АО“Медицинский Университет Астана”
Кафедра Урологии

Дифференциальная диагностика ДГПЖ и РПЖ

Выполнили: Сәкен Айжан
Нурмадиева Ақбота
Группа:427 ОМ
Проверил: Сущенков А.Ф.

Астана,2015 *год*

Доброкачественная гиперплазия предстательной железы (ДГПЖ)

- **аденома простаты** – доброкачественное образование, развивающееся из железистого эпителия либо стромального компонента простаты.

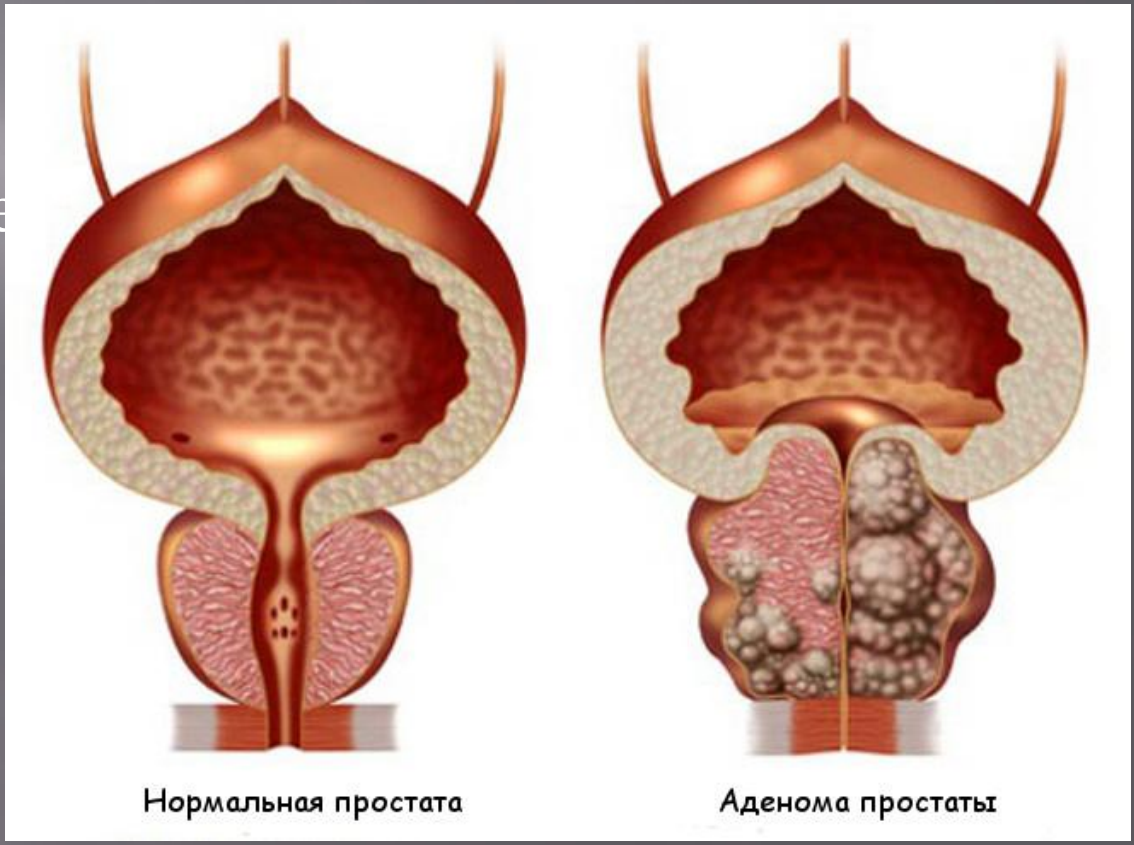

Рак предста́тельной железы́

- **карцино́ма проста́ты** — злокачественное новообразование, возникающее из эпителияальвеолярно-клеточных элементов предстательной железы

Статистика

- среди причин смерти мужчин от злокачественных новообразований РПЖ занимает второе место после рака легких и желудка

- У 95% мужчин в возрасте от 55 до 74 лет объем предстательной железы превышает 20 см3
- у половины мужчин старше 55 лет объем железы становится более 30 см3, у каждого 4-го – 40 см3, а у каждого 8-го – 50 см3.
- Прирост объема предстательной железы с возрастом составляет 2% ежегодно,
- в результате через 35 лет железа увеличивается вдвое.

Насколько часто встречается РПЖ?

- В США он диагностируется каждые 3 мин, каждые 15 мин 1 человек от него умирает.
- В 2000 г. в США зарегистрировано 180 400 новых случаев заболевания раком простаты, и 31 900 больных скончались в результате этого заболевания

Симптомы нарушения мочеиспускания при ДГПЖ и РПЖ

- **Обструктивные симптомы**
- 1. Ослабление струи мочи
- 2. Прерывистое мочеиспускание
- 2. Затрудненное мочеиспускание
- 3. Ощущение неполного опорожнения мочевого пузыря
- 4. адержка мочи

- **Ирритативные симптомы**
- 1. Императивные (пов елительные) позывы
- 3. Учащенное дневное и ночное мочеиспускание
- 4. Невозможность удержать мочу при возникновении позыва

Таблица 1. Симптомы нарушения мочеиспускания при ДГПЖ		
Симптомы фазы накопления	**Симптомы фазы опорожнения**	**Постмиктурические симптомы**
• Частота • Императивность • Ноктурия • Недержание мочи	• Вялая струя • Разбрызгивание • Прерывание • Задержка • Натуживание • Капельное окончание микции	• Постмиктурическое подкапывание • Ощущение неполного опорожнения мочевого пузыря

Алгоритм обследования больного с жалобами на наличие нарушений акта мочеиспускания

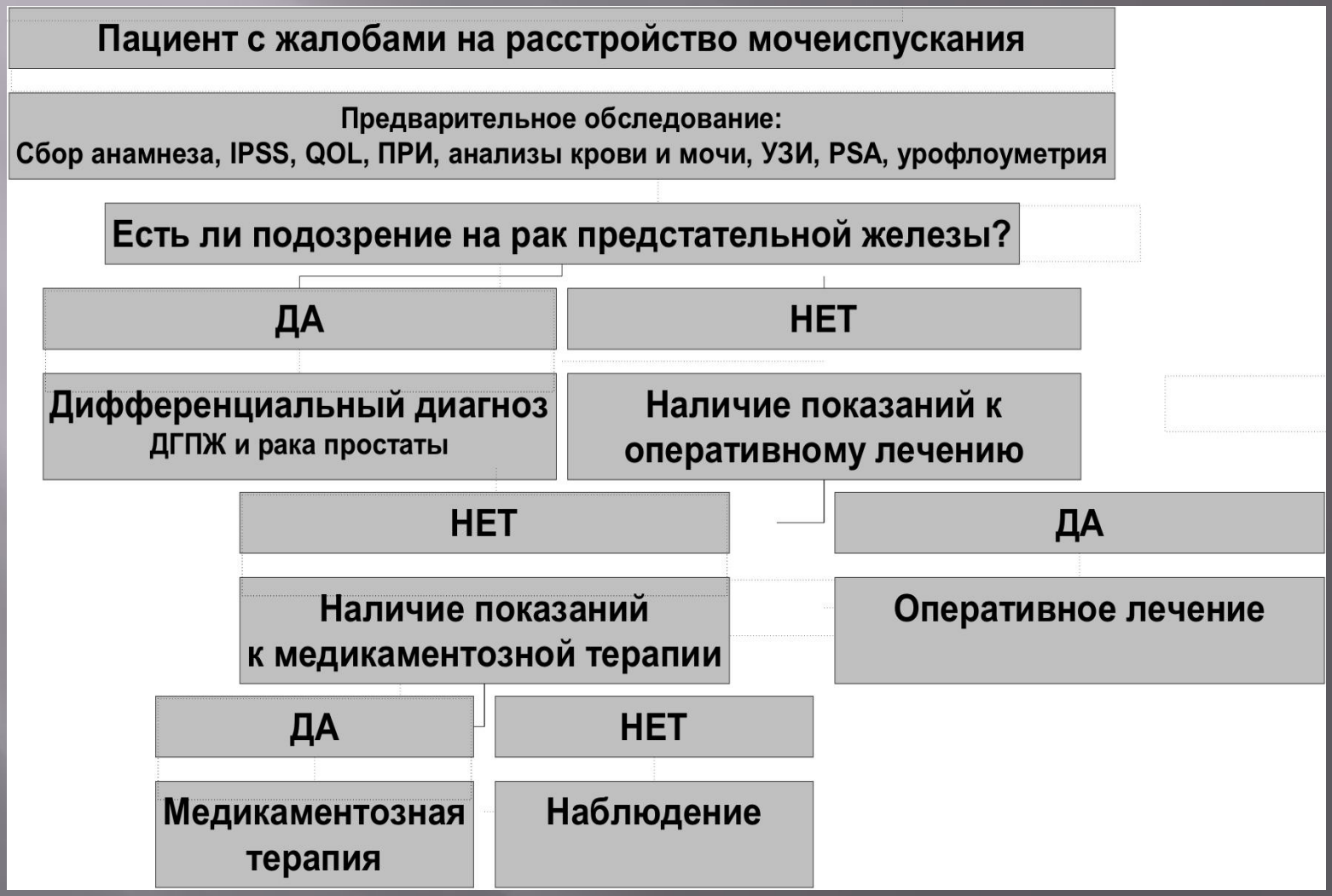

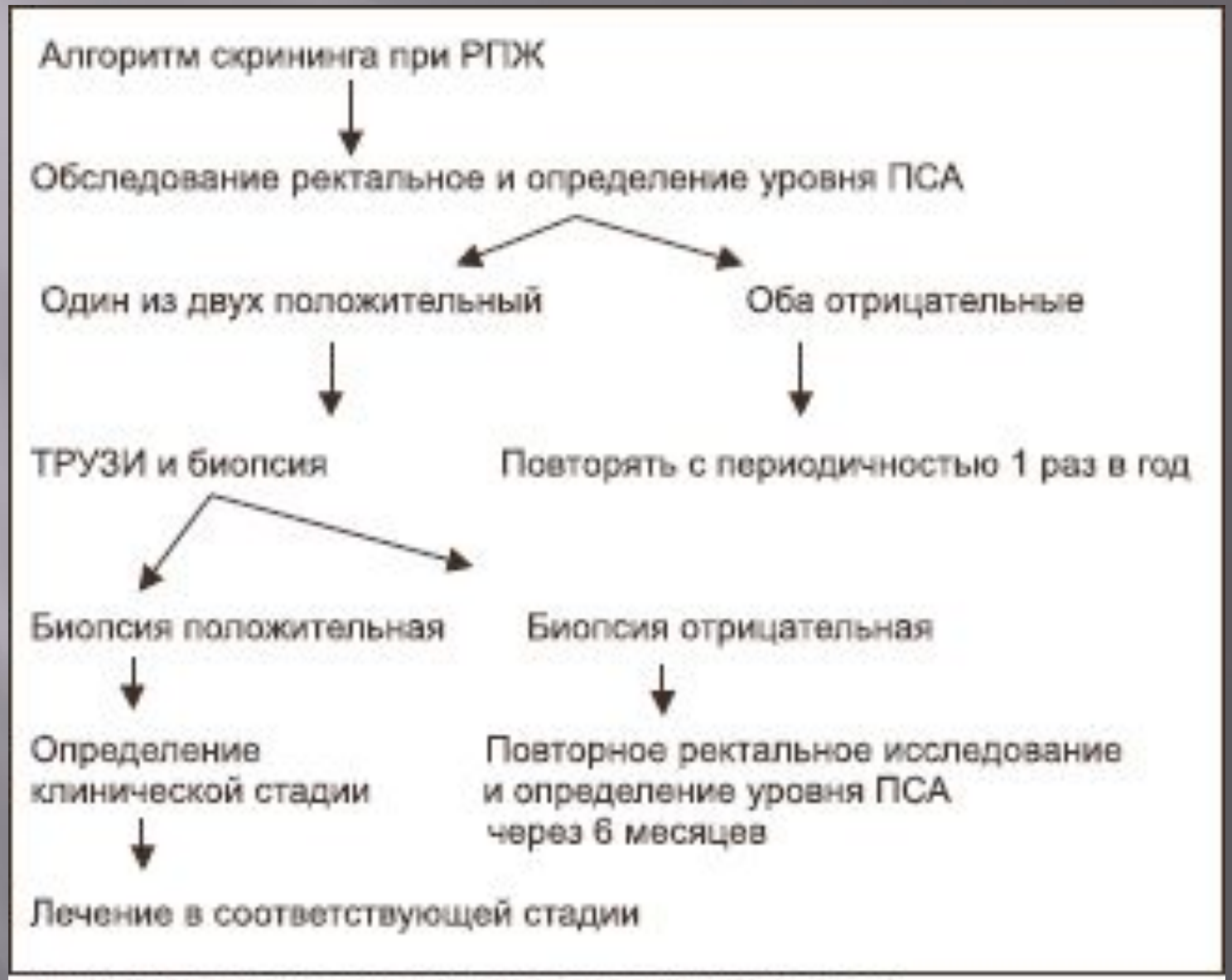

Рисунок 1. Диагностика рака предстательной железы

рутинные методы обследования пациентов

- анализы крови и мочи;
- урофлоуметрия – измерение максимальной скорости потока мочи при естественном мочеиспускании;
- гораздо реже выполняются радиоизотопная ренография,
- уродинамическое обследование.

Пальцевое ректальное исследование (ПРИ)

- *Диагностические признаки РПЖ при проведении ПРИ:* асимметрия простаты, наличие уплотнений, иногда хрящевой консистенции в виде отдельных узлов, либо различной величины инфильтратов, чаще распространяющихся от предстательной железы по направлению к семенным пузырькам, вплоть до перехода их на стенки таза.

Рис. 2. Пальцевое ректальное исследование

Стандартное трансабдоминальное УЗИ

- предстательной железы и мочевого пузыря позволяет определить размеры, конфигурацию и эхоструктуру предстательной железы, ее взаимоотношение с дном мочевого пузыря, количество остаточной мочи, толщину стенки мочевого пузыря, наличие в мочевом пузыре конкрементов, опухоли.

УЗИ при РПЖ

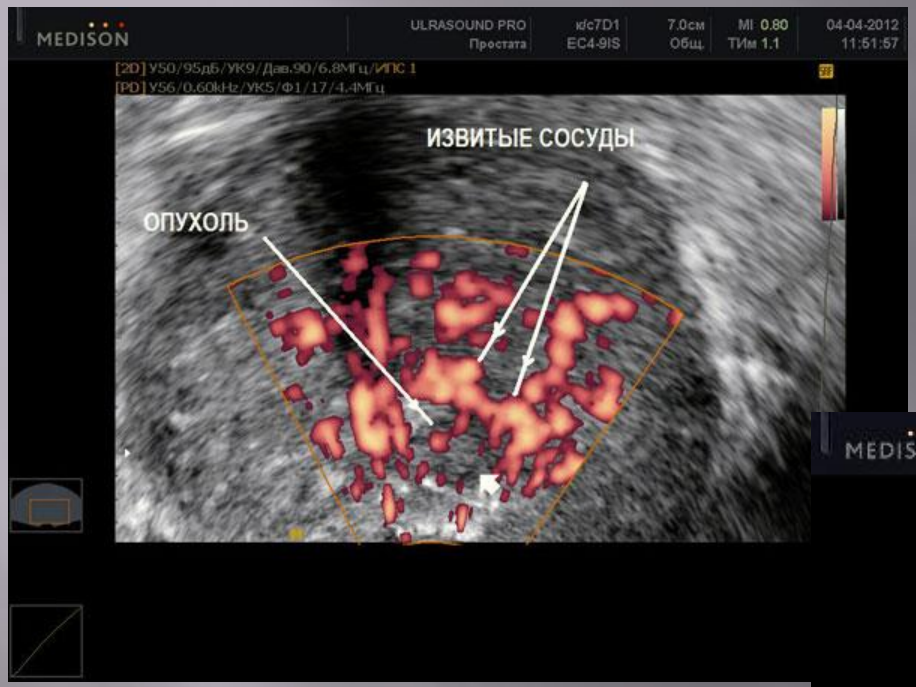
MEDISON
ULRASOUND PRO
Простата
EC4-9IS
7.0см
Общ.
MI 0.80
TИм 1.1
04-04-2012
11:51:57
ИЗВИТЫЕ СОСУДЫ
ОПУХОЛЬ

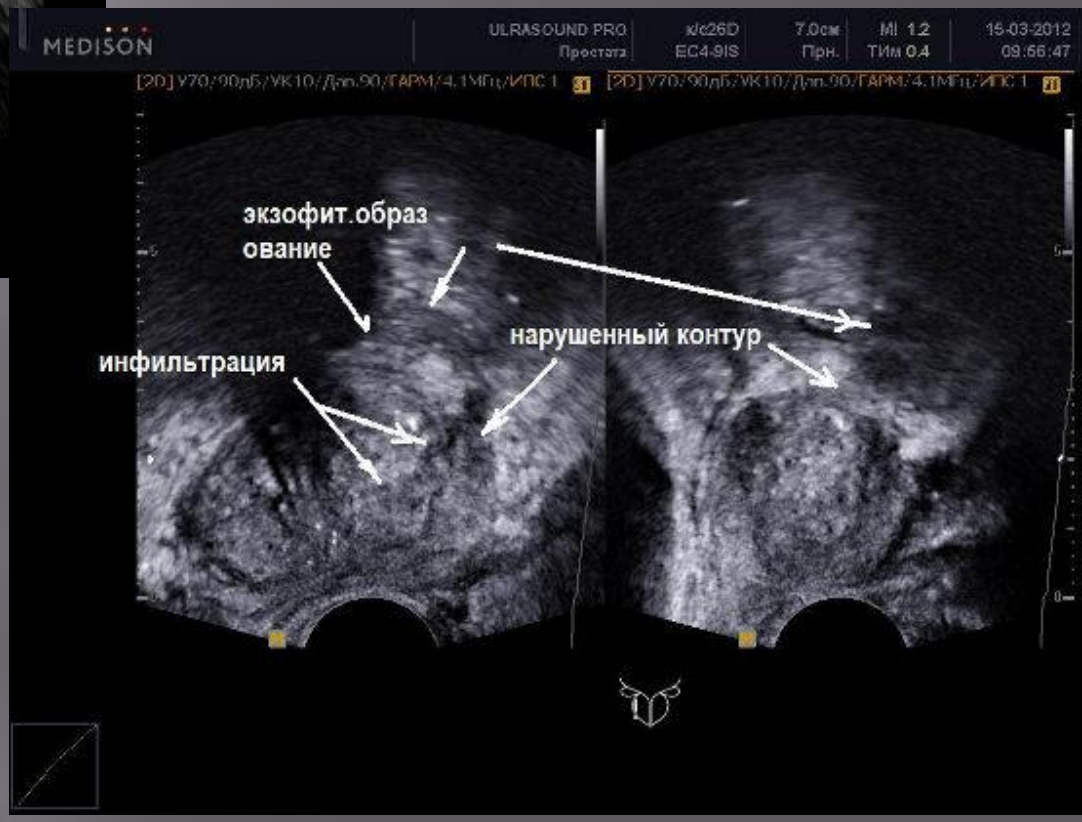
MEDISON
ULRASOUND PRO
Простата
EC4-9IS
7.0см
Прн.
MI 1.2
TИм 0.4
15-03-2012
09:56:47
экзофит.образ
ование
инфильтрация
нарушенный контур

трансректальное УЗИ

- Эхографическими симптомами аденокарциномы простаты являются единичные четко очерченные фокусы сниженной эхогенности, множественные гипоэхогенные участки с расплывчатыми границами, изо- и гиперэхогенные фокусы. При прорастании опухоли за пределы капсулы предстательной железы на эхограммах может наблюдаться дефект капсулы и гиперэхогенной жировой полоски, окружающей предстательную железу.

МРТ при РПЖ

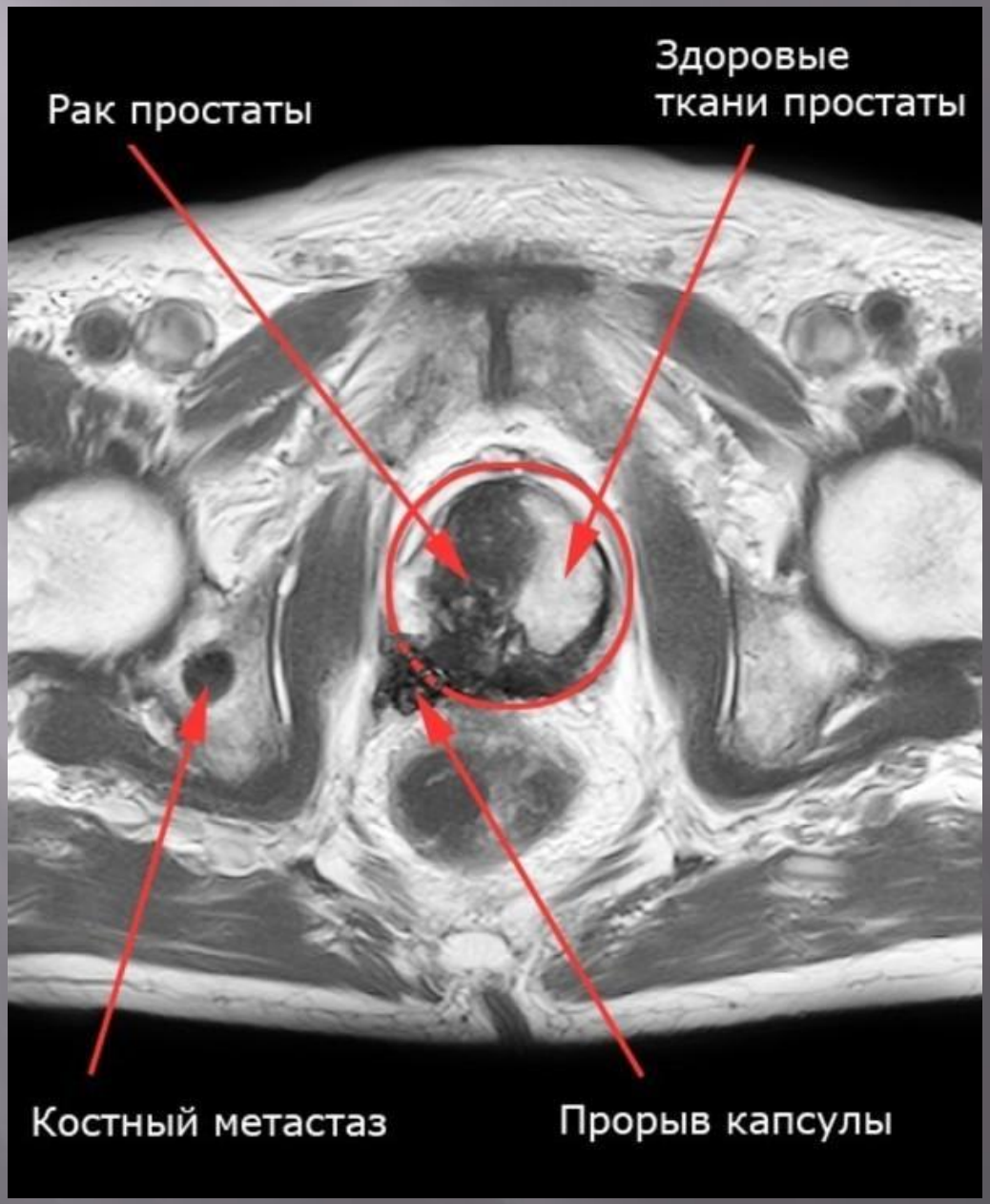
Рак простаты
Здоровые ткани простаты
Костный метастаз
Прорыв капсулы

простат-специфический антиген (ПСА).

- с 1987 г. в диагностике рака простаты, установлении стадии процесса, оценке эффективности лечения широко используется определение уровня простат-специфического антигена (ПСА).

- ПСА – гликопротеин (белок), вырабатываемый секреторным эпителием простаты. Установлено, что при РПЖ уровень его в сыворотке крови может значительно повышаться
- повышение уровня общего ПСА в сыворотке крови более 4,0 нг/мл требует дообследования.

Мультифокальная трансректальная биопсия

- Методика биопсии заключается в том, что при помощи специальной высокоскоростной автоматической иглы (так называемого «биопсийного пистолета») через прямую кишку под контролем УЗИ берутся нитевидные кусочки ткани простаты, которые впоследствии маркируются (проводят картирование – определение части простаты, из которой взят фрагмент ткани), и отправляются на морфологическое исследование. Как правило, биопсия хорошо переносится пациентами и может выполняться без специального обезболивания в амбулаторных условиях

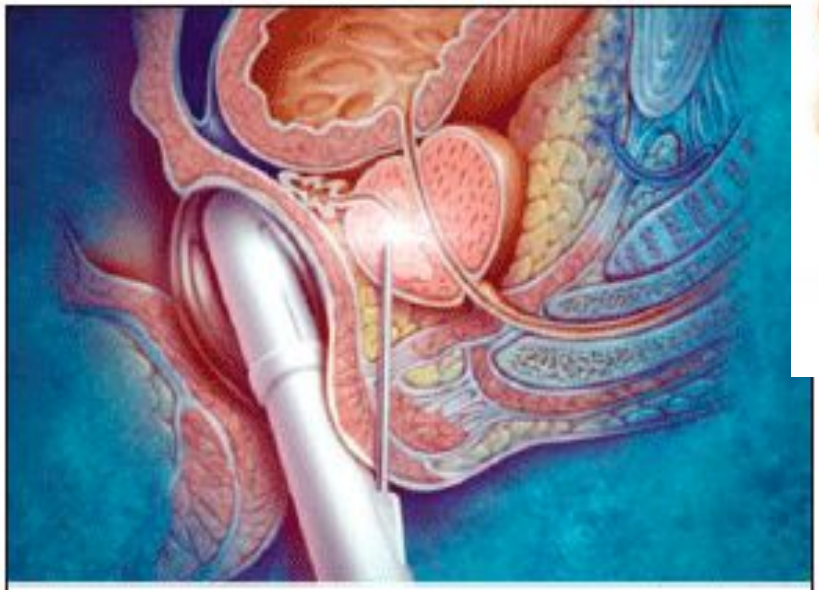

Рис. 3. Трансректальная биопсия простаты под ультразвуковым контролем

Алгоритм дифференциальной диагностики РПЖ и ДГПЖ (серая зона ПСА 4-10 нг/мл)

MyShared

Д.Ю. Пушкарь, 2004

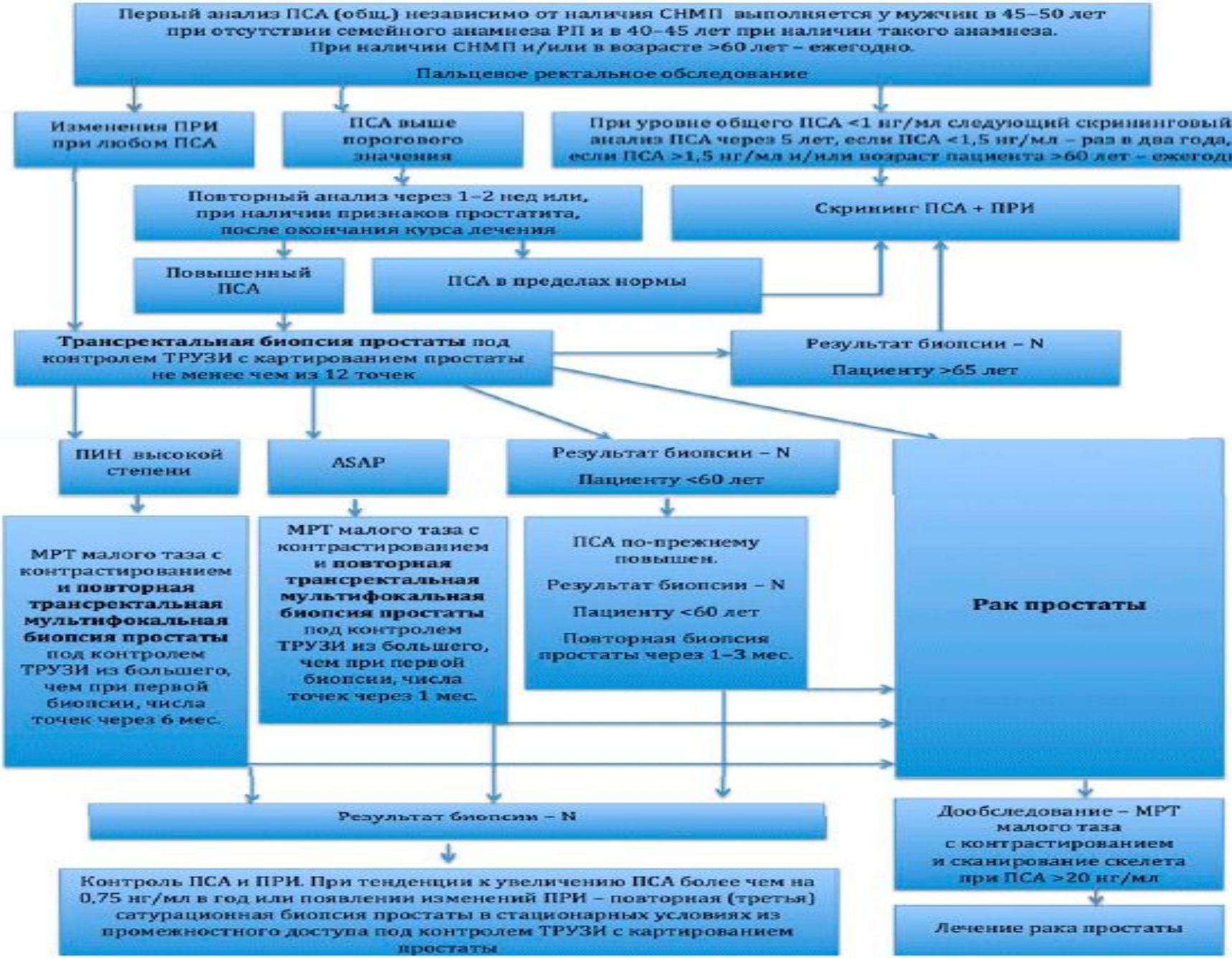

Рис. 1. Алгоритм дифференциальной диагностики рака простаты

АЛГОРИТМ ОТБОРА БОЛЬНЫХ ДЛЯ ХИРУРГИЧЕСКОГО И МЕДИКАМЕНТОЗНОГО ЛЕЧЕНИЯ ДГПЖ

MyShared

Осложнения при ДГПЖ и РПЖ

- гематурия
- острая задержка мочи
- формирование вторичных камней мочевого пузыря
- хроническая почечная недостаточность
- разнообразные воспалительные явления на фоне нарушения уродинамики нижних и верхних мочевых путей. В то же время РПЖ имеет ряд симптомов, не характерных для ДГПЖ, но их появление, как правило, свидетельствует о поздней стадии заболевания. К этим симптомам относят: боли в костях таза, позвоночнике и промежности, появление примеси крови в эякуляте, общую слабость, прогрессивное снижение веса тела и некоторые другие.

РПЖ имеет ряд симптомов, не характерных для ДГПЖ

- К этим симптомам относят:
- боли в костях таза, позвоночнике и промежности,
- появление примеси крови в эякуляте,
- общую слабость,
- прогрессивное снижение веса тела и некоторые другие.

Список использованной литературы

- 1. Пушкарь Д.Ю., Говоров А.В., Бормотин А.В. Простатспецифический антиген и биопсия предстательной железы. Руководство для врачей. М.: МЕДпресс-информ, 2003. 160 с.
2. Матвеев Б.П., Бухаркин Б.В., Матвеев Б.П. Рак предстательной железы. М., 2001.
3. Аполихин О.И., Сивков А.В., Бешлиев Д.А., Солнцева Т.В., Комарова В.А. Анализ уронефрологической заболеваемости в Российской Федерации по данным официальной статистики // Экспериментальная и клиническая урология. 2010. № 1.
4. Аполихин О.И., Какорина Е.П., Сивков А.В. и соавт. Состояние урологической заболеваемости в Российской Федерации по данным официальной статистики // Урология. 2008. № 3. Р. 3–9.
5. Лоран О.Б. Диагностика
и дифференциальная диагностика доброкачественной гиперплазии предстательной железы / В кн.: Доброкачественная гиперплазияпредстательной железы / под ред. Лопаткина Н.А. М., 1999. С. 56–69.
6. Пушкарь Д.Ю., Говоров А.В. Биопсия предстательной железы. М.: ГЭОТАР-Медиа, 2010. С
7. Zeliadt S., Buist D., Reid R., Grossman D., Chen S., Etzioni R. PS2-43: Prostate-Specific Antigen Tests in Clinical Practice over the Past Decade: Is the Threshold for Recommending Biopsy Dropping? // Clin Med Res. 2011 Nov. Vol. 9 (3-4). P. 146–147.
8. 2014 American Cancer Society: Доклад на конгрессе AUA 2014 в Орландо, США.
9. Aubry W. et al. Epigenetic Assay Can Help Avoid Unnecessary Repeated Biopsies and Reduce Healthcare Spending // American Health and Drug Benefits. 2013. Vol. 6 (1). P. 15–24