СИНДРОМ ВОЛЬФА-ПАРКИНСОНА-УАЙТА ДОНОРСКОГО СЕРДЦА И КАТЕТЕРНАЯ АБЛАЦИЯ ПУЧКА КЕНТА ПОСЛЕ ОРТОТОПИЧЕСКОЙ ТРАНСПЛАНТАЦИИ СЕРДЦА

С.Е. Мамчур, Е.С. Малышенко, Е.А. Хоменко, Н.С. Бохан

Федеральное государственное бюджетное учреждение «Научно-исследовательский институт комплексных проблем сердечно-сосудистых заболеваний» Сибирского отделения Российской академии медицинских наук, Кемерово, Российская Федерация

СТРУКТУРА НАРУШЕНИЙ РИТМА ПОСЛЕ ОТС

Аритмия	Распространенность
Трепетание предсердий	2,8-30%
Фибрилляция предсердий	0,3-24%
Брадиаритмии	8-23%
Предсердные эктопии	13,3%
Желудочковая тахикардия / фибрилляция желудочков	10%
АВ узловая реципрокная тахикардия	7%
Ортодромная и антидромная тахикардии	<0,4%

Birnie D, et al. J Heart Lung Transplant 2000;19:1007–10.
Fournet D, et al. J Heart Lung Transplant 2002;21:923–7.
Gallay P, et al. J Heart Lung Transplant 1992;11:442–5.
Magnano AR, Garan H. Pacing Clin Electrophysiol 2003;26:1878–86.
Padder FA, et al. J Interv Card Electrophysiol 1999;3:283–5.
Rodriguez de Armas L, et al. J Interv Card Electrophysiol 2006;15:171– 4.
Rothman SA, et al. J Cardiovasc Electrophysiol 1995;6:544 –50.
Sharma PP, Marcus FI. J Heart Lung Transplant 1999;18:792–5.
Strohmer B, et al. J Cardiovasc Electrophysiol 2000;11:1165–9.
Vaseghi M, et al. J Am Coll Cardiol 2008;51:2241–9.

ELSEVIER

The Journal of Heart and Lung Transplantation

http://www.jhltonline.org

SPECIAL FEATURE

The International Society of Heart and Lung Transplantation Guidelines for the care of heart transplant recipients

Chair: Maria Rosa Costanzo, MD
Task Force 1: Chair: Maria Rosa Costanzo, MD; *Co-Chairs:* Anne Dipchand, MD; Randall Starling, MD
Contributing Writers: Allen Anderson, MD; Michael Chan, MD; Shashank Desai, MD; Savitri Fedson, MD; Patrick Fisher, MD; Gonzalo Gonzales-Stawinski, MD; Luigi Martinelli, MD; David McGiffin, MD; Jon Smith, MD
Task Force 2: Chair: David Taylor, MD
Co-Chairs: Bruno Meiser, MD; Steven Webber, MD
Contributing Writers: David Baran, MD; Michael Carboni, MD; Thomas Dengler, MD; David Feldman, MD; Maria Frigerio, MD; Abdallah Kfoury, MD; Daniel Kim, MD; Jon Kobashigawa, MD; Michael Shullo, PhD; Josef Stehlik, MD; Jeffrey Teuteberg, MD; Patricia Uber, PharmD; Andreas Zuckermann, MD
Task Force 3: Chair: Sharon Hunt, MD
Co-Chair: Michael Burch
Contributing Writers: Geetha Bhat, MD; Charles Canter, MD; Richard Chinnock, MD; Marisa Crespo-Leiro, MD; Reynolds Delgado, MD; Fabienne Dobbels, PhD; Kathleen Grady, PhD; Kao W, MD; Jaqueline Lamour, MD; Gareth Parry, MD; Jignesh Patel, MD; Daniela Pini, MD; Jeffrey Towbin, MD; Gene Wolfel, MD
Independent Reviewers: Diego Delgado, MD; Howard Eisen, MD; Lee Goldberg, MD; Jeff Hosenpud, MD; Maryl Johnson, MD; Anne Keogh, MD; Clive Lewis, MD; John O'Connell, MD; Joseph Rogers, MD; Heather Ross, MD; Stuart Russell, MD; Johan Vanhaecke, MD

Общероссийская общественная организация трансплантологов «Российское трансплантологическое общество»

ТРАНСПЛАНТАЦИЯ СЕРДЦА

Национальные клинические рекомендации

2013 год

Рассмотрены и рекомендованы к утверждению Профильной комиссией по трансплантологии Минздрава России на заседании 31 мая 2013 года в составе:
Готье С.В.(Москва), Хомяков С.М. (Москва), Арзуманов С.В. (Москва), Астраков С.В. (Новосибирск), Борзенок С.А. (Москва), Быков А.Ю. (Новосибирск), Ваганов Н.Н. (Москва), Валов А.Л. (Москва), Галеев Р.Х. (Казань), Галеев Ш.Р. (Казань), Григоров Е.В. (Барнаул), Губарев К.К. (Москва), Жеребцов Ф.К. (Санкт-Петербург), Колсанов А.В. (Самара), Курбангулов Э.Р. (Уфа), Минина М.Г. (Москва), Мойсюк Я.Г. (Москва), Перлин Д.В. (Волгоград), Пинчук А.В. (Москва), Платонов В.С. (Воронеж), Полторак Е.А. (Челябинск), Попов В.А. (Кемерово), Попцов В.Н. (Москва), Поршенников И.А. (Новосибирск), Резник О.Н. (Санкт-Петербург), Россоловский А.Н. (Саратов), Сапожников А.Д. (Волгоград), Семченко С.Б. (Омск), Солошенко А.В. (Белгород), Томилина Н.А. (Москва), Чернявский А.М. (Новосибирск)

Класс I:

1. Для увеличения ЧСС рекомендовано применение хронотропных препаратов (изопротеренол, теофиллин и др.) в периоперационном периоде.

Степень доказанности: B.

2. Предсердная или желудочковая временная стимуляция должна быть налажена интраоперационно даже при наличии собственного синусового ритма.

Степень доказанности: B.

3. После трансплантации сердца, временная стимуляция должна быть начата при ЧСС менее 90 уд / мин.

Степень доказанности: B.

4. Имплантация постоянного водителя ритма возможна при неэффективности хронотропной терапии в течение 3 недель после ТС.

Степень доказанности: C.

5. Лечение нарушений ритма должно проводиться под строгим контролем ЧСС и мониторированием нарушений ритма.

Степень доказанности: B.

6. В случае наличия стойких или персистирующих предсердных либо желудочковых тахиаритмий показано проведение эндомиокардиальной биопсии, в случае отсутствия отторжения – проведение электрофизиологического исследования.

Степень доказанности: B.

7. При наличии стойкой желудочковой тахикардии показано проведение эндомиокардиальной биопсии и ангиографии.

Степень доказанности: B.

Класс IIa:

1. Соталол и амиодарон могут быть безопасно использованы после ТС.

Степень доказанности: C.

ИСТОРИЯ БОЛЕЗНИ ПАЦИЕНТА П., 55 ЛЕТ

- В связи с терминальной стацией сердечной недостаточности на фоне постинфарктного кардиосклероза 12.04.2014 выполнена ОТС по биатриальной методике
- После снятия зажима с аорты сердечная деятельность восстановлена после введения в корень аорты адреналина
- При попытке отхода от ИК – гипотония, перегрузка отделов сердца, желудочковые нарушения ритма. Поэтому пациент был транспортирован в ОАР на фоне вено-артериальной ЭКМО
- Через 78 часов произошла стабилизация гемодинамики, и циркуляторная поддержка была отключена, однако практически сразу же после отхода от нее дебютировали пароксизмы суправентрикулярной тахикардии, которые в дальнейшем многократно рецидивировали
- Несмотря на относительно небольшую частоту (130 уд/мин), они являлись гемодинамически значимыми, приводя к гипотензии и снижению сатурации кислорода. Медикаментозная терапия не оказывала антиаритмического эффекта, приводя только к замедлению тахикардии до 120 уд/мин. С другой стороны, пароксизмы успешно купировались overdrive-стимуляцией с внешнего искусственного водителя ритма
- Учитывая наличие хронотропной некомпетентности, сохранявшейся более двух недель после трансплантации, пациенту была выполнена имплантация постоянного ЭКС в режиме DDDR с антитахикардитической функцией. Устройство успешно корригировало хронотропную функцию, однако относительно низкая ЧСС во время пароксизмов оказалась ниже порога детекции тахикардии, и в большинстве случаев электрокардиостимулятор не купировал аритмию
- Это в совокупности с неэффективностью терапии антиаритмиками и их побочным действием, а также отсутствием гистологических признаков отторжения, был расценен как показание к проведению электрофизиологического исследования, которое было выполнено 19.05.2014

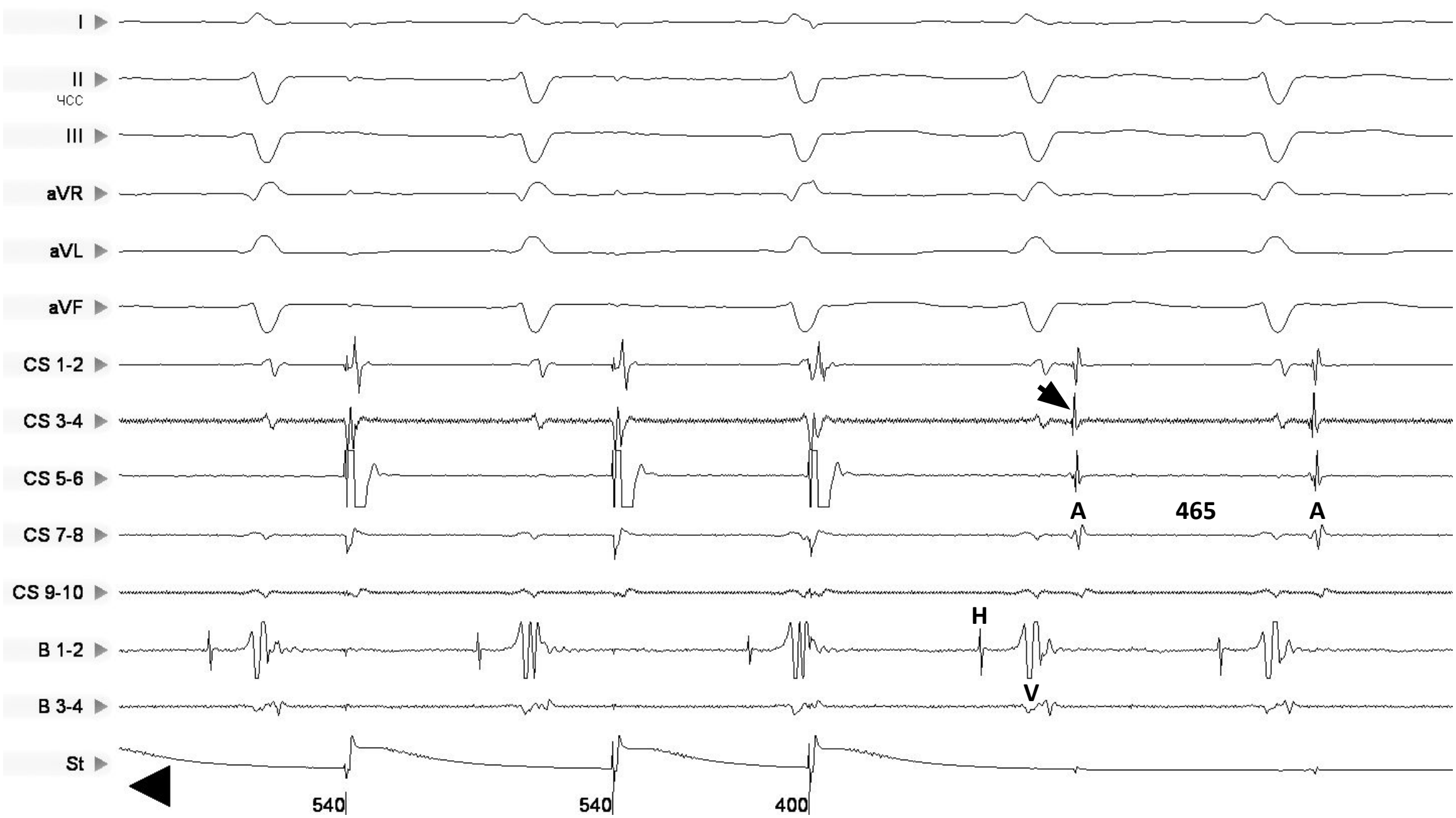
I
II
ЧСС
III
aVR
aVL
aVF
CS 1-2
CS 3-4
CS 5-6
CS 7-8
CS 9-10
B 1-2
B 3-4
St
A
465
A
H
V
540
540
400

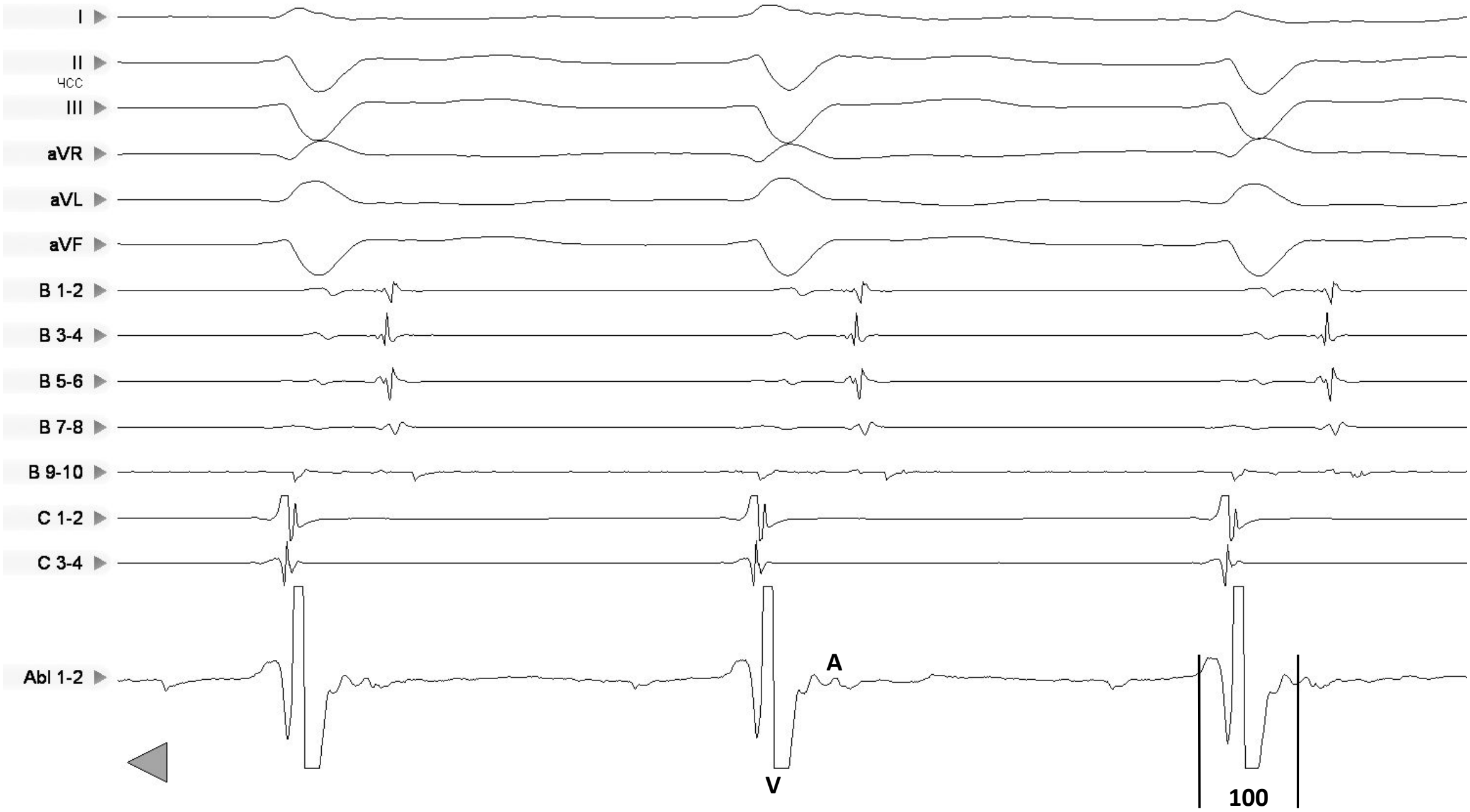
I
II
ЧСС
III
aVR
aVL
aVF
B 1-2
B 3-4
B 5-6
B 7-8
B 9-10
C 1-2
C 3-4
Abl 1-2
A
V
100

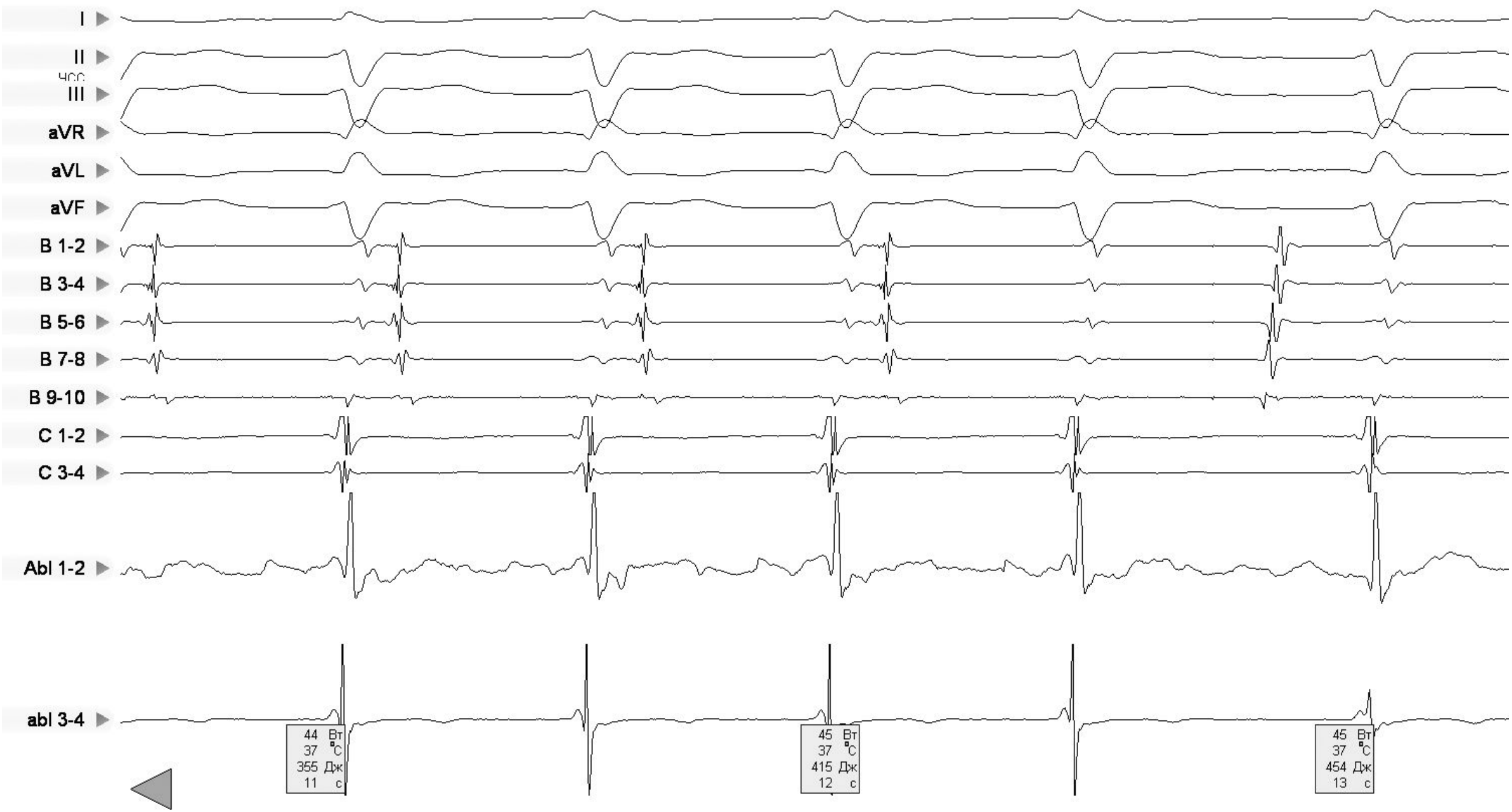
I
II
ЧСС
III
aVR
aVL
aVF
B 1-2
B 3-4
B 5-6
B 7-8
B 9-10
C 1-2
C 3-4
Abl 1-2
abl 3-4
44 Вт
37 °C
355 Дж
11 с
45 Вт
37 °C
415 Дж
12 с
45 Вт
37 °C
454 Дж
13 с

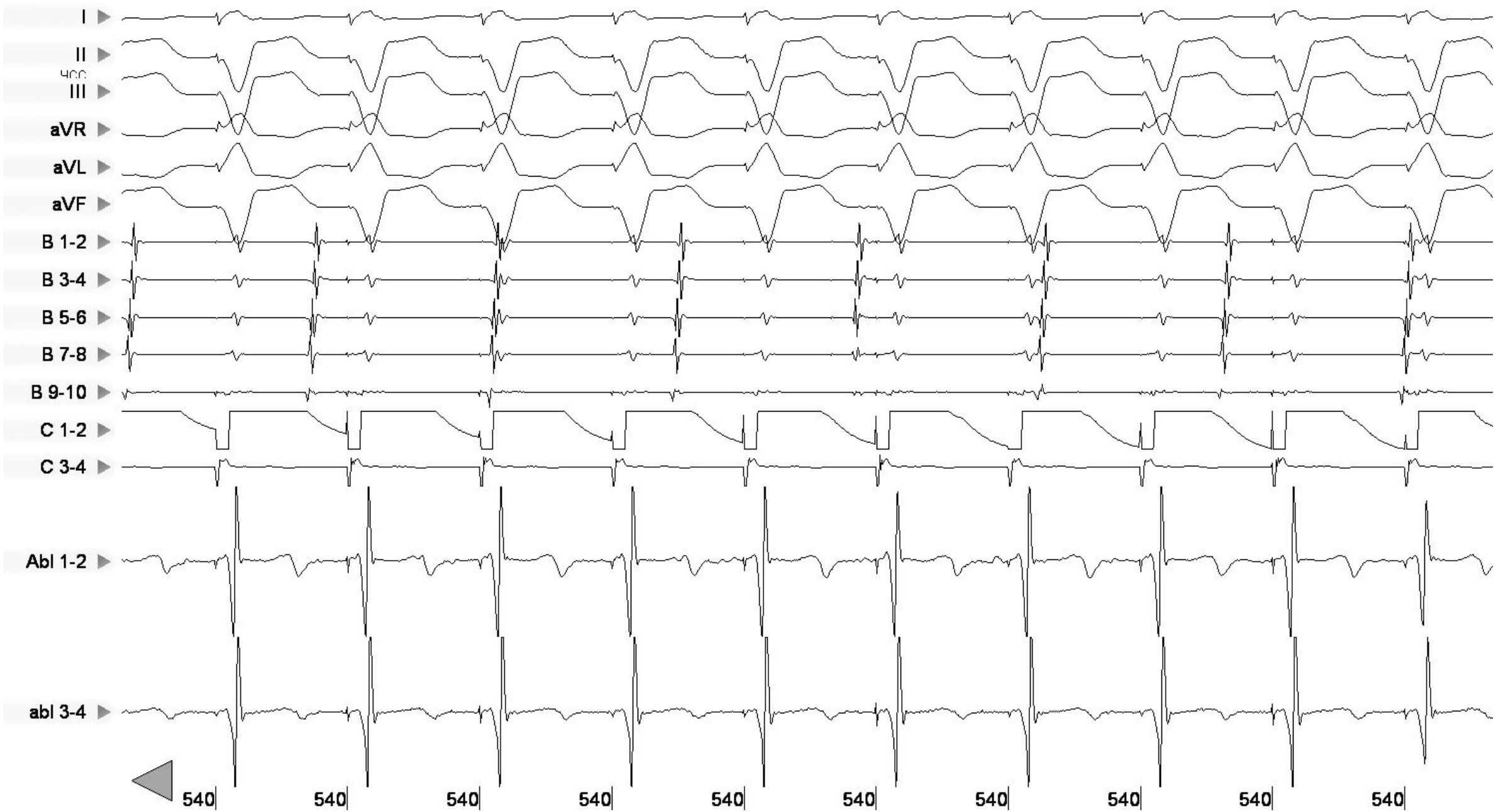
I
II
III
aVR
aVL
aVF
B 1-2
B 3-4
B 5-6
B 7-8
B 9-10
C 1-2
C 3-4
Abl 1-2
abl 3-4
540
540
540
540
540
540
540
540
540
540

ОСОБЕННОСТИ КЛИНИЧЕСКОГО СЛУЧАЯ

- **Подобные наблюдения демонстрируют вполне ощутимую вероятность трансплантации сердца, имеющего электрофизиологические аномалии при отсутствии макроскопически выявляемой патологии, хотя по данным литературы суправентрикулярные тахикардии донорского сердца – очень редкая патология**

  Vaseghi M, Boyle NG, Kedia R et al. Supraventricular Tachycardia After Orthotopic Cardiac Transplantation. J Am Coll Cardiol 2008;51:2241–9

- **Имеются основания для определения показаний к проведению у потенциальных доноров ЭФИ**
- **При отсутствии признаков отторжения аллотрансплантата катетерная абляция может быть эффективно и безопасно выполнима у пациентов в ближайшем послеоперационном периоде**
- **Накопленный к настоящему моменту мировой опыт дает основания для внесения в рекомендации по трансплантации сердца показаний к подобным процедурам при наличии симптомных аритмий, толерантных к консервативной терапии**