Первый МГМУ им. И.М. Сеченова
СНК Клиники ревматологии, внутренних и профессиональных болезней
имени Е.М. Тареева

Амилоидоз
AL-амилоидоз: клиническое наблюдение

Докладчица: Сейланова Нина

17 сентября 2020

СНК Клиники ревматологии, внутренних и профессиональных болезней имени Е.М. Тареева

Понятие, классификация

Амилоидоз – группа редких заболеваний, вызванных агрегацией и формированием скоплений фибрилл белка (амилоида) в различных органах и тканях организма

НИК Клиники ревматологи
профессиональных болезней
внутренних и
М. Тареева

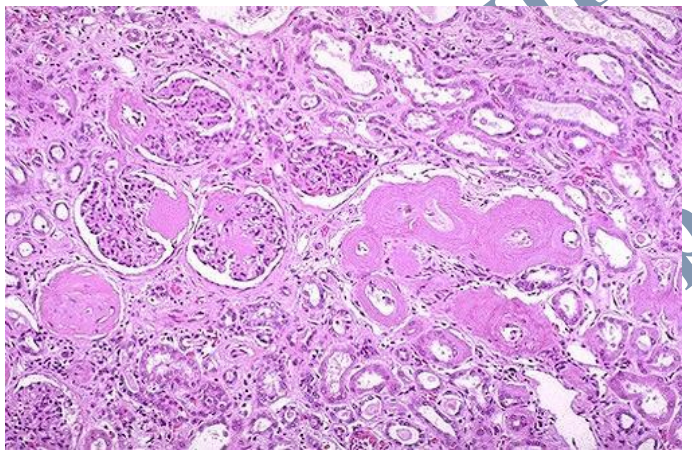

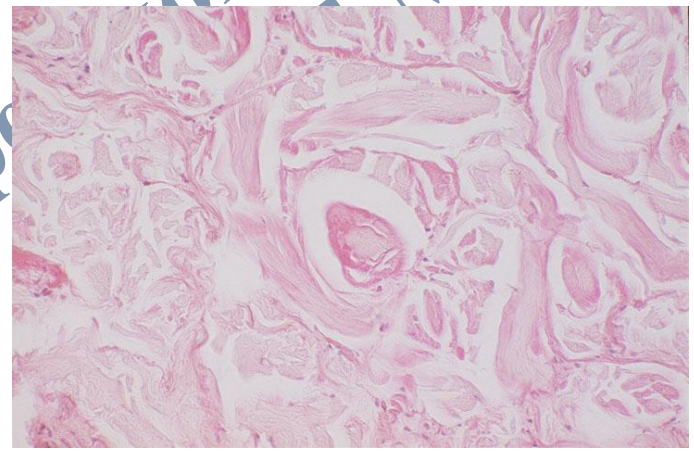

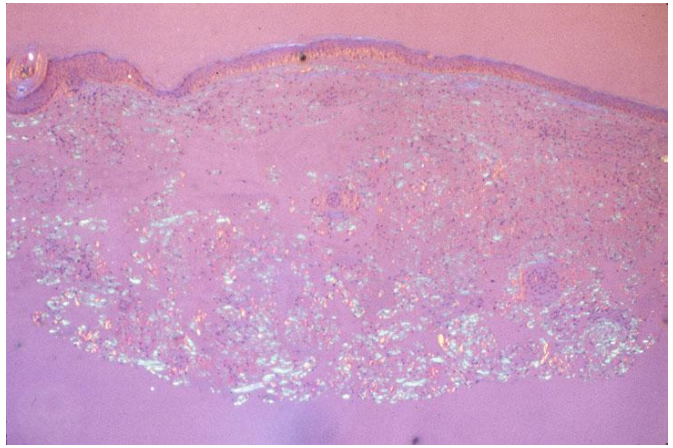

Denomination	Clinical syndrome	Amyloidogenic protein
AL	Monoclonal gammopathy	Immunoglobulins/light chains
AA	Sustained, chronic inflammation	Serum amyloid A protein
AF	Familial polyneuropathy, familial cardiomyopathy, familial nephropathy	Mutant transthyretin, A_1-apolipoprotein, gelsolin, fibrinogen, lysozyme, etc
ATTRwt	Senile restrictive cardiomyopathy	Wild-type transthyretin
AH	Dialysis-related	$ß_2$-microglobulin

Abbreviations: AL, amyloid light-chain; AA, amyloid A; AF, familial amyloidosis; ATTRwt, transthyretin-related amyloidosis, wild-type; AH, amyloid A hereditary.

Real de Asúa et al. (2014). Systemic AA amyloidosis: Epidemiology, diagnosis and management. Clinical epidemiology. 6. 369-77.

AL- амилоидоз

- Системный амилоидоз вызывается внеклеточным отложением циркулирующих белков в виде амилоидных фибрилл, что приводит к дисфункции жизненно важных органов.
- Наиболее распространенный системный амилоидоз, амилоидоз легких цепей (AL), вызывается легкими цепями, продуцируемыми клоном плазматических клеток.
- Эффективное лечение, направленное на моноклональную секрецию, и быстрое сокращение легких цепей амилоида привело к заметному увеличению общей выживаемости у пациентов, что сделало AL-амилоидоз наиболее успешной моделью из всех амилоидозов.

Merlini G. AL amyloidosis: from molecular mechanisms to targeted therapies. Hematology Am Soc Hematol Educ Program. 2017;2017(1):1-12.

СНК клиники ревматоло
внутренних и
профессиональных болезней
имени Е.М. Тареева

Этиология

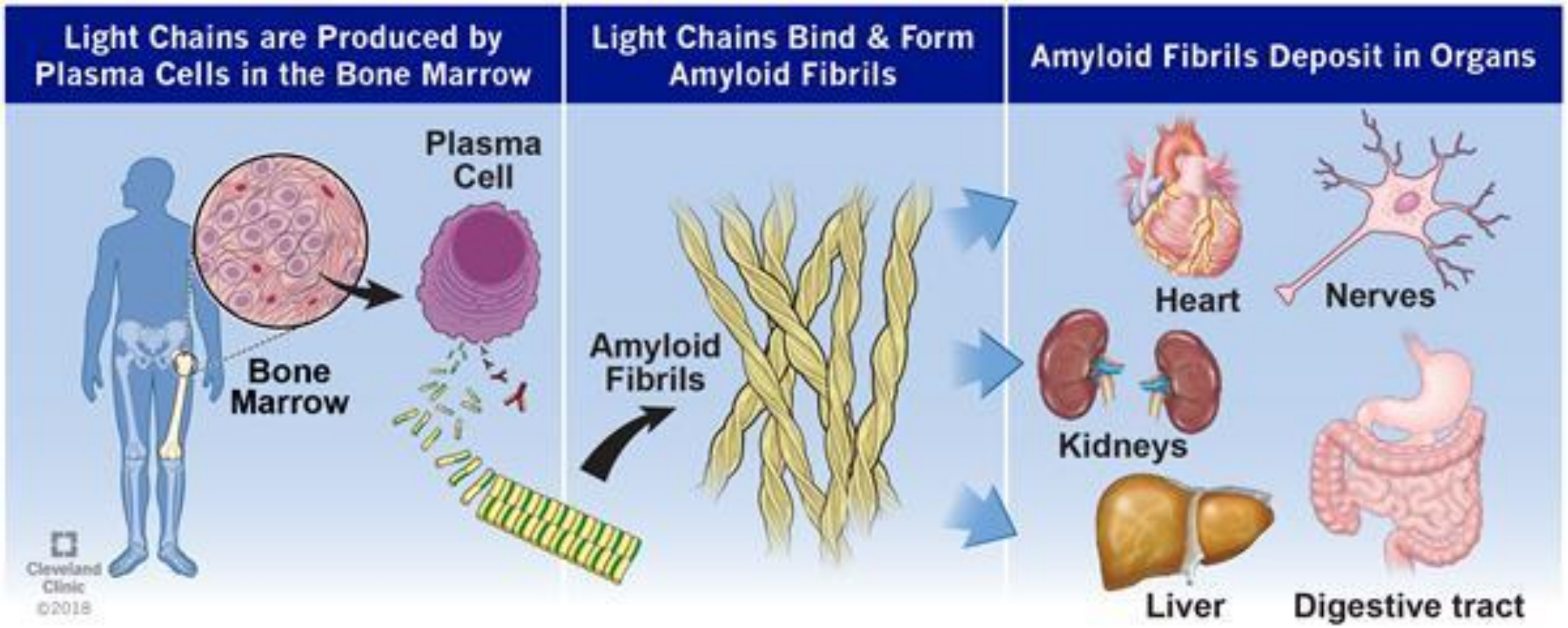

https://my.clevelandclinic.org/

Эпидемиология

- Распространенность AL амилоидоза увеличилась с 2007 по 2015 год с 15.5 по 40.5 случаев на миллион.
- Заболеваемость от 9.7 до 14.0 случаев на миллион человеко-лет.
- Более 12 000 взрослых пациентов в США.

Quock TP et al. Epidemiology of AL amyloidosis: a real-world study using US claims data. *Blood Adv*. 2018;2(10):1046-1053.

- Среди преимущественно системных форм амилоидоза наиболее распространенными на территории России являются AL-, AA-, ATTR- и Aβ2M(диализный)-амилоидоз.
- Клиника им Е.М. Тареева (1995-2017) 359 пациентов с системными формами амилоидоза, из которых AL >140 пациентов.

Рамеев В. В.
Системный амилоидоз на современном этапе: роль поражения почек в прогрессировании заболевания, пути оптимизации диагностики и улучшения прогноза. (2019)
https://www.sechenov.ru/upload/medialibrary/263/Dissertatsiya-Rameev.pdf

СНК Клиники ревматолог внутренних и профессиональных болезней имени Е.М. Тареева

Плазмоклеточные дискразии и амилоид

- Первичный / Ассоциированный с множественной миеломой или с с другой плазмаклеточной дискразией (макроглобулинемия Вальденстрема)
- МГ неясного значения (MGUS) - наличие моноклонального иммуноглобулина в крови и/или моче, обычно небольшой величины, при отсутствии других признаков множественной миеломы
- С внедрением метода количественного определения свободных ЛЦИ Freelite в дополнение к иммунофиксации было доказано, что у всех больных AL-амилоидозом имеется МГ (лимфоплазмаклеточные дискразии), более того, доля олигосекреторной MGUS без миеломы составляет 95% всех случаев гаммапатий

СНК клиники ревматоло
внутренних
профессиональных болезней
имени Е.М. Тареева

Клинические признаки, диагностика

- Возраст >50 лет
- Слабость, потеря веса
- Нефротический синдром с/без почечной недостаточности
- Застойная (дилатационная) кардиомиопатия
- Сенсомоторная и/или автономная периферическая невропатия
- Гепатомегалия
- Макроглоссия

СНК клиники ревматоло
внутренних и
профессиональных болезней
имени Е.М. Тареева

Gillmore JD, et al. Guidelines on the diagnosis and investigation of AL amyloidosis.

Нефропатия

- Почти 50% пациентов на момент установления диагноза имеют преимущественно поражение почек, выражающееся в основном в патологии клубочков и нефротическим синдромом.
- Ухудшение экскреторной функции почек часто присутствует, однако проявления быстро прогрессирующей почечной недостаточности встречаются редко.
- Пастозность голеней, слабость, периферические отеки, явления плевральных и перикардиальных выпотов.
- Ортостатическая гипотензия также в следствие лечения нефротического синдрома диуретиками.

СНК клиники ревматоло
внутренних и
профессиональных болезней
имени Е.М. Тареева

Gillmore JD, et al. Guidelines on the diagnosis and investigation of AL amyloidosis.

Кардиомиопатия

- Около 25% пациентов имеют преимущественное поражение сердца на момент установления диагноза, что также является фактором худшего прогноза.
- Патологические изменения на ЭКГ, значительно сниженный вольтаж комплекса QRS, может указывать на развитие застойной сердечной недостаточности.
- Кардиомиопатия – рестриктивная, с утолщением стенок сердца, но может иметь нормальные очертания на рентгенограмме.
- Дифференциальный диагноз может включать патологии перикарда и тампонаду сердца.
- Симптомы в основном правосторонней СН (повышение давления в яремных венах, периферические отеки, гепатомегалия), аритмии, симптомы ассоциированные с низким выбросом (ортостатическая гипотензия)

СНК Клиники ревматоло
внутренних и
профессиональных болезней
имени Е.М. Тареева

Gillmore JD, et al. Guidelines on the diagnosis and investigation of AL amyloidosis.

Периферическая и вегетативная невропатия

- До 15% пациентов имеют симптомы периферическойи невропатии, в основном проявляющиеся парестезиями, онемением, реже болью и мышечной слабостью.
- Синдром карпального канала встречается часто и может опережать другие симптомы на год и более.
- Вегетативная невропатия – постуральная гипотензия, эректильная дисфункция, потеря веса, нарушения со стороны ЖКТ.

СНК клиники ревматолог
внутренних и
профессиональных болезней
имени Е.М. Тареева

Gillmore JD, et al. Guidelines on the diagnosis and investigation of AL amyloidosis.

Поражение ЖКТ и печени

- Макроглоссия встречается примерно у 10% пациентов и является практически патогномоничной для амилоидоза AL и может вызывать обструкцию дыхательных путей, затруднения при приеме пищи и апноэ во сне.
- Признаки амилоида желудочно-кишечного тракта включают раннее насыщение, диарею, хроническую тошноту, мальабсорбцию, потерю веса, перфорацию кишечника и ректальное кровотечение.
- Определенные симптомы, особенно раннее насыщение и резкая диарея после приема пищи, часто отражают нарушение моторики ЖКТ из-за вегетативной невропатии.
- Гепатомегалия присутствует примерно у четверти пациентов при постановке диагноза, и при наличии сердечной недостаточности, вызванной амилоидной кардиомиопатией, клинически невозможно отличить инфильтрацию амилоидом печени от венозного застоя.

СНК клиники ревматоло
внутренних б
профессиональных болезней
имени Е.М. Тареева

Gillmore JD, et al. Guidelines on the diagnosis and investigation of AL amyloidosis.

Система крови

- Кровотечение - частое проявление амилоидоза. Это происходит на определенном этапе течения болезни примерно у одной трети пациентов, а аномальные показания свертываемости крови наблюдаются примерно у половины.
- Этот механизм является многофакторным, но может включать хрупкость сосудов в результате эндотелиальных отложений амилоида и/или потерю витамин К-зависимых факторов свертывания крови из-за связывания с отложениями амилоида, обычно в селезенке, что приводит к эффекту варфарина.
- Наиболее частым проявлением кровотечения является пурпура, но также хорошо описаны опасные для жизни кровотечения, которое может последовать за биопсией печени или почек.
- Особенно характерна периорбитальная пурпура («глаза енота»).

СНК Клиники ревматологических и внутренних профессиональных болезней имени Е.М. Тареева

Gillmore JD, et al. Guidelines on the diagnosis and investigation of AL amyloidosis.

Другие системы

- Утолщение кожи и мягких тканей
- Серонегативная артропатия
- Поражение костей на сцинтиграфии присутствует примерно у 30% пациентов (но, в отличие от миеломы, боли в костях, литические поражения или патологические переломы встречаются нечасто). Нет характерных рентгенологических проявлений
- Инфильтрация голосовых связок может вызывать хриплый голос, хотя чаще всего это проявление локализованного, а не системного амилоидоза AL
- Надпочечников или инфильтрация щитовидной железы иногда приводит к гипоадренализму или гипотиреозу
- Может быть поражен любой орган, кроме мозга

СНК клиники ревматологии, внутренних и профессиональных болезней имени Е.М. Тареева

Gillmore JD, et al. Guidelines on the diagnosis and investigation of AL amyloidosis.

Диагностика, гистология

- Амилоид обычно диагностируется путем биопсии пораженного органа и окрашивания красителем Конго красный;
- Амилоидные отложения вызывают патогномоничное зеленое двойное лучепреломление при просмотре в кросс-поляризованном свете.
- В качестве альтернативы диагноз может быть подтвержден в подозреваемых случаях с чувствительностью 50–80% путем окрашивания подкожного абдоминального жира, полученного с помощью процедуры аспирации с низким риском, или биопсии слюнной железы, которые также имеют низкий риск. Относительно низкая чувствительность.
- Срезы трепанобиопсии костного мозга должны быть окрашены Конго красным на наличие амилоида.

©НИК Клиники ревматологии внутренних и профессиональных болезней имени Е.М. Тареева

Gillmore JD, et al. Guidelines on the diagnosis and investigation of AL amyloidosis.

Диагностика, иммуногистохимия

- Иммуногистохимическое типирование амилоида является сложной задачей и еще не стандартизировано.
- Доступны антитела против большинства известных белков амилоидных фибрилл, но окончательные результаты получены у < 60 процентов пациентов с амилоидом AL из-за наличия фонового нормального иммуноглобулина и потому, что эпитопы легких цепей, которые распознаются антисывороткой к легким цепям каппа или лямбда, могут теряться во время образования фибрилл и фиксации тканей.
- Напротив, иммуногистохимия может надежно подтвердить или исключить амилоидоз типов AA и TTR.

©НИК клиники ревматологии, внутренних и профессиональных болезней имени Е.М. Тареева

Gillmore JD, et al. Guidelines on the diagnosis and investigation of AL amyloidosis.

Диагностика, анализ ДНК

- В основном используется для отличия амилоидоза AL от наследственных форм амилоидоза.
- Аутосомно-доминантный наследственный системный амилоидоз вызывается мутациями в генах TTR (TTR), а-цепи фибриногена (FGA), лизоцима (LYZ), аполипопротеина AI (APOA1), аполипопротеина A2 (APOA2), гельсолина (GSN), цистатина C (CST3) и бета-2-микроглобулин (B2M).
- Семейный анамнез амилоидоза может отсутствовать из-за неполной пенетрантности.
- Клинические признаки наследственного системного амилоидоза могут быть неотличимы от таковых при амилоидозе AL. Наследственный ATTR и амилоидоз а-цепи фибриногена А.
- Наследственный амилоидоз ATTR проявляется полинейропатией и / или амилоидной кардиомиопатией, и у пациентов с этим фенотипом должен быть низкий порог для секвенирования гена TTR. Наследственный а-цепной амилоидоз фибриногена А следует рассматривать у любого пациента с исключительно почечным проявлением и характерным видом при биопсии почек с обширным поражением клубочков в отсутствие значительного внегломерулярного амилоида.

©НИК Клиники ревматоло внутренних и профессиональных болезней имени Е.М. Тареева

Gillmore JD, et al. Guidelines on the diagnosis and investigation of AL amyloidosis.

Диагностика, секвенирование и масс-спектрометрия

- Амилоидные фибриллы можно выделить из образцов биопсии ткани и охарактеризовать с помощью аминокислотного секвенирования.
- Это единственный однозначно точный метод определения типа амилоидных фибрилл, позволяющий идентифицировать гены, связанные с наследственным амилоидозом.
- Масс-спектрометрия может окончательно идентифицировать белки амилоидных фибрилл из фиксированных формалином образцов биопсии ткани, а лазерная микродиссекция с масс-спектрометрией вместе позволяет точно идентифицировать тип амилоида в большинстве случаев.
- Технология многомерной идентификации белков (двумерная хроматография в сочетании с тандемной масс-спектрометрией) также может позволить типирование амилоидных фибрилл из проб жирового аспирата.

СНК клиники ревматологии, внутренних и профессиональных болезней имени Е.М. Тареева

Gillmore JD, et al. Guidelines on the diagnosis and investigation of AL amyloidosis.

SAP сцинтиграфия

- Амилоидные фибриллы объединяются в vivo с нормальным белком плазмы SAP, и это явление является основой для использования сцинтиграфии SAP для визуализации и мониторинг отложений амилоида.
- Меченый радиоактивным изотопом SAP быстро локализуется в амилоиде отложений пропорционально количеству присутствующего амилоида.
- Это позволяет проводить диагностику и количественную оценку отложений по всему телу.
- Это полезно в оценка степени и распределения поражения органов с помощью амилоид, а также для оценки эффектов лечения.

СНК клиники ревматолог
внутренних и
профессиональных болезней
имени Е.М. Тареева

Gillmore JD, et al. Guidelines on the diagnosis and investigation of AL amyloidosis.
Br. J Haematol. 2015;168(2):207-218.

SAP сцинтиграфия

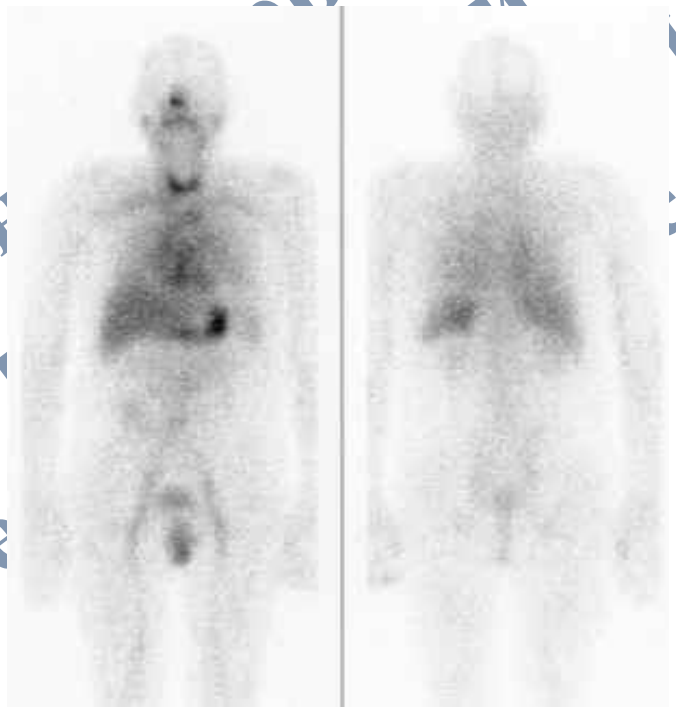

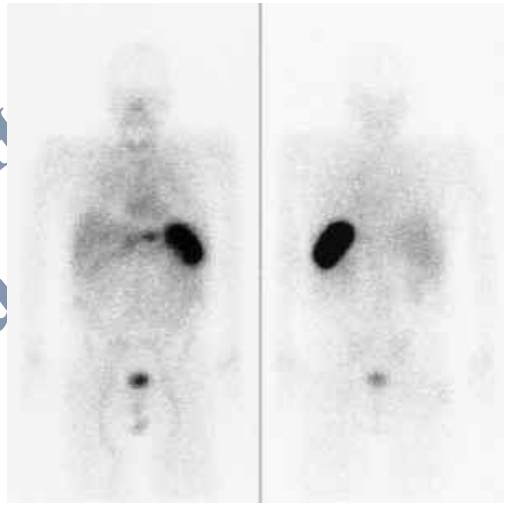

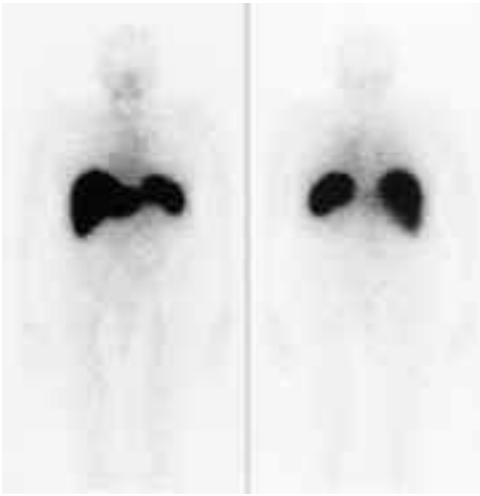

Диагностика лимфоплазмоклеточной дискразии

- Оценка свободных легких цепей в сыворотке крови
- Электрофорез и иммунофиксация белков сыворотки и мочи
- Аспирация костного мозга и трепанобиопсия

СНК Клиники ревматоло
внутренних и
профессиональных болезней
имени Е.М. Тареева

Gillmore JD, et al. Guidelines on the diagnosis and investigation of AL amyloidosis.

Дифференциальная диагностика

Возможность следующих альтернативных диагнозов следует учитывать у всех пациентов с подтвержденным биопсией амилоидозом:

- Системный не-AL амилоидоз, включая сенильный системный амилоидоз (амилоидоз ATTR дикого типа), наследственный амилоидоз и амилоидоз AA.

! Пациенты с AA-амилоидозом могут не иметь явного воспалительного заболевания, и амилоидоз, не связанный с AL, может сосуществовать с MGUS.

- Локализованный AL-амилоидоз.

Возможность следующих альтернативных диагнозов следует рассматривать у всех пациентов с подозрением на амилоидоз, у которых доказана дискразия плазматических клеток:

- Другие парапротеин-ассоциированные заболевания, включая периферические невропатия и болезни с отложением моноклональных иммуноглобулинов

СНК Клиники ревматологии, внутренних и профессиональных болезней имени Е.М. Тареева

Gillmore JD, et al. Guidelines on the diagnosis and investigation of AL amyloidosis.

Стадирование и оценка функции вовлеченных органов

Table II. Updated non-invasive consensus diagnostic criteria for amyloid–related organ involvement (Gertz et al. 2005, Gertz & Merlini, 2010)*.

Organ involvement	Criteria
Heart	Mean left ventricular wall thickness on echocardiography >12 mm, no other cause found
	NT-proBNP >39 pmol/l in the absence of renal failure or atrial fibrillation
Kidney	Non-Bence-Jones proteinuria of >0·5 g/24 h
Liver	Hepatomegaly with total liver span >15 cm in the absence of heart failure
	Or
	Alkaline phosphatase >1·5 times upper limit of normal
Nerve	Peripheral neuropathy; symmetrical lower extremity sensorimotor 'axonal' peripheral neuropathy
	Autonomic neuropathy; gastric emptying disorder, pseudo-obstruction, postural hypotension, erectile dysfunction (males), voiding dysfunction unrelated to direct organ infiltration
Gastrointestinal tract	Direct biopsy verification with symptoms
Lung	Direct biopsy verification with symptoms
	Or
	Radiographic pattern of interstitial infiltration
Soft tissue	Macroglossia, arthropathy, skin changes, myopathy by biopsy or pseudohypertrophy of muscle, lymphadenopathy, carpal tunnel syndrome

NT-proBNP, N-terminal pro-brain natriuretic peptide.

Adapted from: Gertz et al. (2005). Copyright © 2005 Wiley-Liss, Inc., A Wiley Company, and Gertz & Merlini (2010), with permission from Informa UK Ltd.

*Non-invasive diagnostic criteria of organ involvement are used only in patients in whom a diagnosis of systemic amyloidosis has been made by tissue biopsy.

Gillmore JD, et al. Guidelines on the diagnosis and investigation of AL amyloidosis. *Br J Haematol*. 2015;168(2)

Стадирование и оценка функции вовлеченных органов

Системы стадирования и прогностические маркеры в основном сосредоточены на сердечных маркерах или FLC. Наиболее широко используемая на сегодняшний день система определения стадии AL амилоидоза основана на биомаркерах NT-proBNP и TnT

(Dispenzieri et al. 2004).

Стадия I: NT-proBNP 39 pmol/l И TnT <0035 lg/l.
Медиана выживаемости 26.4 месяцев
Стадия II: ИЛИ NT-proBNP >39 pmol/l ИЛИ TnT >0035 lg/l.
Медиана выживаемости 10.5 месяцев
Стадия III: NT-proBNP >39 pmol/l И TnT >0035 lg/l.
Медиана выживаемости 3.5 месяца

СНК Клиники ревматоло
внутренних и
профессиональных болезней
имени Е.М. Тареева

Gillmore JD, et al. Guidelines on the diagnosis and investigation of AL amyloidos
Br J Haematol. 2015;168(2):207-218.

Лечение

Antibodies (Plasma cells)	Proteasome Inhibitors	IMiDs	Alkylating Agents	Steroids	Novel Agents
Daratumumab (Darzalex)	Bortezomib (Velcade)	Thalidomide (Thalomid)	Oral Melphalan (Alkeran)	Dexamethasone (Decadron)	Venetoclax (Venclexta)
Isatuximab (SAR650984)	Carfilzomib (Kyprolis)	Lenalidomide (Revlimid)	IV Melphalan (Transplant)	Prednisone	
Elotuzumab (Empliciti)	Ixazomib (Ninlaro)	Pomalidomide (Pomalyst)	Cyclophosphamide (Cytoxan)		
Antibodies (Fibrils)	Marizomib		Bendamustine (Treanda)		
NEOD001 (birtamimab)	Oprozomib				
CAEL-101 (11-1F4)					

https://www.grepmed.com/images/5115

Клинический случай

СНК по ревматологии, профессиональных и имени Е.М. болезней

Анамнез жизни

- Возраст: 63 года
- Пол: мужской
- Профессиональных вредностей нет
- Семейный анамнез – неизвестен

СНК клиники ревматологии, внутренних и профессиональных болезней имени Е.М.Тареева

	2009 г	Февраль 2018	Июнь 2018 52 ГКБ
Слабость, эпизоды снижения АД до 80 и 50 мм рт.ст., слабость в ногах, парастезии, нарушения сна	РПЖ, Простатэктомия		
Протеинурия		1,2 гр/л	2,6 – 3,41 гр/сут Альбумин 35,4 гр/л Общий белок 57,8 гр/л
Биопсия почек			Амилоидоз
Стернальная пункция			1,2% плазматизации
Иммунохимическое исследование			Лямбда-СЛЦ 133 мг/л
Белок Бенс-Джонса			Не выявлено
ЭХО-КГ			Умеренная симметричная гипертрофия миокарда

СНК Клиники ревматологии, внутренних и профессиональных болезней имени Е.М. Тарее

	Июль 2018	Август 2018	Сентябрь 2018	Октябрь 2018	Ноябрь 2019	Декабрь 2018	Январь 2019	Февраль 2019
Функция почек Протеинурия, г/л Альбумин гр/л	1,2-3,3 33	0,98	1,1	СПУ 0,9гр ОАМ 0,16г/л	1,1		0,2	0,12
	Отечность стоп							
Функция печени	ЩФ, 458 ед/л ГГТ, 150 ед/л	Улучш.	Улучш.	Норма			↑ ГГТ	
			Урсофальк				Урсофальк	
Функция сердца			ЭХО-КГ, ФВ 65% ТМЖП 13 мм ТЗС 12 мм	NT-pro BNP 270,9 пг/мл	Фибриноге н 9,85 г/л			
Нервная система	*Ортостатич. гипотензия (АД до 80/50)*							
	Парастезии							
Иммуно-химичская ремиссия			Лямбда-СЛЦ 133 -> 13,1 мг/л Соотношение СЛЦ 0,64				Моноклональной секреции не выявлено; ур. СЛЦ, соотн. – в норме	
Диагноз	Первичный AL-амилоидоз с поражением почек, сердца, жкт, печени, нервной системы							
Лечение	Бортезомиб (велкейд) – Алкеран – Дексаметазон							
	№1	№2	№3	№4	№5	№6	№7	№8
				↑АД - Эналаприл	Задержка стула 7 дней, после - нормализация			

СПК клинической гематологии, трансфузиологии и болезней системы крови им. Тареева

Физическое обследование на момент госпитализации (Февраль 2019)

- Рост 174 см, Вес 72 кг, нормостеническое телосложение
- Кожные покровы и слизистые бледные
- **Снижен тургор мягких тканей**
- **Пастозность лица и голеней**
- **Расширение подкожной сосудистой сети на лице**
- Легкий выворот нижних век, конъюнктивальная инъекция сосудов
- Система дыхания: дыхание везикулярное, хрипов нет
- С-С система: АД 130/90 мм рт.ст., ЧСС 88-100/мин
- ЖКТ: живот при пальпации мягкий, безболезненный; **Печень выступает из под реберной дуги.** Поверхность гладкая, безболезненная.
- Почки: с-м Пастернацкого отриц.
- Нервная система: **Парастезии.**

СНК Клиники ревматологии внутренних и профессиональных болезней имени Е.М. Тареева

Биохимический анализ мочи

Показатель	07/02/19	06/03/19	17/04/19	11/12/29
Реабсорбция, %	98,52	97,91	97,5	99.02
Конц. индекс	67,69	47,93	40,01	101.53
Фильтрация, мл/мин	98,71	83,22	83,34	84.61
Креатинин мочи, мкмоль/л	5442,2	4093,5	3036,4	8752.25
Суточный диурез, мл	2100	2500	3000	1200
Клиренс мочевой к-ты, мл/мин	7,89	8,25		8.37
Мочевая кислота в крови, мкмоль/л	382	321		328
Креатинин крови, мкмоль/л	80,4	85,4	75,9	86.2
Мин. диурез	1,46	1,74	2,08	0.83
Экскреция мочевой к-ты, ммоль/сут	4,34			3.95
Экскреция креатинина, ммоль/сут			11,82	

СНК Клиники ревматологии, внутренних и профессиональных болезней имени Е.М. Тареева

Общий анализ мочи

Показатель	08/03/19	12/03/19	11/07/19	12/12/19
Цвет	--	--	--	--
Ph	6		6	6
Плотность	1010	1020	1015	1020
Лейкоциты	0-1	0-1	0-1	0-1
Эритроциты	0-1	0-1	0-1	0-1
Белок, г/л	0,08	следы	следы	
Глюкоза, ммоль/л	15			
Эпттелий	Плоский и полиморфный - немного	Плоский и полиморфный - немного		
Соли	Оксалаты - немного	Оксалаты - немного	Оксалаты - немного	
Слизь	немного	немного		
Бактерии	Незн. Кол-во			

СНК Клиники ревматологии, внутренних и профессиональных болезней имени Е.М. Тареева

<u>Суточная протеинурия</u>

(7/02/19)

2100мл – 0.12 г/л – 0.15г

(20/02/19)

1500мл – 0.05г/л – 0.075г

(06/03/19)

0.25г

(12/12/19)

Отр.

БХ анализ крови (1)

Показатель	07/02/19	15/02/19	06/03/19	11/04/19	18/07/19	11/12/19	Норма
Общий белок, г/л	62,1	65	60,8	59,9	59,7	67.4	57-82
Альбумин, г/л	40,6	43,8	40,3	38,7	40	43.1	32-48
Альбумин %			65				
Ig A г/л			1,01	1,05			
Ig G г/л	3,08		2,89				
Ig M г/л	0,13		0,14	0,12			
a1, %	5		4,5		4		
a2, %	14,4		13,3		13,8		
b1, %	11,5		10,7		11,9		
γ, %	6,2		6,5		6		
Глюкоза, ммоль/л	5,0	5	5,2	5,9	5,1	5.4	4,1-5,9
Мочевая к-та, мкмоль/л	382	324	321	264	368	328	143-417
Креатинин, мкмоль/л	80,4	87	85,4	81,8	83,9	86.2	44-115
КФК общая ед / л	79	53	77	59		80	
ЛДГ ед/л	384	423	425	448		353	135-225
Азот мочевины, ммоль/л	5,3			5,7	6,5		3,2-8,2
Билирубин общ., мкмоль/л	12,8		12,7	10	10,6	13.2	3,0-21,0

БХ анализ крови (2)

Показатель	07/02/19	15/02/19	06/03/19	11/04/19	18/07/19	11/12/19	Норма
Натрий, ммоль/л	146	149	146	140	148	144	132-150
Калий, мэкв/л	5.3	**5.9**	5	**5.6**	**6.3**	5.1	3,5-5,5
Кальций, ммоль/л	2,19		2,14	2,29		2.35	2,08-2,65
Магний, ммоль/л				0.61			0,66-1,07
Фосфор, ммоль/л	1,85		1.26	0.97			0,78-1,65
Антистрептолизин О, МЕ/мл			51				<200
Амилаза, Ед/л			**65.3**	**80.8**		**67.8**	<53
Холестерин ммоль/л	**7.68**				**8.11**	**7.76**	3,2-5,6
Триглицериды, ммоль/л	**2.31**					**2.7**	0,41-1,7
Железо	26.9		20.5	12.3		20.9	9,0-30,4
ЩФ, Ед/л	226	228	195	305	175	239	70-360
Холинэстераза, Ед/л			8701				4620-11500
АСТ, Ед/л	29		30	30	12	20	0-34
АЛТ, Ед/л	25		30	31	21	18	10-49
ГГТ Ед/л	**94**	**77**	59	**111**		42	0-73
С-реактивный белок	0						<5

Коагулограмма

Коагулограмма						
Показатель	07/12/19	06/03/19	17/04/19	15/07/19	11/12/19	Норма
АЧТВ	**1,14**	**1,03**		**1.12**	**1.04**	0,75-1,25
Тромбиновое время, сек	**21,2**					15-18
% протромбина по Квику				**71**	**68**	70-130
МНО				**1,26**	**1,34**	
Фибриноген г/л	**6,49**	**6,32**	**7,96**	**6,49**	**4,57**	1,8-4,0
Д-Димер (количеств.) мкг/мл		**0,39**	**0,81**	**0,55**		<0,5
ТЭГ (К)		**1’40’’**				
ТЭГ (МА)		**53**				
ТЭГ (Р)		**5’30’’**				

СНК Клиники ревматологии, внутренних и профессиональных болезней имени Е.М. Тареева

Наименование	07/02/19	15/02/19	20/02/19	20/03/19	11/04/19	18/07/19	26/12/19	Норма	Ед.
WBC	7,3	8,61		8,65	8,5	9.3	8.6	4-11	[109/л]
RBC	4,36	4,42	4,33	4,34	4,48	3.95	4.24	3.8-6.1	[1012/л]
RDW	15,2	15			14,8	16.1	14.9	11.5-15.4	[%]
HGB	134		142	137	140	123	134	117-180	[г/л]
HCT	40,4		38,7	40,4	41,8	37,7	40.4	35-52	[%]
MCH	30,7	31,7		31,6	31,2	31.1	31.7	27-31	пг
MCHC	331	34,4		33,9	334	325	332	320-360	[г/л]
MCV	92,8	92,1		39,1	93,2	95.6	95.3	80-100	фл
PLT	387	255	216	276	437	262	200	150-450	[10^9г/л]
Нейтрофилы	49,8			59,5	64,8	79.4	53.2	45.0-72.0	[%]
Неклассифицируемые	2,3				3	0.5	1.5		[%]
Лимфоциты	31,7		30	25,5	17	15	34.8	18.0-44.0	[%]
Моноциты		15,6	10	12,1	11,7	8	9.5	2.0-12.0	[%]
Эозинофилы	2,2		1	2,8	3,3	0.6	0.9	0.5-5.0	[%]
Базофилы	0,5		1	0,1	0,3	0.1	0.1	0-2.0	[%]
Нейтрофилы (абс.)					5,5	7.4	4.6	1.5-7.0	[109/л]
Лимфоциты (абс.)					1,4	1	3	1.0-3.7	[109/л]
Моноциты (абс.)					1	0.8	0.8	0-0.7	[109/л]
Эозинофилы (абс.)					0,3	0.1	0.1	0-0.4	[109/л]
Базофилы (абс.)		38				0		0.01	[109/л]
СОЭ	29			9	32	26	9	2-12 мм/ч (муж.)	мм/ч

Инструментальные исследования

- **Узи почек, надпочечников и забрюшинного пространства от 7.02.2019**: Диффузные изменения почек, кисты левой почки

- **ЭКГ от 07.02.2019**: ЧСС 91/мин, Интервал PQ 0,17 сек. Интервал QRS 0,09 сек. QT 0,35 сек. ЭОС вправо. Синусовая тахикардия. Нерезко выраженные изменения миокарда
- **ЭХО-КГ с допплеровским анализом от 13.03.2019:** Сократительная функция миокарда сохранена. Гипертрофия ЛЖ. Диастолическая дисфункция ЛЖ. Полости сердца не расширены.
- **ЭКГ от 23.04.2019:** ЧСС 96/мин, Интервал PQ 0,16 сек. Интервал QRS 0,09 сек. QT 0,35 сек. ЭОС вправо. Синусовая тахикардия. Нерезко выраженные изменения миокарда
- **ЭКГ от 15.07.2019**: ЧСС 52/мин, Интервал PQ 0,15 сек. Интервал QRS 0,09 сек. QT 0,45 сек.

СНК клиники ревматологии, внутренних и профессиональных болезней имени Е.М. Тареева

Инструментальные исследования

- **ЭГДС (13/02/2019):** недостаточность кардии, антральный очаговый гастрит, дуодено-гастральный рефлюкс. Уреазный тест на Helicobacter Pylori – отрицательный.
- **УЗИ брюшной полости на свободную жидкость (23/04/2019):** Умеренные диффузные изменения печени, гепатомегалия, выраженные диффузные изменения и киста головки поджелудочной железы. Диффузные изменения почек, киста левой почки.
- **Rg-графия грудной клетки (12/04/2019):** Свежих очагов и инфильтративных изменений не выявлено. Легочный рисунок усилен за счет сосудистого компонента в прикорневых отделах обоих легких. Корни легких малоструктурны. Плевральные синусы свободны. Диафрагма обычно расположена. Тень средостения без особенностей.

СНК клиники ревматологии, внутренних и профессиональных болезней имени Е.М. Тареева

	Март 2019	Апрель 2019	Май 2019	Июнь 2019	Июль 2019	Август 2019	Сентябрь 2019	Октябрь 2019
Функция почек Протеинурия, г/л Альбумин гр/л								<1
Функция печени и ЖКТ	*Боли в животе, больше справа*							
Функция сердца	*Небольшие отеки голеней* *Ортостатическая гипотензия (АД до 80/50)*							NT-pro BNP 210 пг/мл
Нервная система	*Парестезии в стопах*							
Иммуно-химичская ремиссия	*↑Т тела до 37,4 на фоне эмоц. перегрузок* Тиолепта							Лямбда-СЛЦ 13,1мг/л -> 22мг/л
Диагноз	AL-амилоидоз с поражением почек, сердца, жкт, печени, нервной системы							
Лечение	Алкеран 10мг – Дексаметазон 20мг							
	№1	№2	№3	№4	№5	№6	№7	№8
	Противоязвенная терапия (диспепсия / стероидные гормоны) *ЭГДС – эрозий и язв не выявлено. Анализ на скрытую кровь отриц.							

СНК клинических ревматологии, внутренних и профессиональных болезней имени Е.М. Тареева

Консультация специалистов (04/2019)

- У пациента удовлетворительная переносимость лечения, признаков прогрессирования амилоидоза не наблюдается.
- Увеличение дозы дексаметазона может являться дополнительным фактором иммунодефицита, однако очевидных инфекционных причин для ежедневного субфебрилитета нет.
- Может быть начат 2 курс антиамилоидной терапии в прежних дозах.
- При сохранении субфебрилитета или его усугублении возможно назначение валтрекса по 500 мг 2 раза в сутки.

©НИК Клиники ревматологии, внутренних и профессиональных болезней имени Е.М. Тареева

Диагноз

- E85.8 AL- амилоиоз с поражением почек (протеинурия, сохранная азотовыделительная функция почек), сердца (концентрическая гипертрофия миокарда), печени (холестаз), нервной системы, с ортостатической гипотензией, леченный по схеме дексаметазон – мелфолан – бортезомиб (№8), алкеран – дексаметазон (№8).

- Сопутствующие заболевания: Простатэктомия по поводу РПЖ в 2009г. Гиперхолестеринемия. Гипертриглицеридемия. Системный атеросклероз аорты, сосудов головного мозга. Хронический гастрит. Хранический дуоденит. Хронический панкреатит. Хронический холецистит.

СНК Клиники ревматологии, внутренних и профессиональных болезней имени Е.М. Тареева

Лечение

- Дексаметазон – мелфолан – бортезомиб (№8),
- Алкеран – дексаметазон (№8).

Antibodies (Plasma cells)	Proteasome Inhibitors	IMiDs	Alkylating Agents	Steroids	Novel Agents
Daratumumab (Darzalex)	Bortezomib (Velcade)	Thalidomide (Thalomid)	Oral Melphalan (Alkeran)	Dexamethasone (Decadron)	Venetoclax (Venclexta)
Isatuximab (SAR650984)	Carfilzomib (Kyprolis)	Lenalidomide (Revlimid)	IV Melphalan (Transplant)	Prednisone	
Elotuzumab (Empliciti)	Ixazomib (Ninlaro)	Pomalidomide (Pomalyst)	Cyclophosphamide (Cytoxan)		
Antibodies (Fibrils)	Marizomib		Bendamustine (Treanda)		

Спасибо за внимание!

СНК ревматологии,
профессиональных и
имени Е.М. болезней