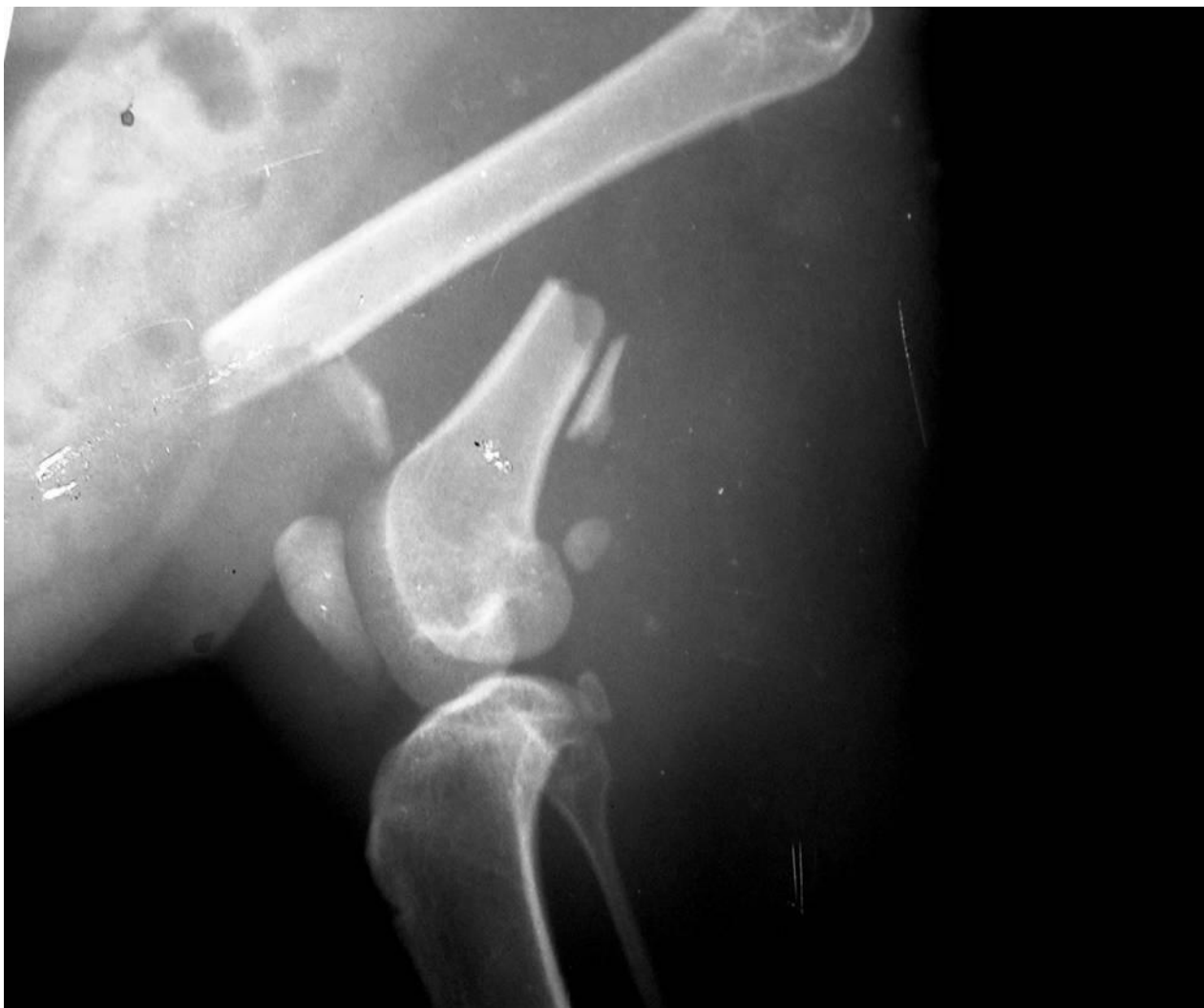
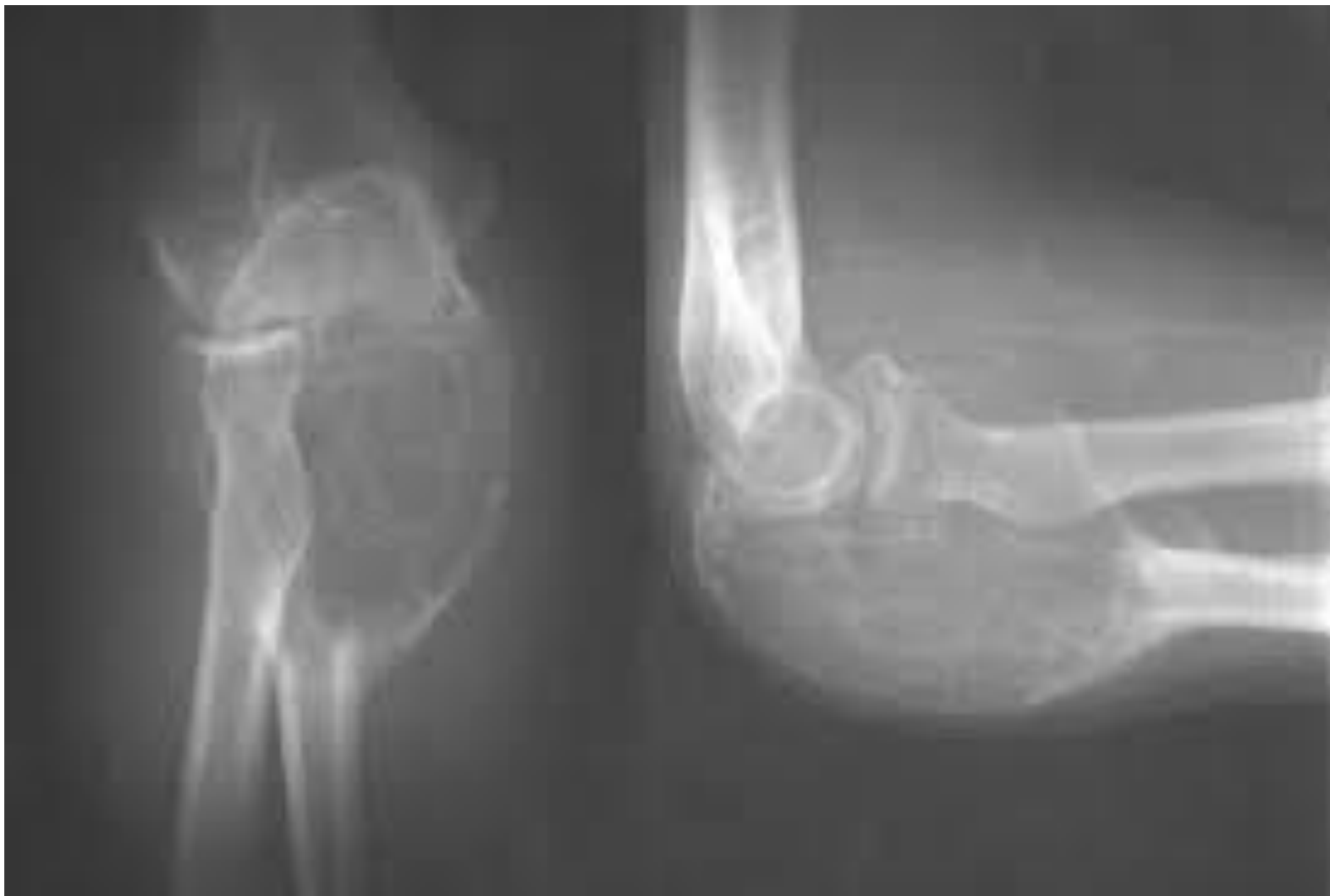
ДЕФЕКТЫ ДЛИННЫХ ТРУБЧАТЫХ КОСТЕЙ И УКОРОЧЕНИЕ КОНЕЧНОСТИ

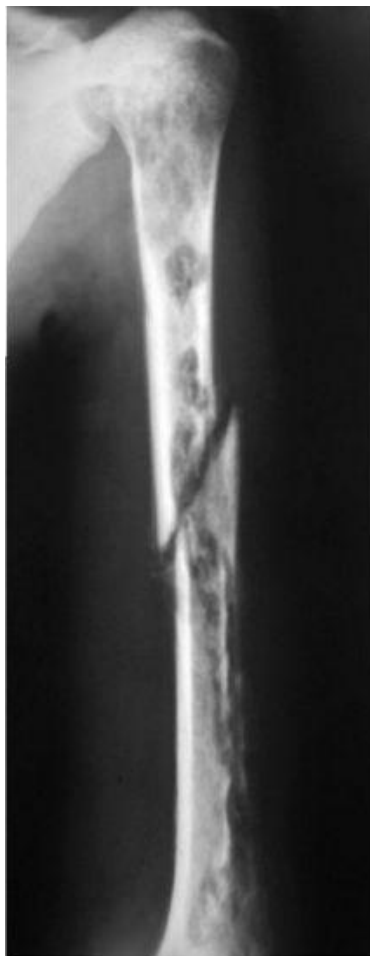ТРАВМА (не/огнестрельная)



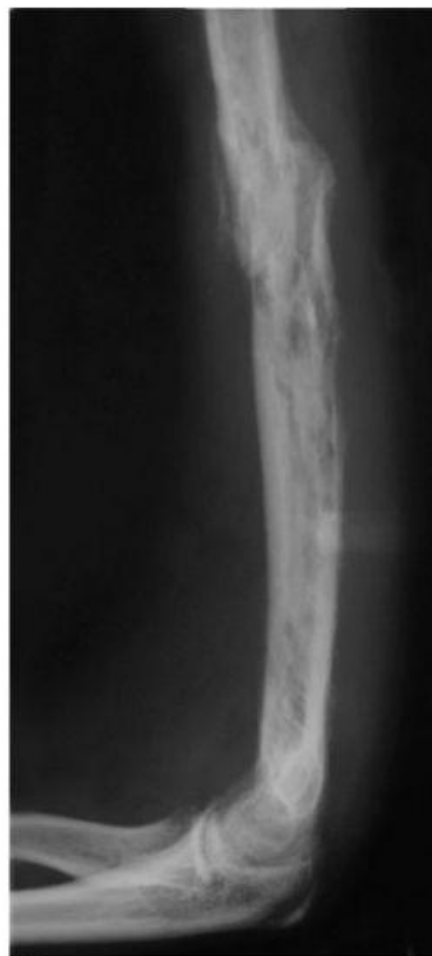ОПУХОЛЬ



ОСТЕОМИЕЛИТ

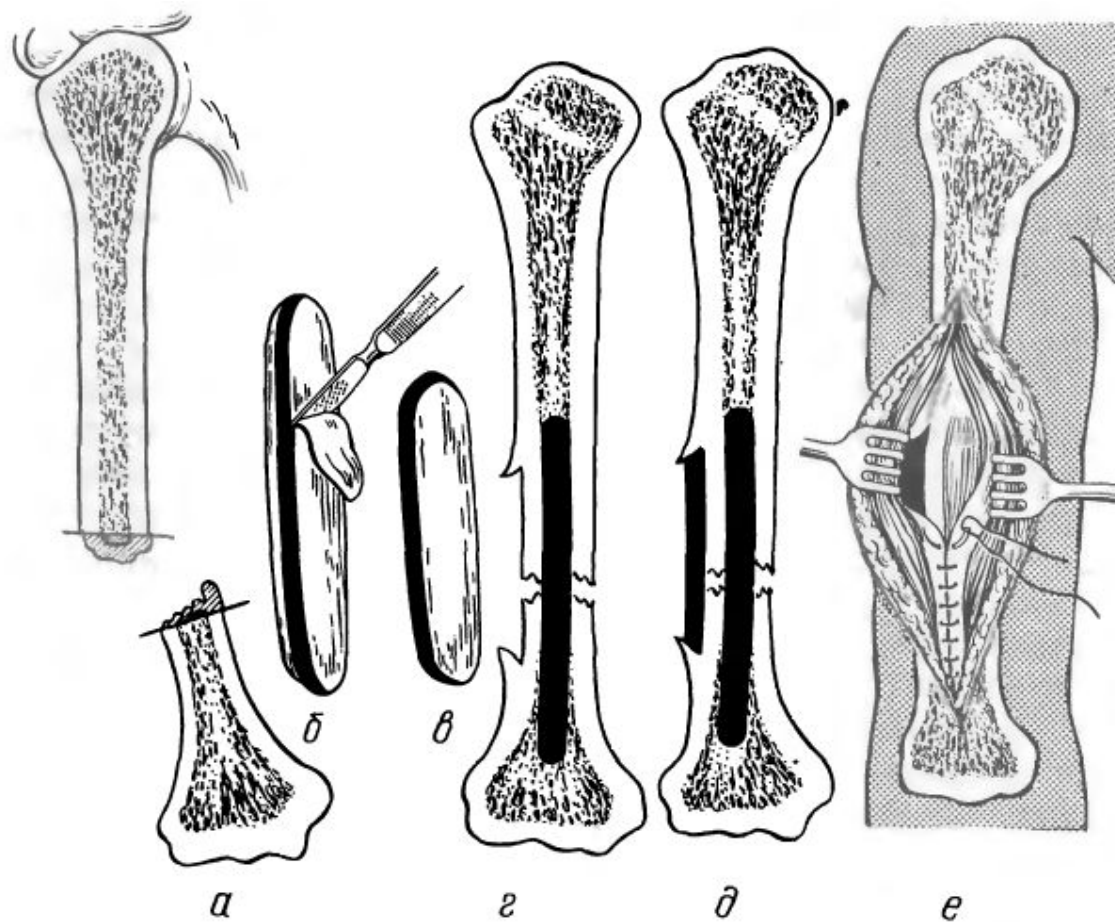


а



б

ЛЕЧЕНИЕ



ЛЕЧЕНИЕ

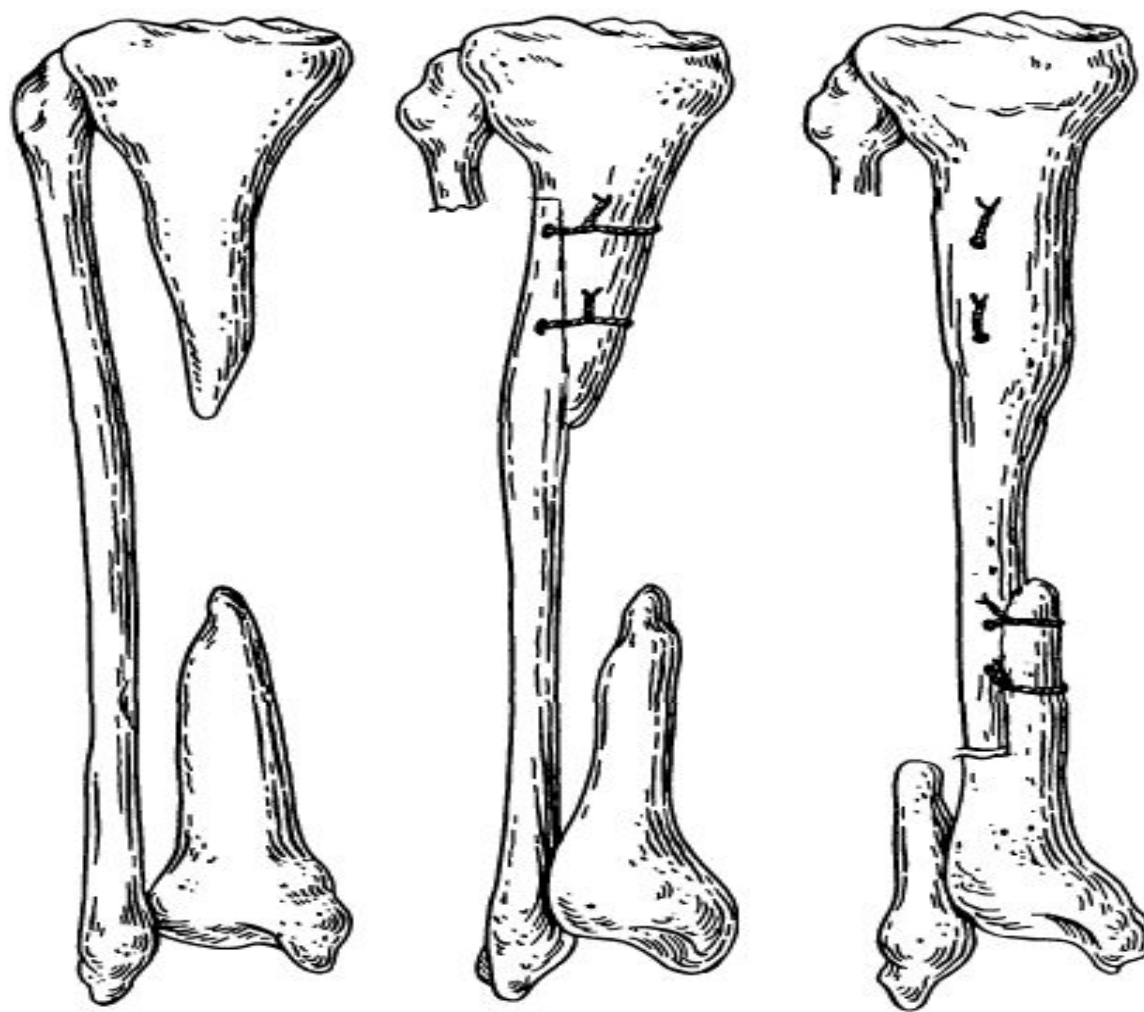
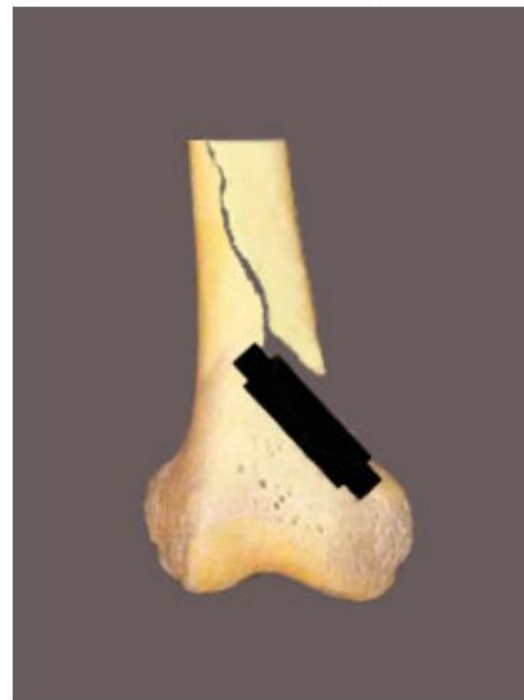


Рис. 60. Замещение дефекта большеберцовой кости по Гану — Гентингтону.

ЛЕЧЕНИЕ



ЛЕЧЕНИЕ



ЛЕЧЕНИЕ

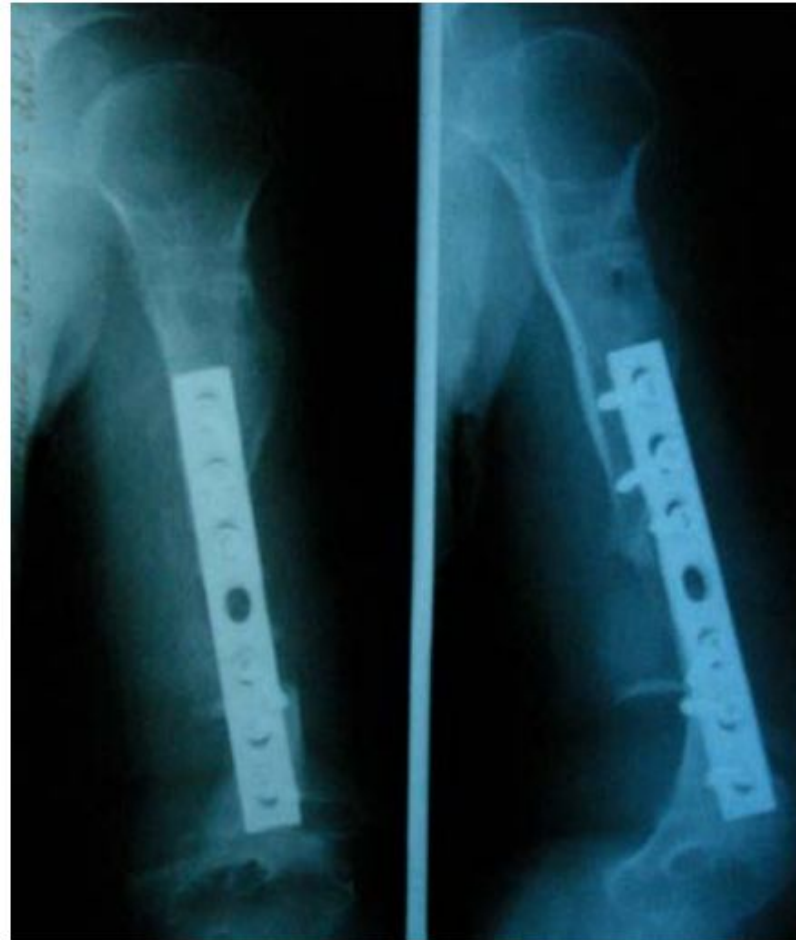

Фото и рентгенограммы больной Г. во время операции (установлен УНИ, плечевая кость фиксирована пластиной).

ЛЕЧЕНИЕ

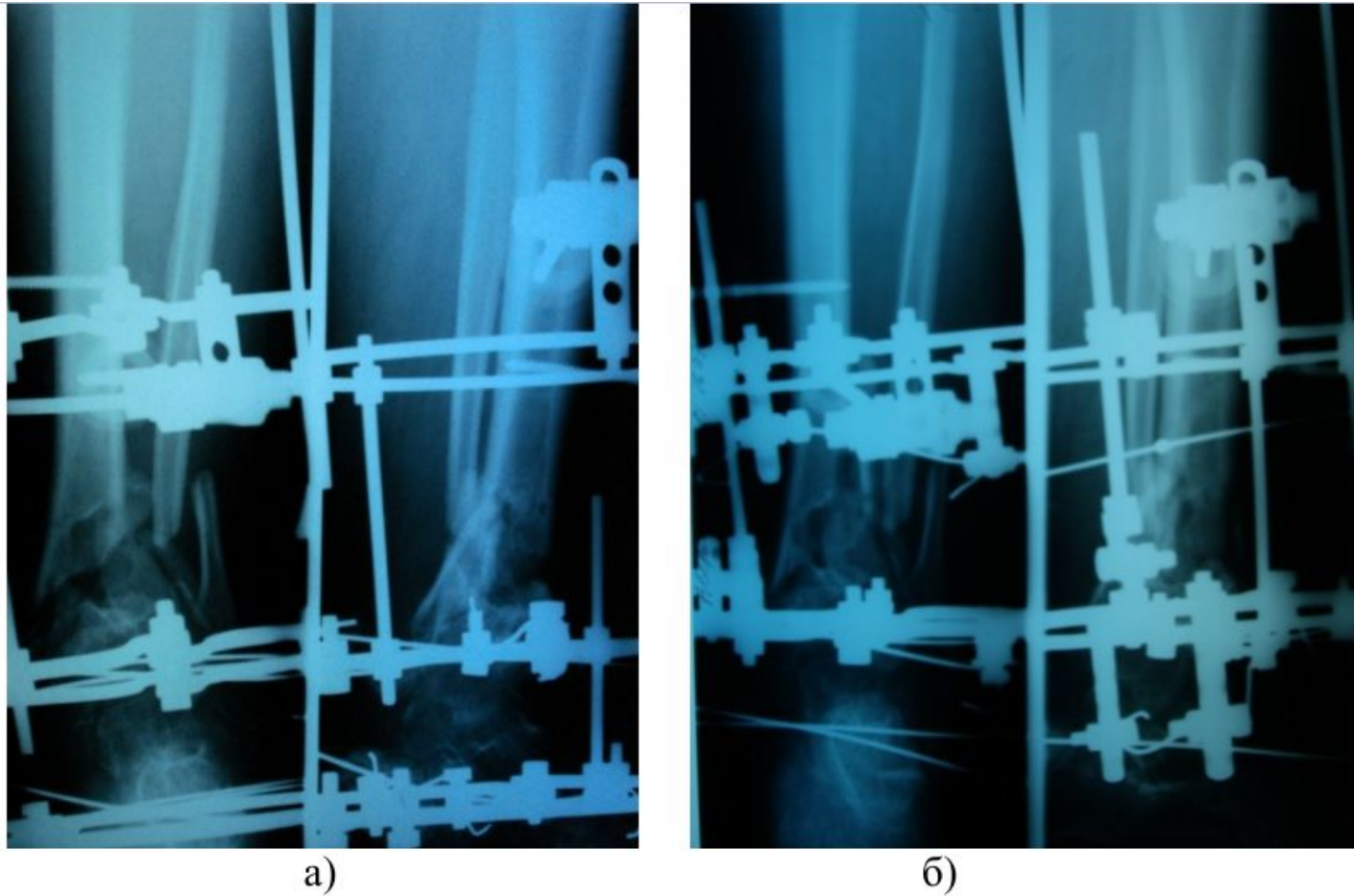



Рис. 8 а) дистракция в аппарате до установки имплантата, б) сброс дистракции и компрессия в аппарате после его установки.

ИЛИЗАРОВ ГАВРИИЛ АБРАМОВИЧ

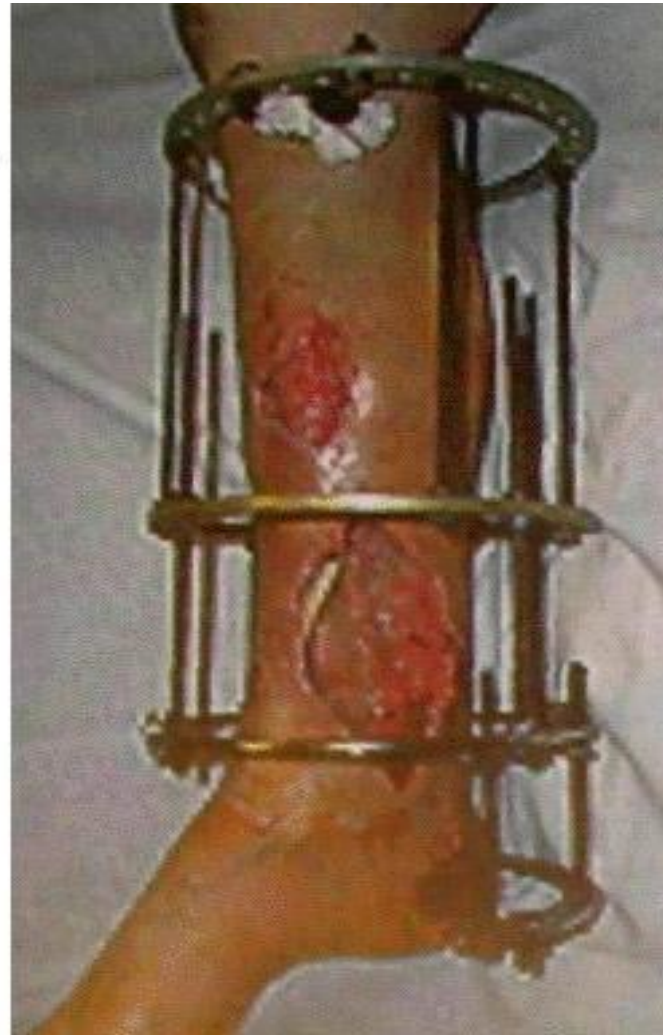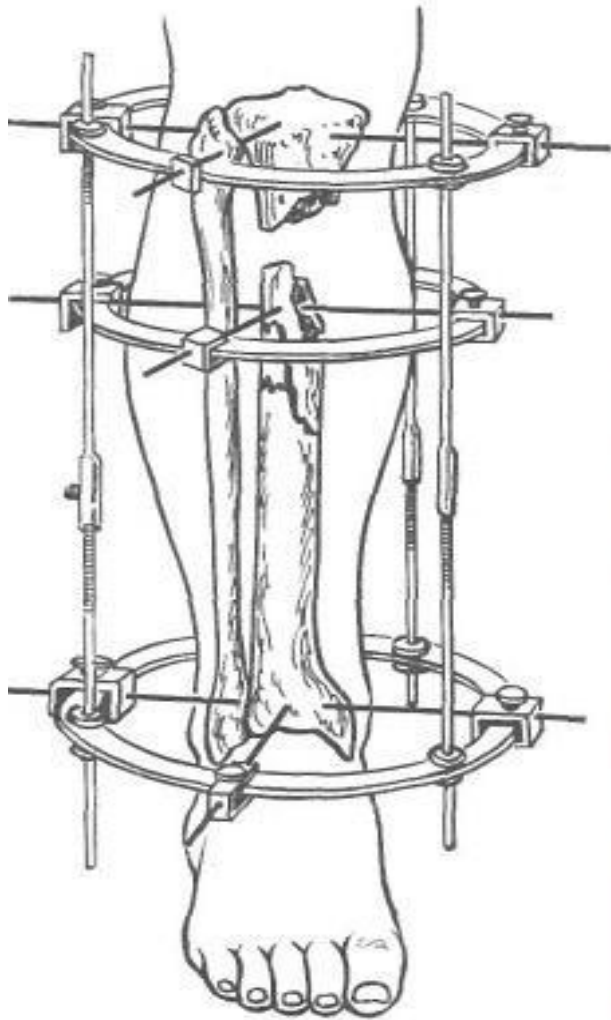
15.06.1921-24.07.1992



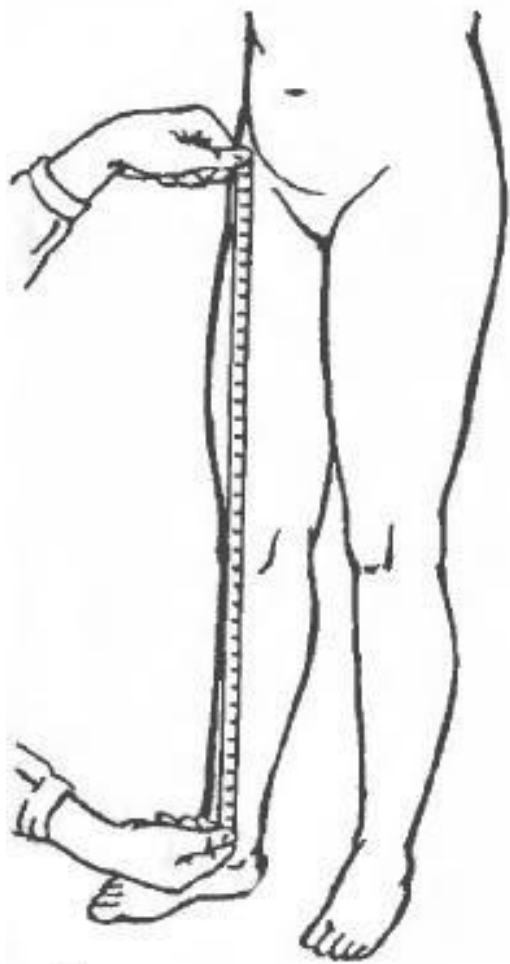
ЛЕЧЕНИЕ



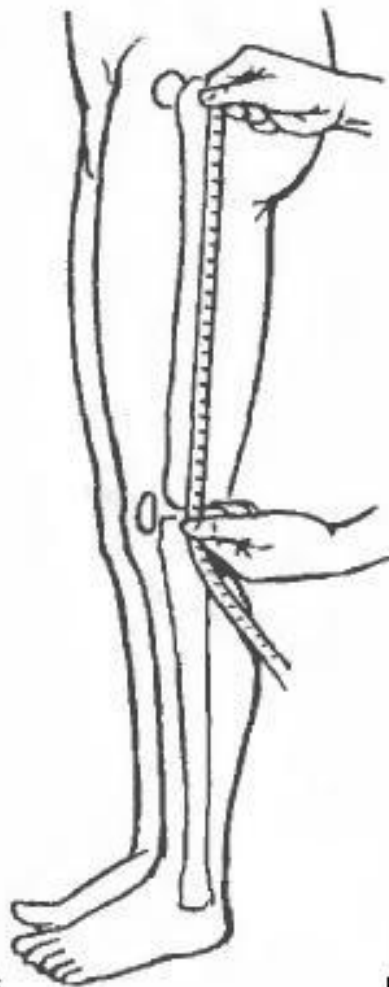
ЛЕЧЕНИЕ



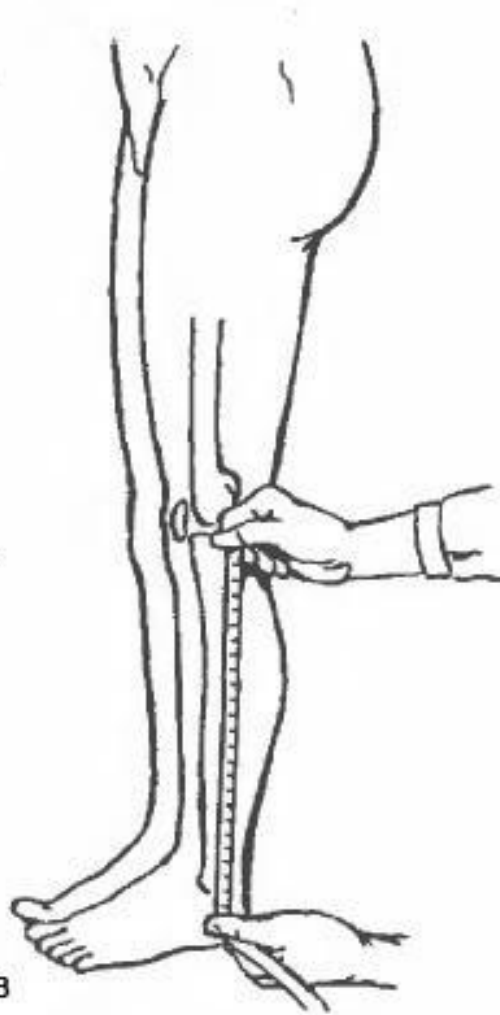
УКОРОЧЕНИЕ измерение



а

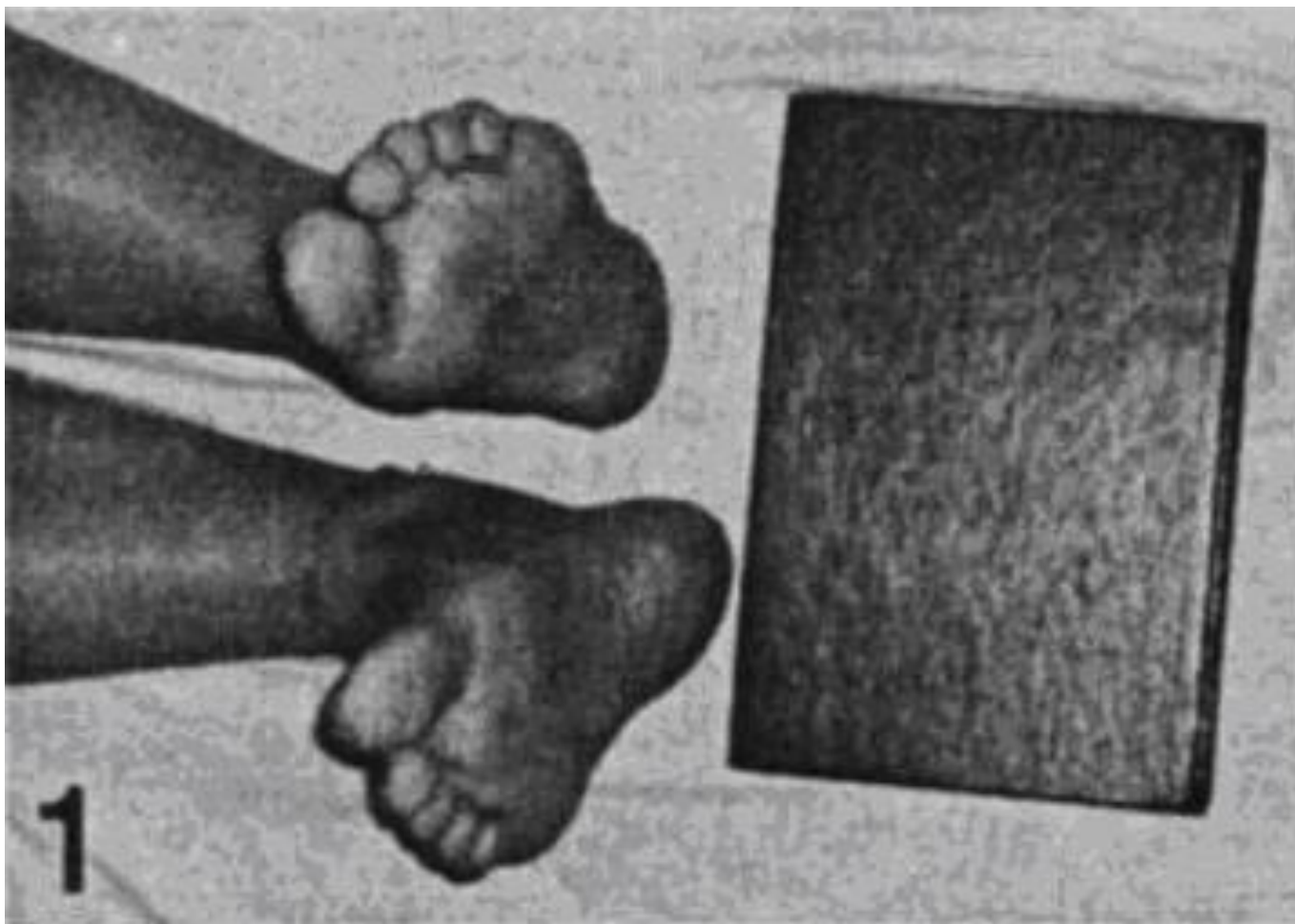


б

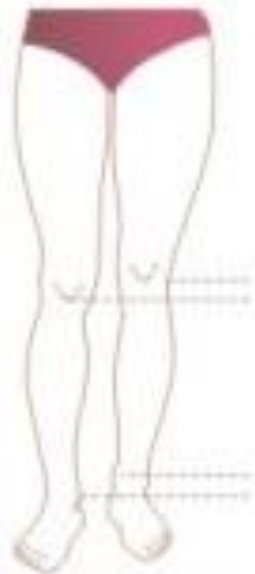

в

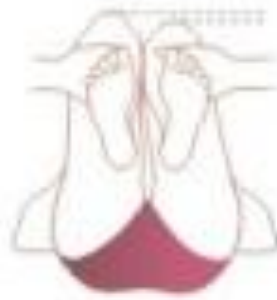УКОРОЧЕНИЕ



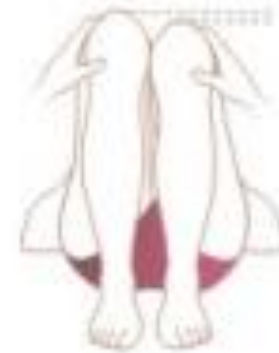УКОРОЧЕНИЕ



- 4 Определение укорочения ноги сопоставлением высоты стояния коленных чашек и лодыжек при разогнутых ногах.

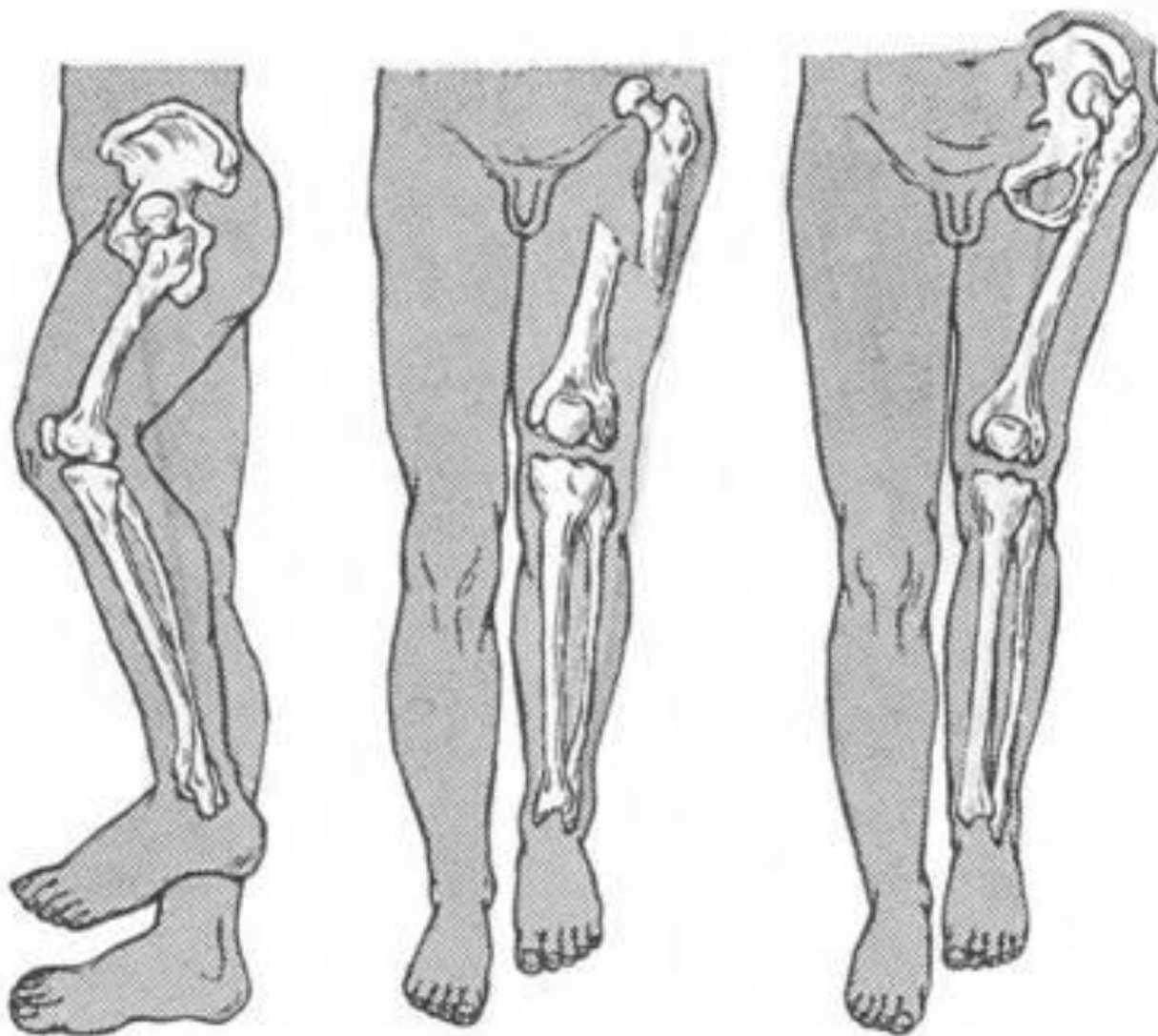


- 5 Определение укорочения бедра сравнением высоты стояния колен. Ноги согнуты в тазобедренных и коленных суставах и фиксированы в этом положении руками врача. В данном случае осмотр обнаруживает укорочение левого бедра.

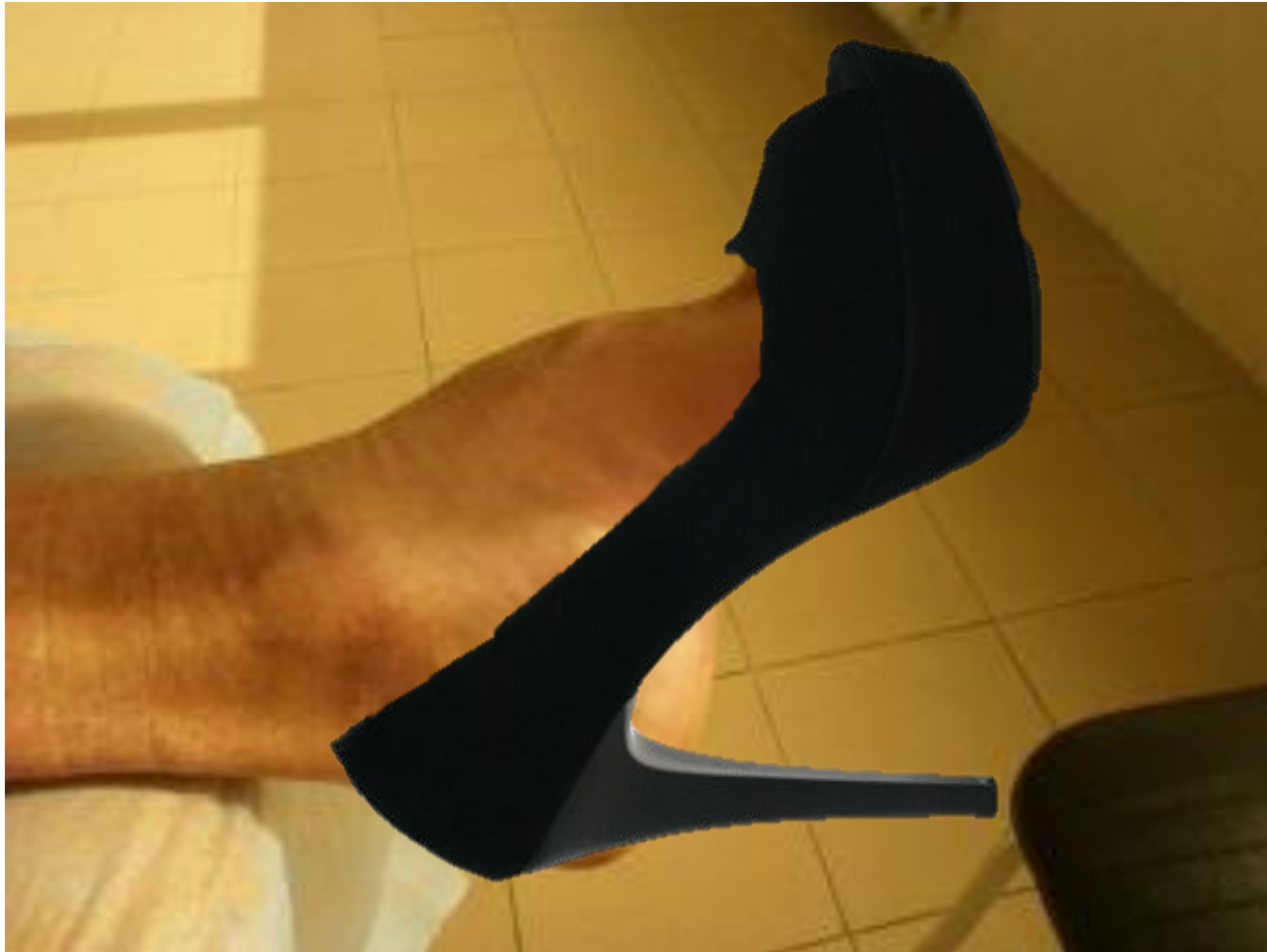

- 6 Определение укорочения голени сравнением высоты стояния колен. Ноги согнуты в тазобедренных и коленных суставах, стопы упираются в поверхность стола, в этом положении ноги фиксированы руками врача. Левая голень укорочена.

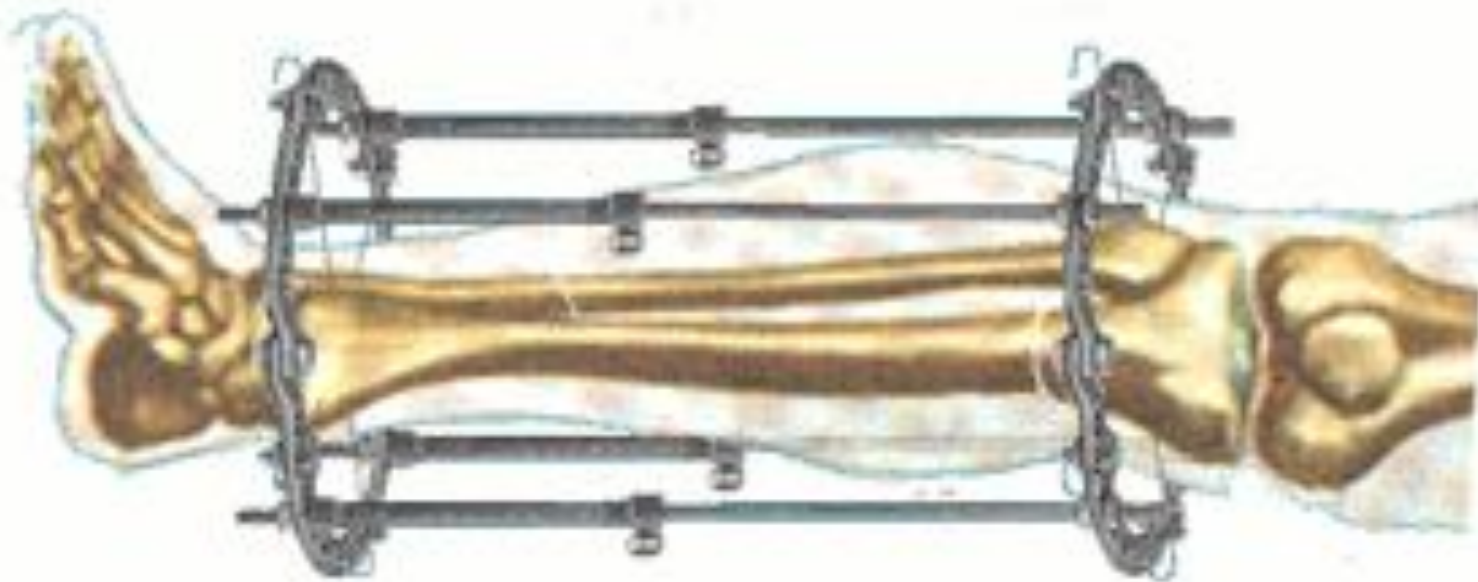
УКОРОЧЕНИЕ



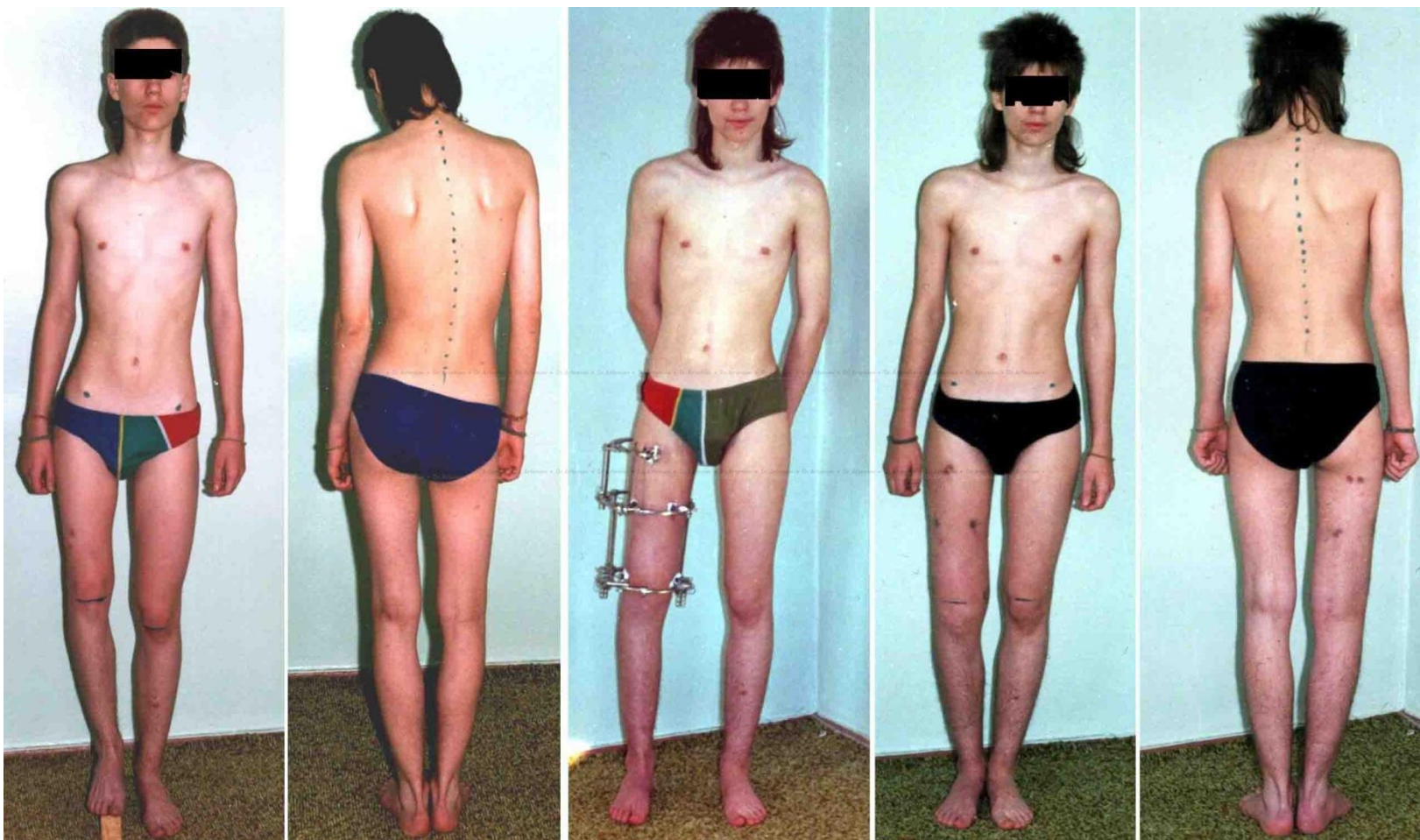УДЛИНЕНИЕ КОНСКАЯ стопа



КОРРИГИРОВАНИЕ



КОРРИГИРОВАНИЕ





ГОСПОДА, ТЩЕТНО БЫТИЕ

НО СПАСИБО

ЗА ВНИМАНИЕ