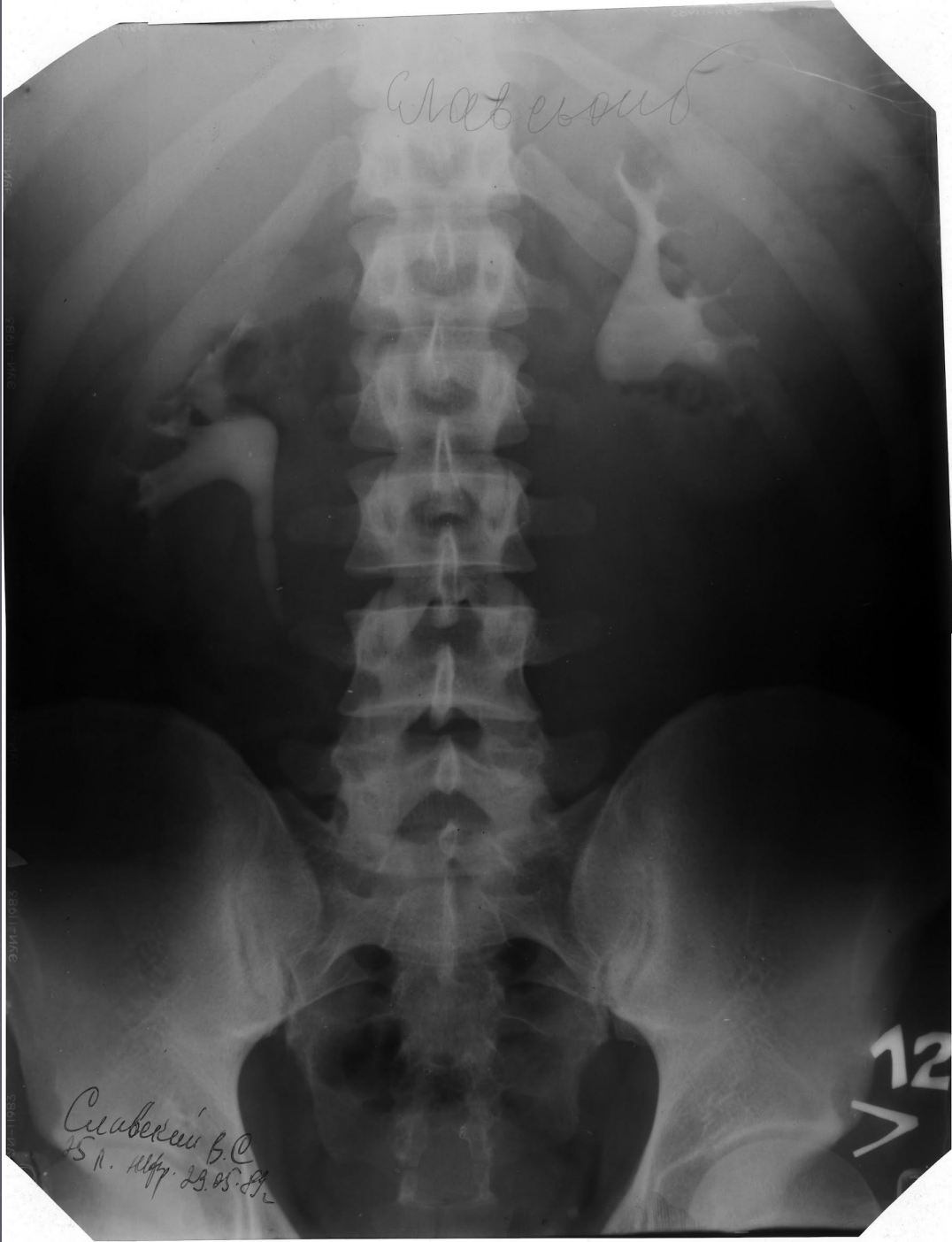

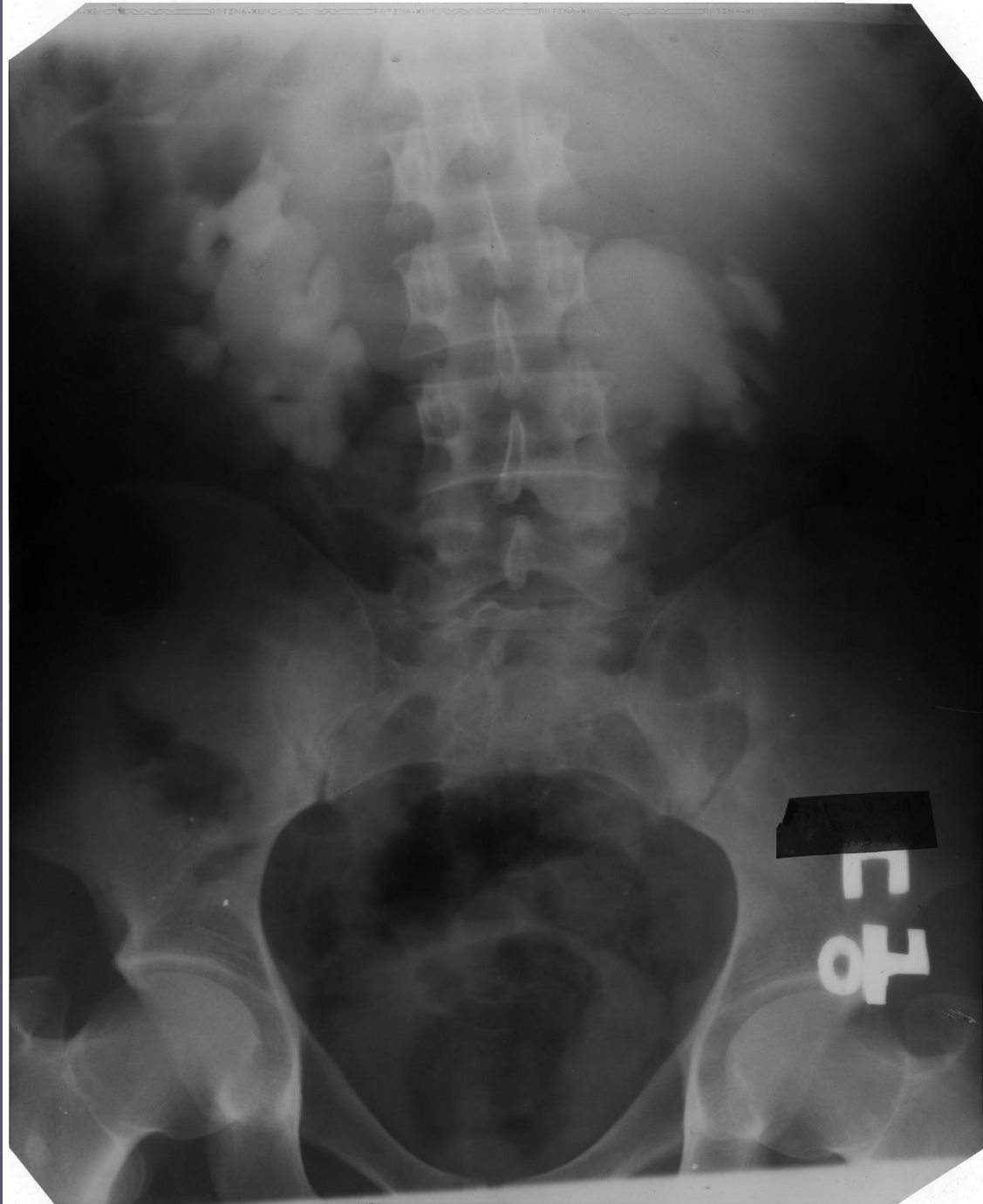
**ГИДРОНЕФРОЗ.
НЕФРОПТОЗ.**

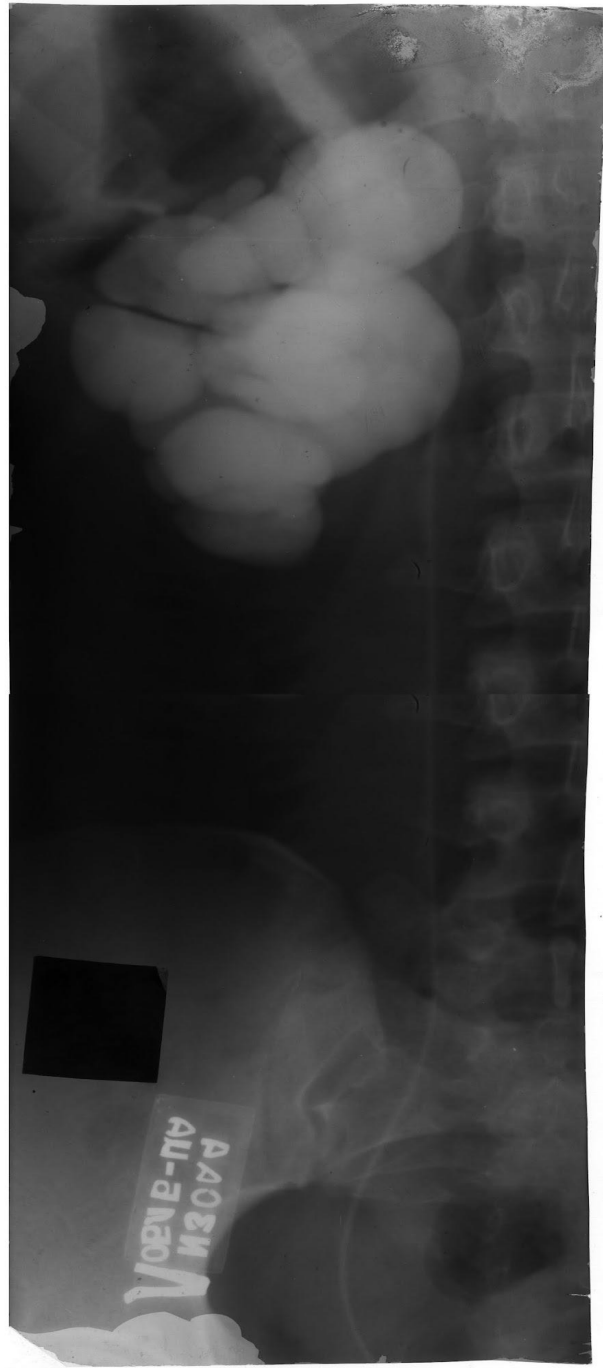Србски

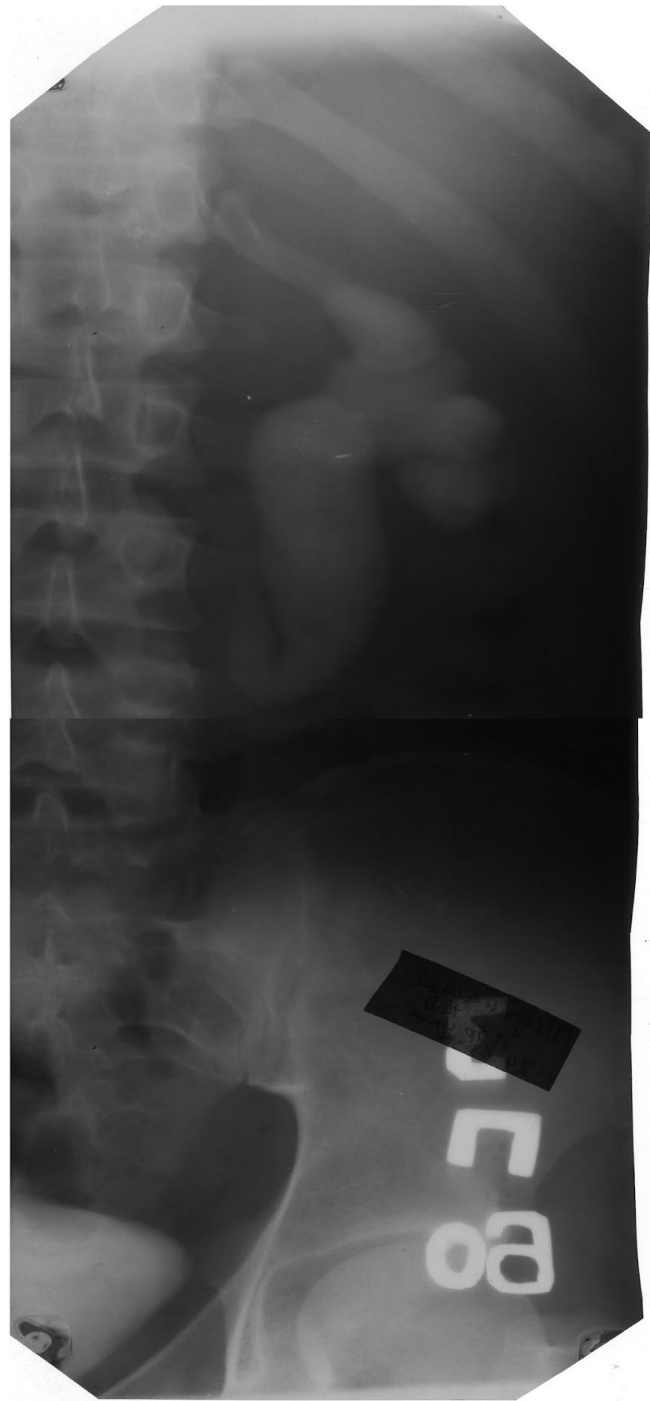

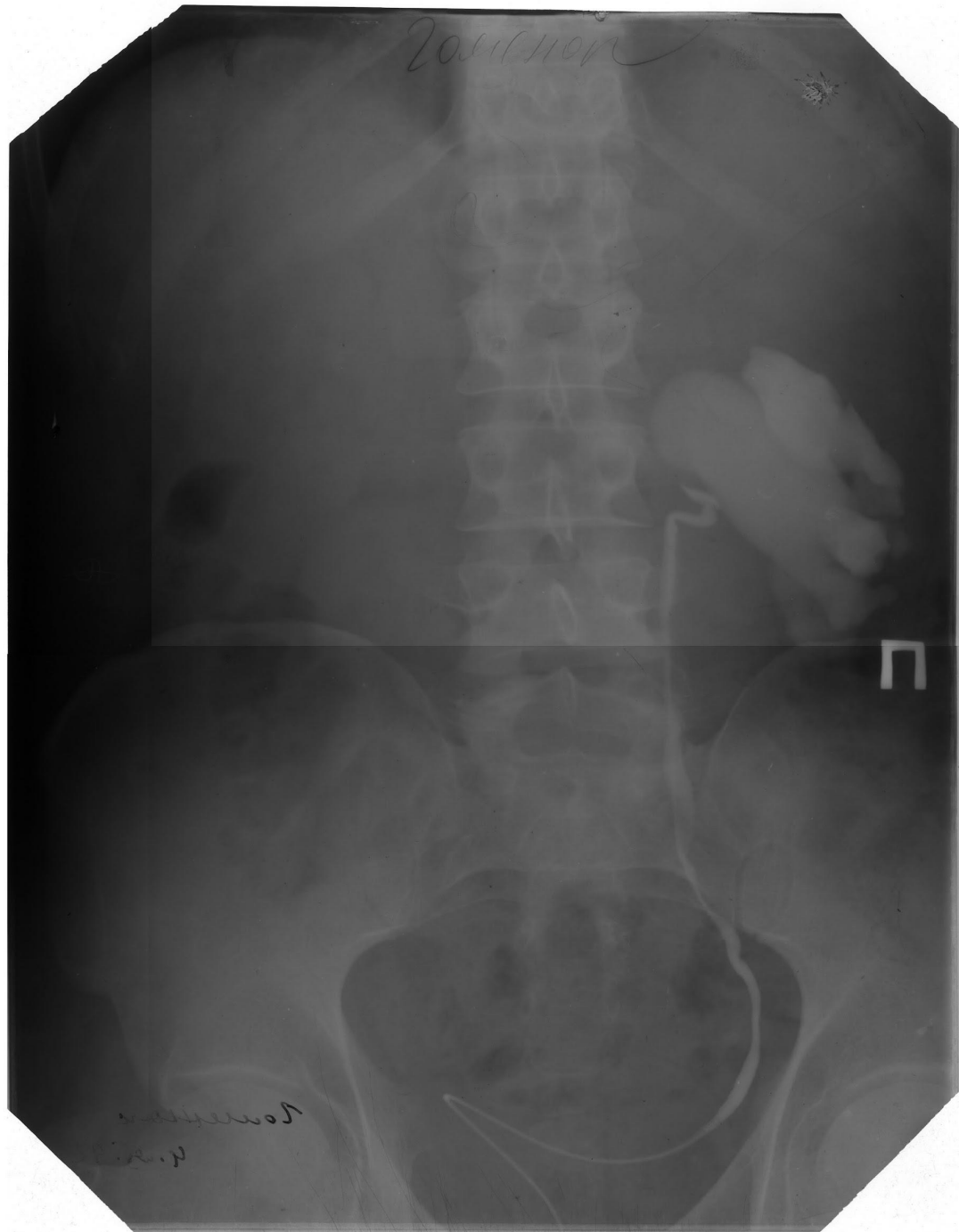
Србски
25. 11. 1917. 29. 05. 1918.

12





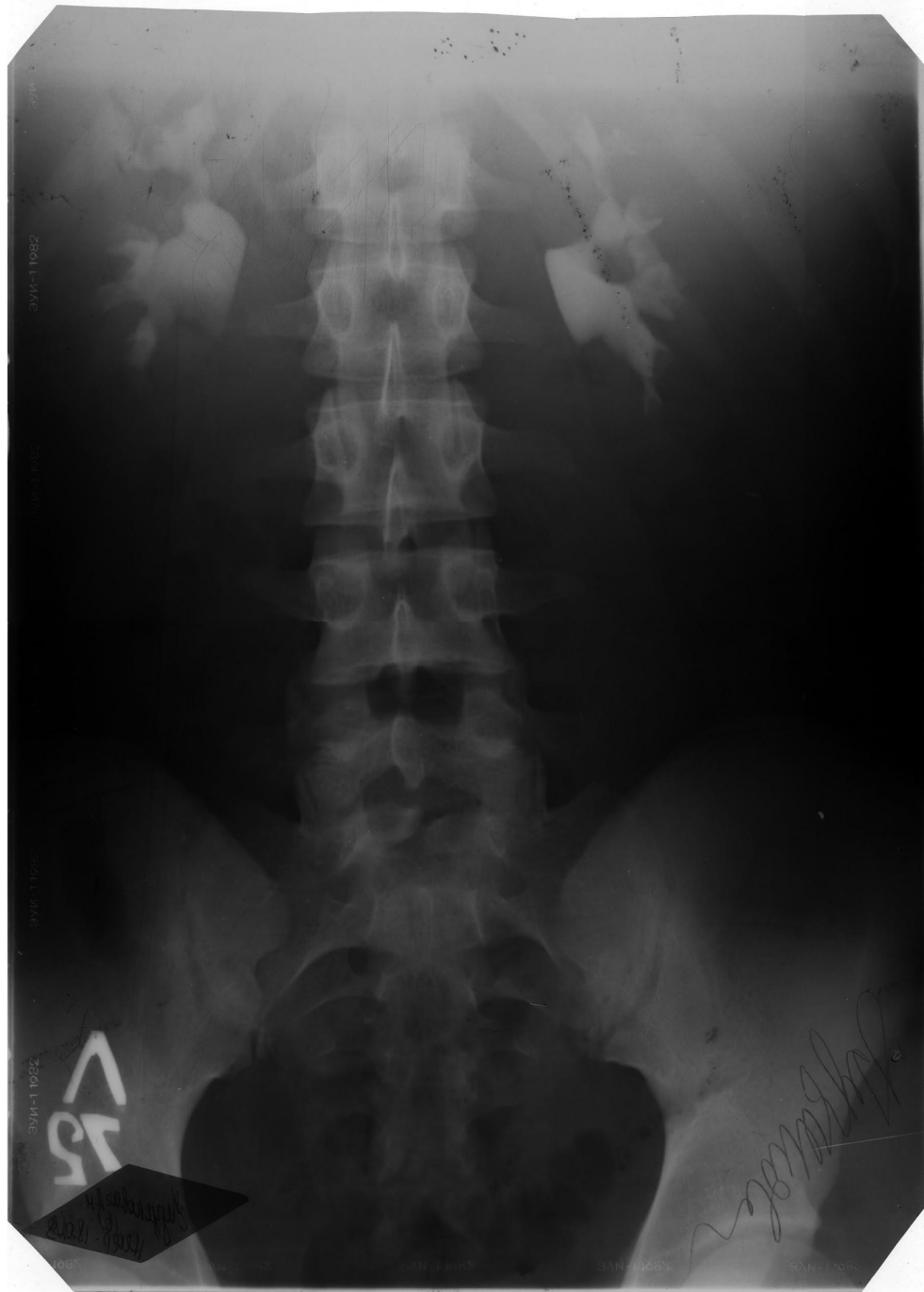

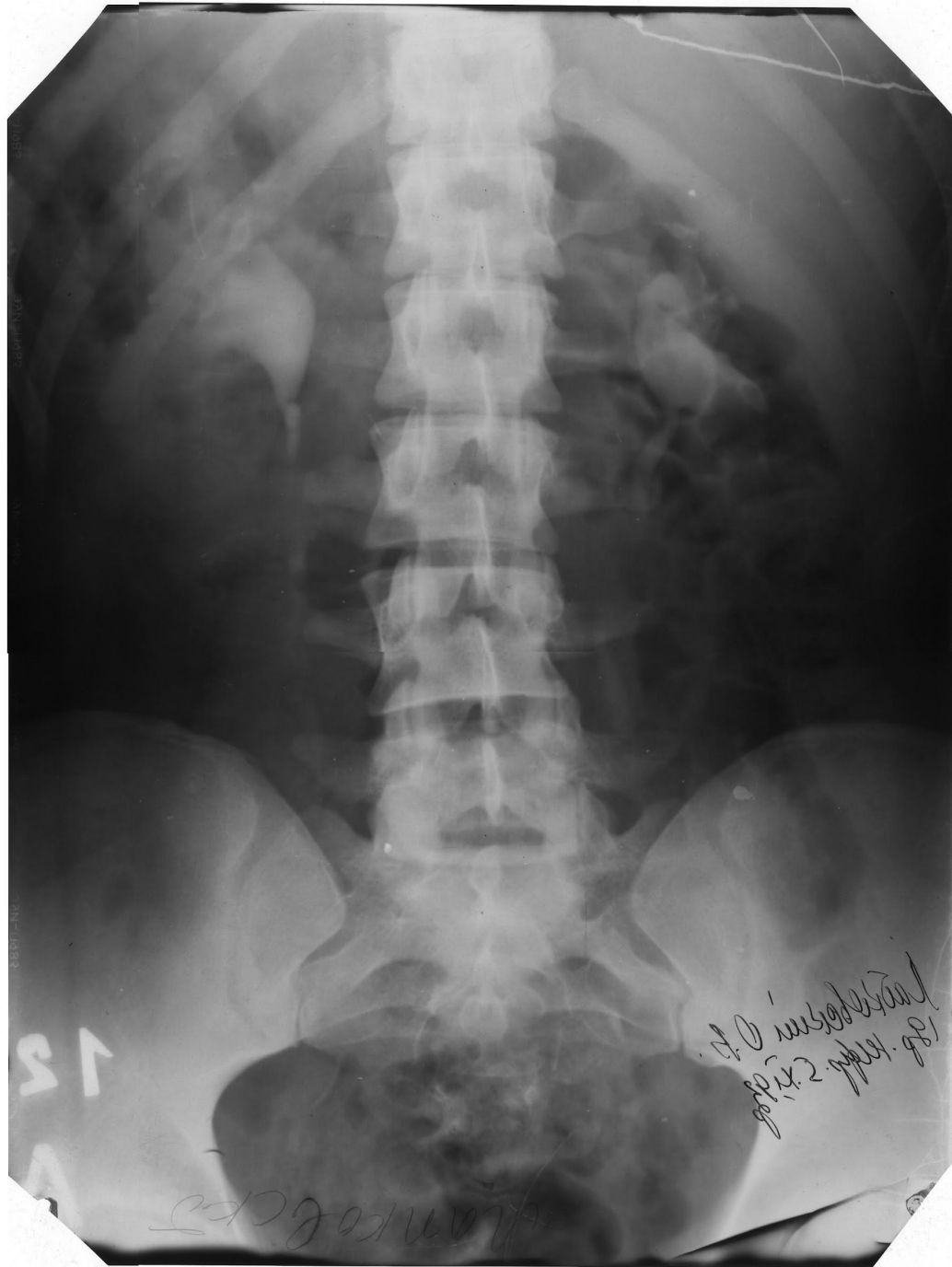


2011/11/01

L

2011/11/01
P. 1

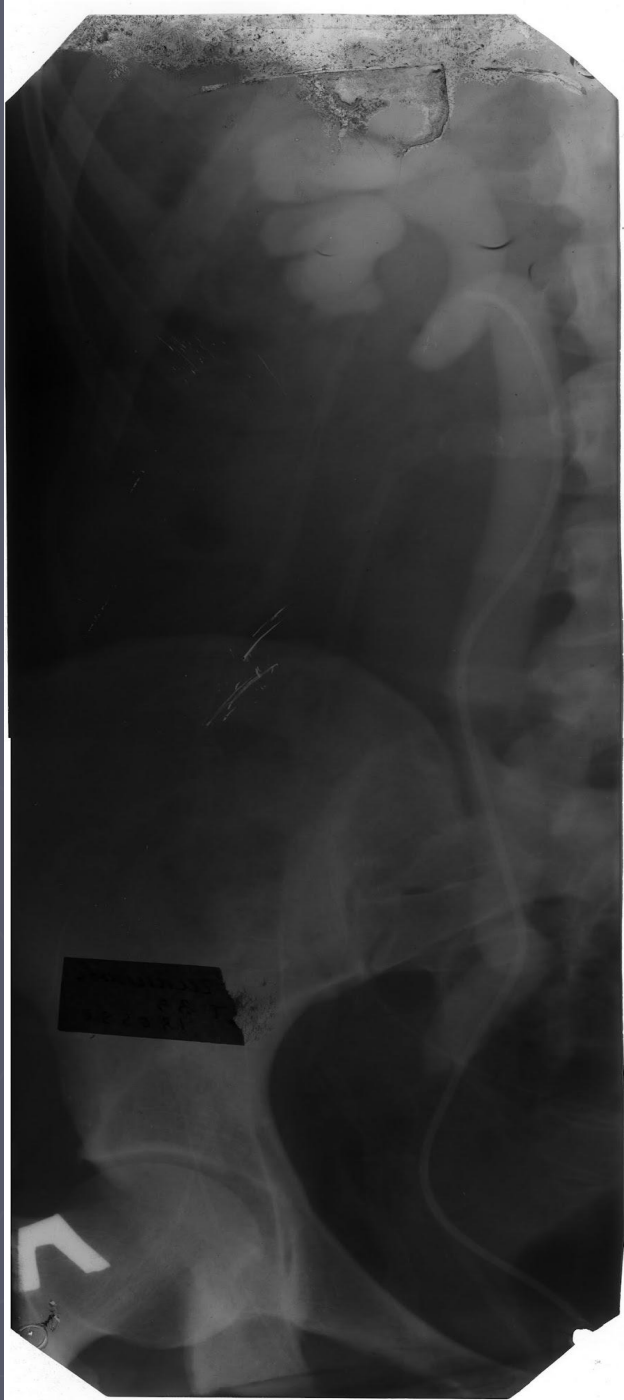


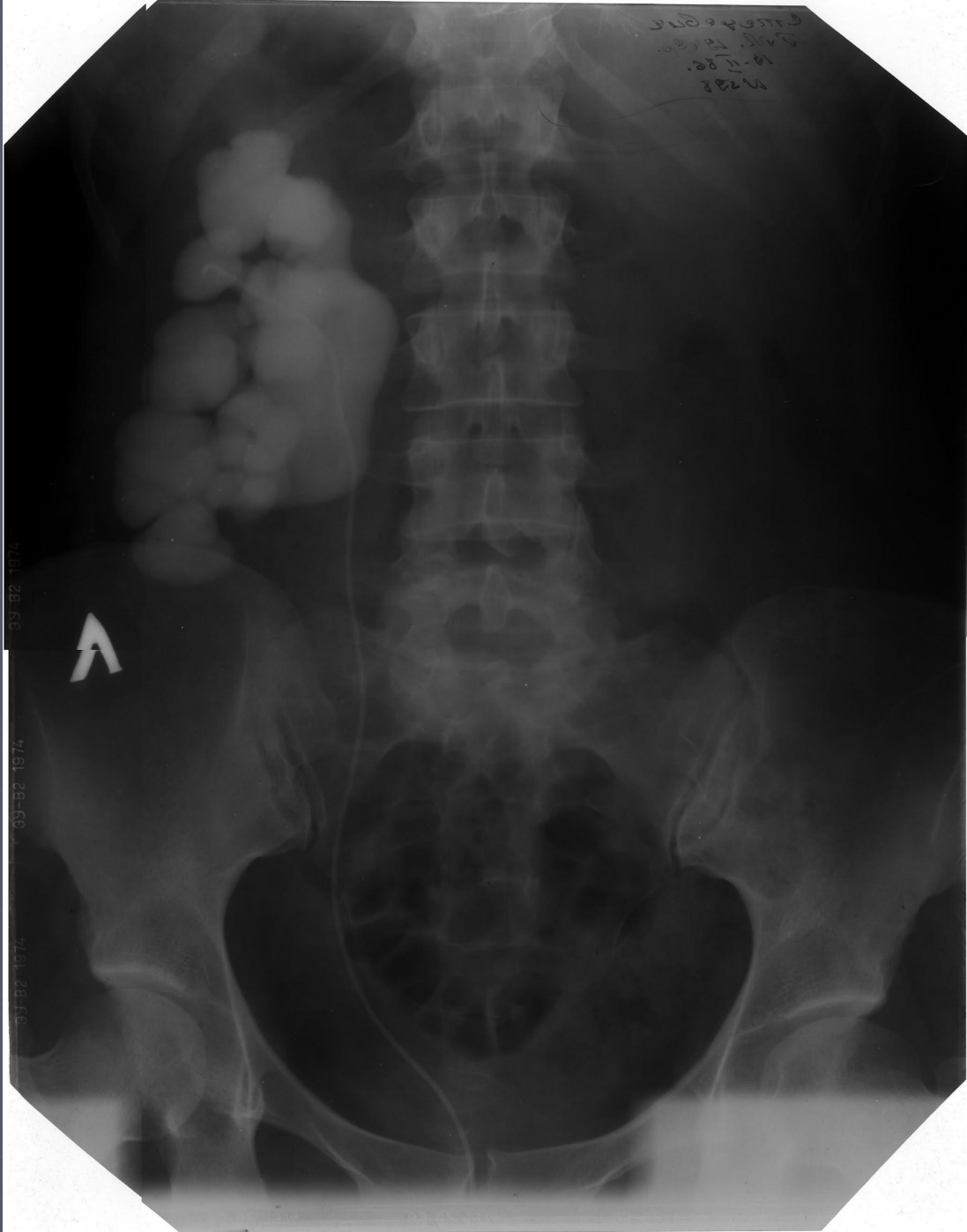
188. 10. 1901
Dr. J. O. ...
...

Hamka & Co

15





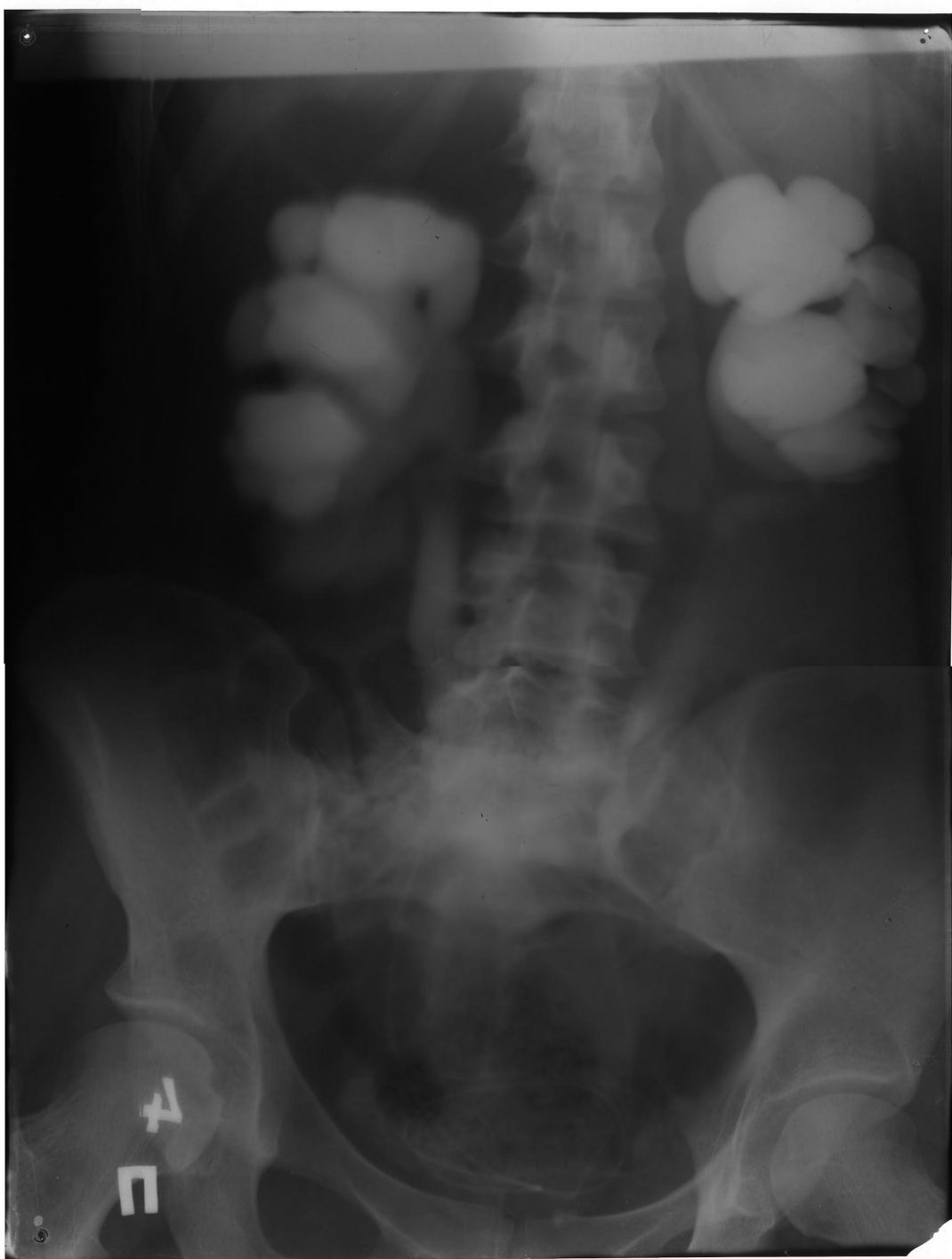39-32
10-11-88
39-32

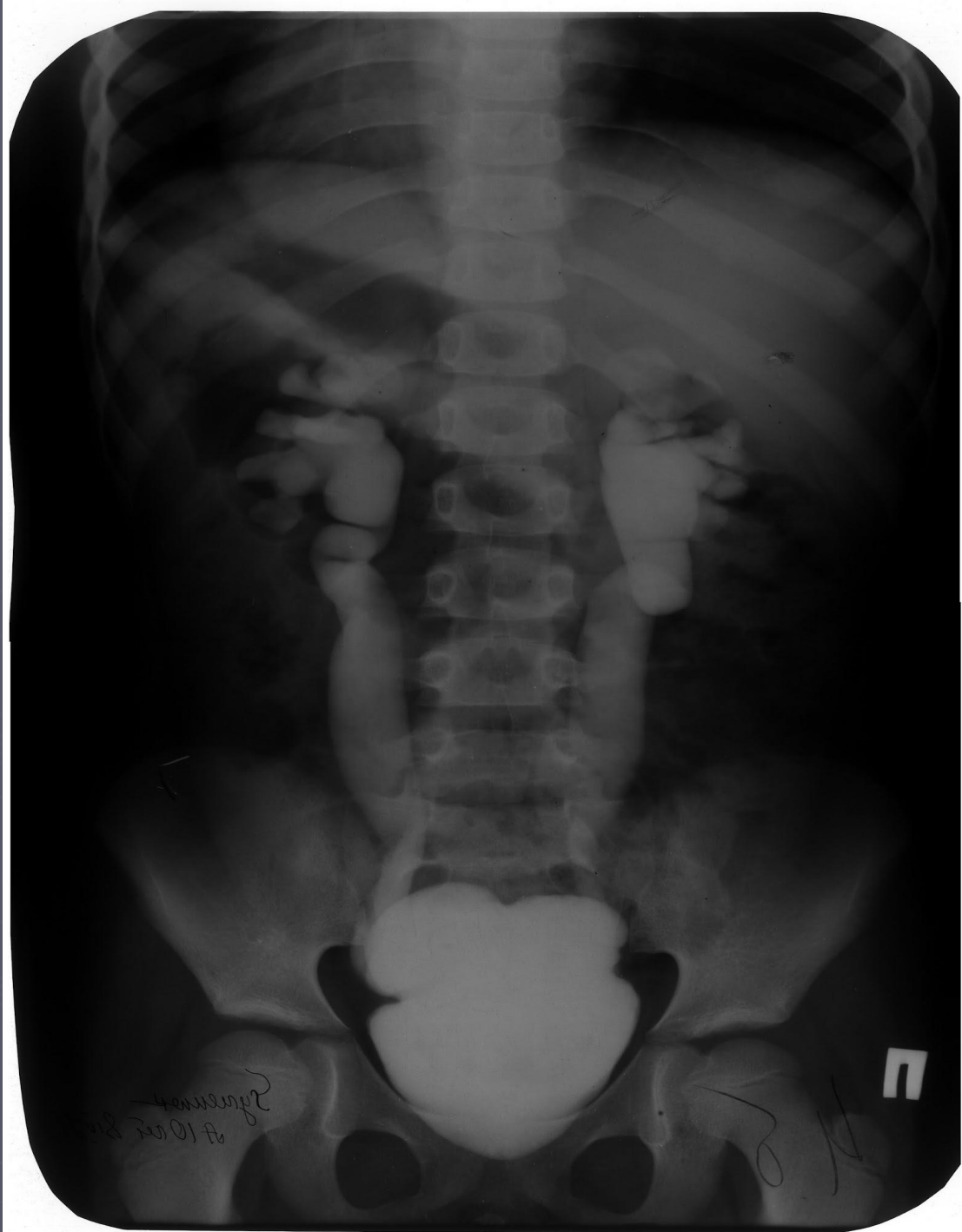A

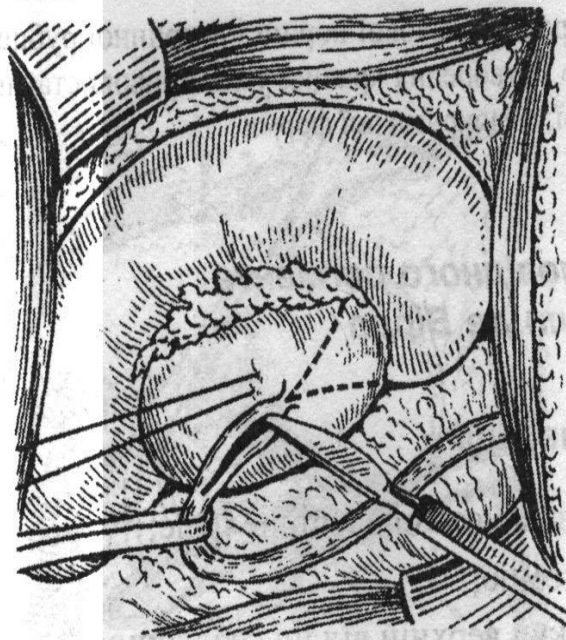
39-32 1974

39-32 1974

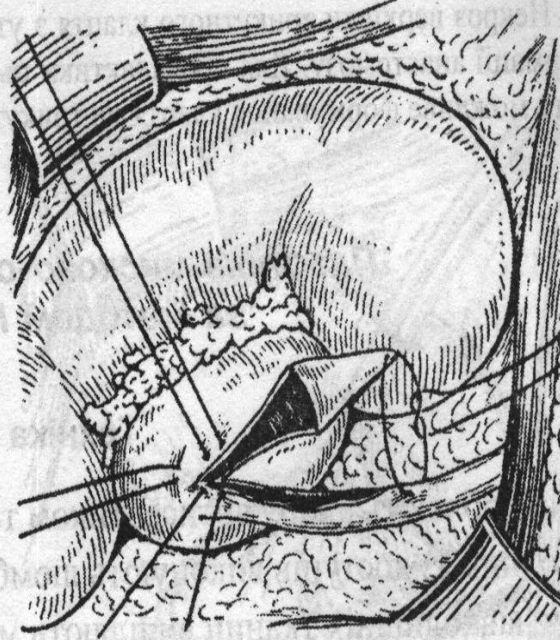
39-32 1974



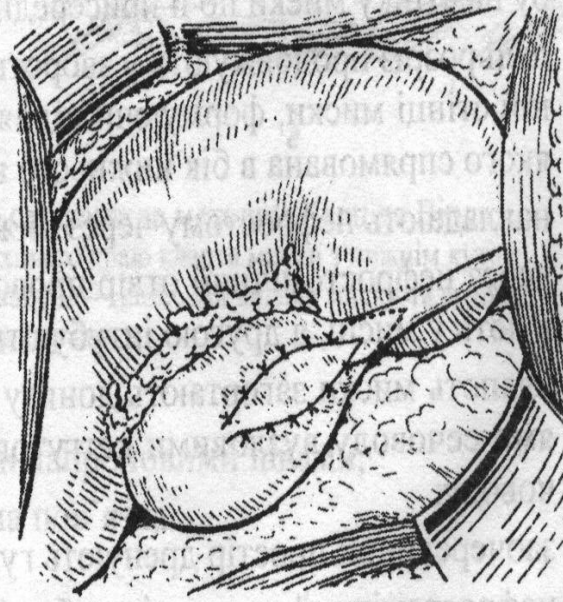




a



б

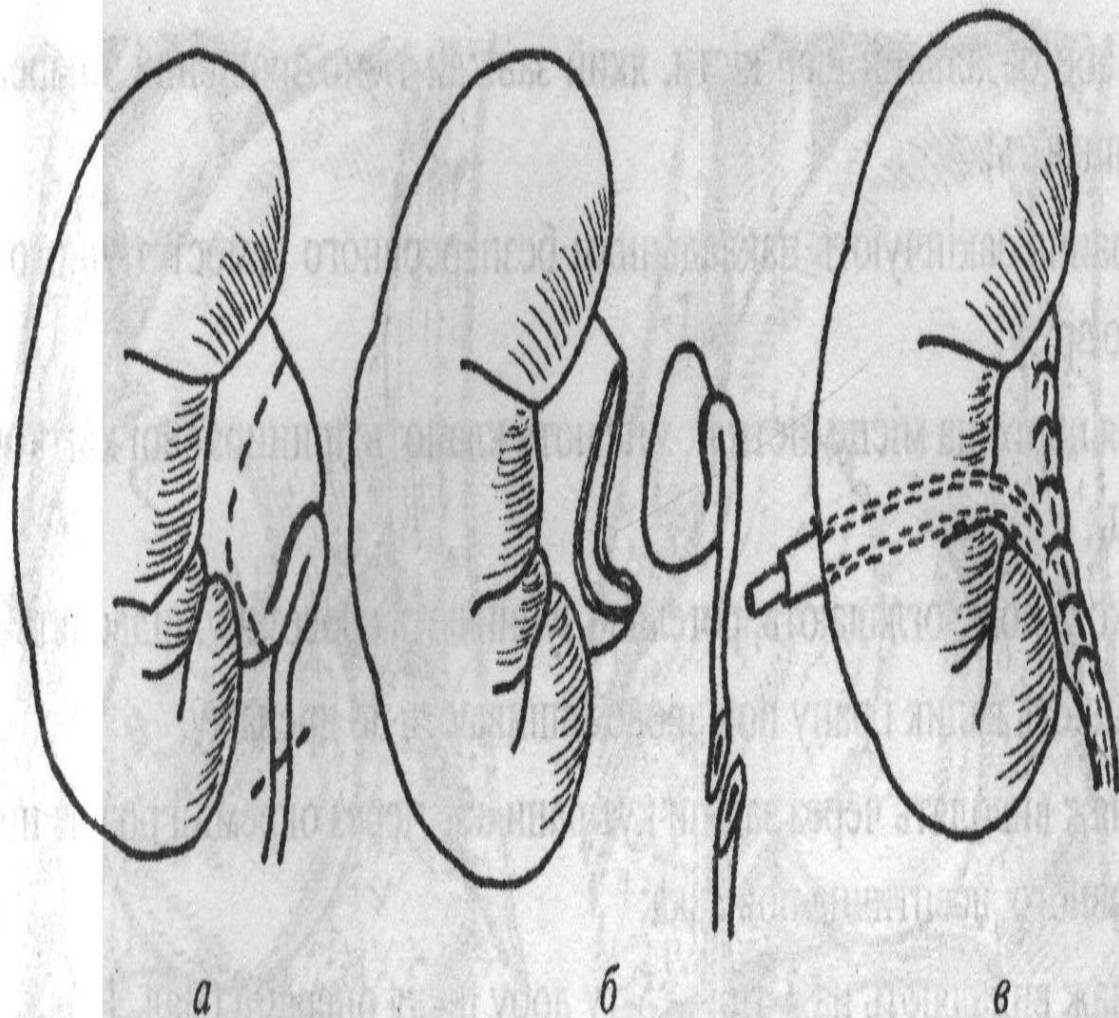


в

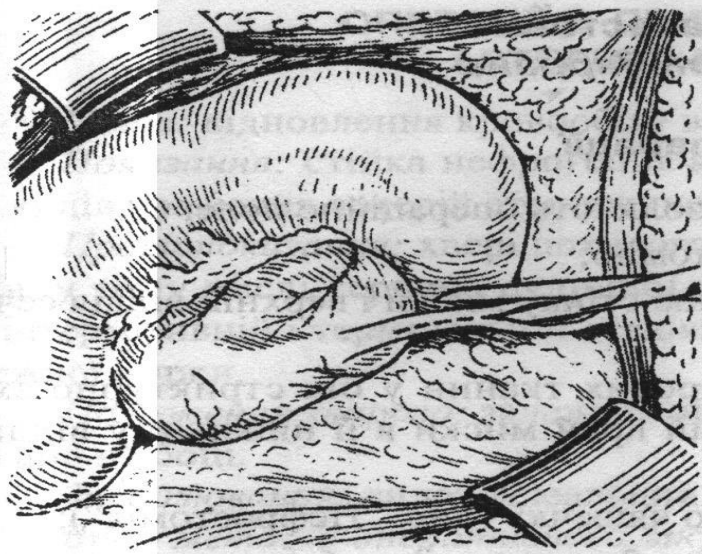
Мал. 17. Пластика мисково-сечовідного

сегмента за методом Швіцера:

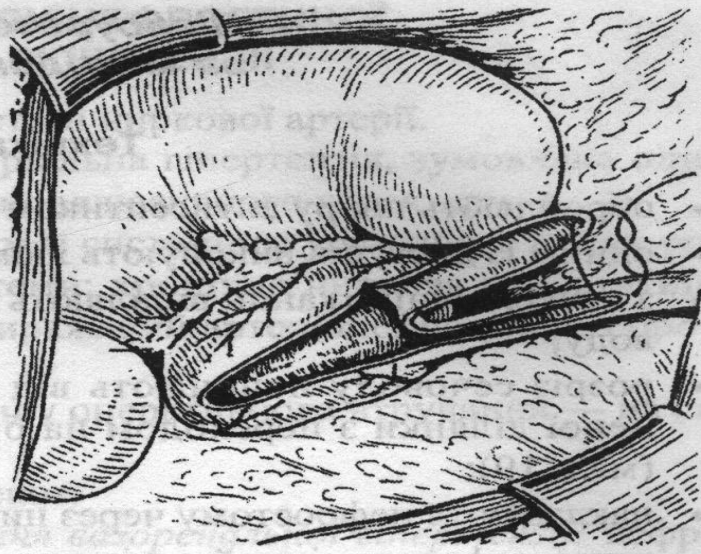
a — розрізі сечоводу і миски у вигляді букви *Y*; *б* — зшивання верхнього краю клаптя миски з нижнім краєм розрізу сечоводу, накладання вузлових швів на верхній кут рани; *в* — вигляд миски і сечоводу після зашивання рани



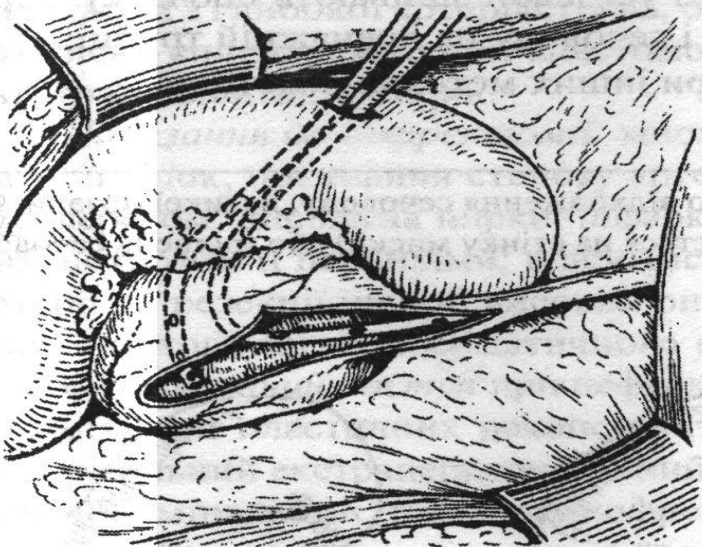
Мал. 16. Пластика мисково-сечовідного сегмента за методом Андерсена—Хайнса—Бішофа:
— *a* — лінія розрізу ниркової миски й звуженого мисково-сечовідного сегмента; *b* — утворення
каудального клаптя ниркової миски; *v* — зшивання на інтубаційній трубці залишків ниркової
миски й підшивання сечоводу



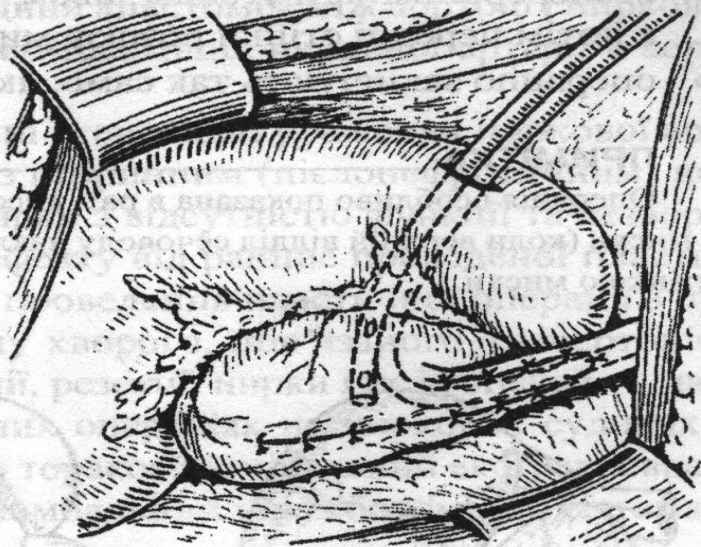
a



б

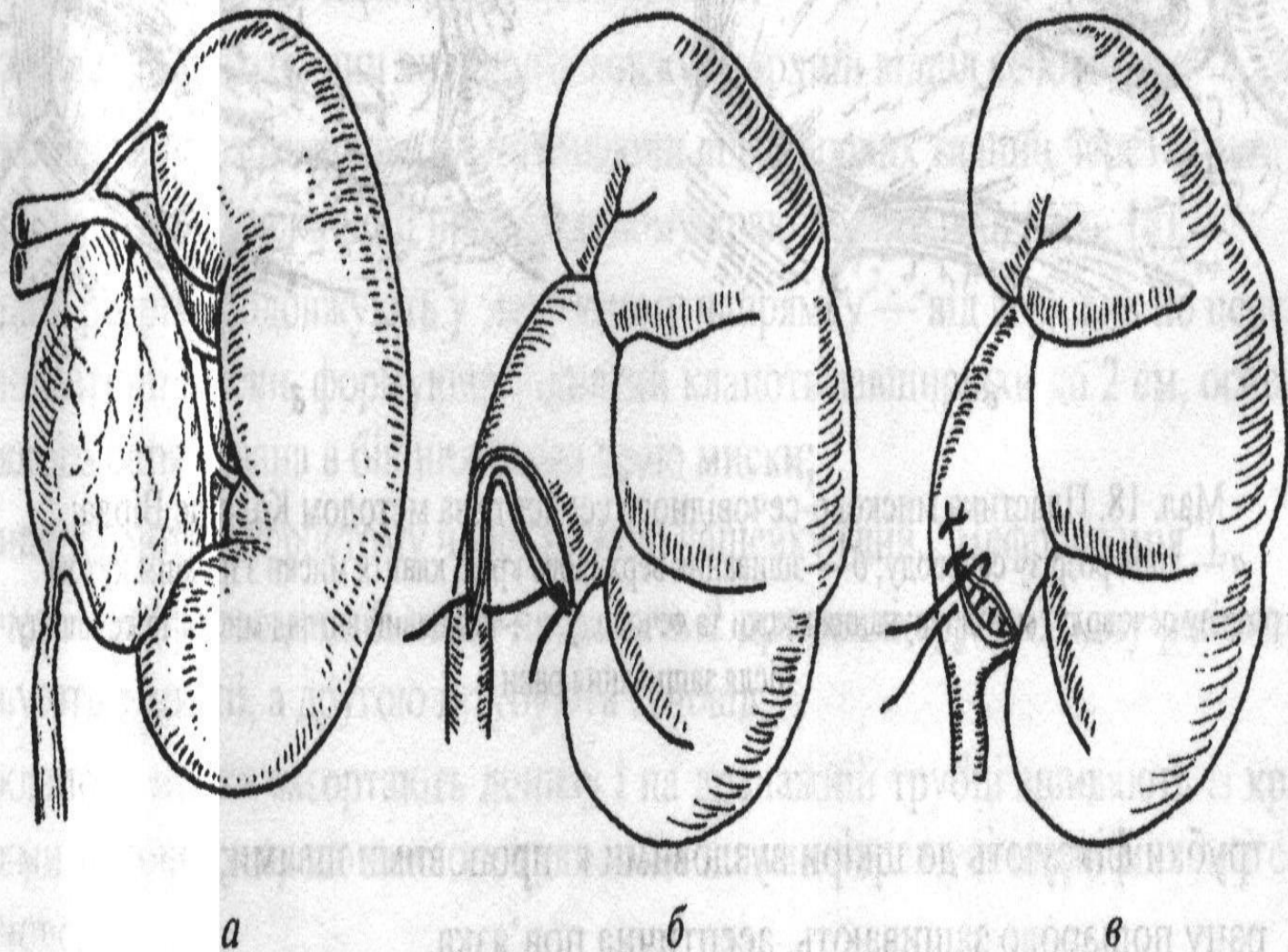


в



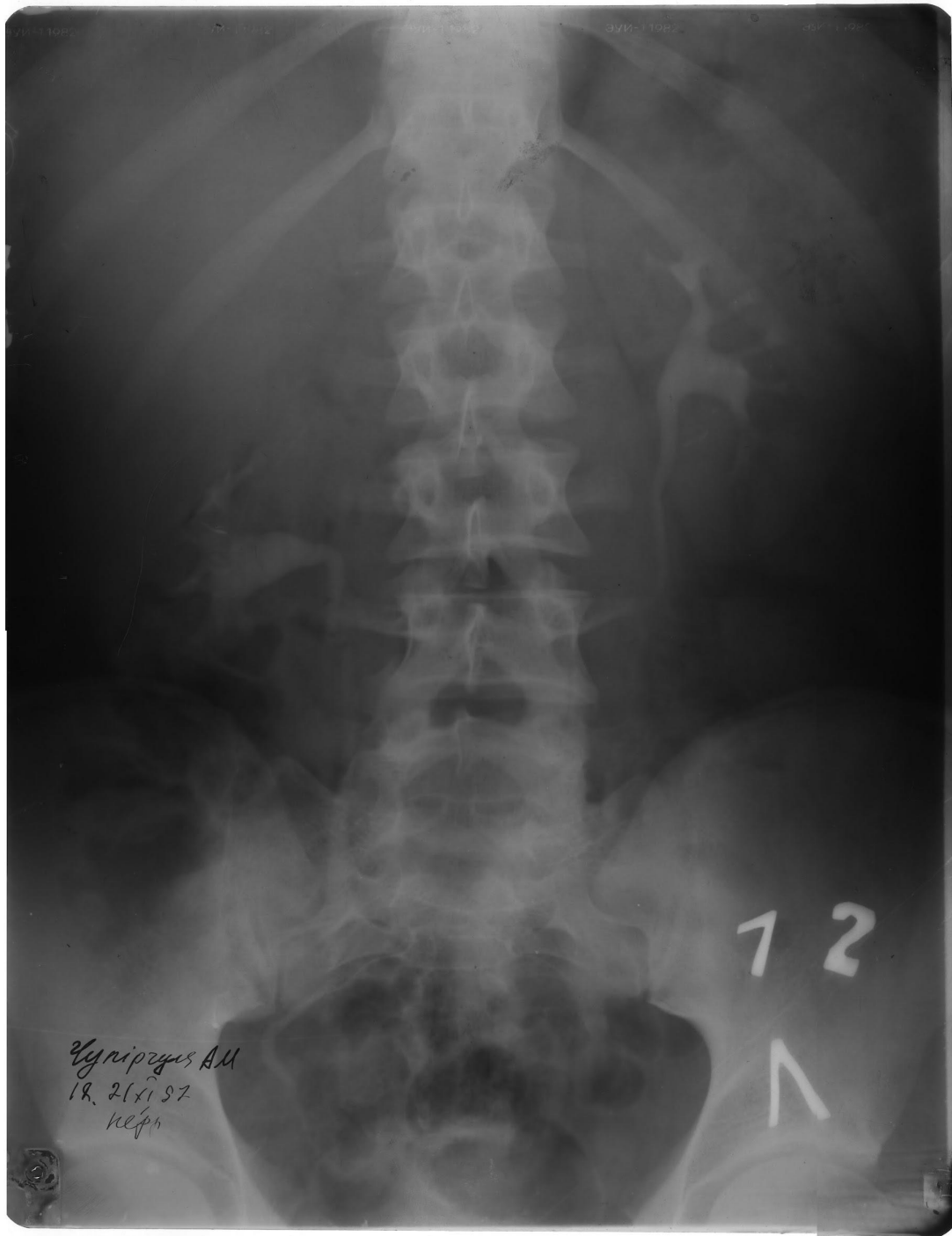
г

Мал. 18. Пластика мисково-сечовідного сегмента за методом Калп де Вірда:
a — лінія розрізу сечоводу; *б* — зшивання верхнього краю клаптя миски з нижнім кутом розрізу сечоводу; *в* — дренажування миски та сечоводу; *г* — кінцевий вигляд миски та сечоводу після зашивання рани

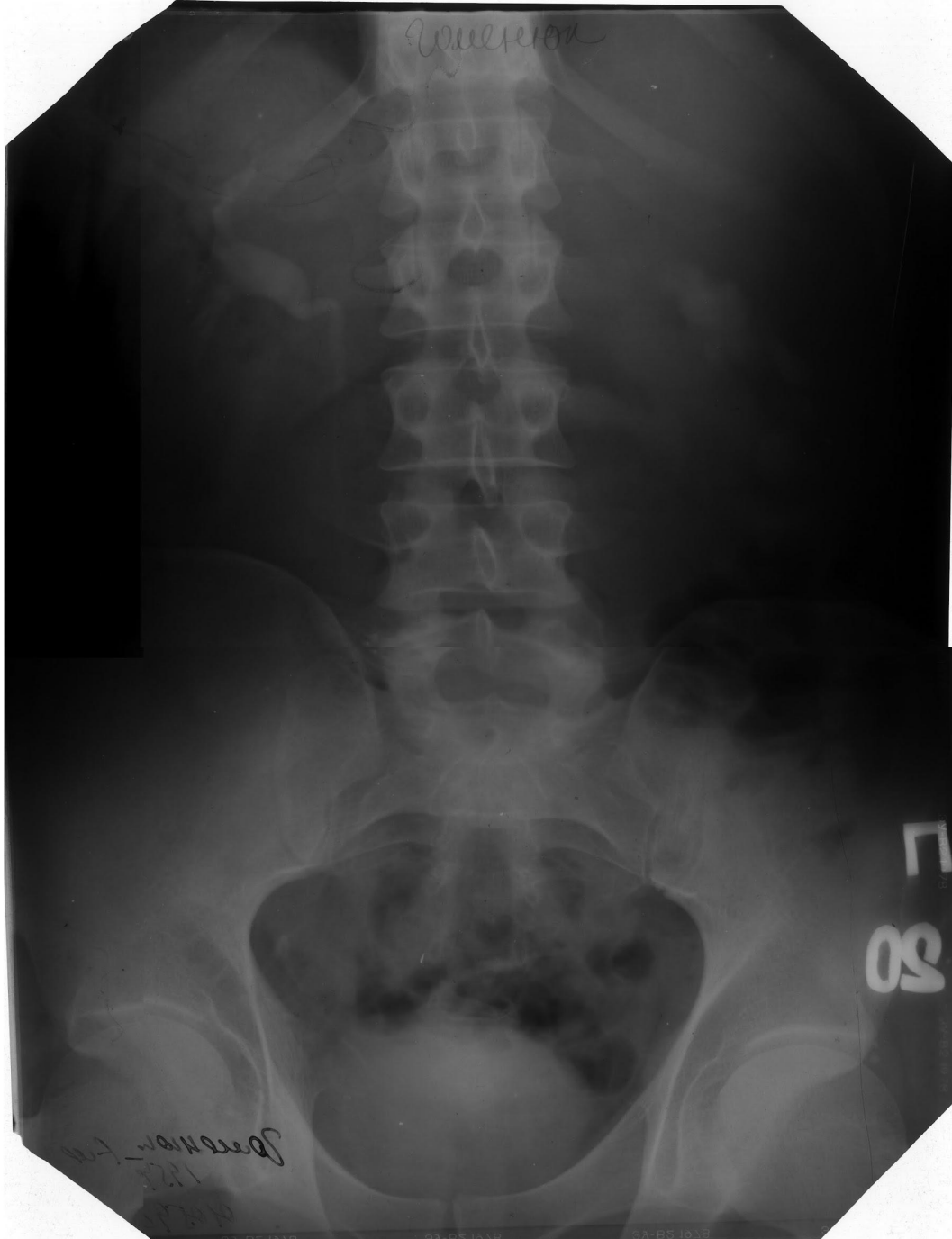

Мал. 19. Піелоуретероанастомоз за методом Альбаррана:

a — лінія розрізу сечоводу та миски; *б* — зшивання нижнього кута розрізу миски з нижнім кутом розрізу сечоводу; *в* — зашивання передньої стінки розрізу миски і сечоводу



Synipryes AM
18. 21. 57
Képes

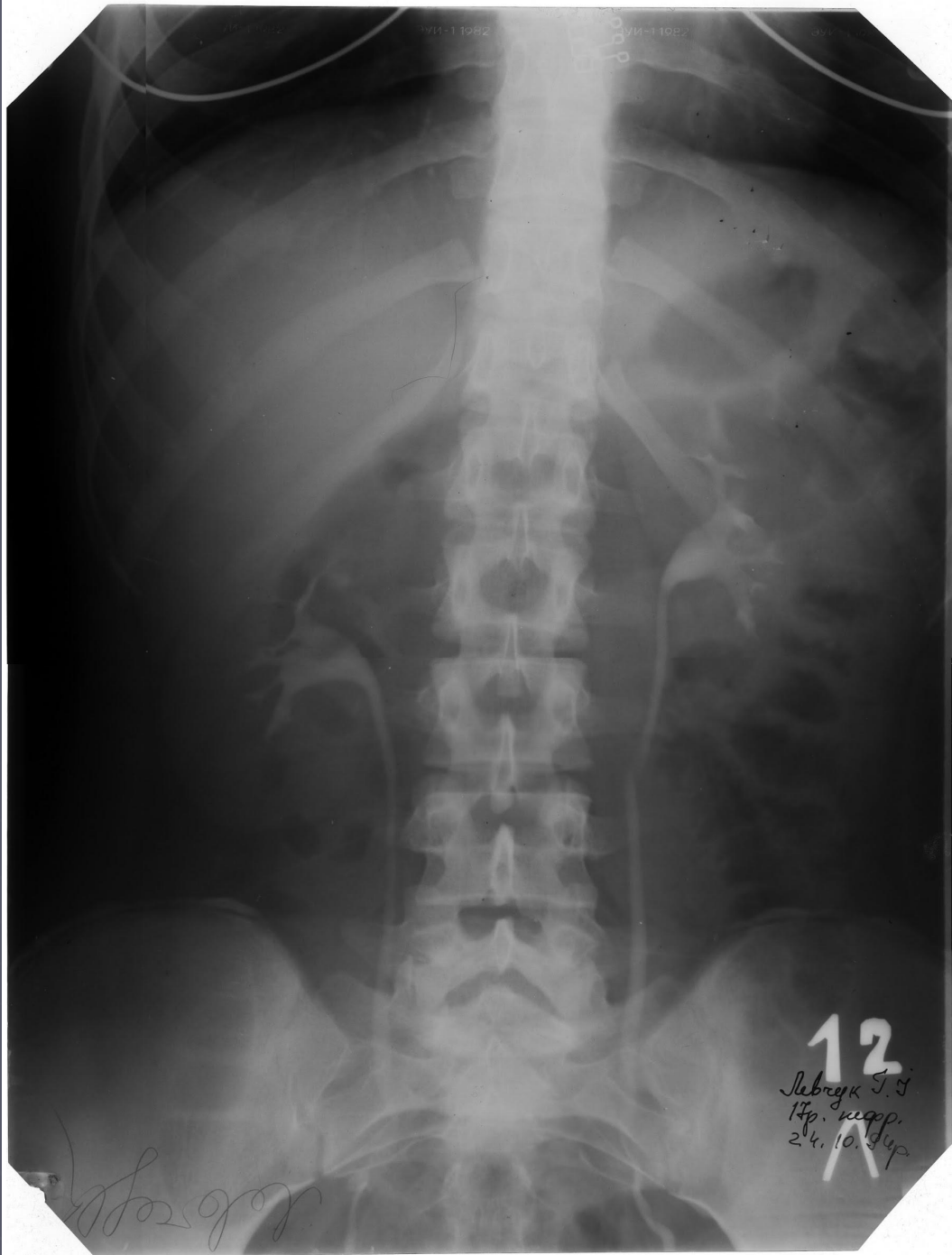

Anterior

Anterior

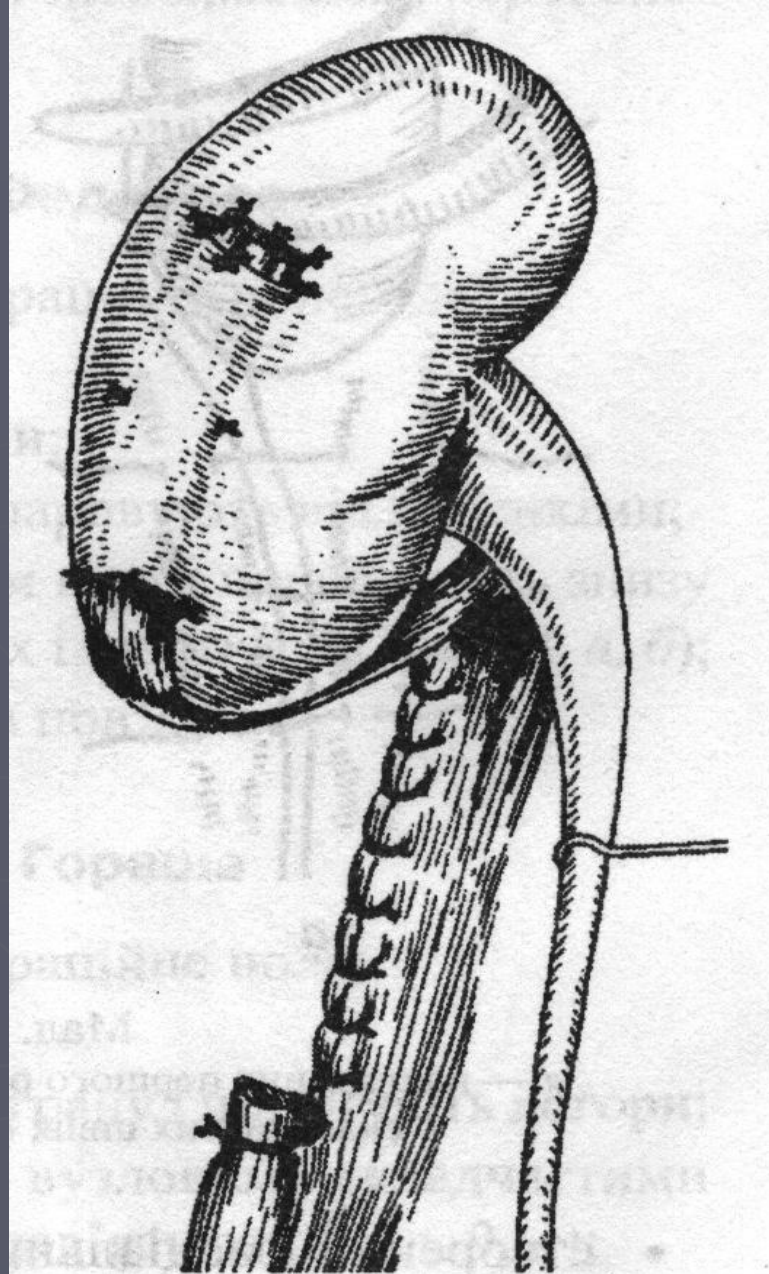
L
50

9A-B5 10 18 9A-B5 10 18 9A-B5 10 18

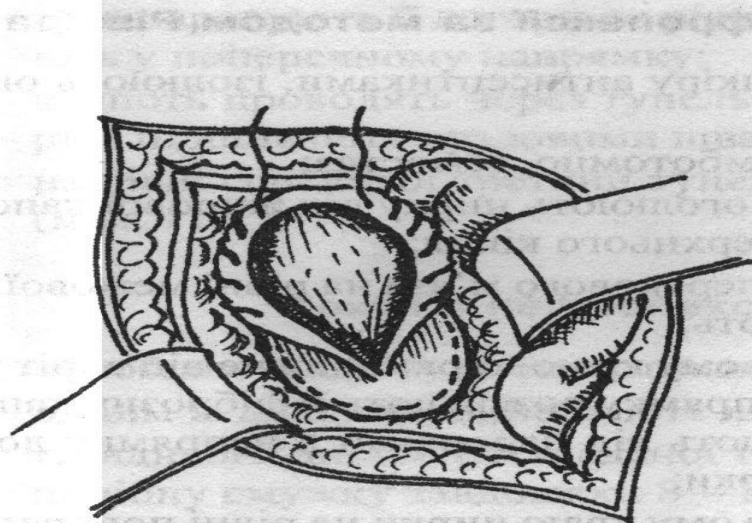


12
Lebræk J. J.
14p. uggp.
24. 10. 54p

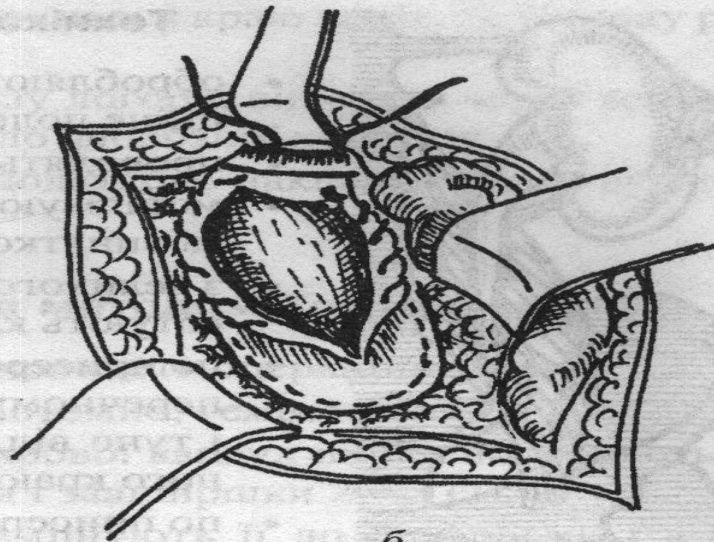
Lebræk J. J.



Мал. 11. Нефропексія за
методом Пителя—Лопаткіна



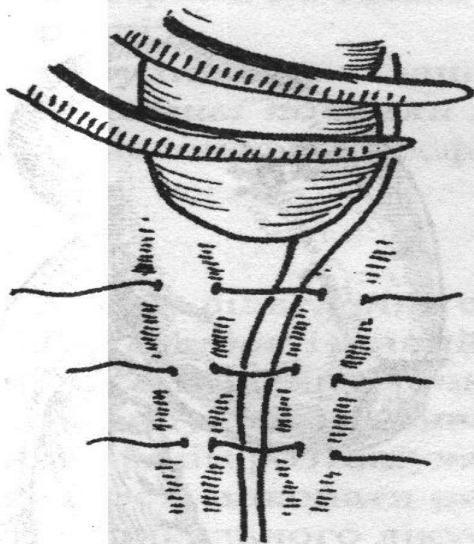
a



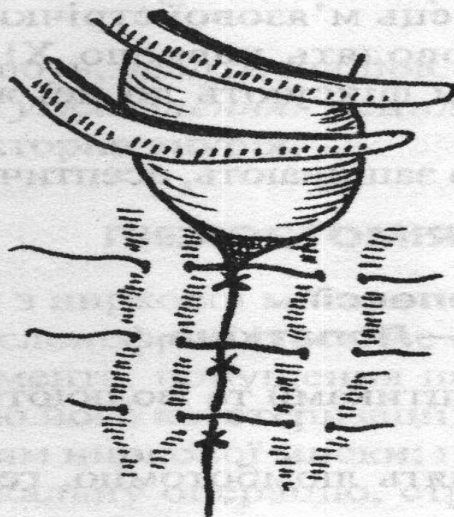
b

Мал. 8. Нейропексія за методом Федорова:

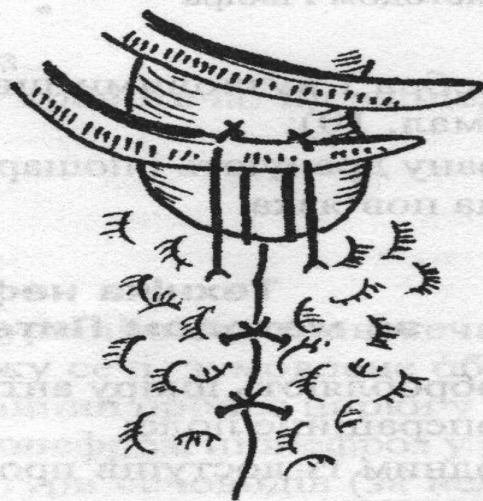
a — накладання обвивного кетгуттового шва на фіброзну капсулу; *b* — нейропексія



a



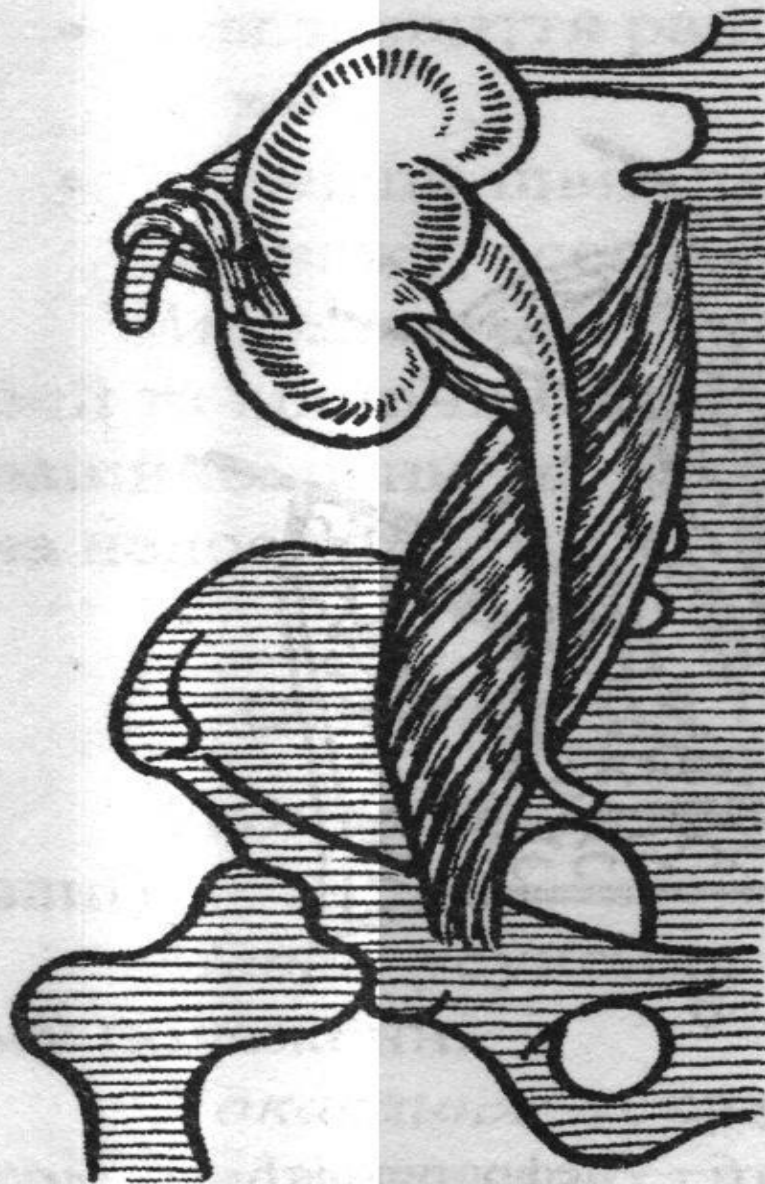
b



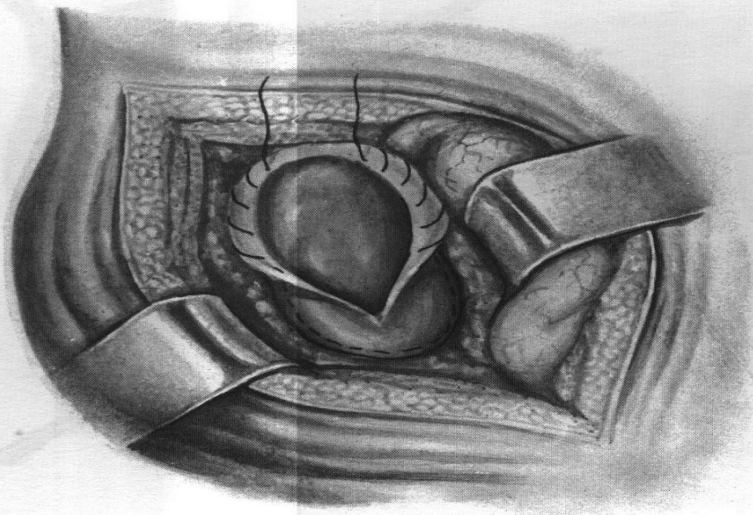
c

Мал. 9. Нейропексія за методом Гораша:

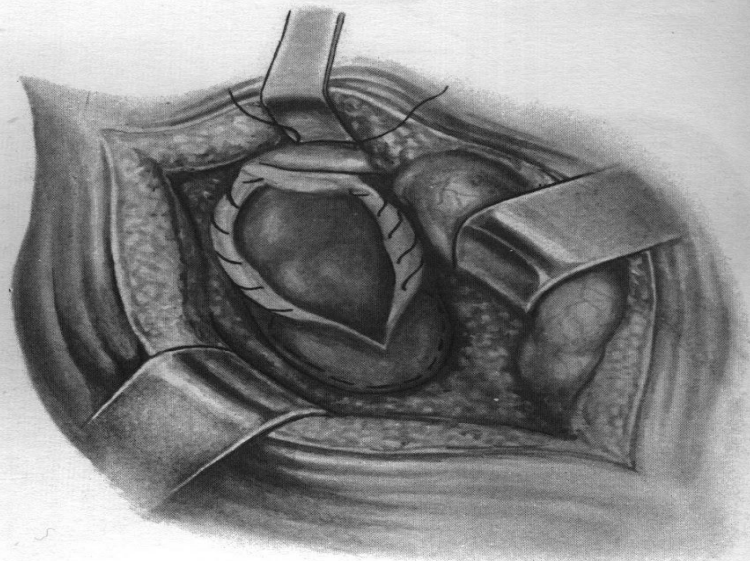
a — накладання першого ряду швів на фасціальні листки; *b* — накладання другого ряду складчастих швів; *c* — фасціальний валик фіксовано до окістя XII ребра



Мал. 10. Нефропексія
за методом Рівоїра



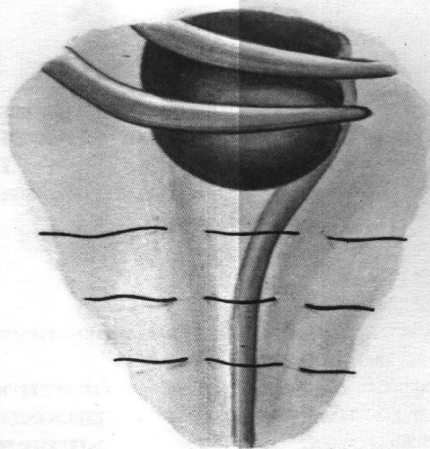
а



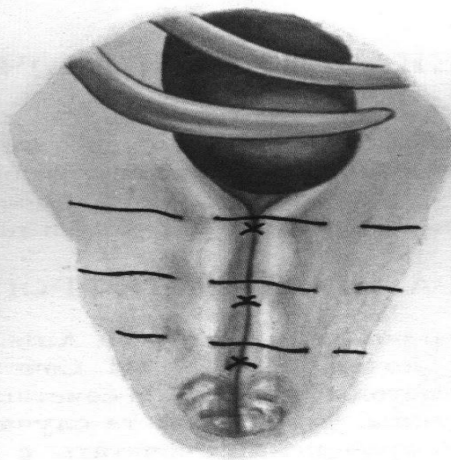
б

40. Нейропексия по С. П. Федорову.

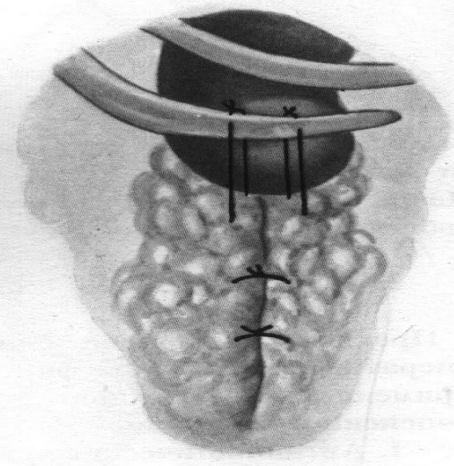
а — наложение обвивного кетгутового шва на фиброзную капсулу; б — нейропексия.



а



б



в

41. Нейропексия по В. А. Горашу.

а — наложение первого ряда сборчатых швов на фасциальные листки; б — наложение второго ряда сборчатых швов на фасциальные листки; в — фасциальный мешок фиксирован к надкостнице XII ребра.