Медицинская академия имени С.И. Георгиевского

Кафедра детской стоматологии

к.м.н., доцент Жирова В. Г.

Лечение периодонтитов постоянных зубов. Ошибки и осложнения при лечении периодонтитов постоянных зубов у детей. Профилактика осложнений.

Показания к удалению постоянных зубов:

- зубы, являющиеся источником острого одонтогенного остеомиелита челюсти;
- техническая невозможность осуществления консер-вативного или консервативно-оперативного лечения периодонтита;

- значительное разрушение коронковой части зуба, если корень последнего нельзя использовать для протезирования;

- необратимые осложнения, связанные с лечением зубов (перфорация дна пульповой камеры или корня во время обострения) при невозможности проведения оперативно-консервативного лечения.

Консервативное лечение острого инфекционного периодонтита направлено на:

- ликвидацию воспаления периодонта,
- устранение боли,
- предупреждение распространения воспалительного процесса на другие участки челюстно-лицевой области.

В первое посещение осуществляют следующие мероприятия:

обезболивание;

- раскрытие полости зуба, сошлифовывание режущего края.
- удаление из канала путридных масс под слоем анти-септического раствора. раскрытие апикального отверстия с помощью тонкого файла или римера;
- инструментальная обработка корневого канала: удаление слоя инфицированного предентина.

Эндодонтические инструменты делятся на пять групп:

- для расширения устьев каналов;
- для прохождения корневого канала;
- для расширения корневого канала;
- для определения размера канала;
- для пломбирования корневого канала.

- при наличии поддесневого или поднадкостничного абсцесса — его вскрытие и дренирование

- Медикаментозную обработку корневого канала проводят для того, чтобы полностью удалить оставшиеся в дентинных канальцах, боковых каналах и других недоступных местах остатки тканей детрита и микроорганизмы.

Антисептические препараты

Хлорсодержащие препараты:

- *3-5% гипохлорит натрия (NaOCl)*,содержащий недиссоциированные группы HOCl , соответствует требованиям. Он хорошо растворяет ткани. При его избытке происходит почти полное растворение девитализированной пульпы. Оказывает выраженное антибактериальное действие.
- *0,1-1% хлоргексидина –* безопасный и эффективный ирригант, но он не обладает растворяющей активностью по отношению к органическим и неминерализованным тканям.

Антисептические препараты

<u>Пероксид водорода</u>

Применяют 3% раствор, выделяющий атомарный кислород, оказывающий бактерицидное действие и способствующий механической очистке канала т некротизированных тканей и дентинных опилок. Кроме того, дает кровоостанавливающий эффект, служит для остановки кровотечения после удаления пульпы.

Антисептические препараты

Четвертичные аммониевые соединения:

- Декамин
- Алкасепт
- Каталюгем

Антисептические препараты

Протеолитические ферменты:

- Трипсин
- Химопсин
- Химотрипсин

Растительные препараты:

- Хлорофиллипт
- Ромазулан

Поверхностно-активные вещества:

- Димексид

Антибиотикотерапия.

Супракс до 1года – 1,5 мл х 1р/сутки
до 3-4 лет – 2,5-3,0 мл х 1р/сутки
до5-6 лет – 5,0 мл х 1р/ сутки
до 10 лет- 7,0 – 10 мл х 1 р/сутки

Азитромицин 250 мг или 500 мг .
С 6 лет – ½ х 1р/сутки в течении7 дней
С 8 лет – 1таб х 1 р/сутки
С 12 лет- 1таб х 1 р/сутки
Если 500 мг – с 12 лет по 1таб х 1 раз/сутки

Суммамед 100/5 или 200/5 мл.
До 1 года – 1,0 мл х 1р/сутки
До 3-4 лет – 2,5 мл х1 р/сутки
До 5-6 лет – 5, 0 мл х 1 р/сутки
До 10 лет- 7,0 х 10,0 мл х1 р/сутки (7 дней)

Суть "**открытого**" метода заключается в том, что после первичной инструментальной и медикаментозной обработки зуб остается открытым. Этот метод показан при обильном выделении из канала гнойного экссудата.

В следующее посещение проводят:

- окончательную инструментальную обработку корневого канала:
  - полное удаление инфицированного предентина со стенок,
  - формирование канала,
  - обильное и тщательное промывание антисептическими средствами (натрия гипохлоритом, хлоргексидином и др.);
- высушивание канала ватными турундами или бумажными абсорбционными штифтами;

- введение в канал лекарственного средства, обладающего антисептическим и противовоспалитель-ным действием, на турунде либо в виде пасты, что предпочтительнее (могут применяться пасты, содер-жащие кальция гидроксид в высокой концентрации (pH более 12), антибиотики и кортикостероиды, метро-нидазол, йодоформные пасты);

- изоляцию полости зуба герметической повязкой из пломбировочного материала для временной обтурации кариозных полостей (дентин-пасты, водного дентина и т.п.).

«**Закрытый**» метод лечения острого и обострившегося периодонтита заключается в полной инструметальной обработке корневого канала и его временной обтурации лекарст-венным веществом в это же посещение. Осуществление этого метода возможно при отсутствии или наличии небольшого коли-чества экссудата даже после вскрытия api-кального отверстия, а также на этапе сероз-ного воспаления в периодонте.

Паста для пломбирования корневых каналов в первое посещение при периодонтитах :

- Метронидазол
- Амоксицилин
- Ципрофлоксацин

Замешивается на мази *мирамистин*

Лечебные пасты

При «закрытом» методе практически всегда пациенту назначают общее лечение:

- нестероидные противовоспалительные средства,
- антибиотики,
- противогистаминые препараты,
- общеукрепляющая терапия (витамины),
- обильное питье.

Пломбирование корневого канала можно проводить при наличии следующих условий:

- отсутствие самопроизвольной боли в зубе;
- отсутствие асимметрии лица, отека слизистой оболочки, подслизистого или поднадкостничного абсцесса;
- безболезненность перкуссии зуба;

- безболезненность пальпации десны и переходной складки в области больного зуба;
- отсутствие экссудата в канале (подтверждается отсутствием изменения окрашивания введенной в канал турунды с йодинолом);
- отсутствие неприятного запаха в канале;
- получение светлых дентинных опилок со стенок канала при их легкой обработке Н-файлом.

В последнее посещение осуществляют:

- удаление повязки из зуба;
- тщательное промывание корневого канала, высушивание;
- постоянную обтурацию канала любым методом с применением гуттаперчи и силеров; рентгенологический контроль качества обтурации канала;
- восстановление формы зуба постоянными пломбировочными материалами или коронкой.

Лечение острого периодонтита, вызванного повреждением периодонта вследствие выведения пломбировочного материала за верхушечное отверстие или связанного с образованием гематомы в периодонте в результате травматической экстирпации пульпы:

- ВЧ- или СВЧ-терапия (5–6 сеансов), при выраженном болевом синдроме — флюктуоризация с одно-моментным электрофорезом 10 % раствора кальция хлорида;
- ротовые ванночки с 0,5–1% раствором натрия гидрокарбоната, внутрь — прием аналгезирующих препаратов.

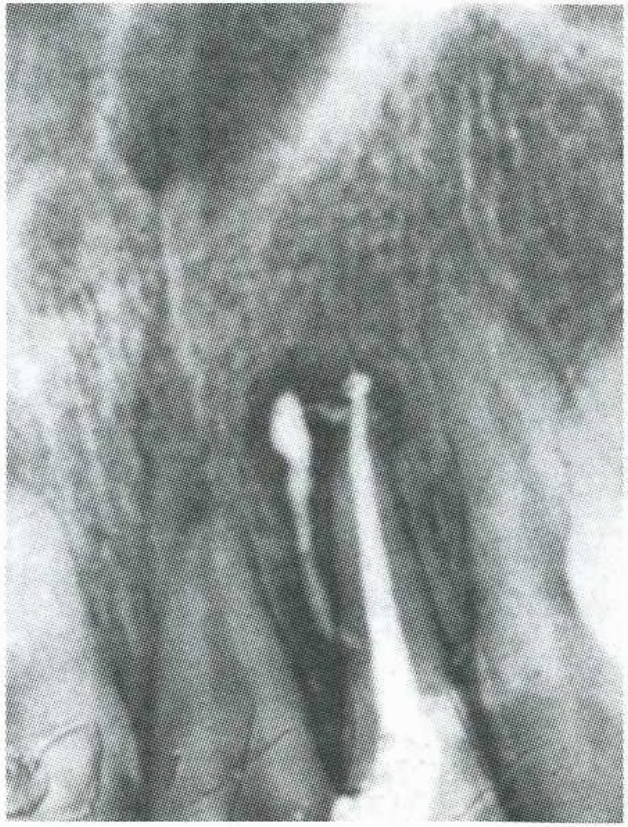

Выведение пломбировочной массы в периапикальные ткани через перфорационное отверстие в стенке корня

Ошибка при лечении периодонтита — избыток пломбировочной пасты выведен в ткани периодонта через перфорационное отверстие в медиальном корне первого постоянного моляра нижней челюсти

Полное лечение хронического периодонтита постоянного зуба со сформированным корнем в одно посещение возможно при наличии следующих условий:

- отсутствие в канале гангренозного распада с гнилостным запахом;
- отсутствие грануляций, вросших в канал;
- отсутствие обострений процесса в анамнезе;

- возможность технически выполнить в одно посе-щение полную инструментальную и медикаментозную обработку корневого канала, а также добиться полной сухости внутри канала;

- хорошее общее здоровье ребенка;

- ребенок в настоящее время не принимает анти-биотики, кортикостероидные препараты, цитостатики и другие средства иммунодепрессивного действия.

Лечение хронического периодонтита постоянного зуба с несформированным корнем (на этапах роста корня в длину и несформированной верхушки)

Удаление содержимого корневого канала, как и последующую инструментальную обработку, производят чрезвычайно осторожно, не выводя инструмент за пределы рабочей длины зуба.

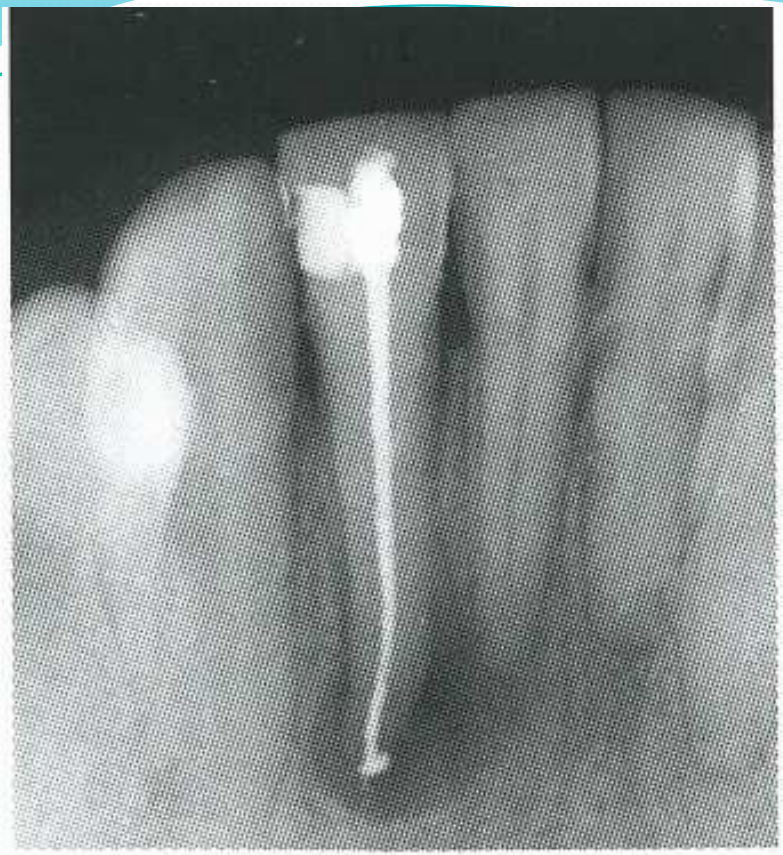

А

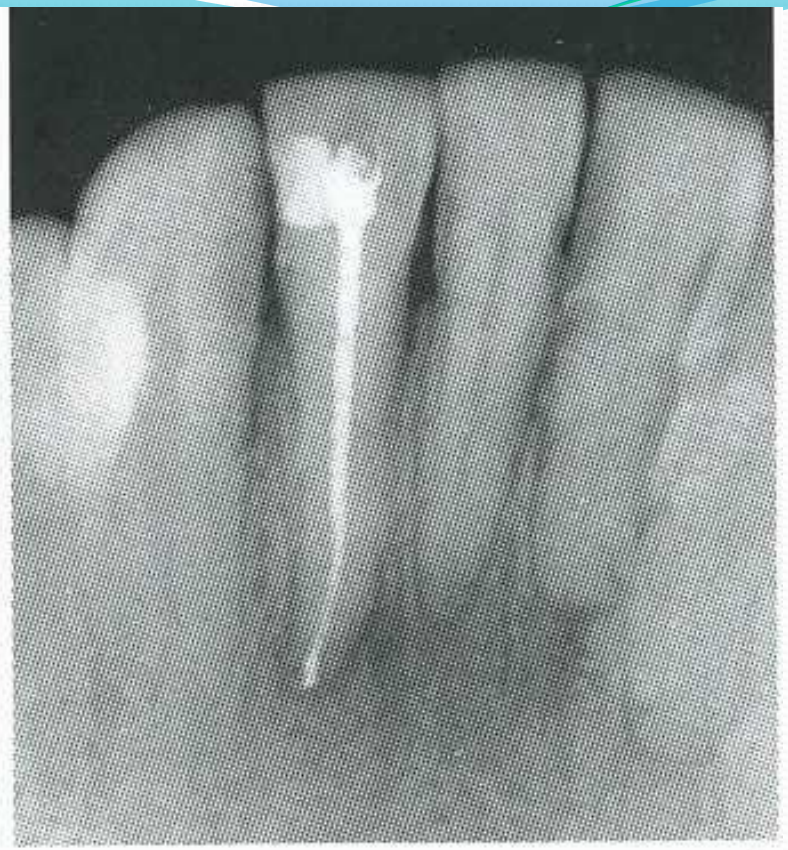

Б

А — пломбирование корневых каналов при лечении кистогранулемы левого центрального резца нижней челюсти. Корневой канал запломбирован на всем протяжении в пределах анатомической верхушки корня. *Б* — тот же пациент через 12 мес. Отмечается значительное уменьшение очага деструкции и восстановление костной структуры в области верхушки корня 31 зуба

После полной обработки, промывания и просушивания канала осуществляют его заполнение пастой на основе кальция гидроксида, затем герметизацию полости зуба.

В течение 1 мес производят замену содержимого канала на свежую пасту. Последующие замены производят каждые 3–6 мес., с рентгенологическим контролем формирования корня. Лечение завершают постоянной обтурацией после завершения апексогенеза либо апексификации.

Материалы на основе гидроксида кальция для временного пломбирования:

- «Каласепт» фирмы Nordiska (Швеция);
- «Эндокаль» фирмы Septodont ;
- «Biocalex» фирмы Spad/Dentsply;
- «Vitapex» (J/Morita);
- «Metapex» (Meta Biomed Co., Ltd);
- «Апекс Дент» (ВладМиВа).

Препараты с добавлением йодоформа

- Vitapex (Neo Dental Chemica Prod)
- Апексдент (Владмива)
- Метапаста и Метапекс (META)

Препараты на основе гидроокиси кальция

- Calcium hydroxidum (Septodont)
- Calasept (Nordiska)
- Hy-Cal (Pierre Roland)

Calasept (Nordiska)
Стерильная аппликационная система гидроокиси кальция в анестезирующих шприцах.

Пломбировочный материал для корневых каналов на основе гидроксида кальция, полимерный, без эвгенола.

Препараты на основе гироксиапатита

Свойства:

- Высокая биосовместимость
- Отсутствие иммуногенной и аллергической активности
- Отсутствие реакции инородного тела
- Постепенное растворение и замещение костной тканью

Механизм действия гидроокиси кальция

1. Создание высокощелочной среды, прекращение резорбции костной ткани, стимуляция остеобластов.

При покрытии живой пульпы – формирование участка коагуляционного некроза с последующей дистрофической кальцификацией ее волокон и образованием дентинного барьера

Механизм действия гидроокиси кальция (продолжение)

2. Ионы кальция участвуют в реакции костеобразования и реакции свертывания крови
3. При соединении с влагой материал увеличивается в объеме в 2,5 раза и закупоривает макро- и микроканальцы

Пломбирование каналов

Кальцийсодержащие препараты

- Менее выражены раздражающие свойства
- Меньше растворимость
- Выше остеогенный эффект

- Seal Apex
- Apexit
- CRCS
- Sankin Apatit Root Sealer
- Фосфадент

Оценка эффективности лечения проводилась по следующим признакам:

- Наличию/отсутствию боли в причинном зубе после пломбирования корневого канала;
- Болезненности и отеку СО по переходной складке;
- Болезненности при пальпации регионарных лимфоузлов;
- Рентгенологической картине (формирование минерализованного барьера, уменьшение площади деструкции кости).

Результаты лечения:

Использование для временной обтурации корневых каналов препарата «***Каласепт***» ***более активно*** способствует репаративному ***остеогенезу и апексификаци*** в сравнении с отечественным материалом «***Апексдент***».

Саша Ляпина, 8 лет, травматический периодонтит 11, до лечения

Саша Ляпина, 8 лет, травматический периодонтит 11. Корень сформирован на 2/3.

Саша Ляпина, 8.5 лет, травматический периодонтитт

11. 5 месяц лечения.
Рост корня в длину

Саша Ляпина, 8.5 лет, травматический периодонтит 11.
7 месяц лечения.

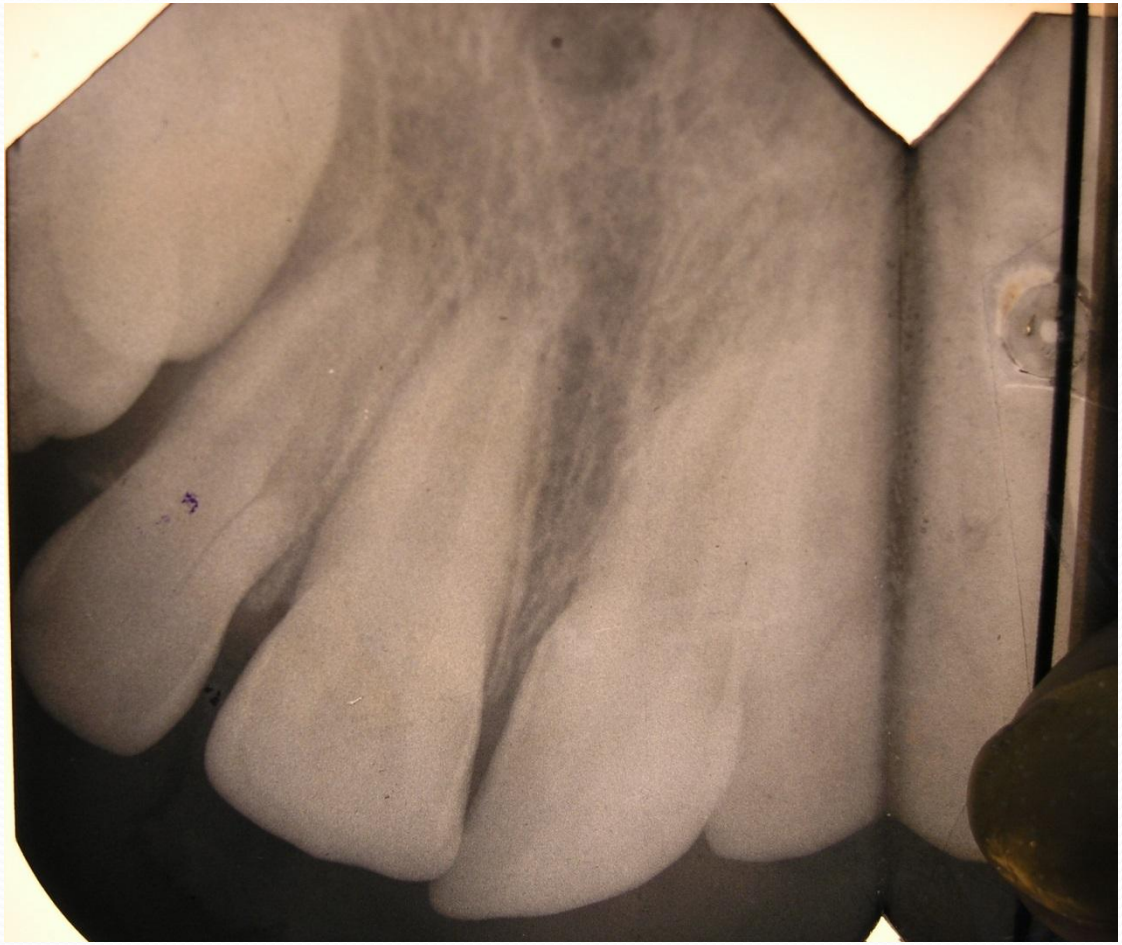

Саша Ляпина, 9 лет, травматический периодонтит 11. 9 месяц лечения. Формирование верхушечного отверстия.

Саша Ляпина, 9 лет, травматический периодонтит 11. 1 год и 3 месяца лечения. Закрытие верхушечного отверстия. Постоянная обтурация

Саша Ляпина, 9 лет, травматический периодонтит 11, после лечения.

Дима Винницкий, 8 лет, хронический периодонтит 36.

Начало лечения.

Дима Винницкий, 8 лет, хронический периодонтит 36. 3 месяц лечения. Рост корня в длину.

Дима Винницкий, 8.5 лет, хронический периодонтит 36.

5 месяц лечения. Рост корня в длину.

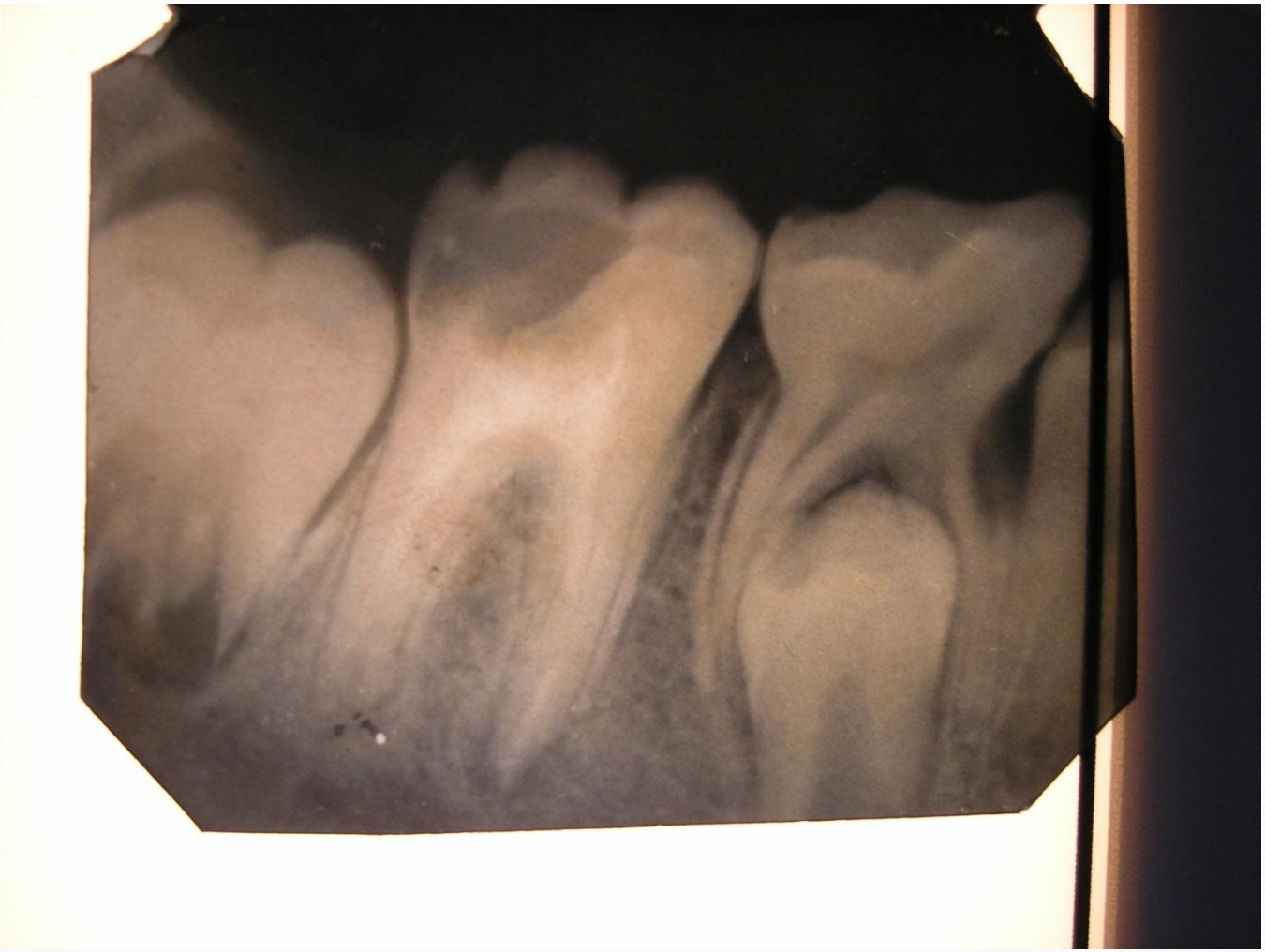

Дима Винницкий, 8.5 лет, хронический периодонтит 36.

7 месяц лечения

Дима Винницкий, 8.5 лет, хронический периодонтит 36.
9 месяц лечения. Формирование верхушечного отверстия.

Дима Винницкий, 9 лет, хронический периодонтит 36.

11 месяц лечения. Формирование верхушечного отверстия

Дима Винницкий, 9 лет, хронический периодонтит 36.

14 месяцев лечения. Закрытие верхушечного отверстия. Постоянная обтурация

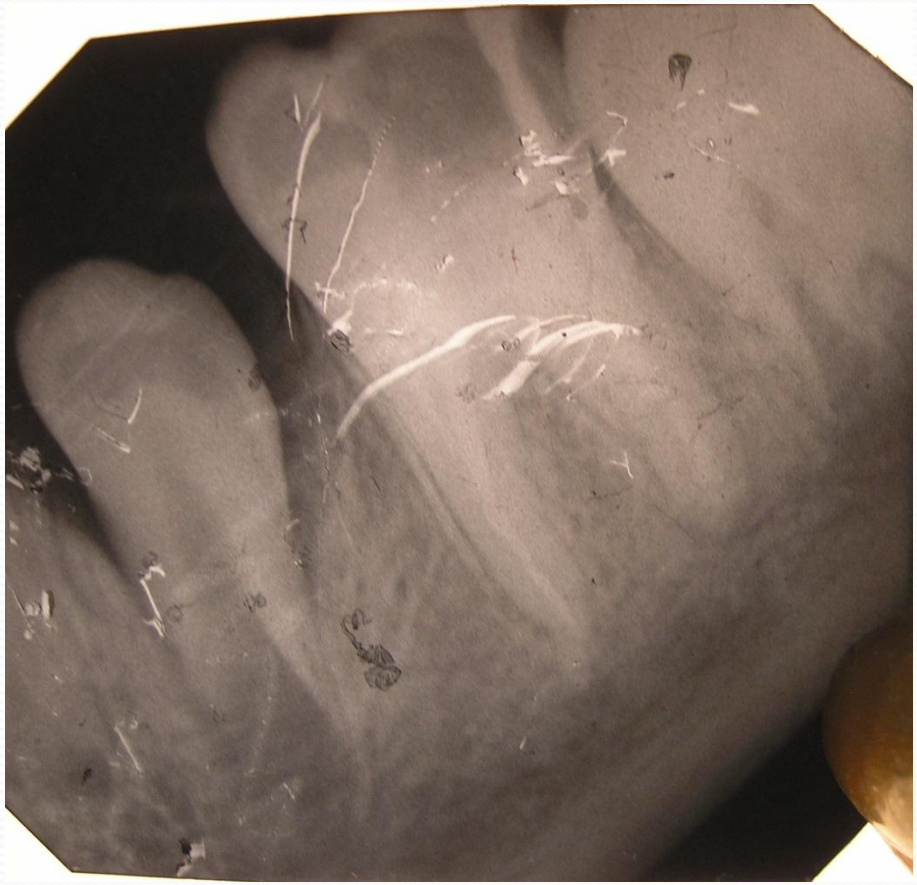

Ященко Евгений, 8 лет. Обострение хронического периодонтита 36. 10 месяцев лечения. Формирование верхушечного отверстия

Шитов Александр, 11 лет, острый травматический периодонтит 21. 9 месяцев лечения. Рост корня в длину.

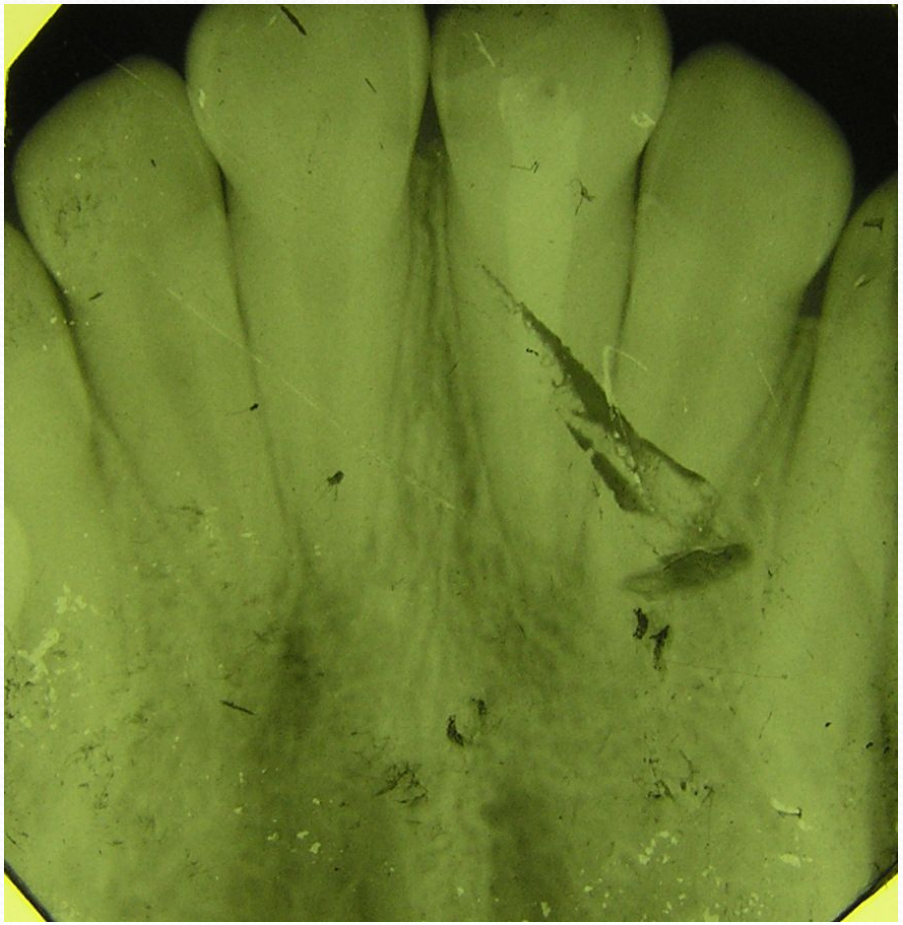

Шитов Александр, острый травматический периодонтит 21. 11 месяцев лечения. Закрытие апикального отверстия

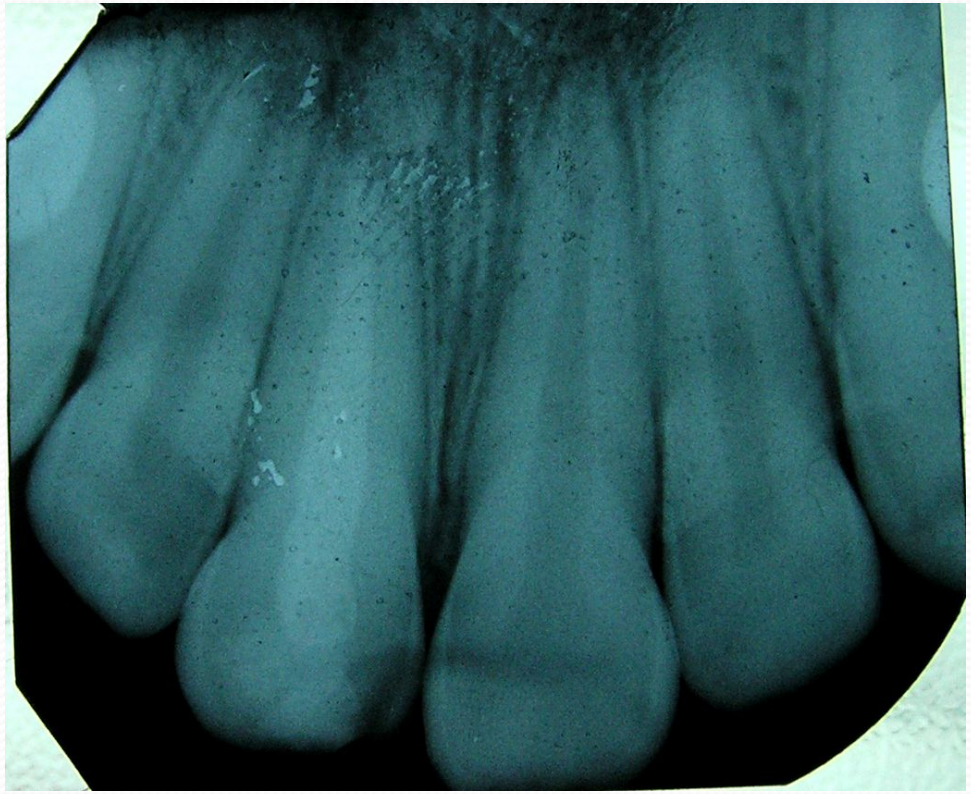

Ибраимова Л., хронический периодонтит 36. 8 месяц лечения. Рост корня в длину.

Ибраимова Л., хронический периодонтит 36.
13 месяц лечения. Закрытие апикального отверстия.

Результаты:

- **<u>Через 6 мес.</u>** восстановление костной ткани у детей в **основной** группе – **100%,** в **контрольной** – в **80%;**
- Апексификация – **60%** в основной группе, **50%** в контрольной;

- **<u>Через 12 месяцев</u>** полное восстановление кости **81%** в основной группе, **76%** в контрольной;
- **Апексификация** – **96,2%** в основной группе, **90%** в контрольной;

- **Положительная перкуссия** в контрольной группе в **50%** сохранялась в течение **3-4 месяцев,**

  в основной группе – **0%.**

Для повышения качества лечения *хронического периодонтита при завершенном формировании корней* используют современные физиотерапевтические методы.

Один из них – ***методика внутриканального воздействия постоянным током.***

ФИЗИОТЕРАПЕВТИЧЕСКИЕ МЕТОДЫ:

— Внутриканальный электрофорез

Показан при остром гнойном и хроническом обострившемся периодонтите постоянных зубов с узкими труднопроходимыми каналами корней, в случае отлома внутриканального инструмента и при периодонтите зуба, не выдерживающего герметического закрытия. Для электрофореза используют 0,5% раствор трипсина в щелочном буфере или изотоническом растворе натрия хлорида (pH 9,8).

При обострении хронического периодонтита более целесообразно введение ионов йода, а во фронтальных зубах, во избежание изменения цвета зуба — гидроксильной группы. Для этой цели используют 10% раствор калия йодида или раствор йода в растворе калия йодида, изотонический раствор натрия хлорида. Назначают 3–4 сеанса электрофореза в каждый канал корня зуба ежедневно или через день.

После последнего сеанса электрофореза канал корня зуба пломбируют.

В первом постоянном моляре нижней челюсти виден очаг деструкции костной ткани значительных размеров с нечеткими контурами у дистального корня — хронический гранулирующий периодонтит. Отчетливо видно укорочение дистального корня за счет его патологической резорбции

а

б

Хронический гранулематозный периодонтит первого нижнего постоянного моляра. Очаг разрежения костной ткани больше выражен у медиального корня (*а*); тот же пациент через 6 мес после лечения. Размеры очага деструкции костной ткани значительно уменьшились, но периодонтальная щель у верхушки медиального корня еще расширена. Корневые каналы запломбированы на всем протяжении в пределах анатомической верхушки корня (*б*)

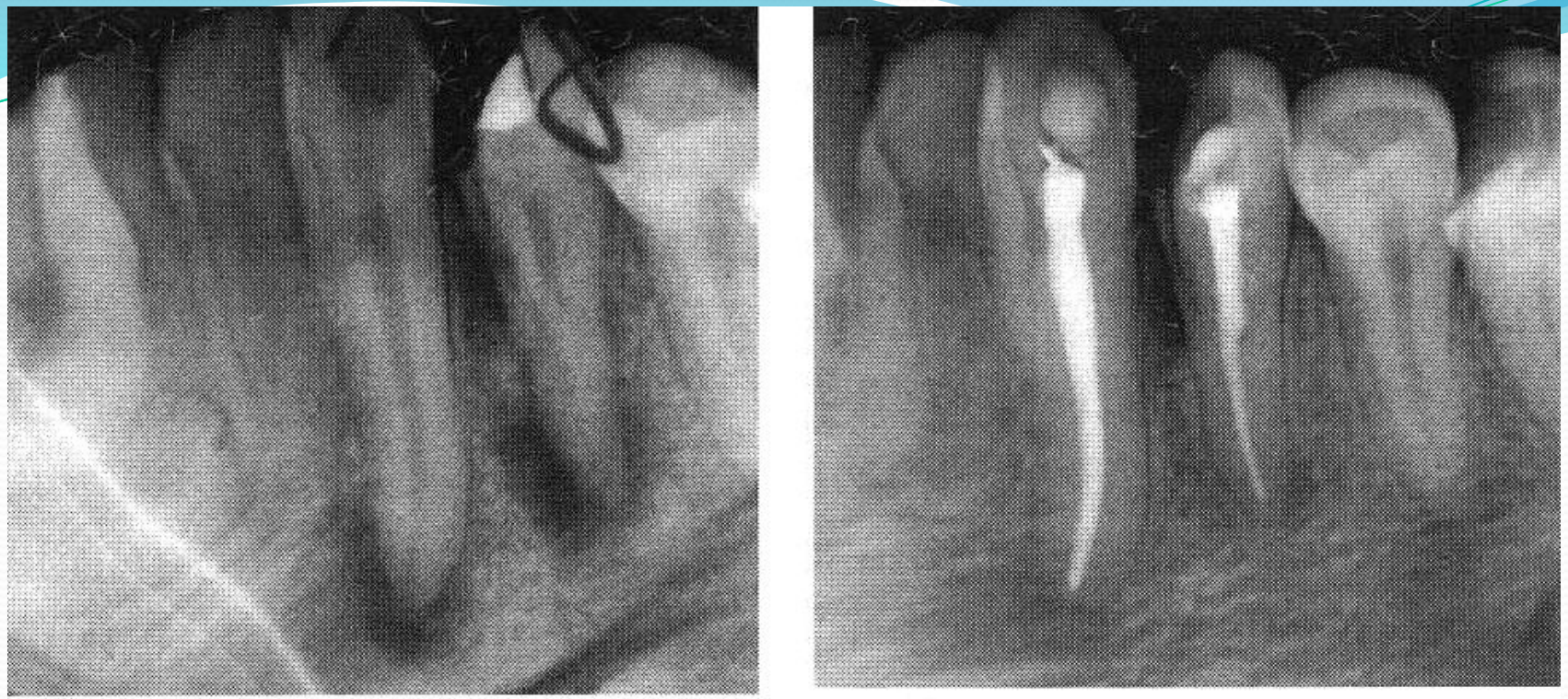

а б

Хронический гранулирующий периодонтит нижнего клыка и первого премоляра. Разрежение костной ткани с нечеткими контурами в области верхушечной трети корня, неравномерное расширение периодонтальной щели, деструкция компактной пластинки альвеолы 44 зуба (*а*); те же зубы через 12 мес после лечения. Размеры очагов деструкции значительно уменьшились, периодонтальная щель в апикальной части 43, 44 зубов расширена, корневые каналы запломбированы на всем протяжении (*б*)

а

б

Хронический гранулирующий периодонтит первого нижнего постоянного моляра (*а*); тот же пациент через 9 мес после лечения. Размеры очага деструкции костной ткани уменьшились, корневые каналы запломбированы на всем протяжении (*б*)

Хронический гранулирующий периодонтит в несформированном первом постоянном моляре нижней челюсти. Видны очаги деструкции костной ткани с нечеткими контурами в области верхушек медиального и дистального корней и бифуркации. Формирование корней прекратилось

В первом постоянном моляре нижней челюсти — диффузный хронический гранулирующий периодонтит

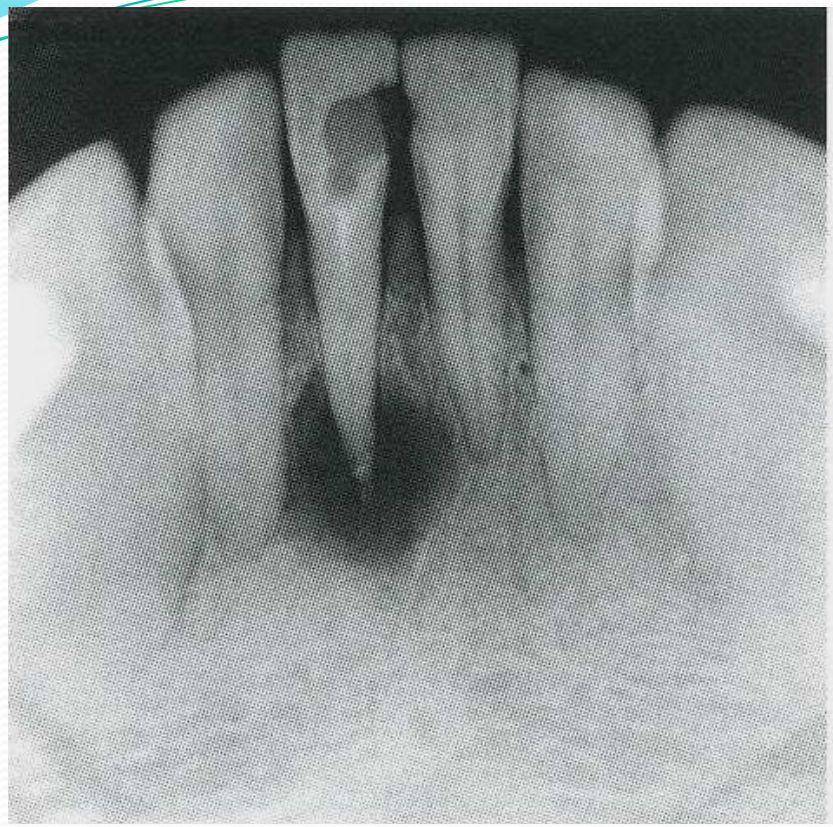

Временное пломбирование корневого канала центрального резца нижней челюсти кальцийгидроксидсодержащей пастой в процессе консервативного лечения кисты нижней челюсти

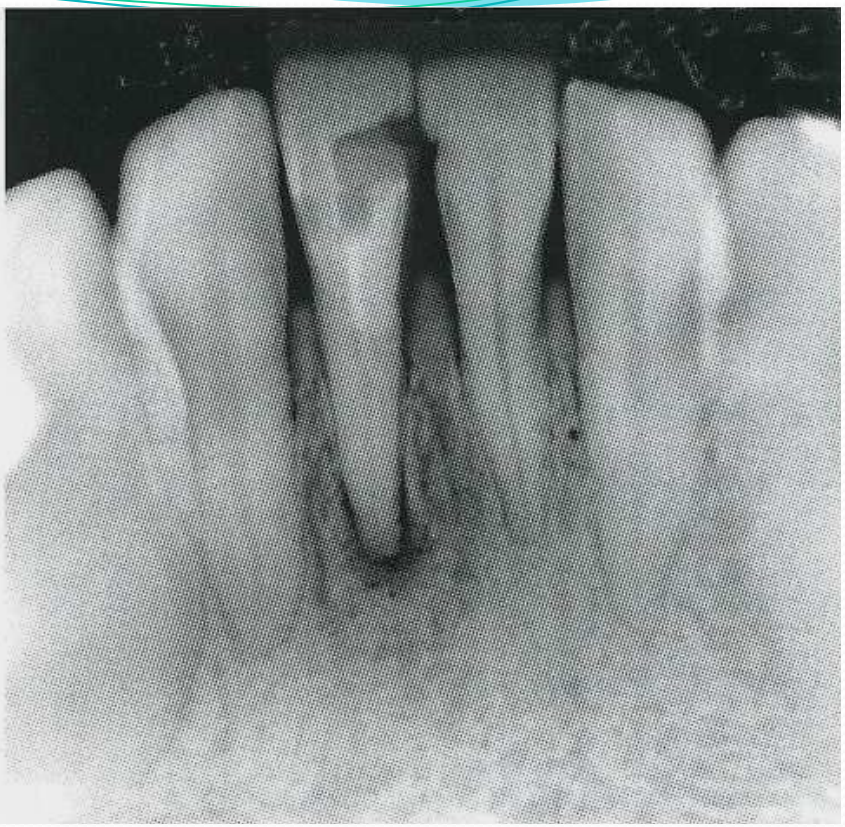

Тот же зуб через 12 мес от начала лечения. Размеры очага деструкции костной ткани значительно уменьшились, по периферии виден слой вновь образованной костной ткани

Пломбирование каналов

- Содержит оксиды кальция, кремния, алюминия; гидроокись меди-кальция.
- Стимулирует процессы апексо- и остеогенеза, обладает бактериостатическим действием.

Препарат ProRoot MTA (Mineral Trioxide Agregate)

Состав:

- трикальций силикат
- оксид висмута
- дикальций силикат
- трикальций алюминат
- трикальций-алюмоферрат
- кальций сульфат-дигидрат (гипс)



Препараты на основе гидроксиапатита

- Кергап (НПП «Кергап»)
- Остим – 100 (30% паста, пасты с линкомицином, гентамицином, метронидазолом)

Рекомендуется для обтурации на 14 суток

- Гидроксиапол (Полистом)
  Можно комбинировать с окисью цинка и эвгенолом
- AH A Biocer (Chema-Electromet)

- **Электрическое поле УВЧ** (при остром токсическом, остром гнойном, хроническом обострившемся периодонтите, протекающем с явлениями периостита, лимфаденита
- **Вакуумная терапия** (вакуумное дренирование корневого канала для удаления путридных масс и экссудата)
- **Полупроводниковый лазер**, имеющий свойства снижать проницаемость сосудов, уменьшать отек, стимулировать обмен веществ (применяется на всех этапах лечения периодонтита)
- **Магнитолазерная терапия**
- **Эндогальванизация**

— **Микроволновая терапия, дарсонвализация, флюктуирующие токи** (1–2 процедуры при сильно выраженном болевом синдроме)

— **Ультразвуковое облучение** на кожу в проекции воспаления при остром гнойном или обострении хронического периодонтита

— **Внутриканальное ультрафиолетовое облучение** в сочетании с антибактериальными препаратами, что повышает антибактериальное действие последних.

—В последнее время широкую известность получила методика лечения хронического периодонтита *депофорезом гидроокиси меди и кальция*, предложенная А. Кнаппвостом.

После пломбирования корневого канала:

- **вакуум-дарсонвализация** для предотвращения постпломбировочного обострения
- **ультравысокочастотная** или **микроволновая терапия**, всего 5–6 процедур (при обострении периодонтита)
- **УВЧ-терапия, флюктуоризация, дарсонвализация** (при возникновении боли и отечности)
- электрофорез 5–10% раствора кальция глюконата в сочетании с электрофорезом 1–2% раствора натрия фторида (при наличии очагов разрежения)

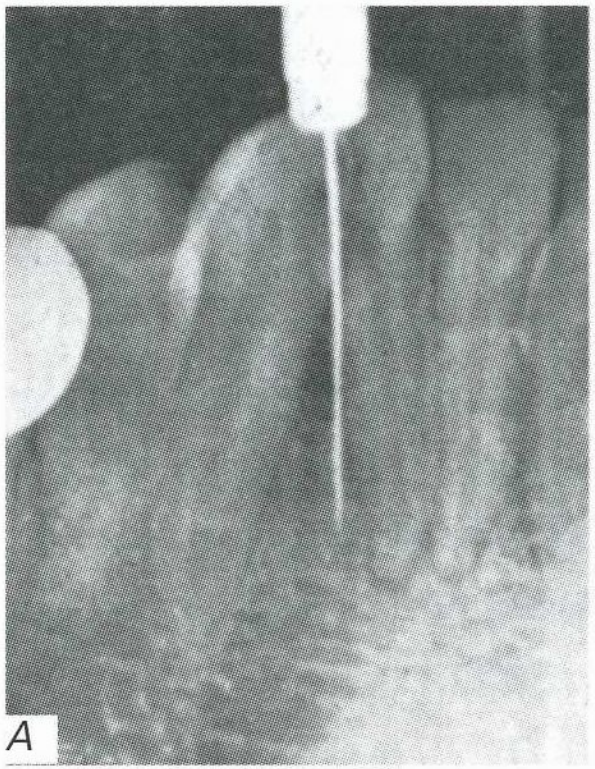

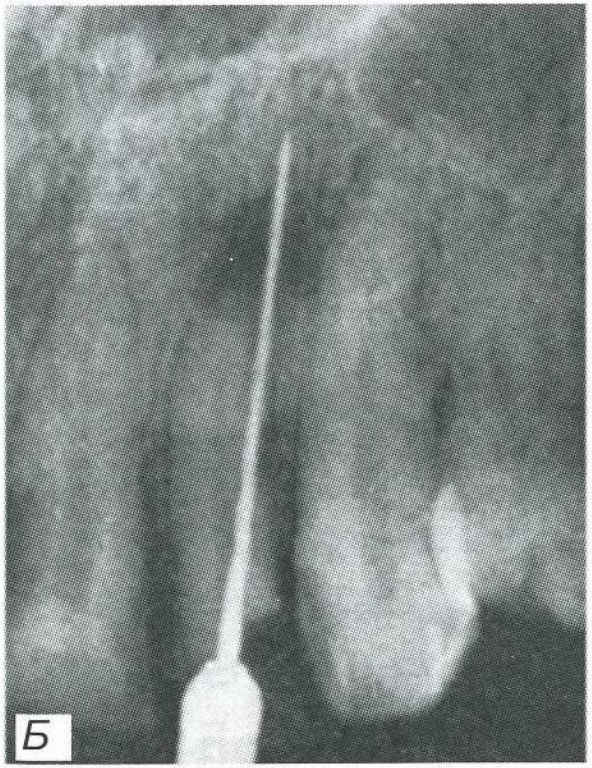

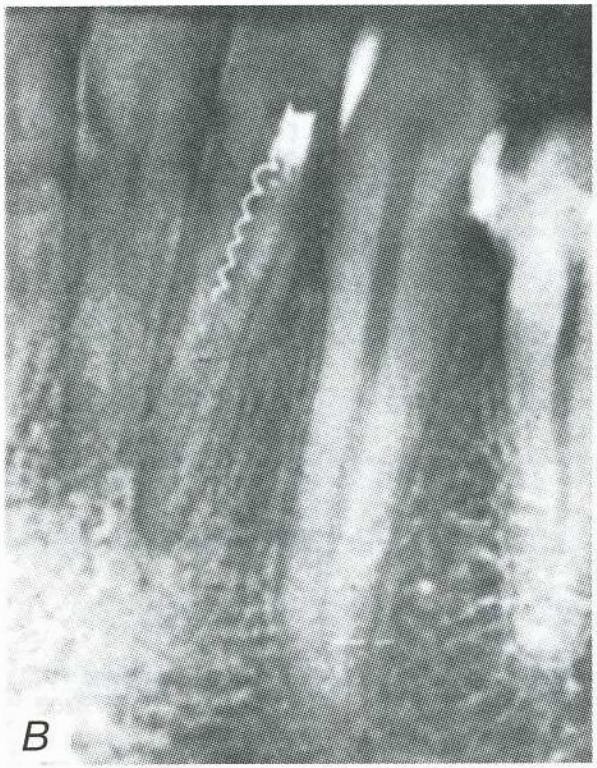

Ошибки в процессе инструментальной обработки корневых каналов при лечении периодонтита: *А* — перфорация стенки кариозной полости в пришеечной области. Эндодонтический инструмент в периодонтальной щели; *Б* — перфорация стенки корневого канала; *В* — отлом каналонаполнителя в корневом канале

Спасибо за внимание