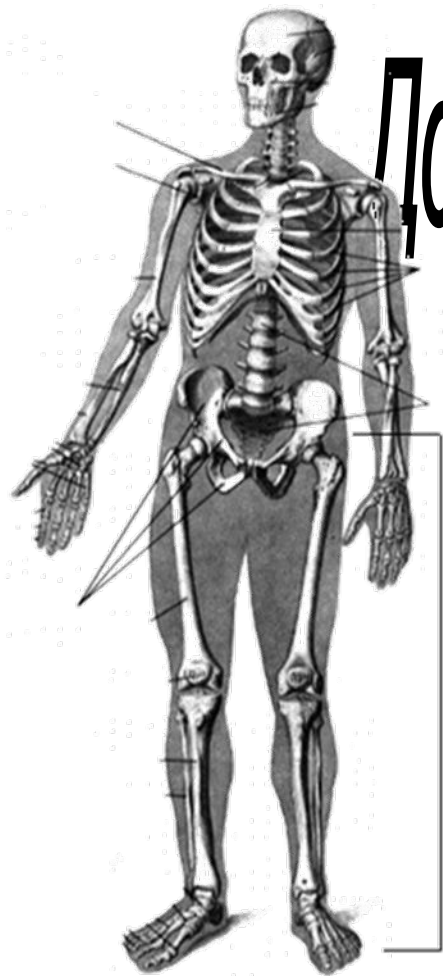

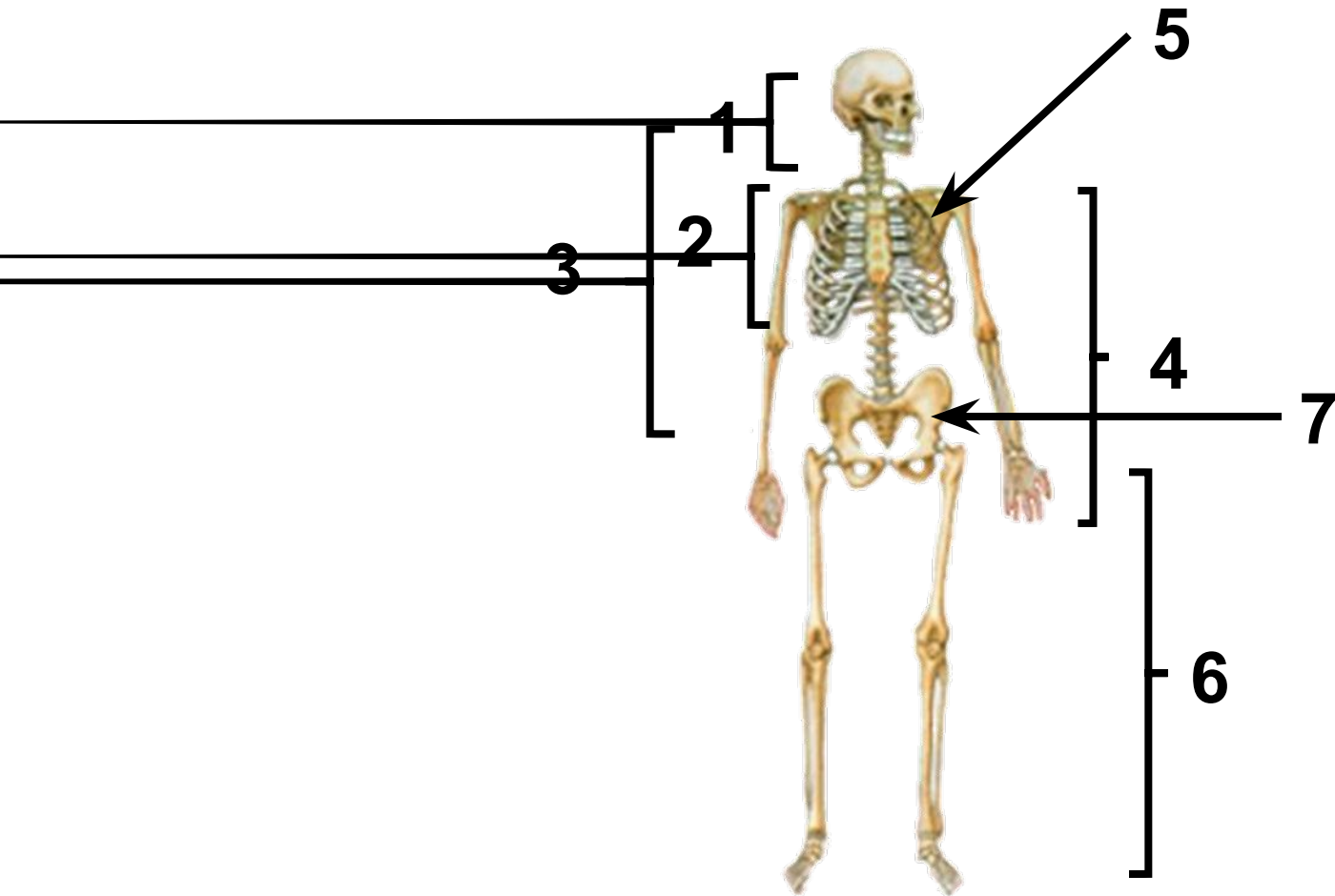
Добавочный скелет. Соединение костей

ДОМ.ЗАД.§ 17

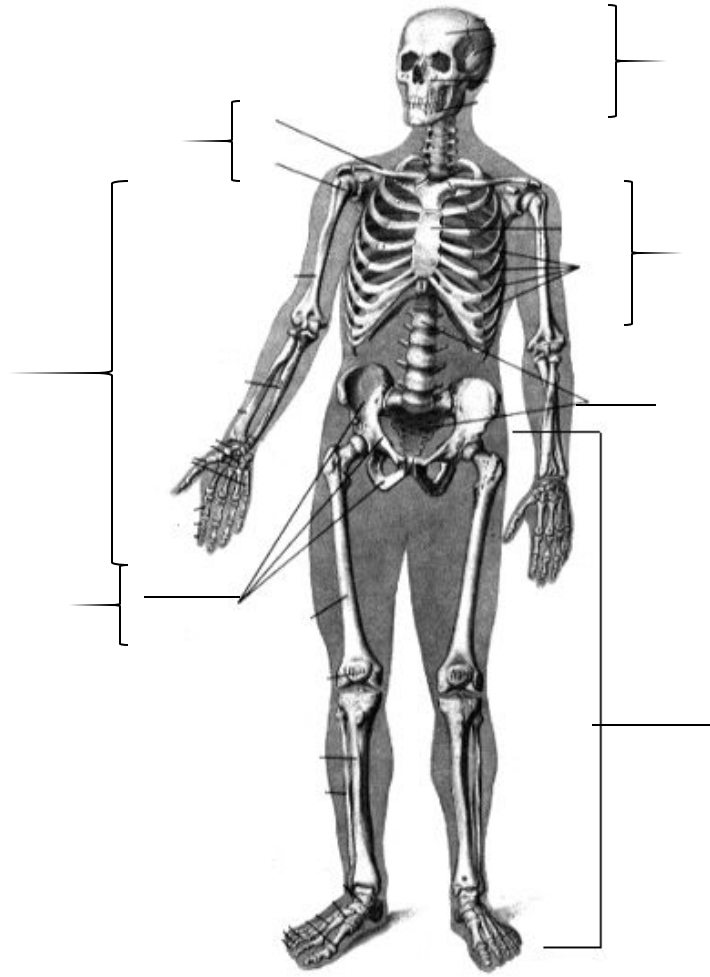
ОТДЕЛЫ СКЕЛЕТА

ОСЕВОЙ СКЕЛЕТ

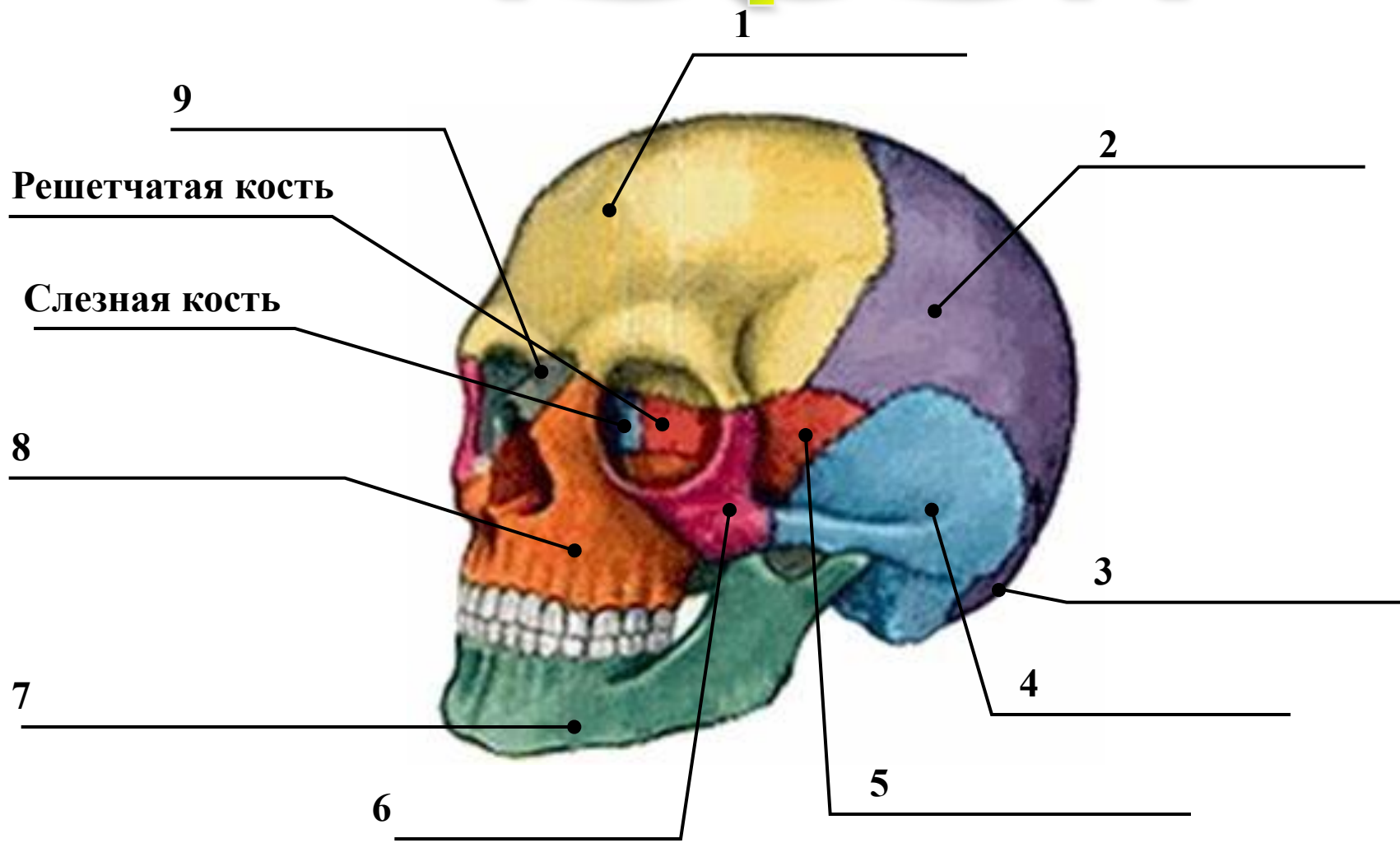
ДОБАВОЧНЫЙ СКЕЛЕТ



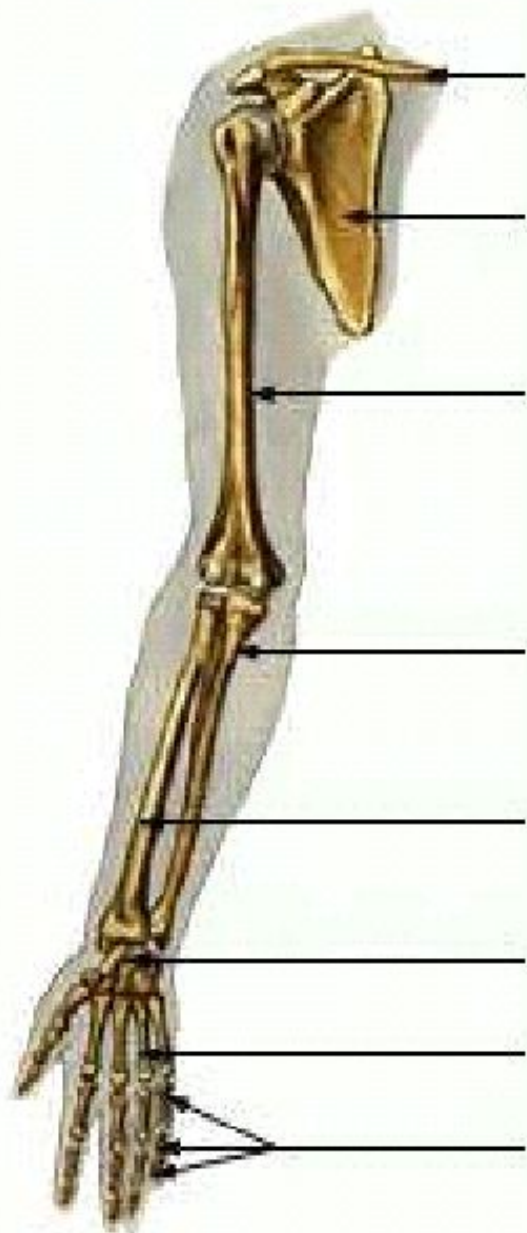
Назовите отделы скелета



Череп



Верхняя конечность



Ключица

Лопатка

Пояс верхней
конечности

Плечевая кость

Локтевая кость

Лучевая кость

Кости запястья

Кости пястья

Фаланги пальцев

НИЖНЯЯ КОНЕЧНОСТЬ

Тазовые кости

Бедренная кость

Малая берцовая кость

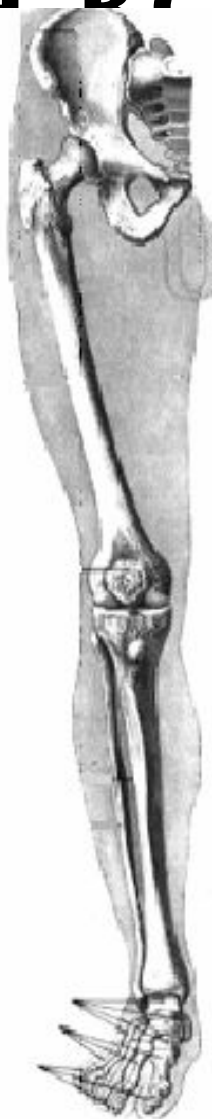
предплюсна

плюсна

фаланги пальцев

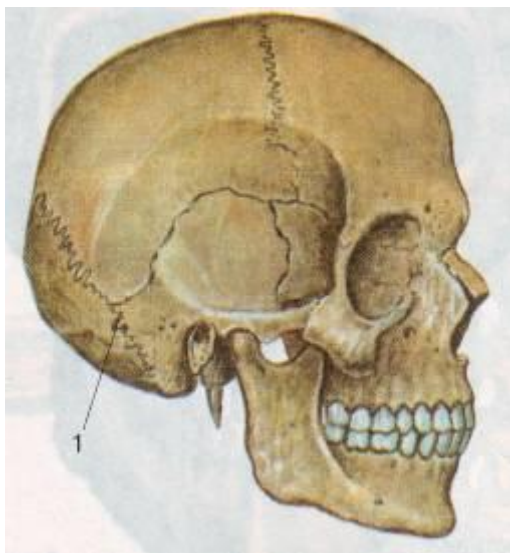
Большая берцовая кость

Пяточная кость

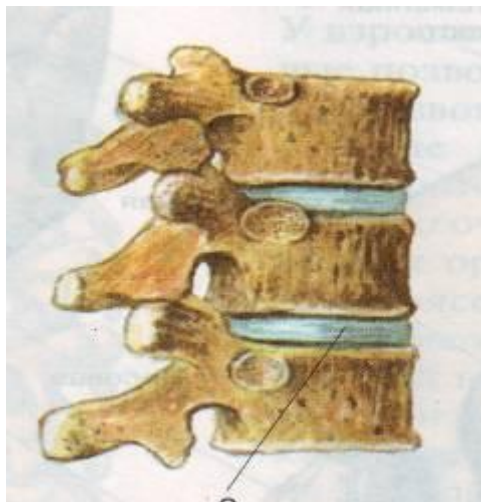

Типы соединения костей

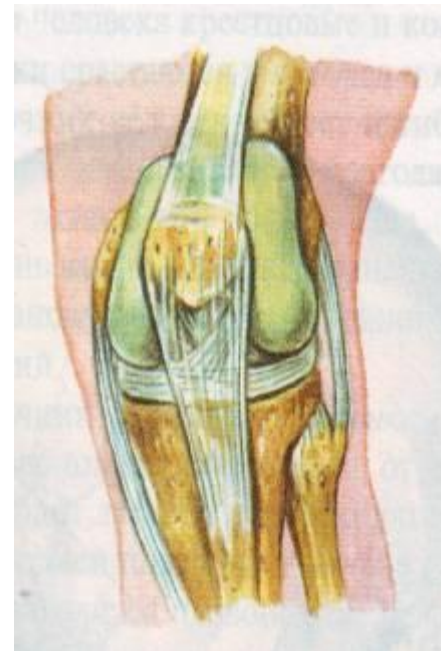
Швы (неподвижные)
Череп, таз




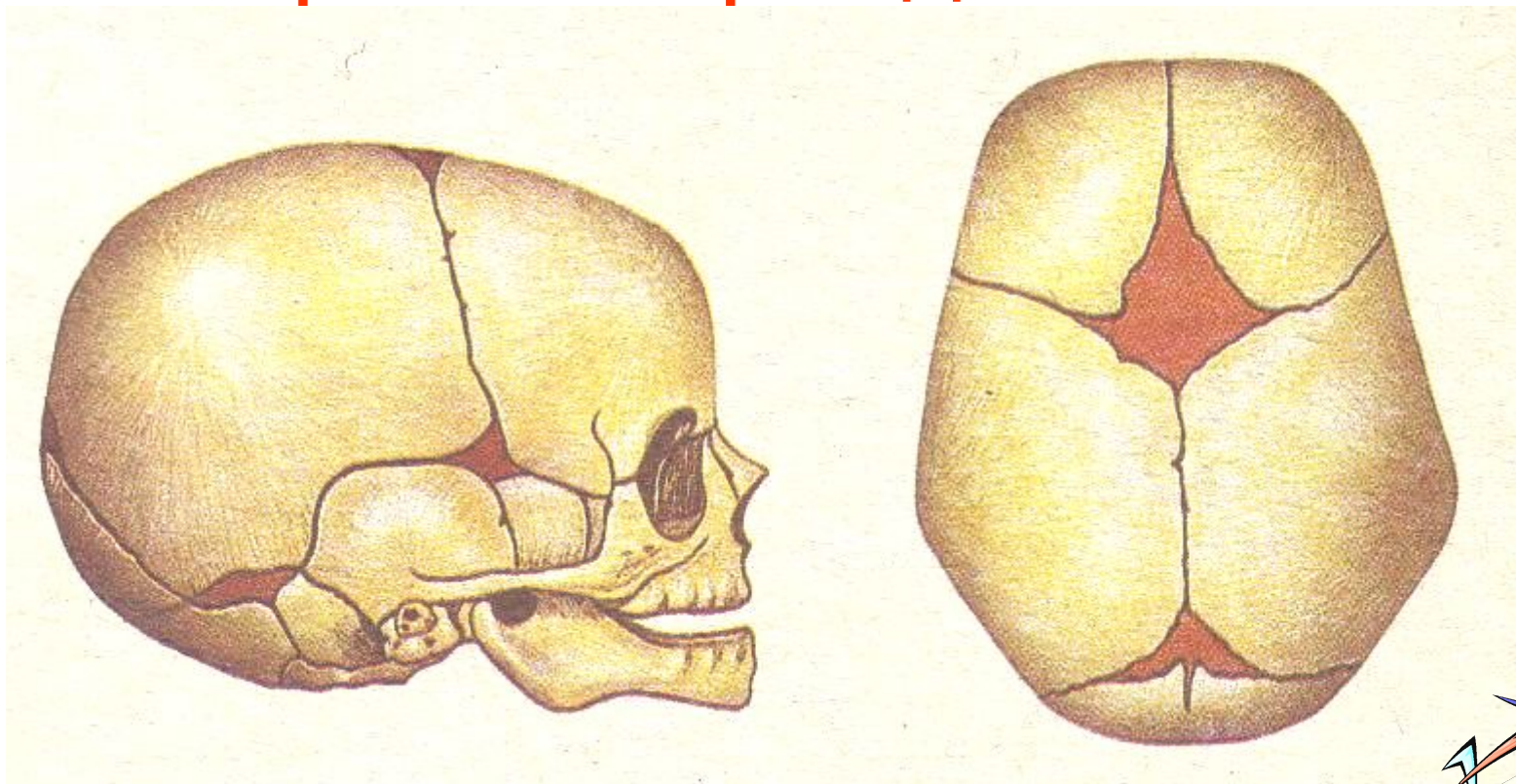
**Позвоночник
(полуподвижные)**



Суставы (подвижные)



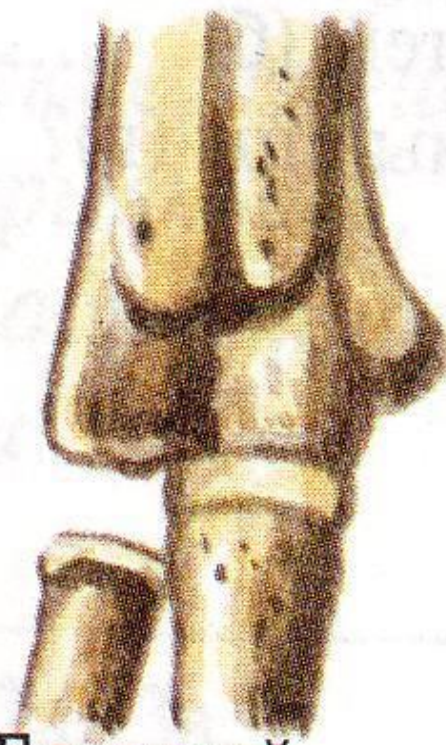
Череп новорожденного



Виды суставов



Тазобедренный



Локтевой



Коленный

