

Возбудители и

признаки

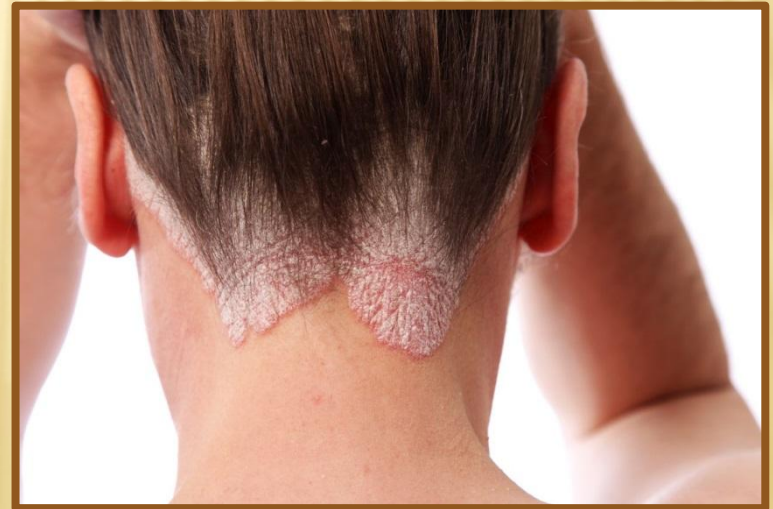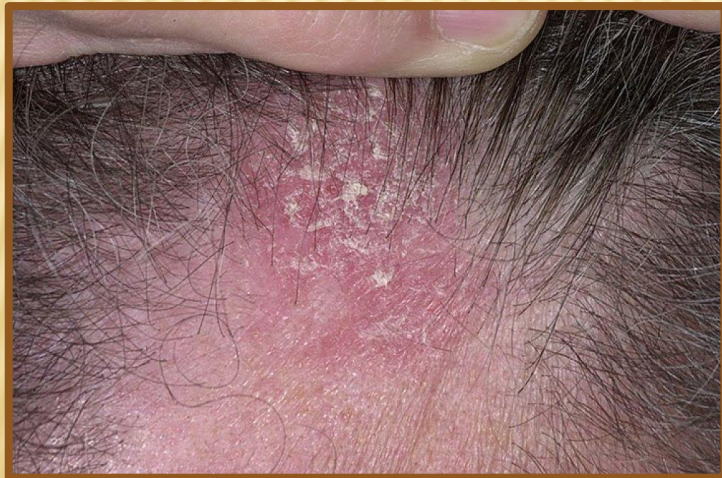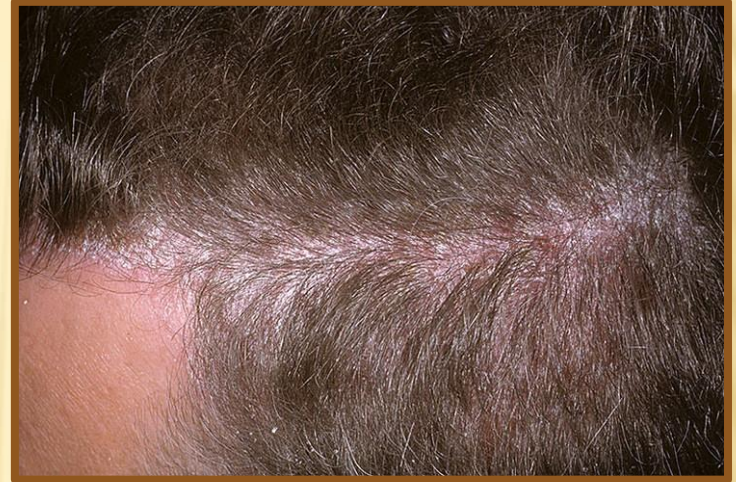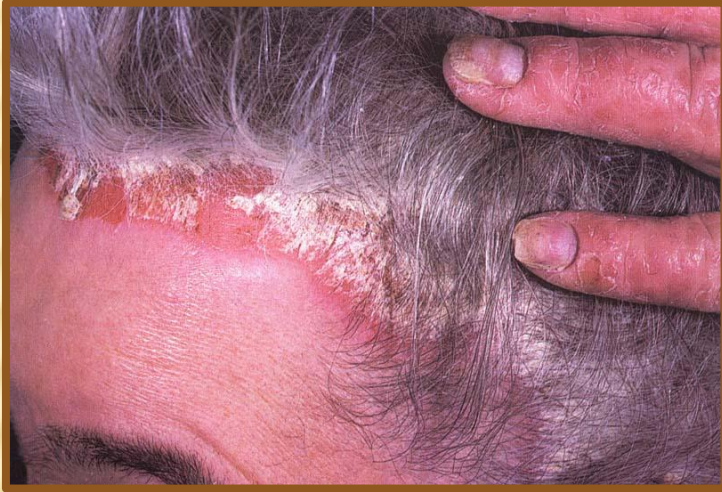ЗАБОЛЕВАНИЯ КОЖИ

И ЕЁ ПРИДАТКОВ

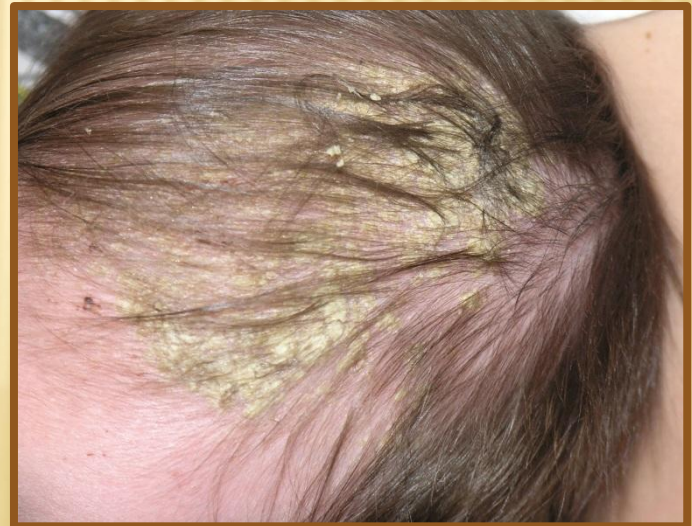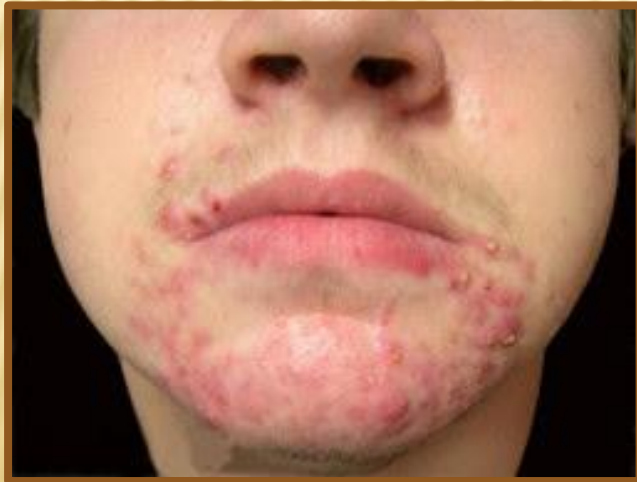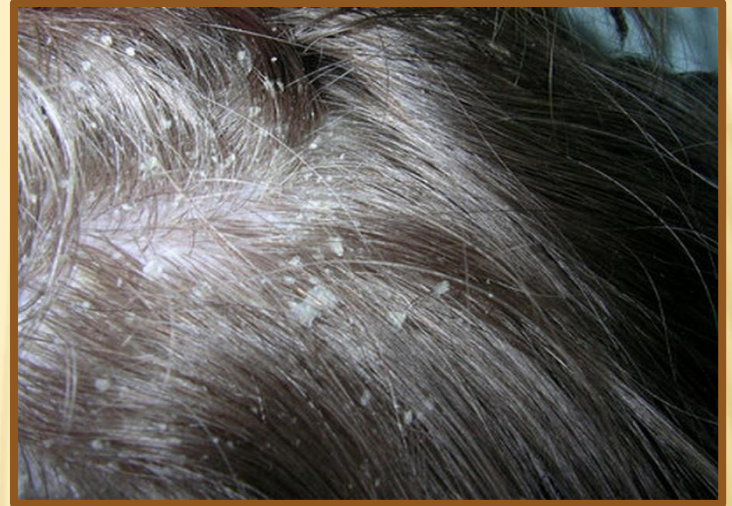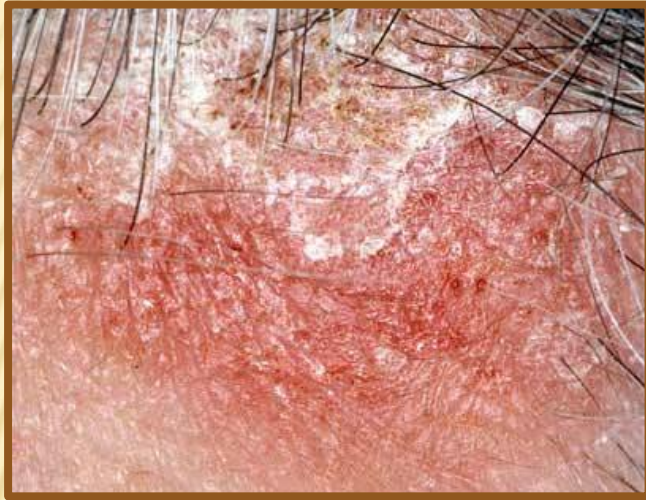Псориаз
Себорея

НЕИНФЕКЦИОННЫЕ ЗАБОЛЕВАНИЯ
КОЖИ

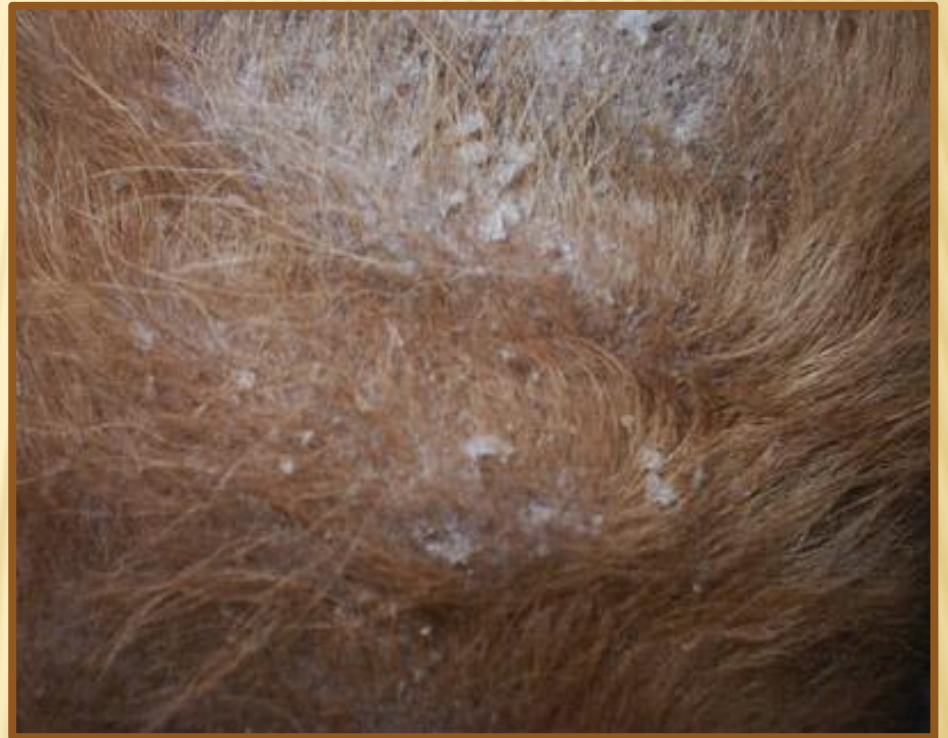ПСОРИАЗ



СЕБОРЕЯ

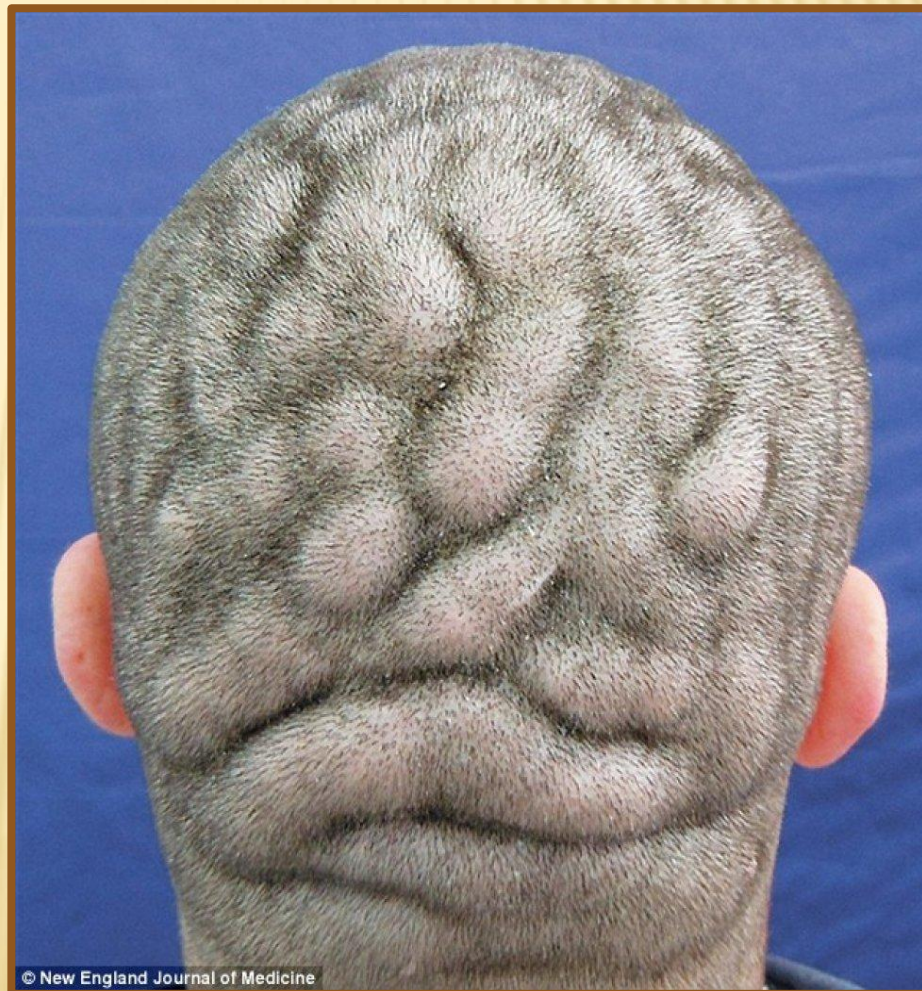

ВЕСЕННЕЕ ОБОСТРЕНИЕ БОЛЕЗНЕЙ ПЕЧЕНИ

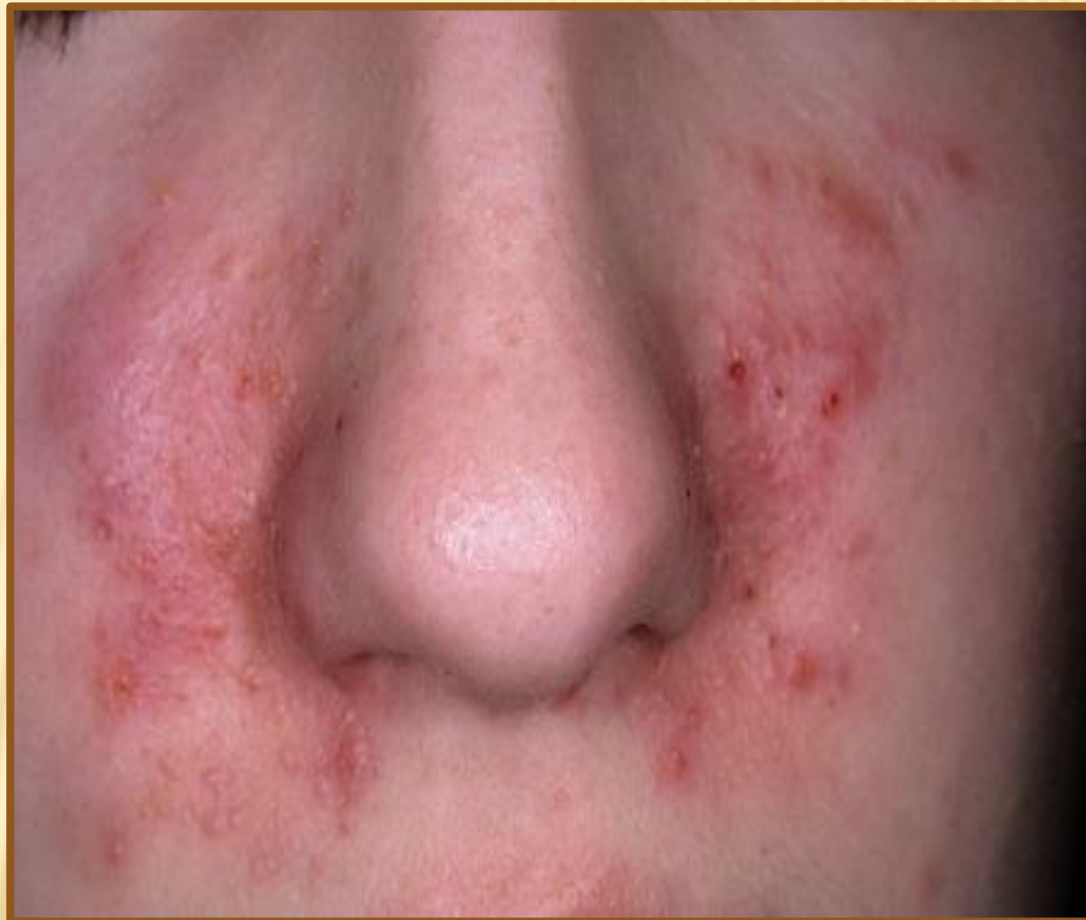

СКЛАДЧАТАЯ КОЖА ГОЛОВЫ

Редкое заболевание
кожи головы

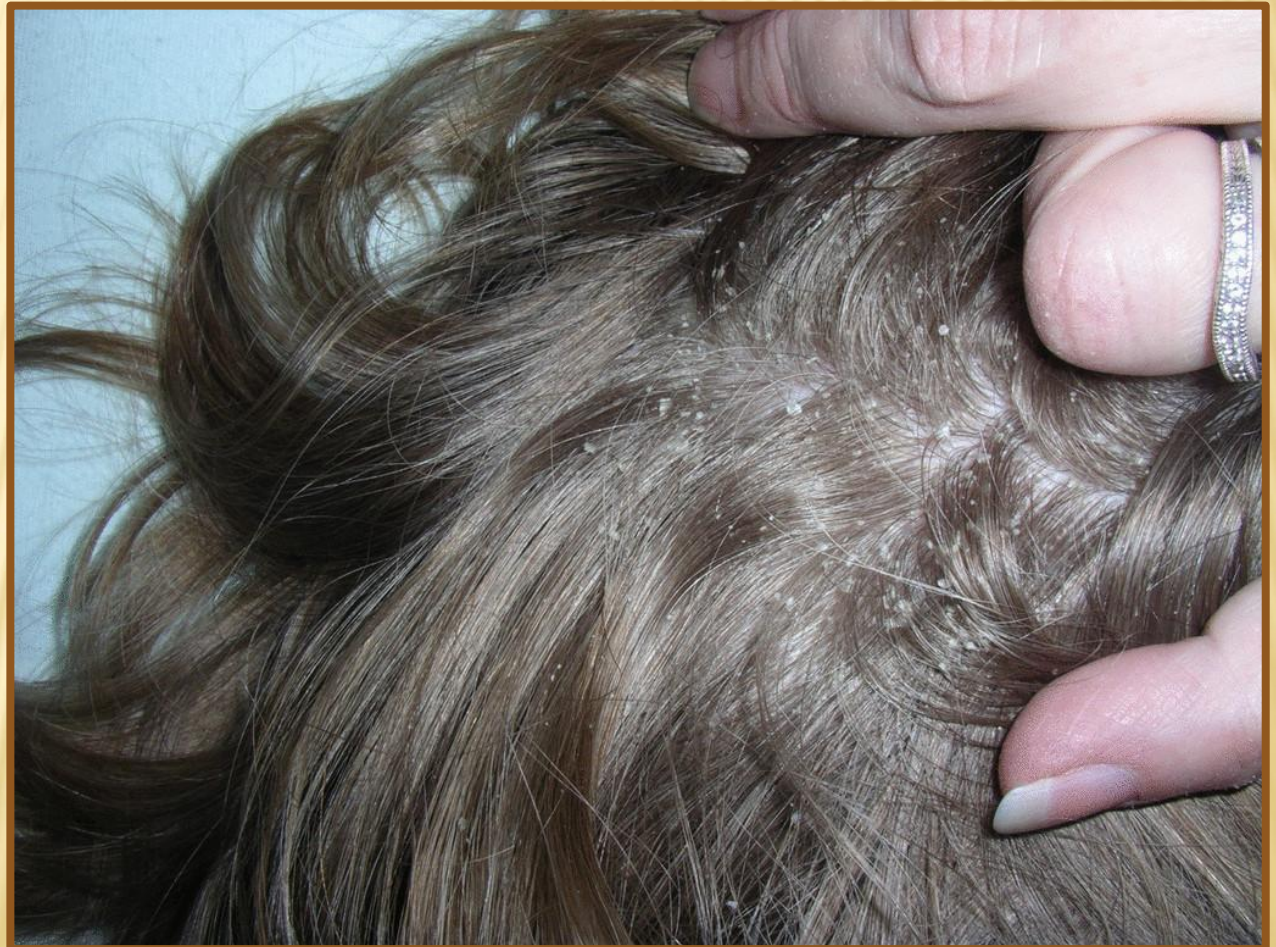

СОЛНЕЧНЫЙ ЛИШАЙ



АЛЛЕРГИЯ

**Новые маски и
шампунь
способны
спровоцировать
аллергию**



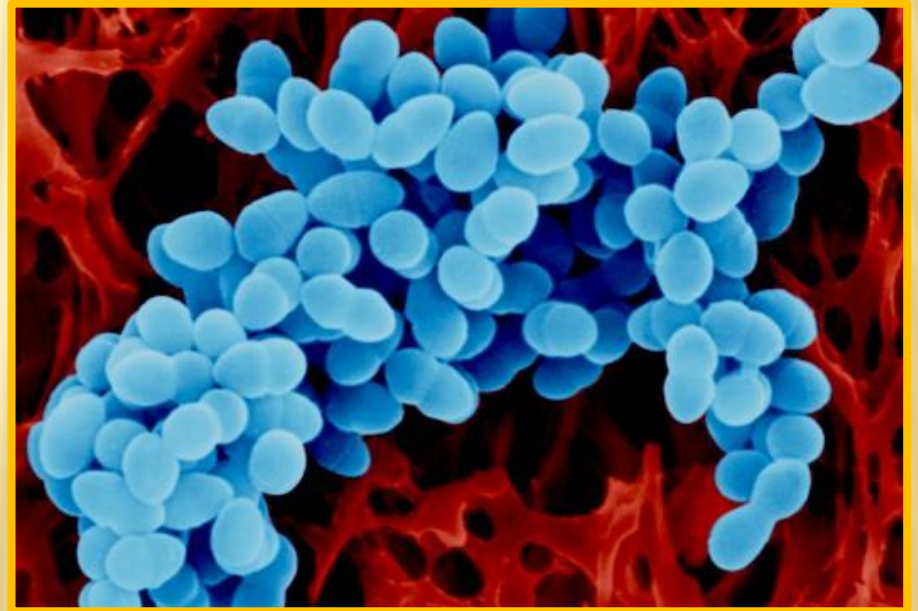
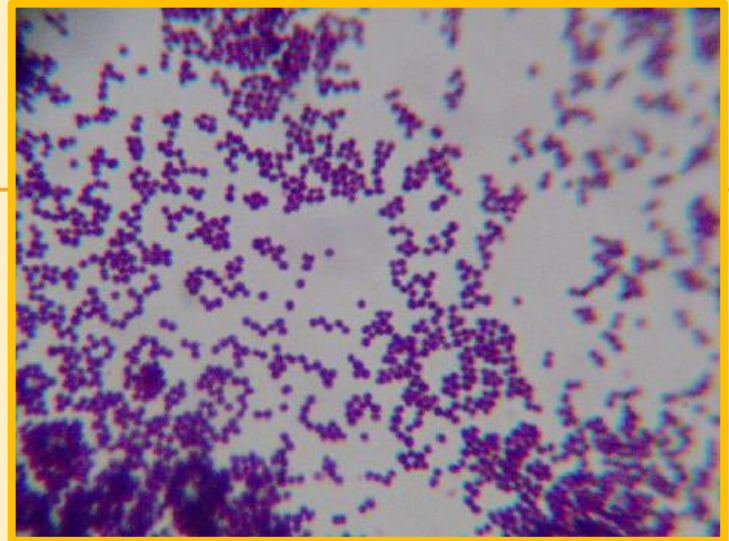
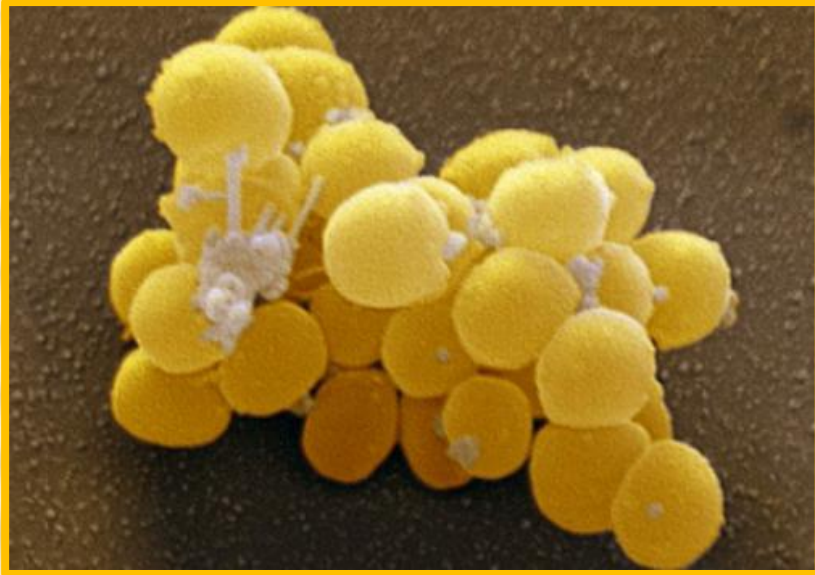
ГНОЙНИЧКОВЫЕ ЗАБОЛЕВАНИЯ КОЖИ

- ▣ **Стафилококковые пиодермиты**
- ▣ **Стрептококковые пиодермиты**
- ▣ **Смешанные пиодермиты**

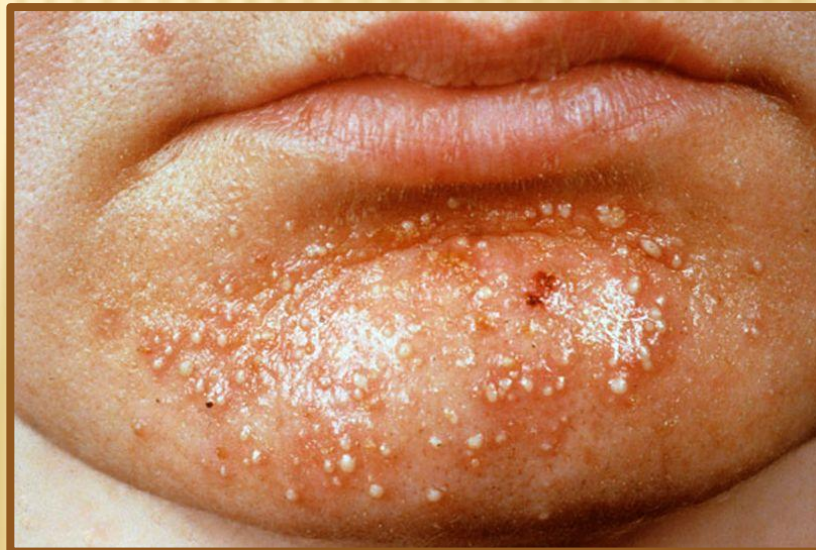
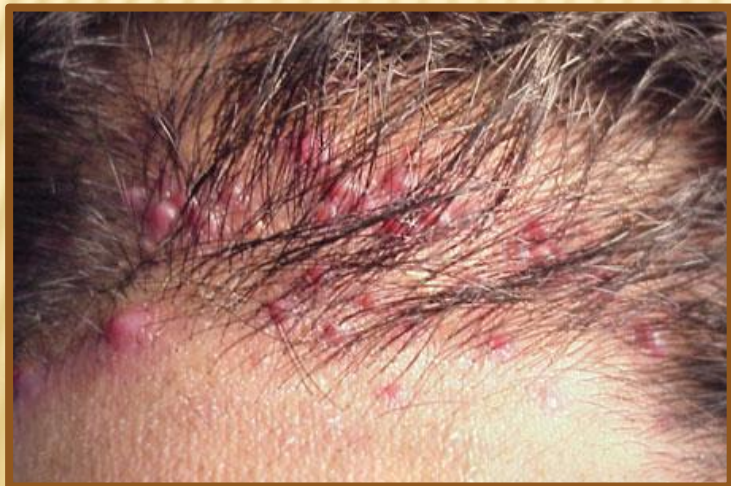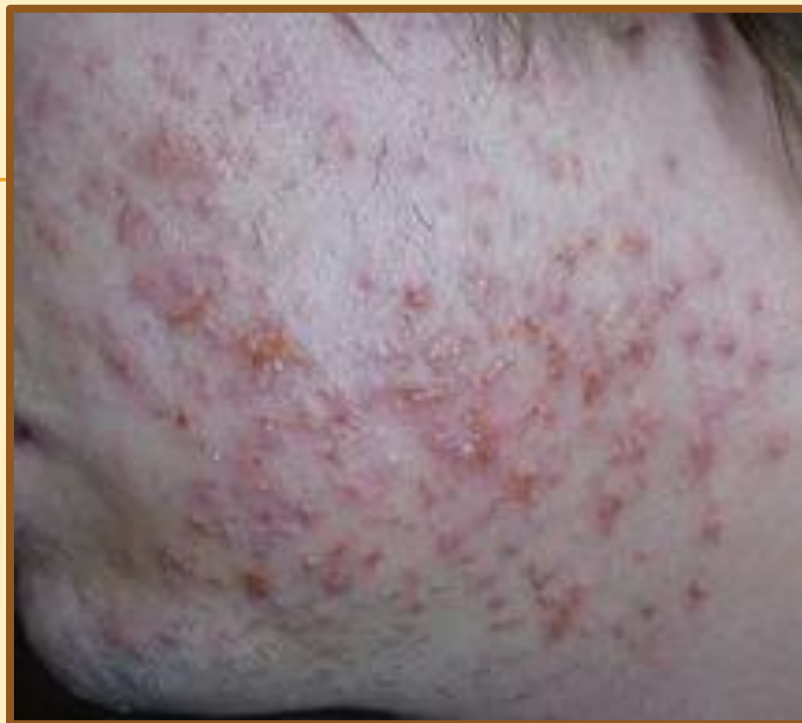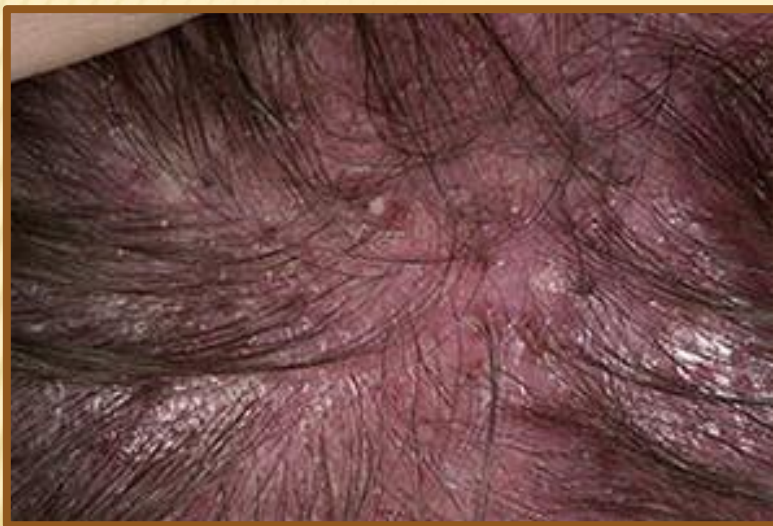Фолликулит
Фурункул(чирей)
Карбункул
Сикоз
Гидраденит (сучье вымя)

СТАФИЛОКОККОВЫЕ ПИОДЕРМИТЫ

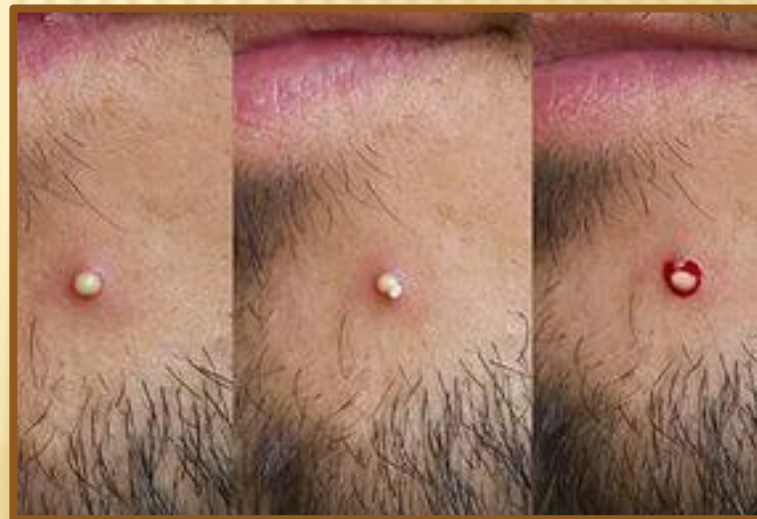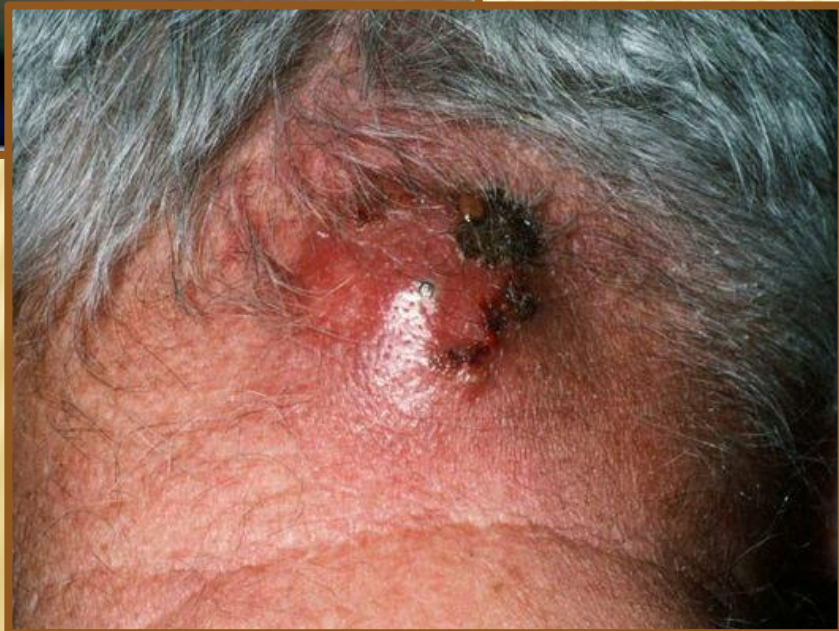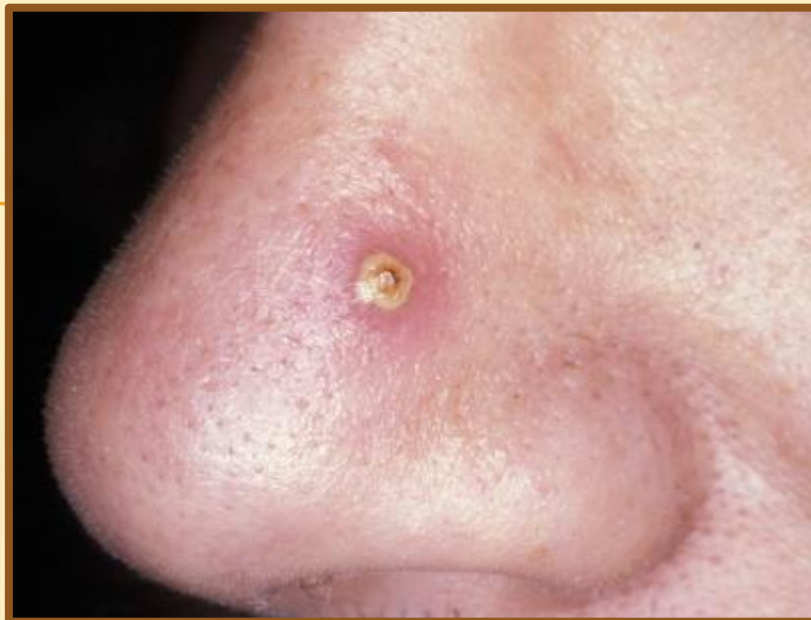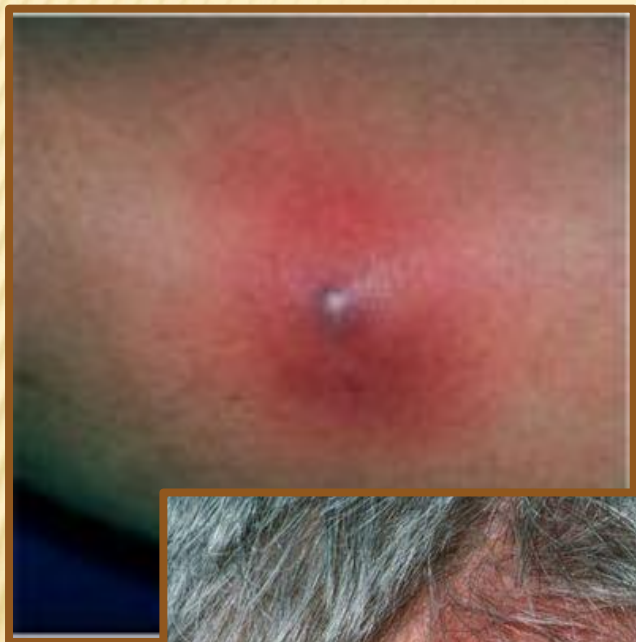СТАФИЛОКОККИ



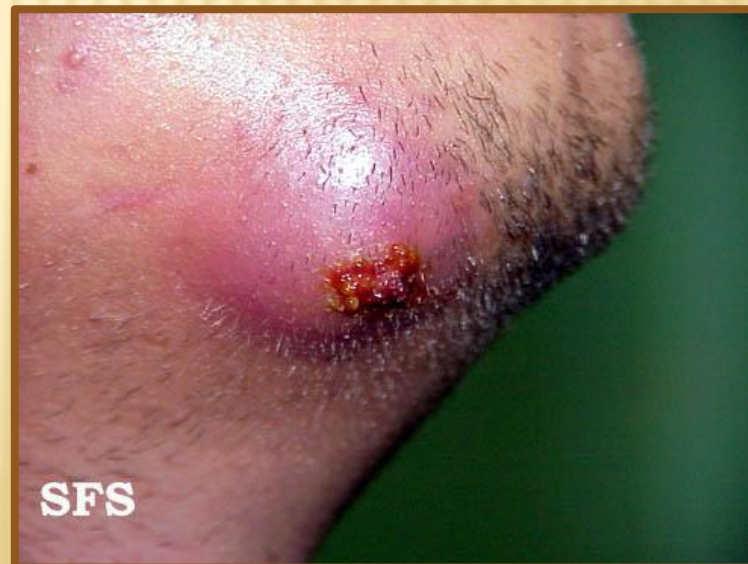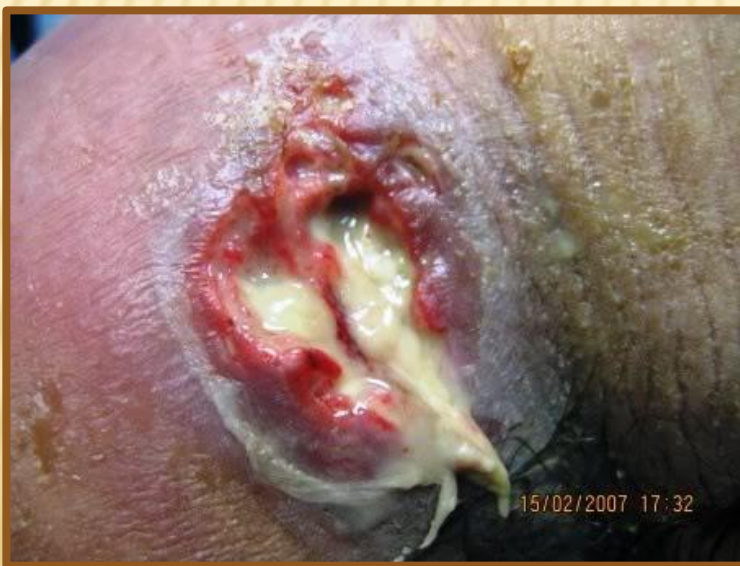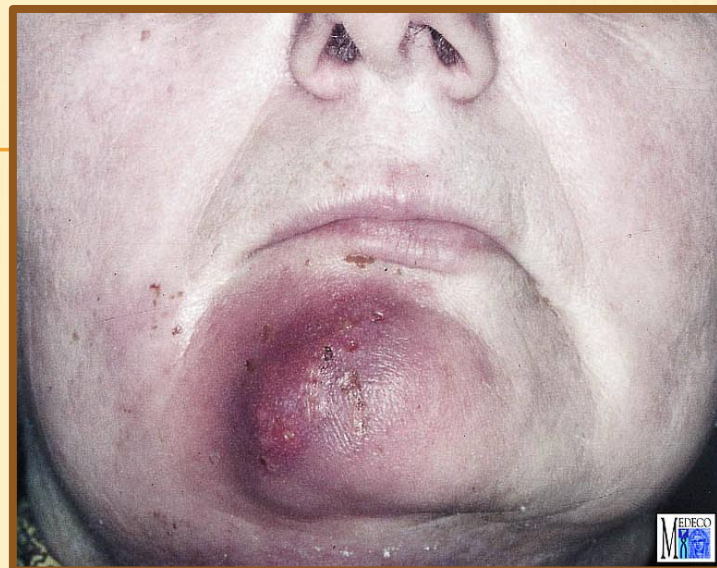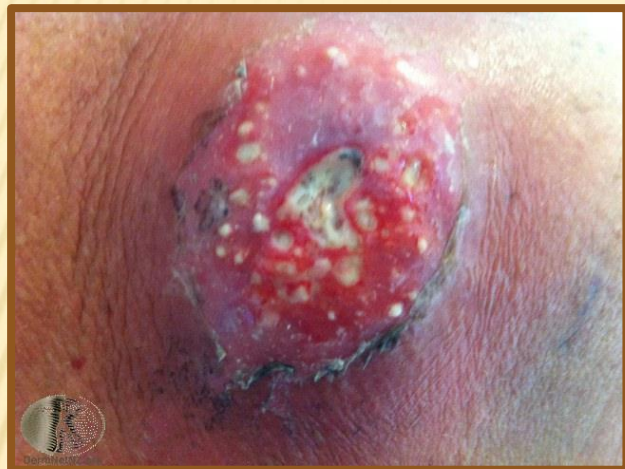ФОЛЛИКУЛИТ



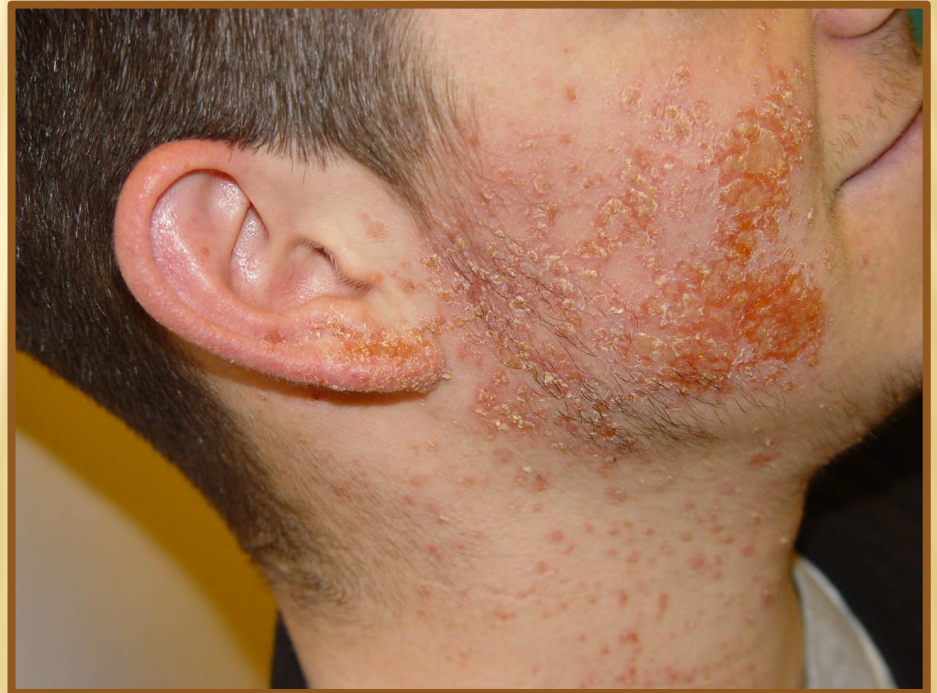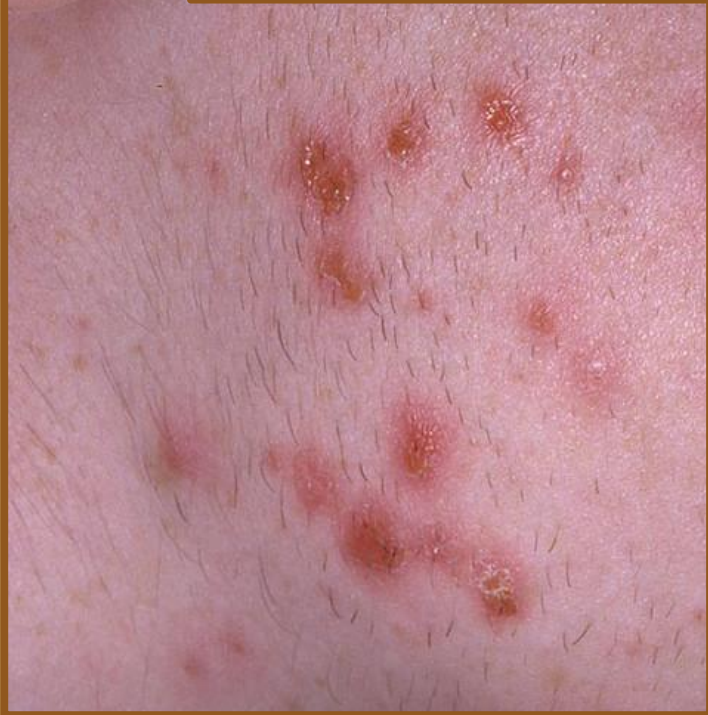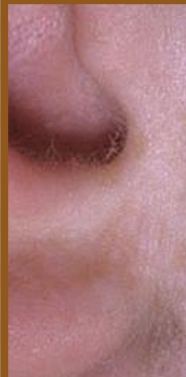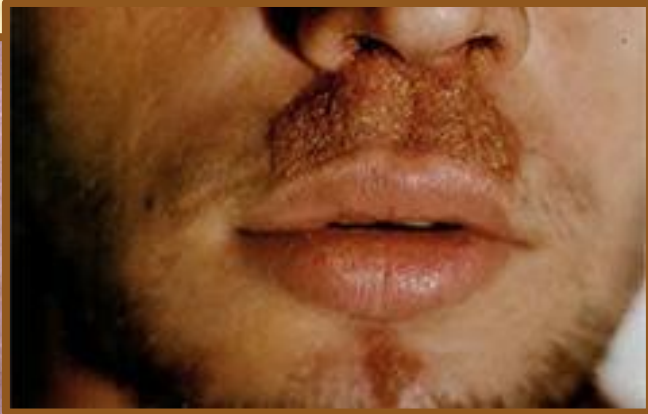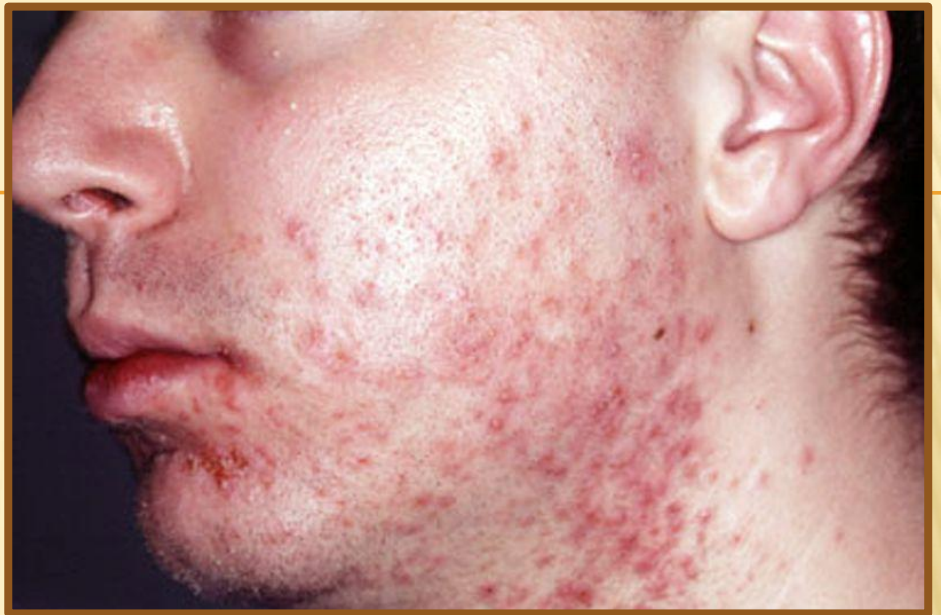ФУРУНКУЛ (ЧИРЕЙ)



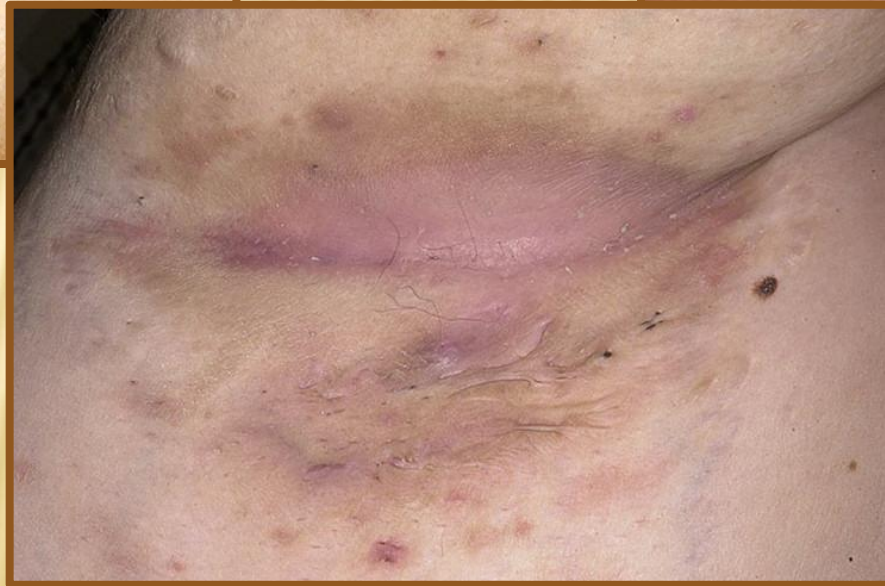
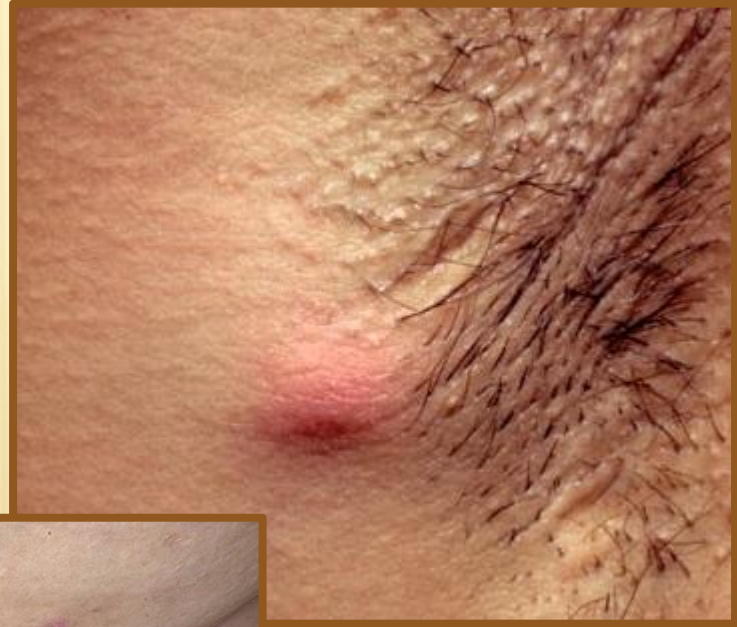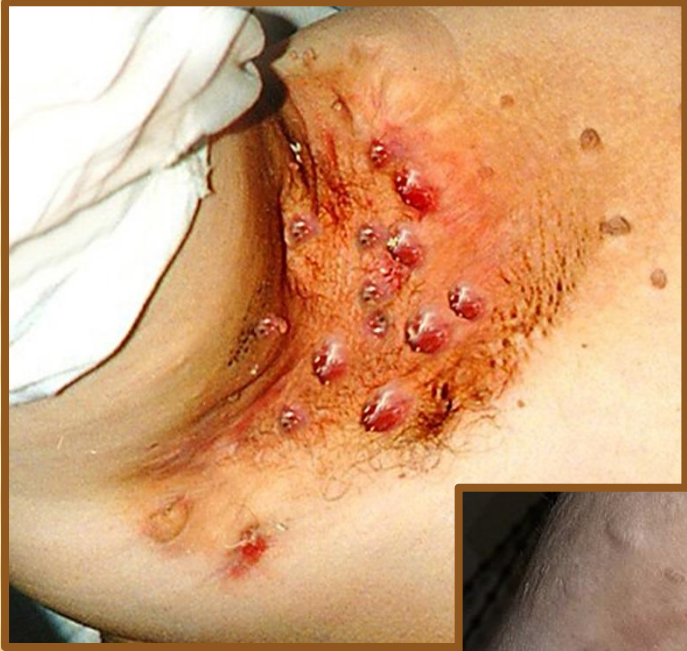КАРБУНКУЛ



СИКОЗ



ГИДРАДЕНИТ(СУЧЬЕ ВЫМЯ)



Импетиго

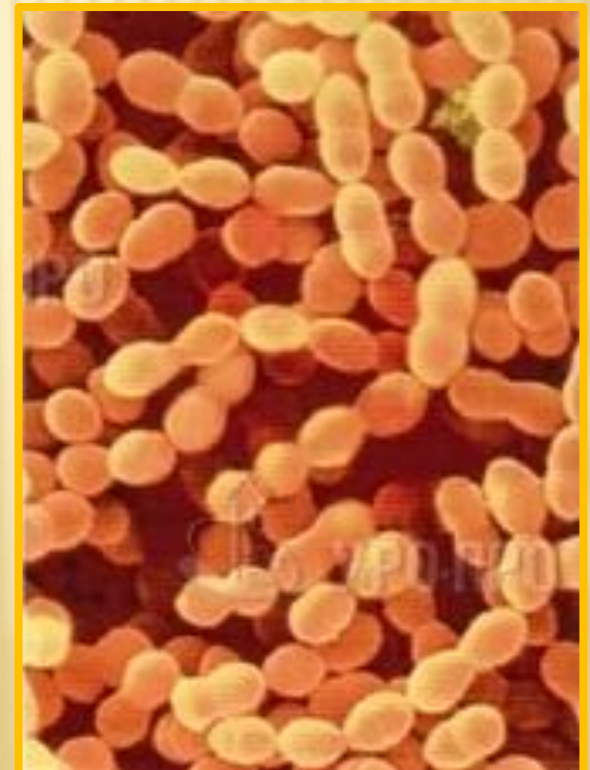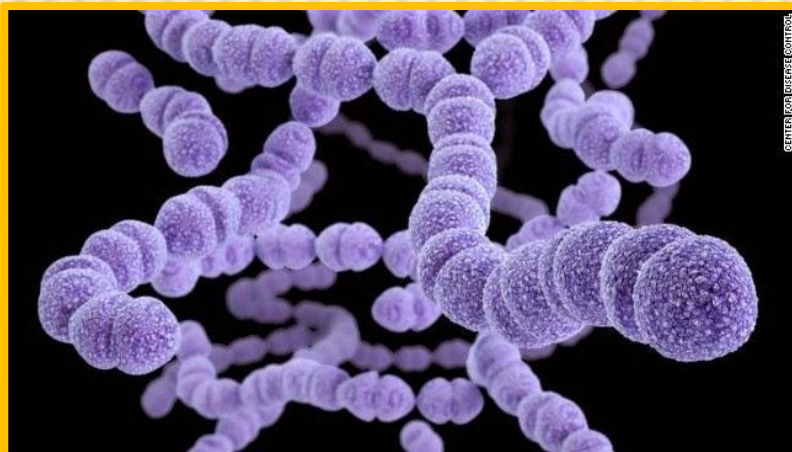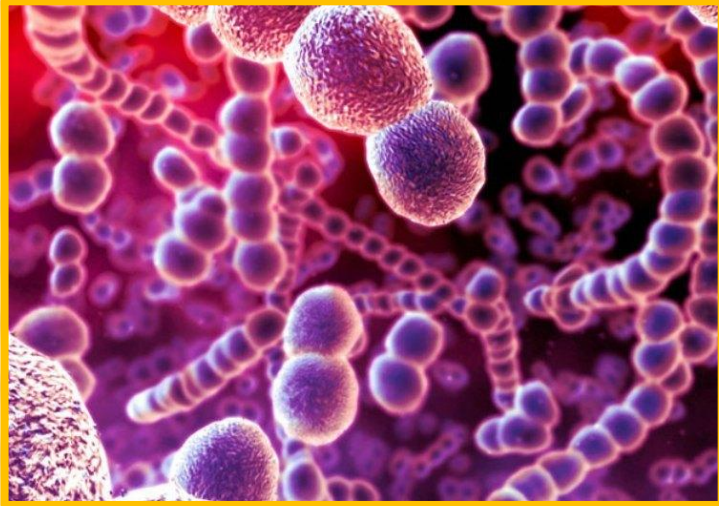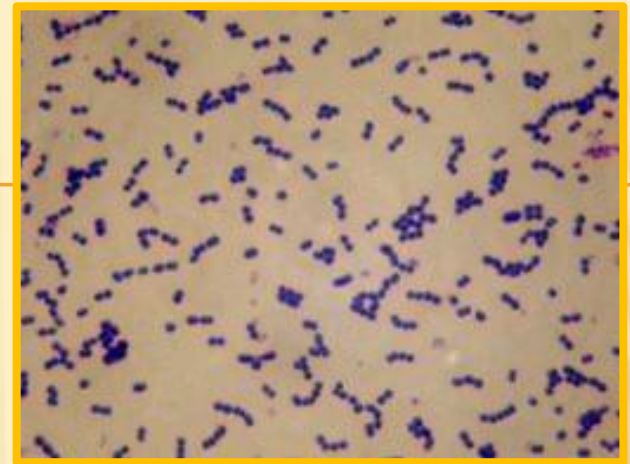
Заеда

Панариций

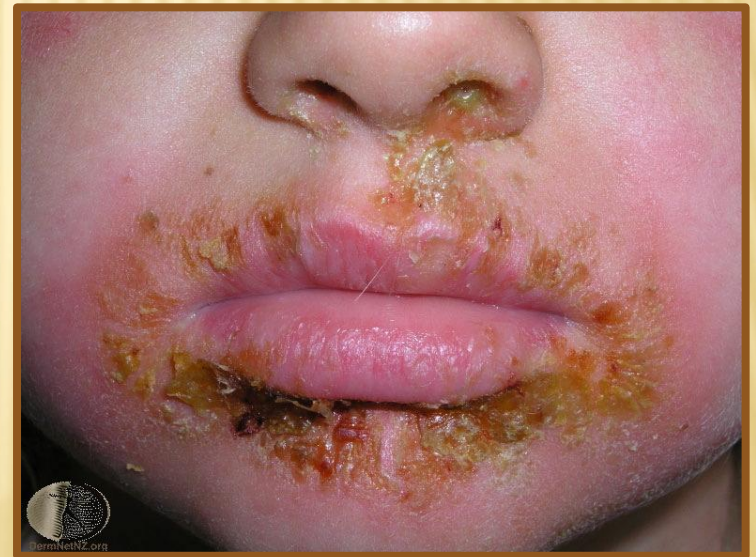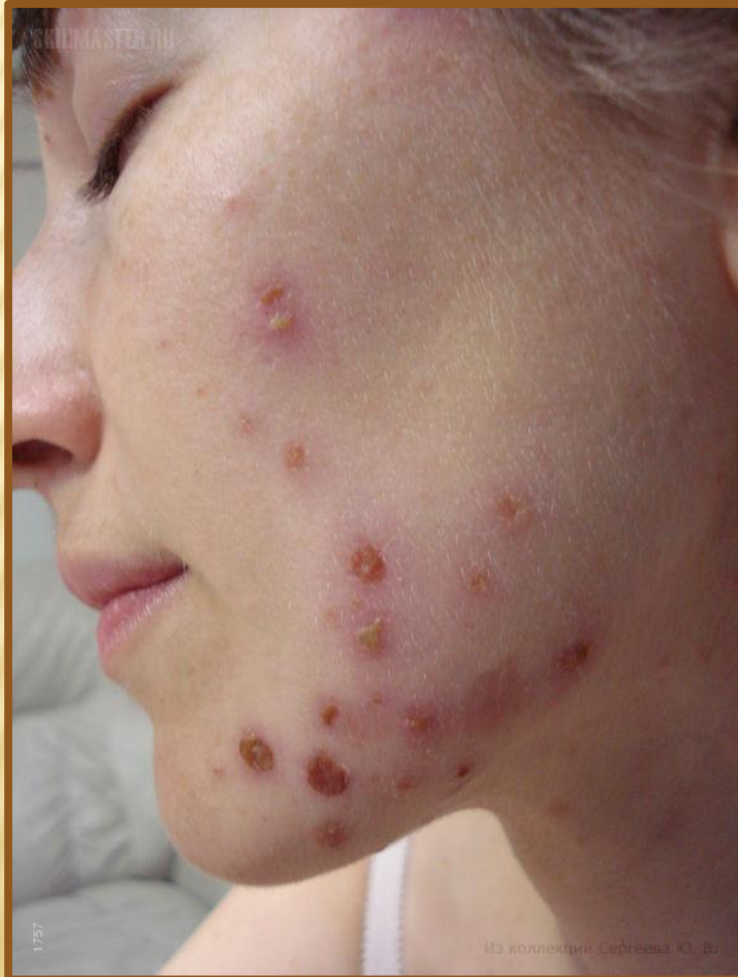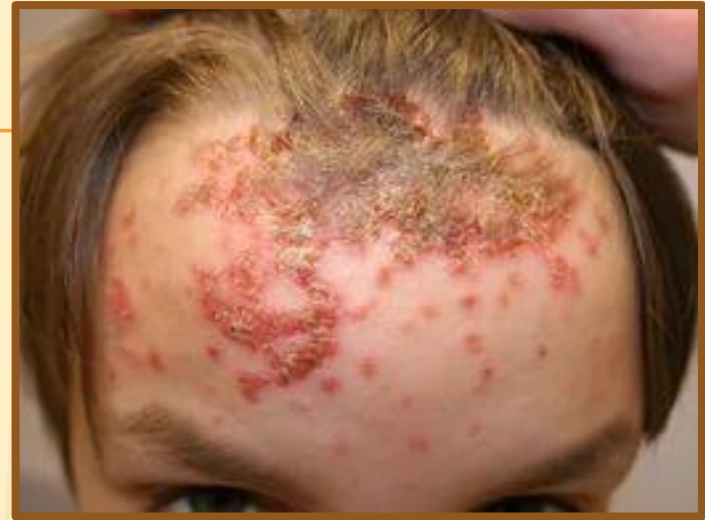Рожистое воспаление кожи

СТРЕПТОКОККОВЫЕ ПИОДЕРМИТЫ

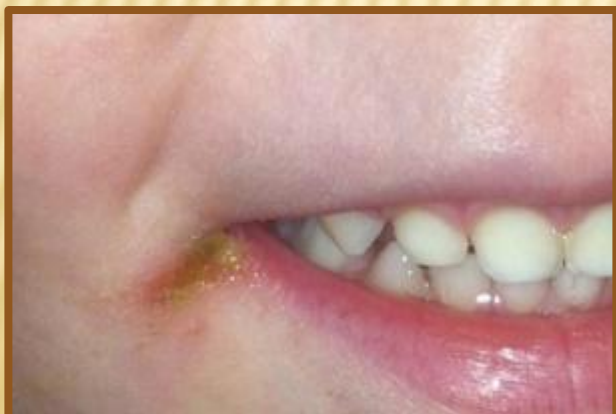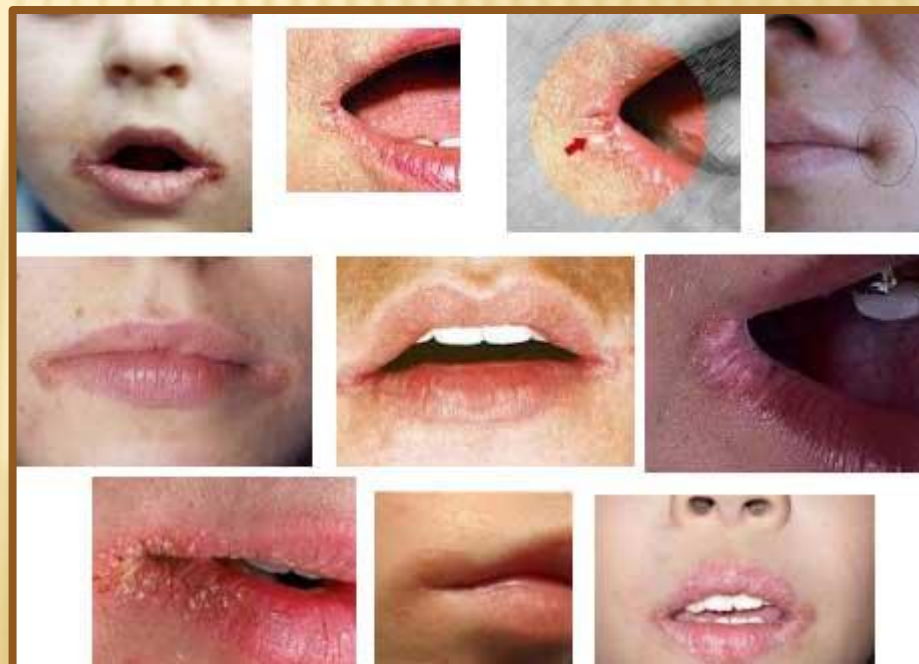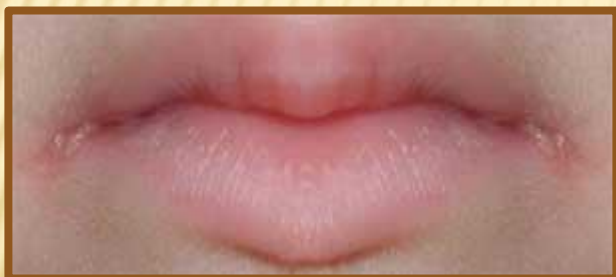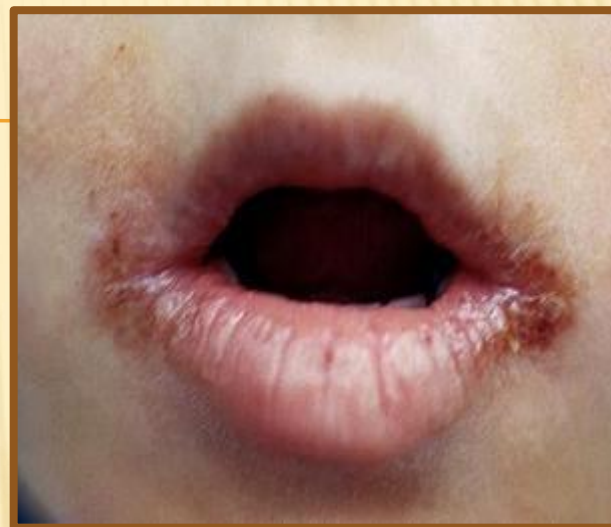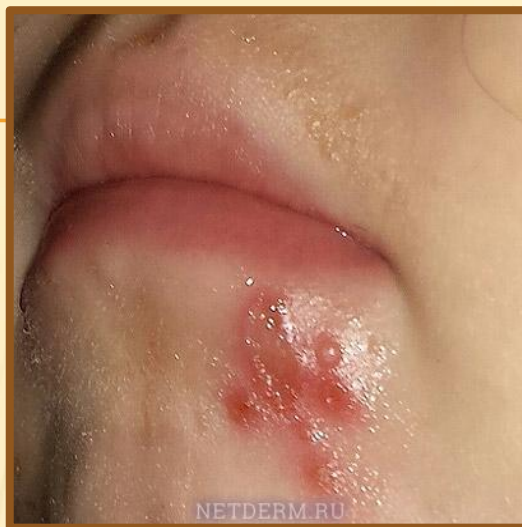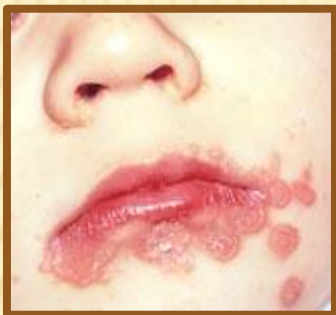СТРЕПТОКОККИ



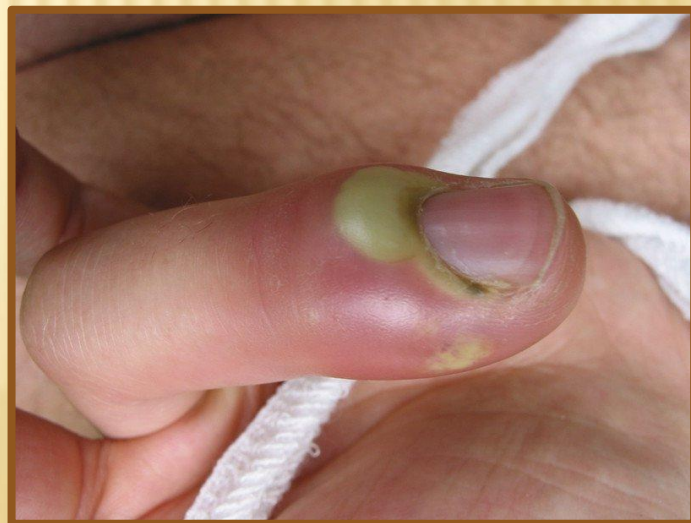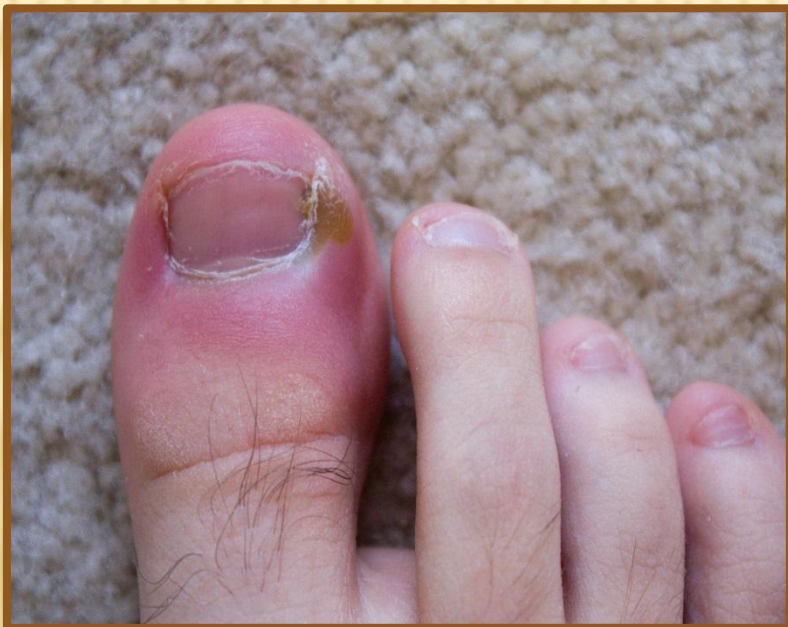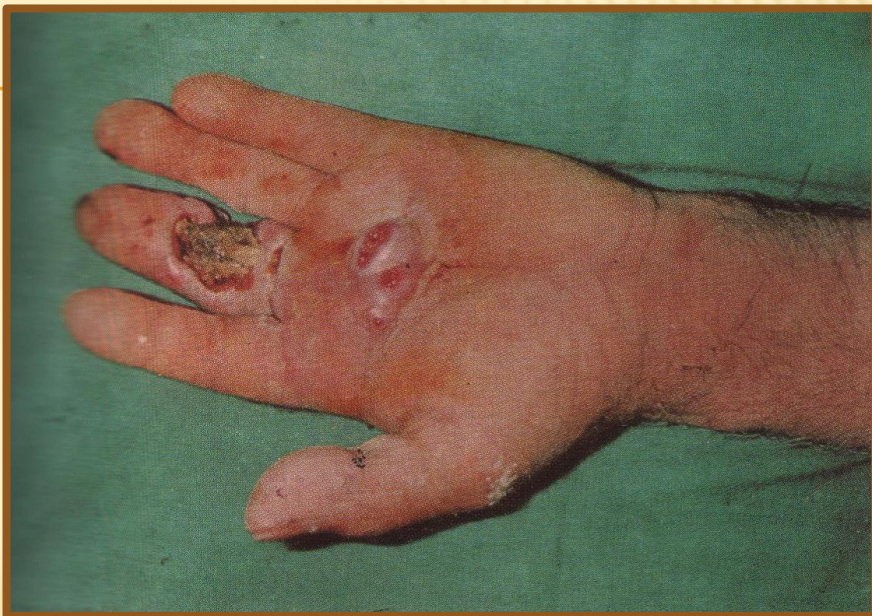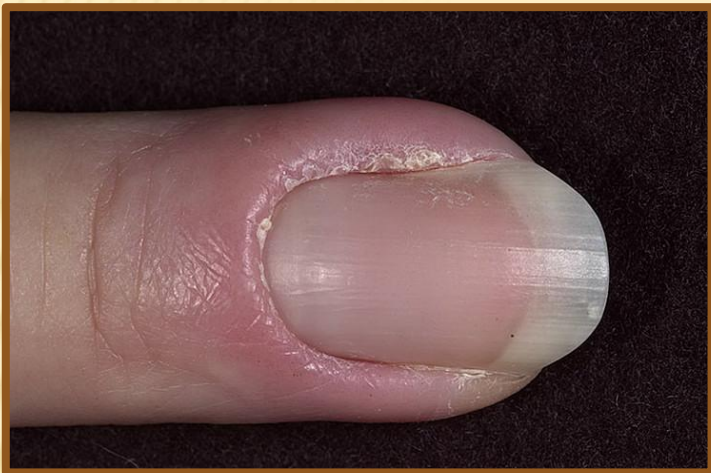ИМПЕТИГО



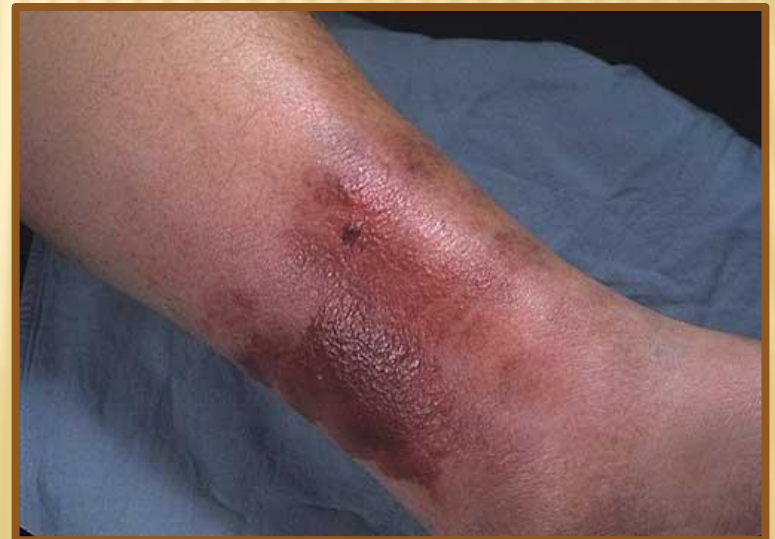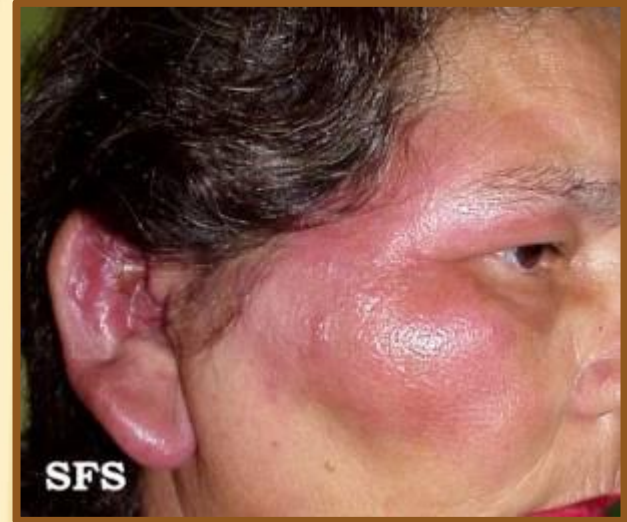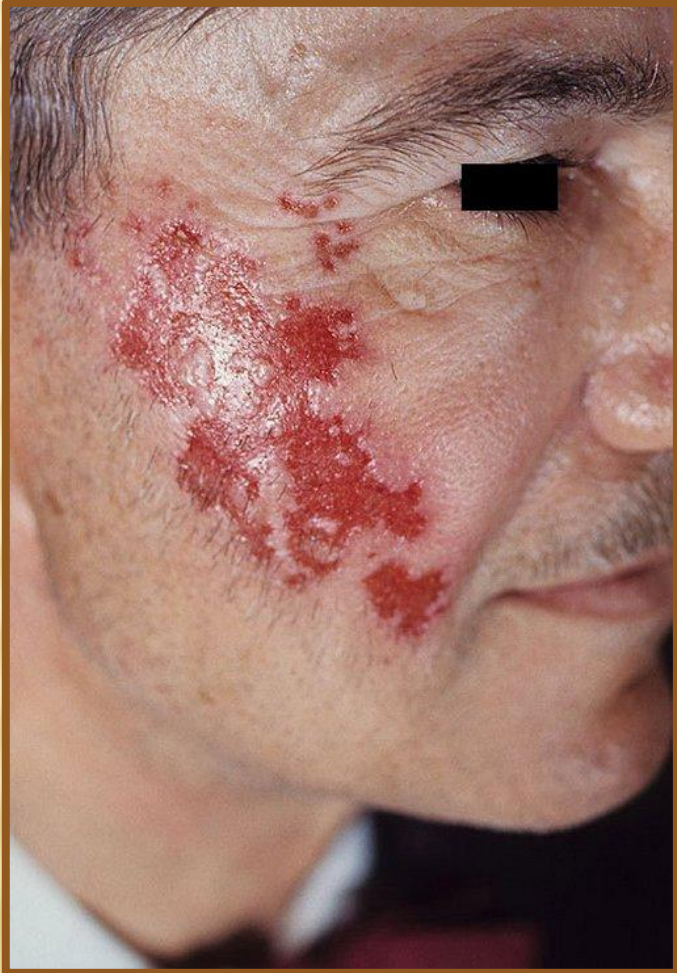ЗАЕДА



ПАНАРИЦИЙ



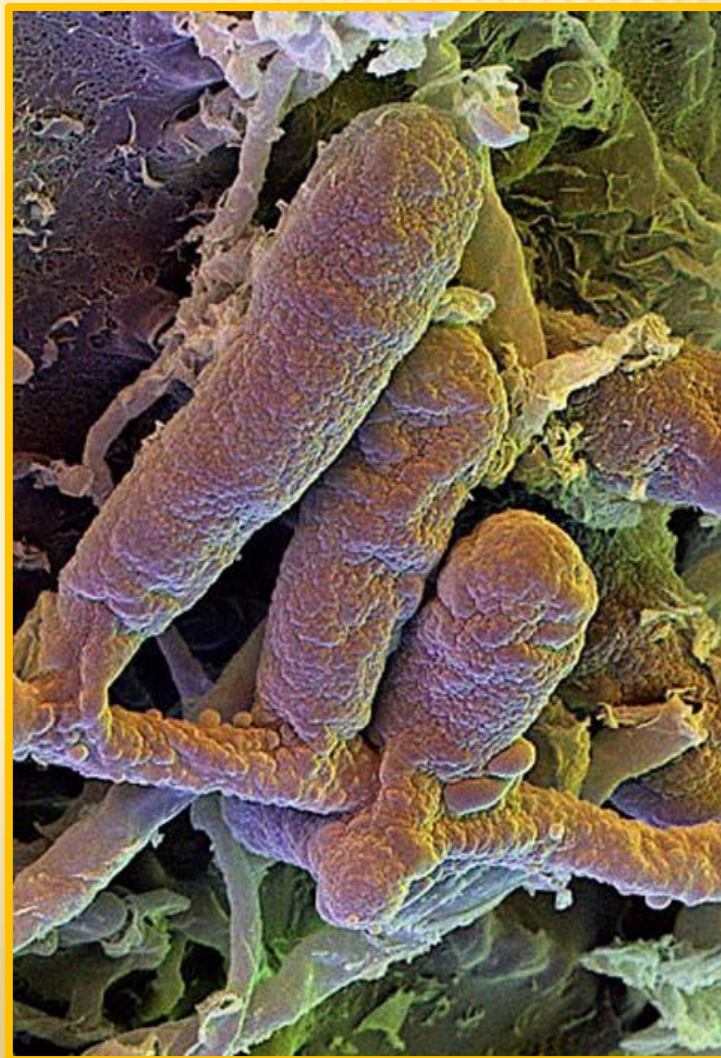
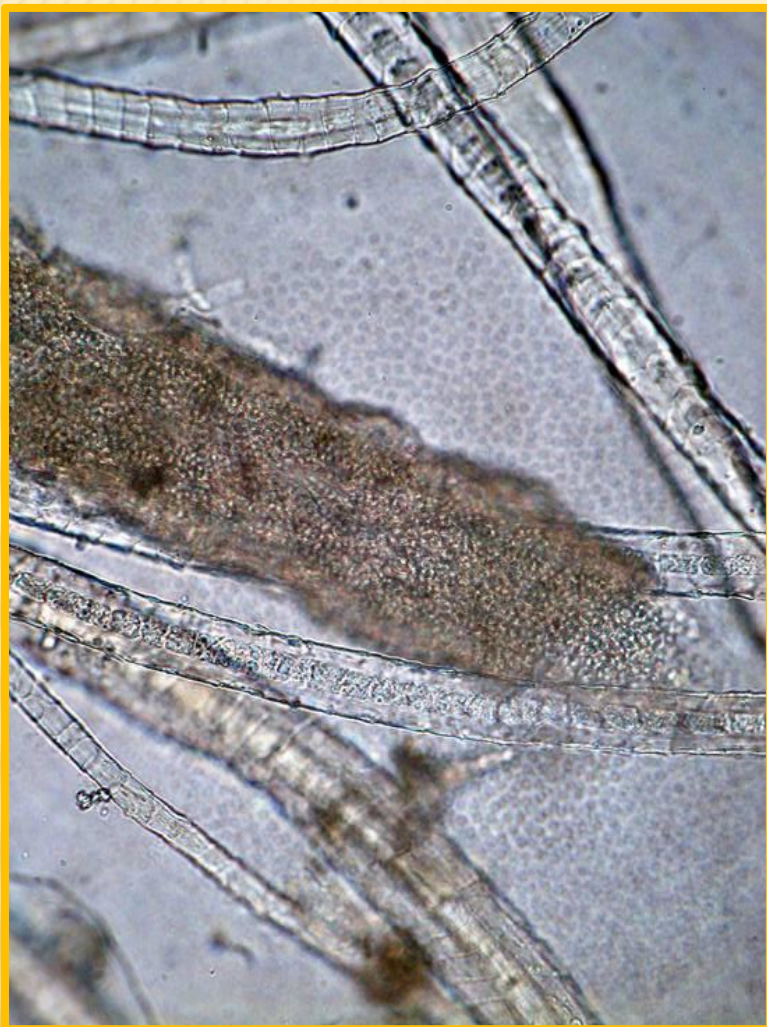РОЖИСТОЕ ВОСПАЛЕНИЕ КОЖИ



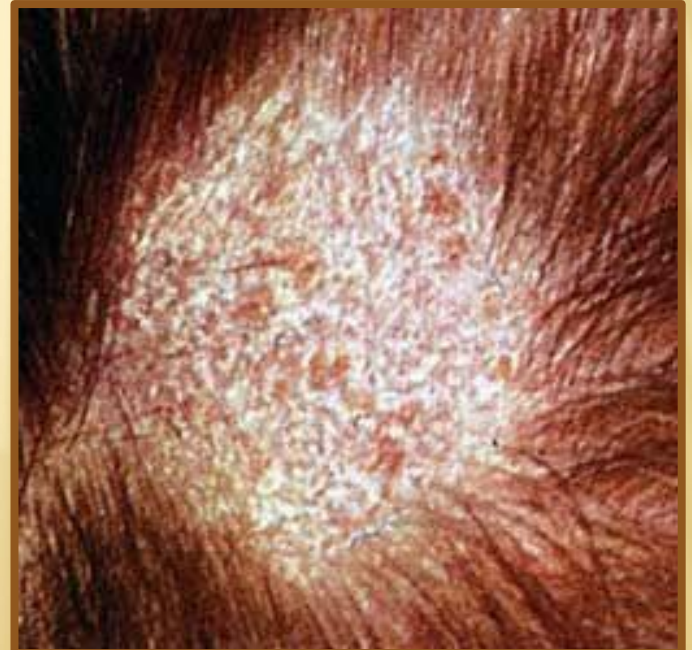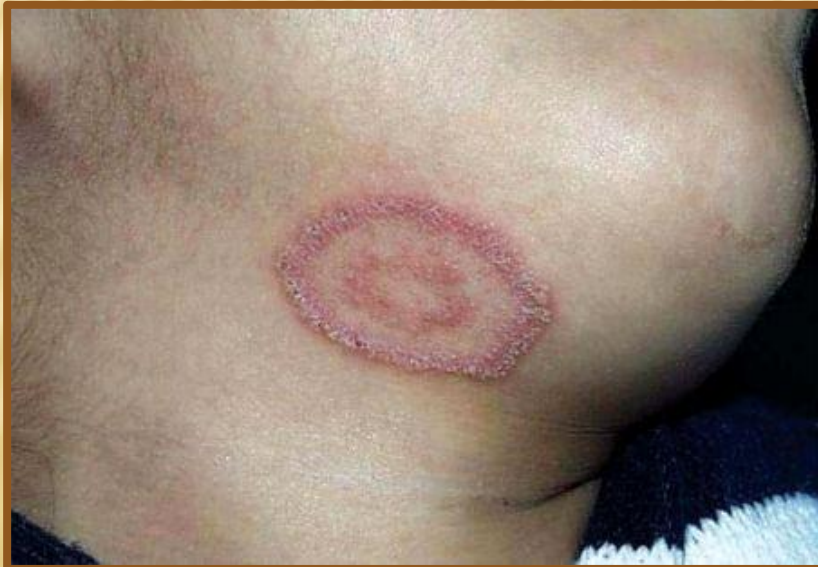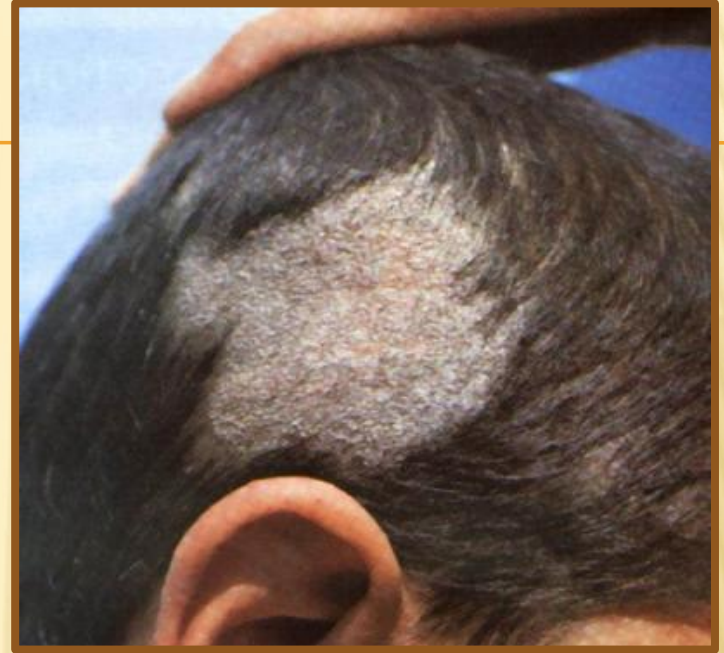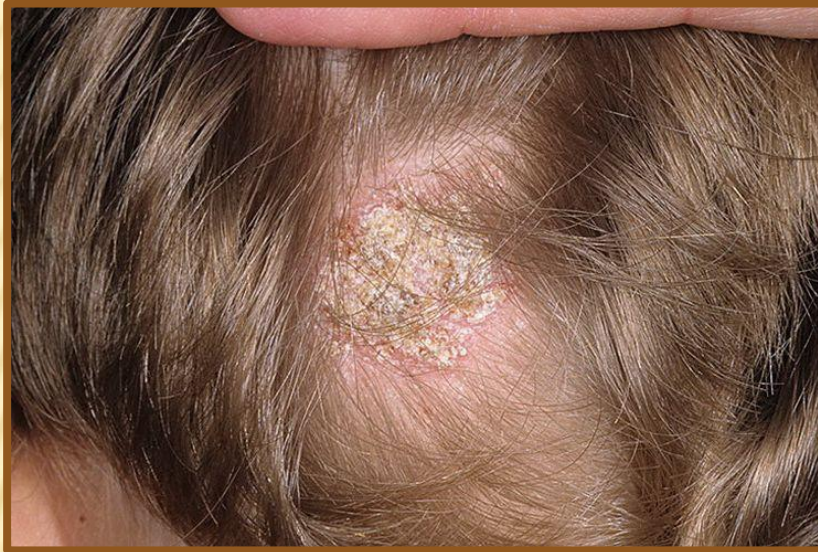Микроспория
Эпидермофития
Фавус(парша)
Трихофития
Кандидоз

ГРИБКОВЫЕ ЗАБОЛЕВАНИЯ КОЖИ (МИКОЗЫ)

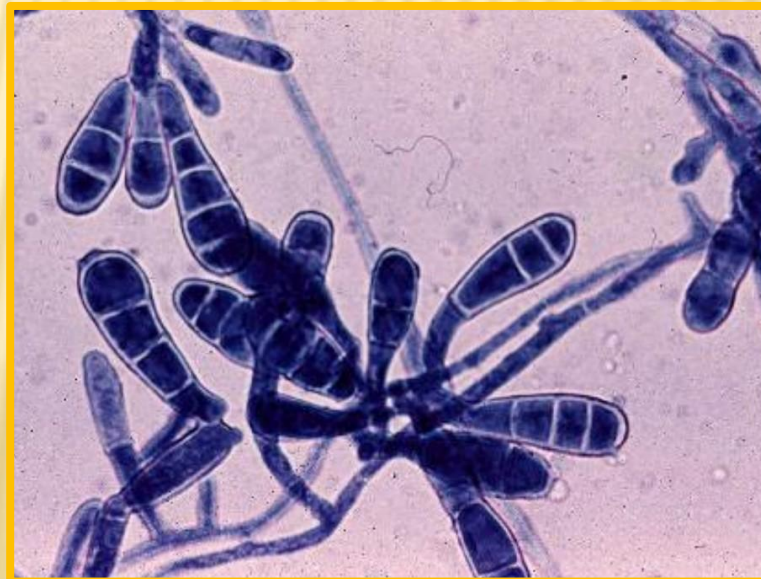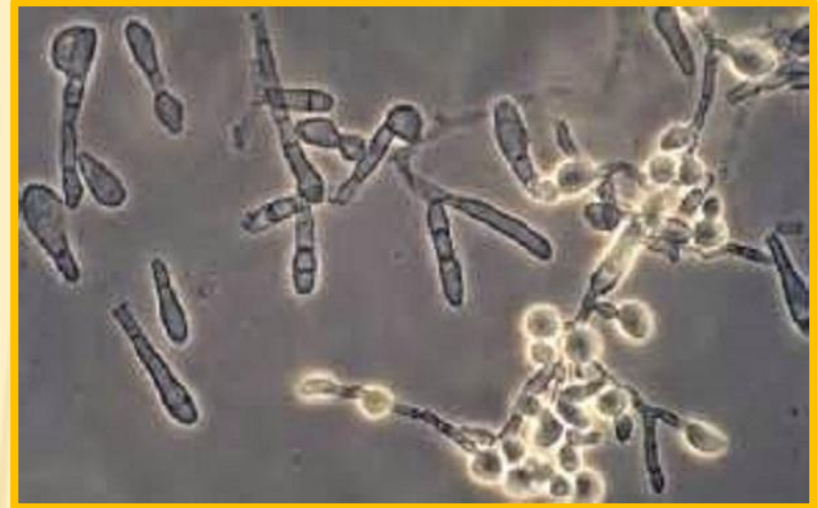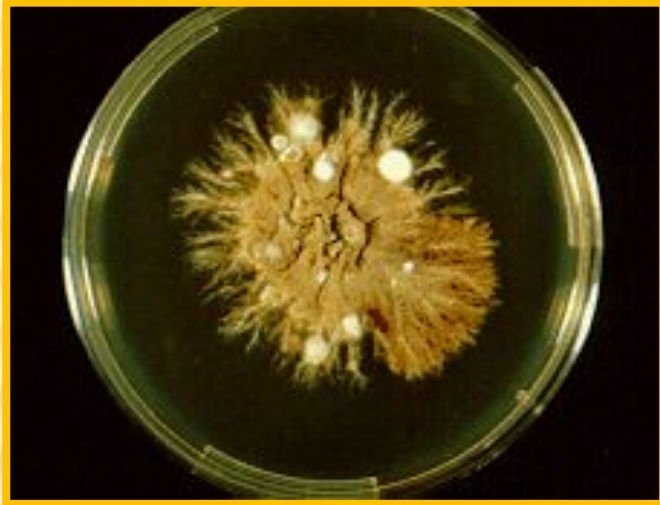РЖАВЫЙ И КОШАЧИЙ ГРИБКИ



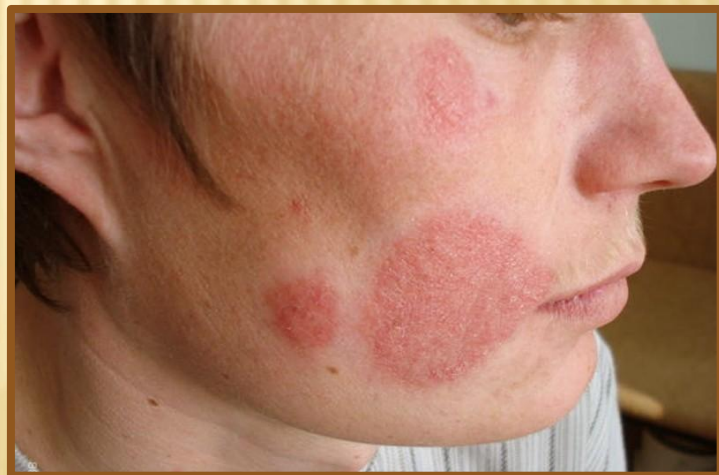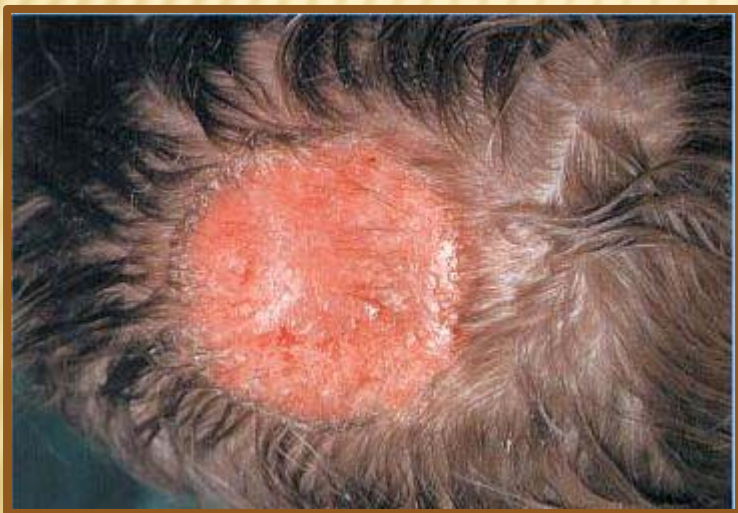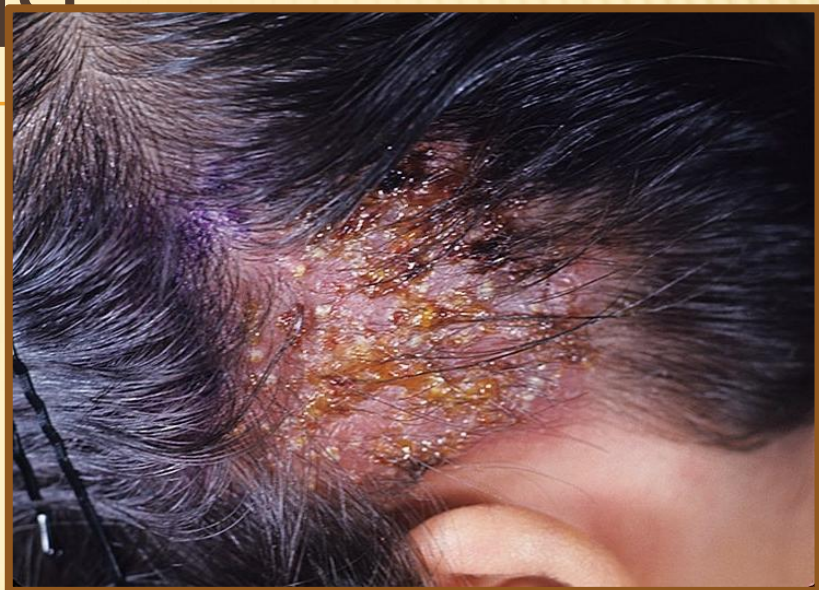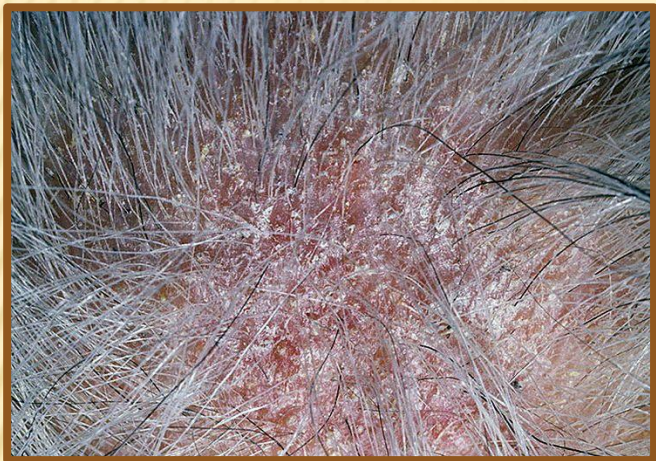МИКРОСПОРИЯ



ЭПИДЕРМОФИТОН ФЛОККОСУМ



ЭПИДЕРМОФИТИЯ



АХОРИОН ШЕНЛЕЙН

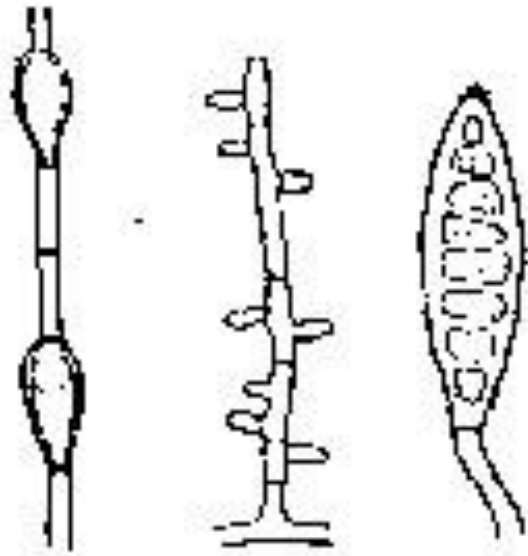
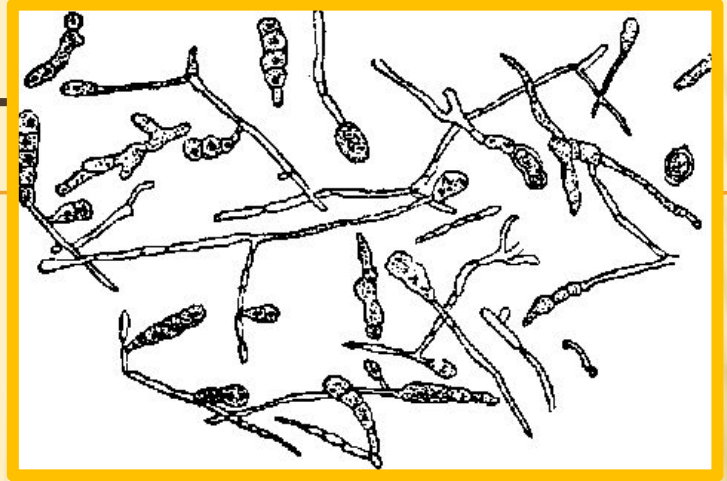
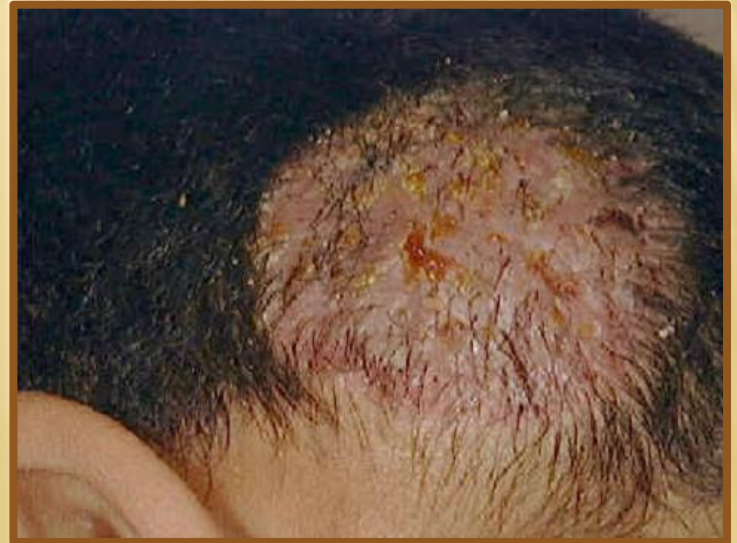
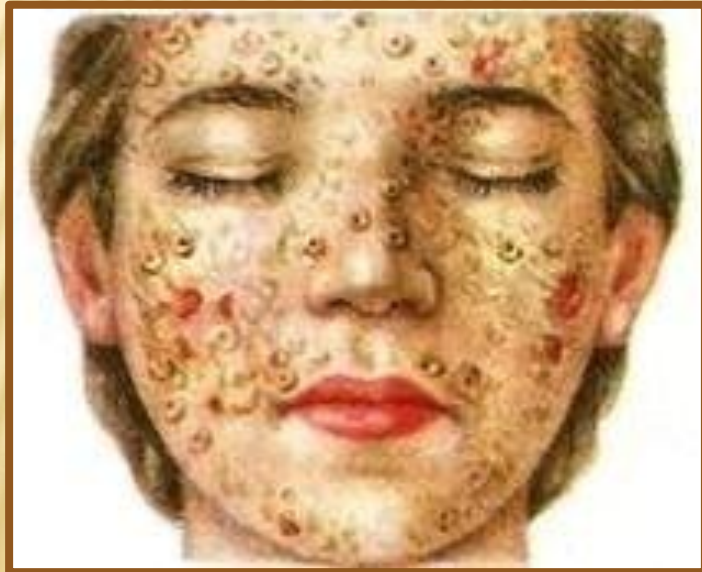
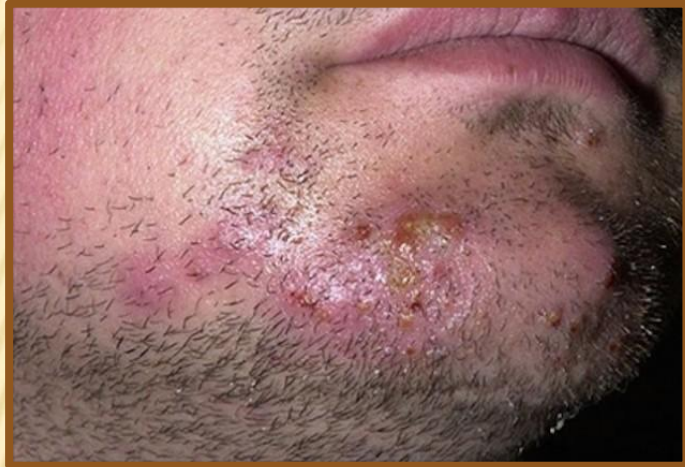Рис. 2.


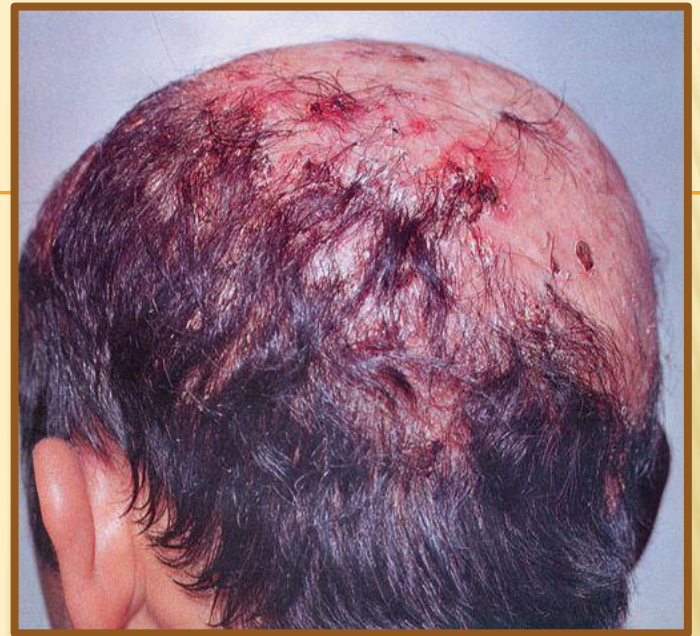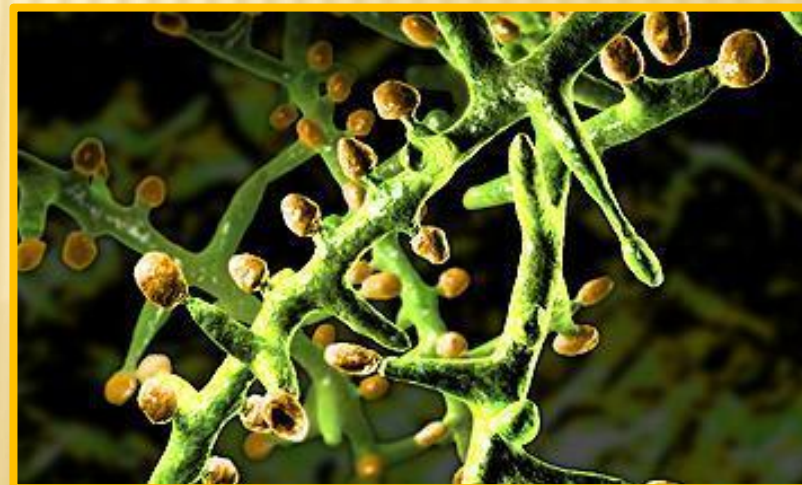
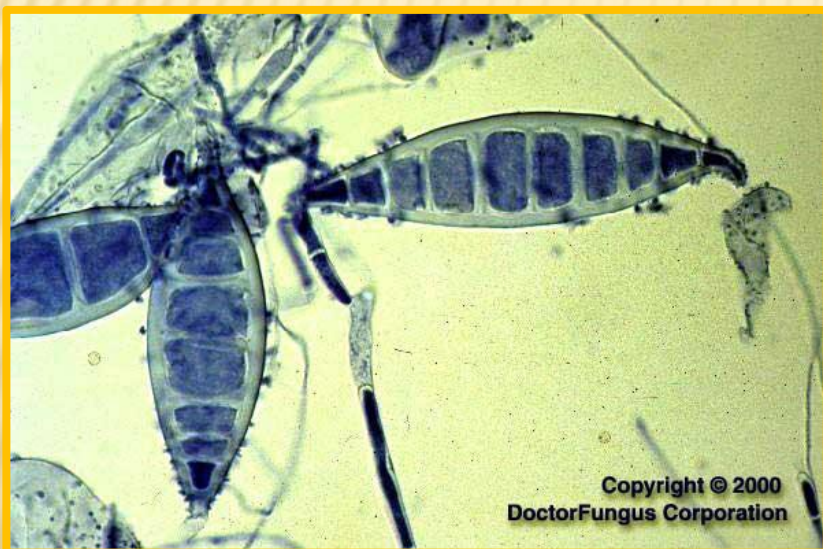
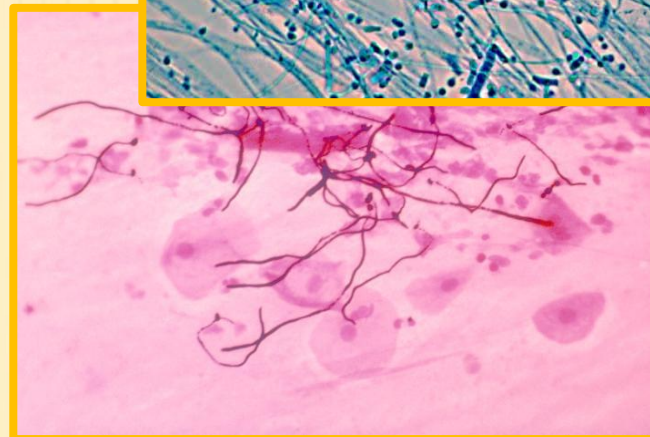
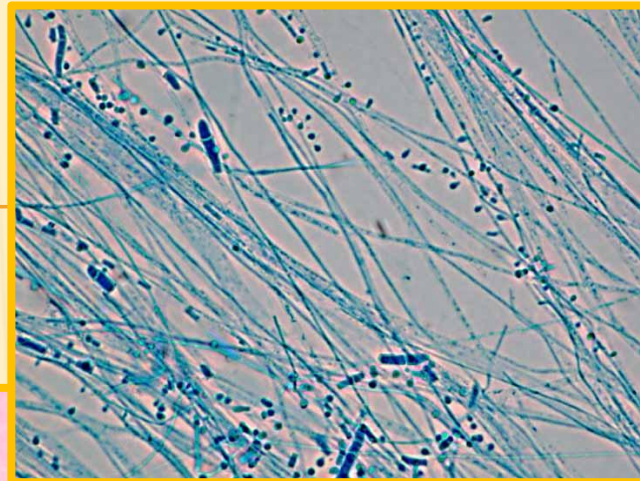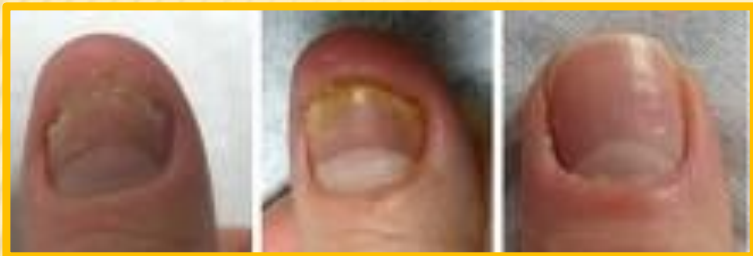


Рис. 3.

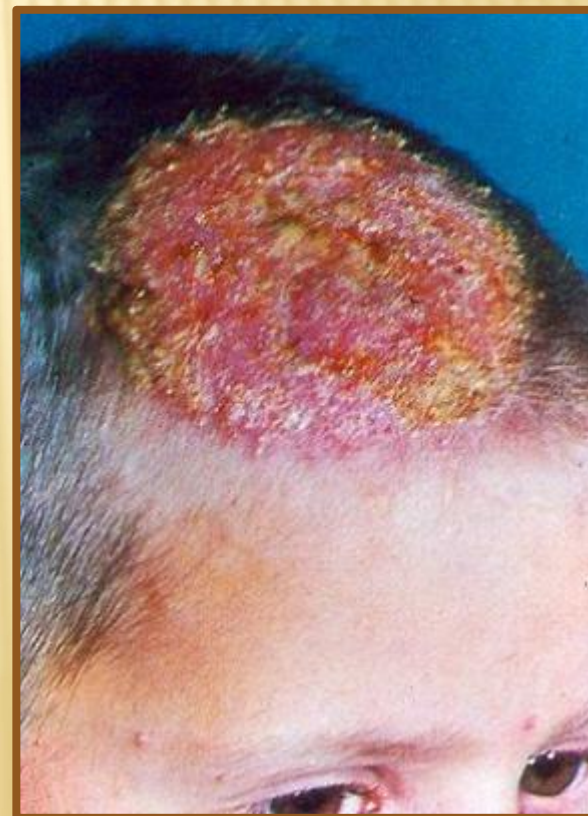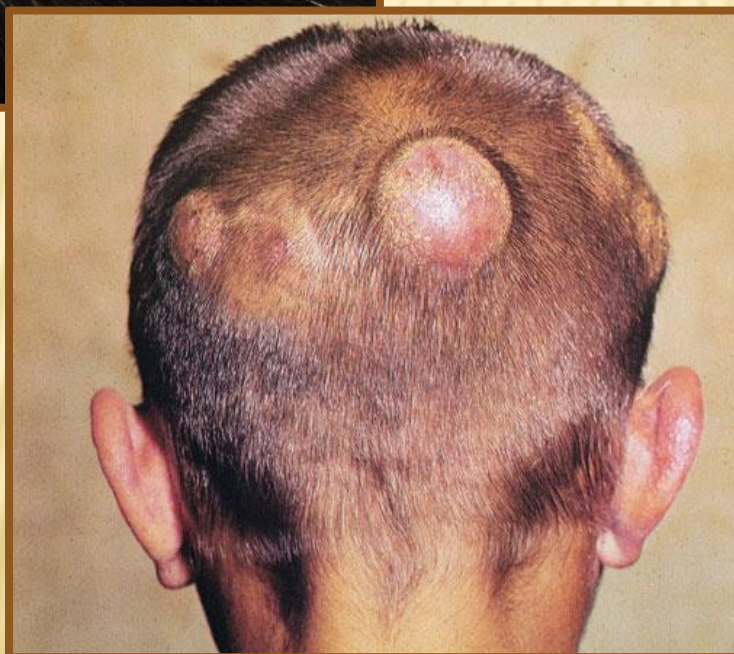
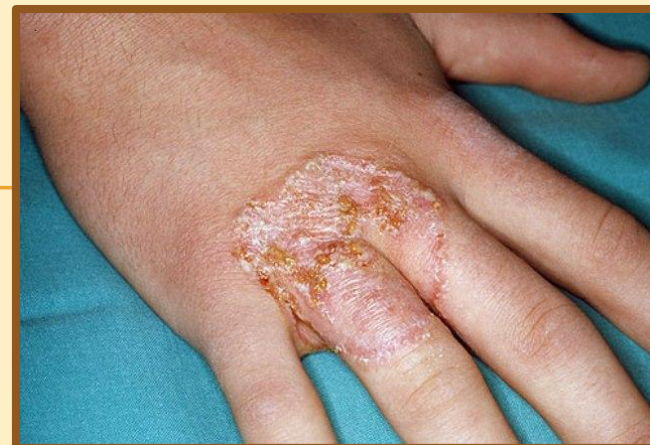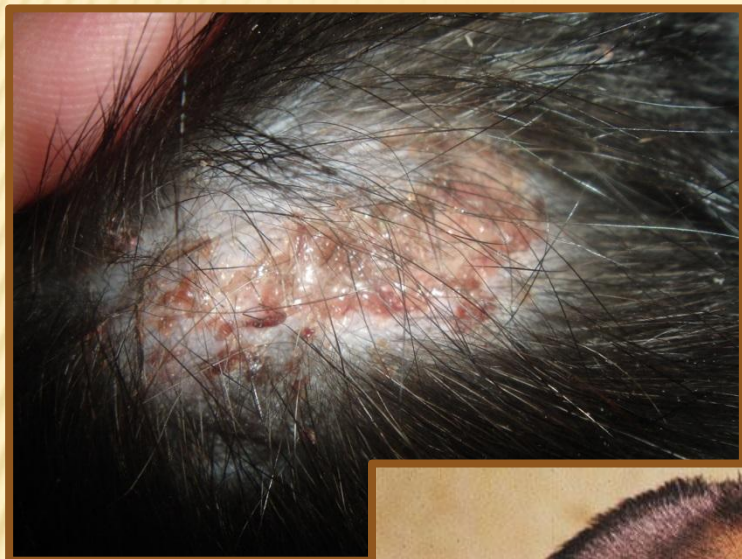ΦΑΒΥΣ (ΠΑΡΨΑ)



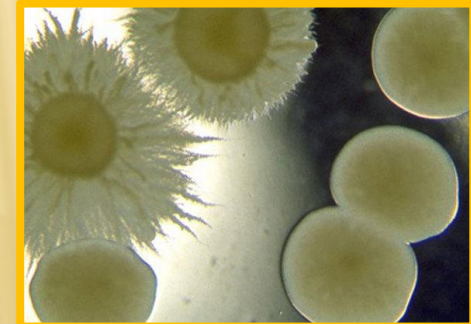
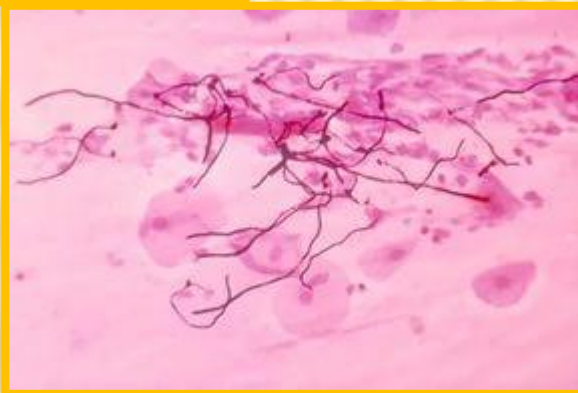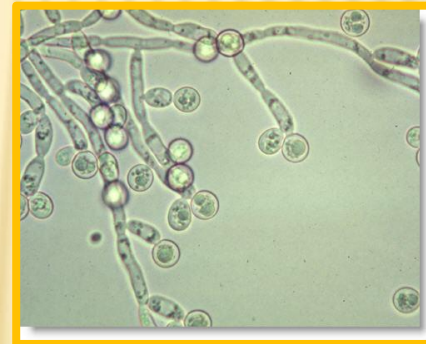
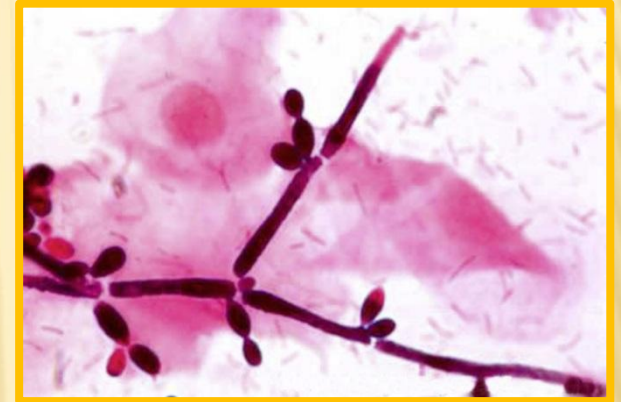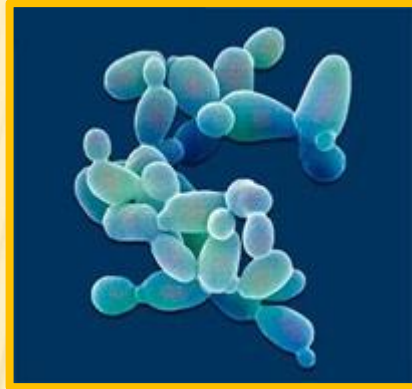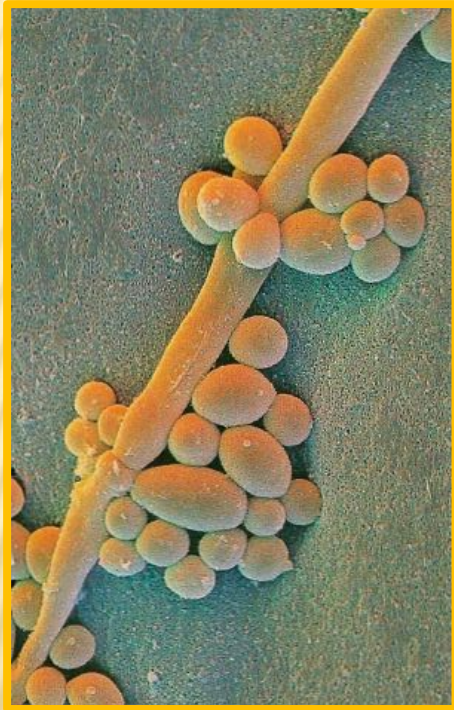
ТРИХОФИТОН



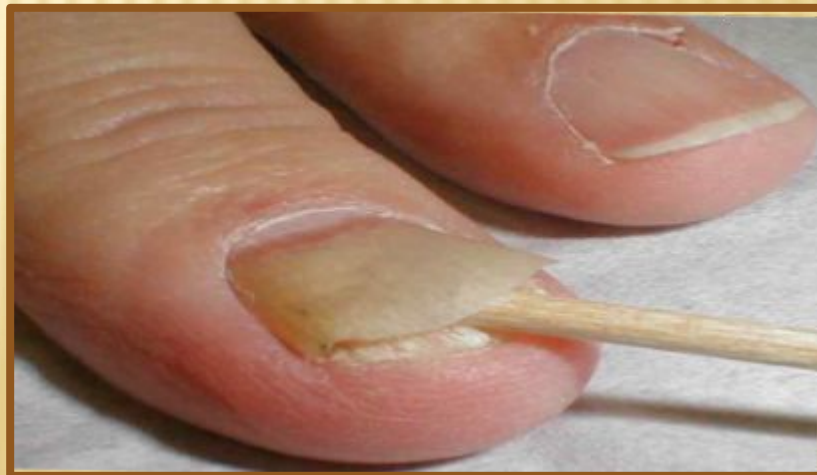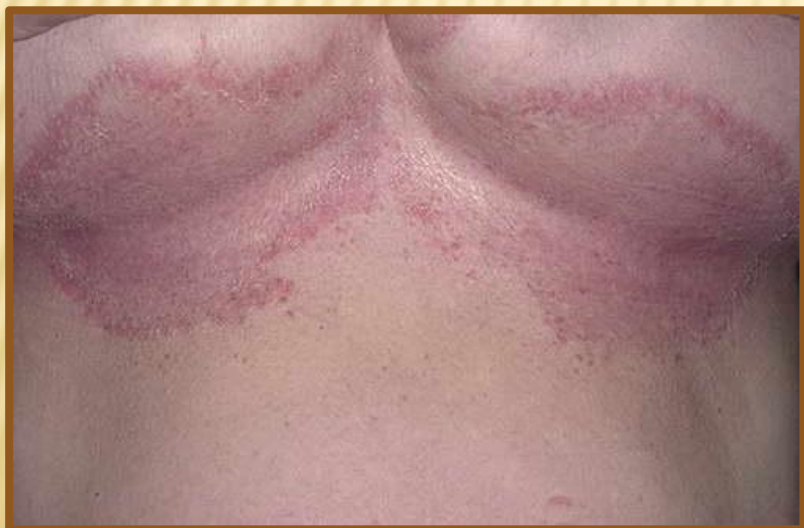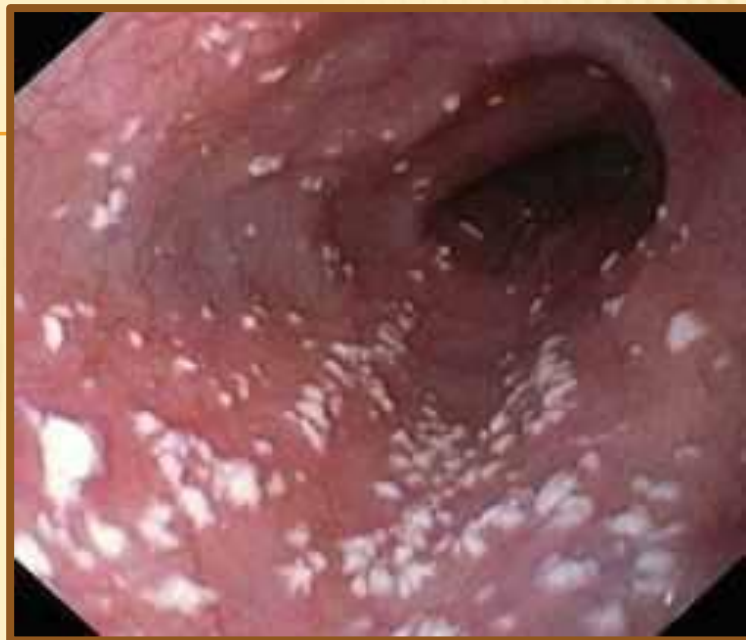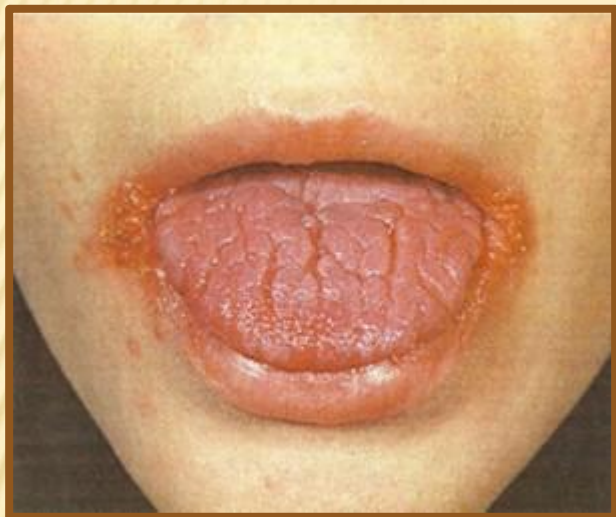
ТРИХОФИТИЯ



ДРОЖЖЕПОДОБНЫЕ ГРИБКИ CANDIDA



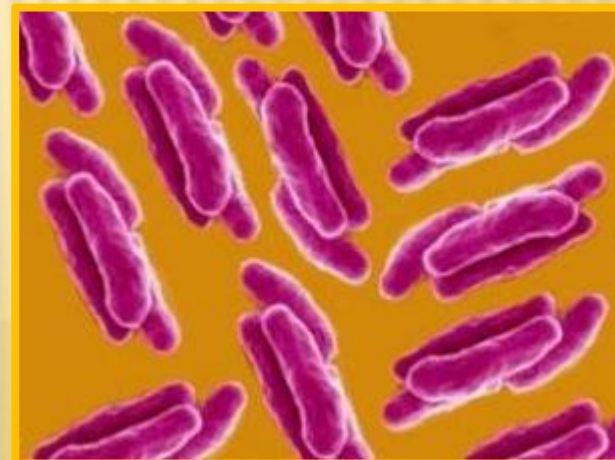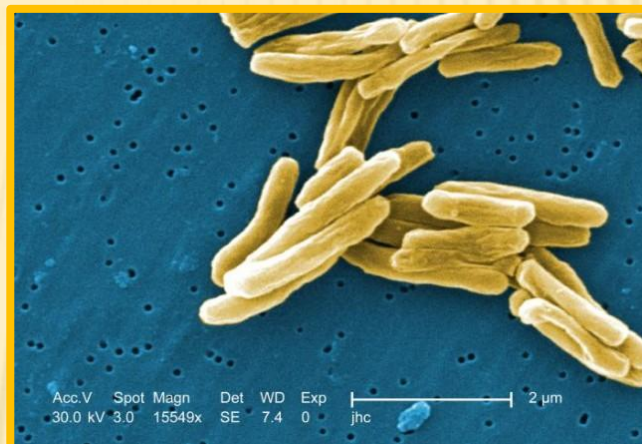
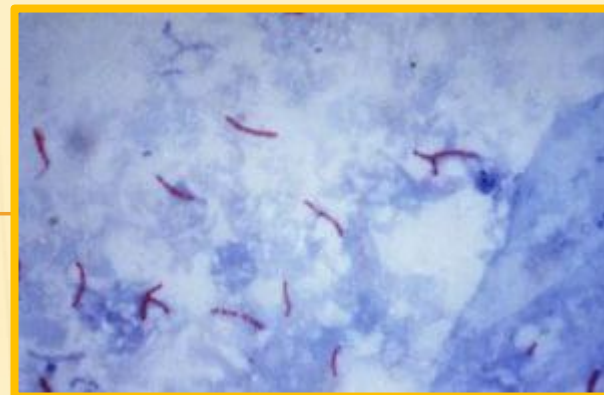
КАНДИДОЗ



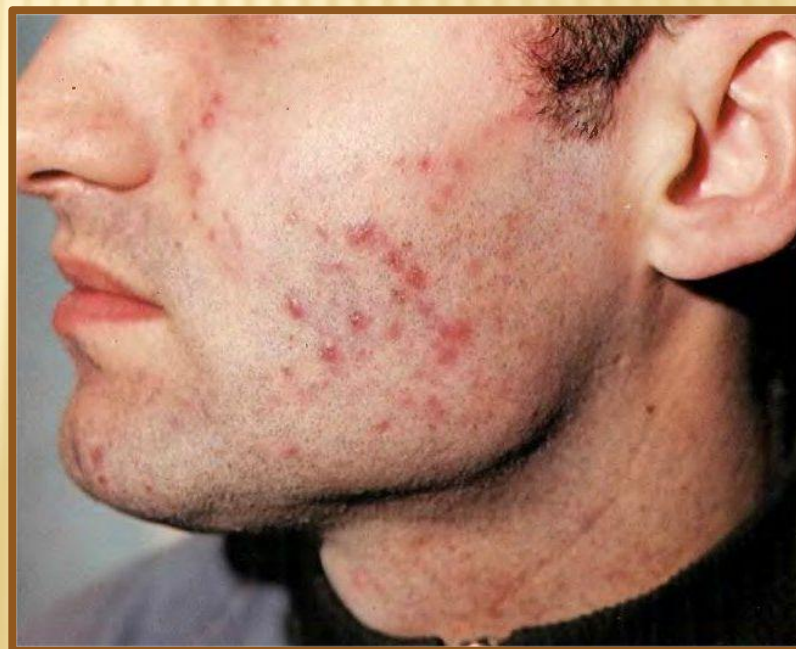
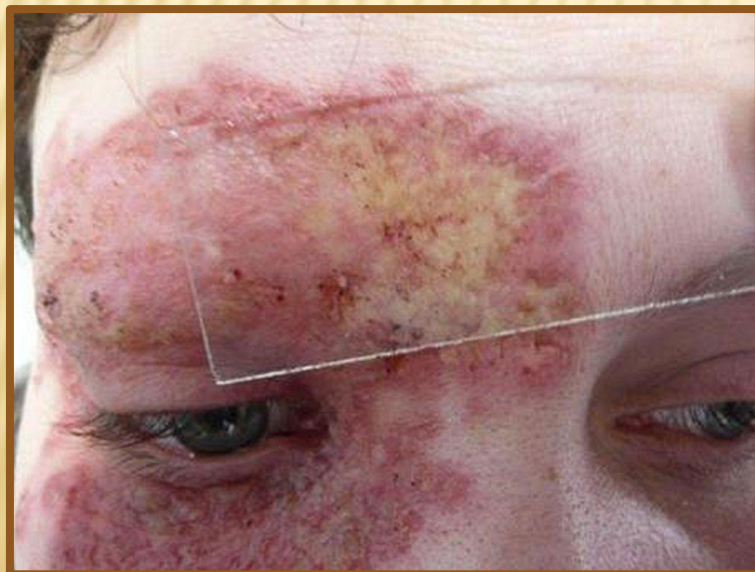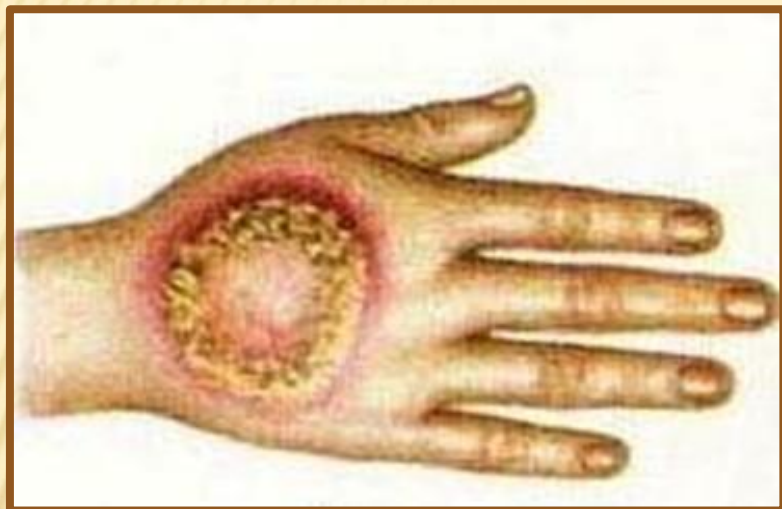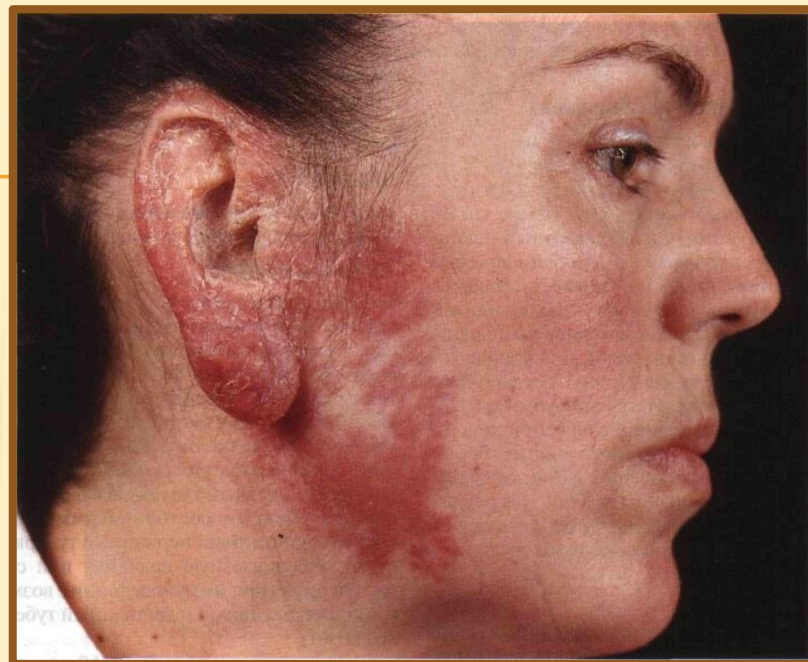Волчанка
Скрофулодерма

ТУБЕРКУЛЁЗНЫЕ ПОРАЖЕНИЯ КОЖИ

ПАЛОЧКА КОХА



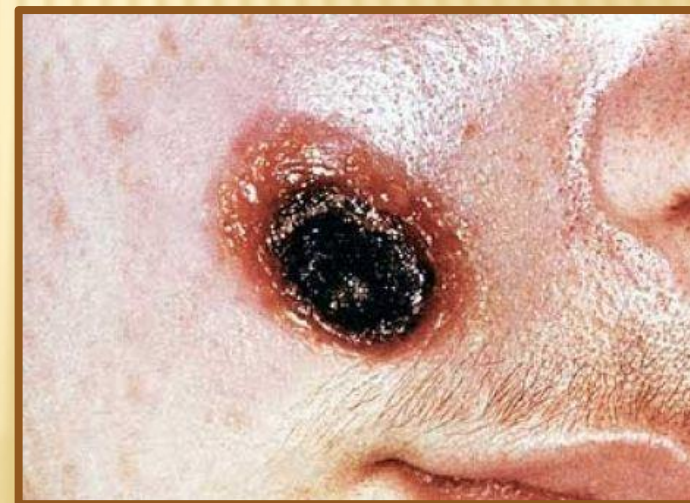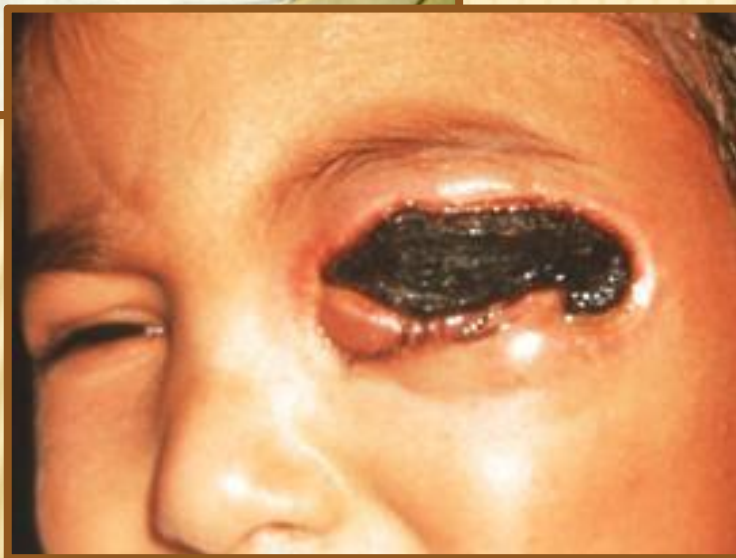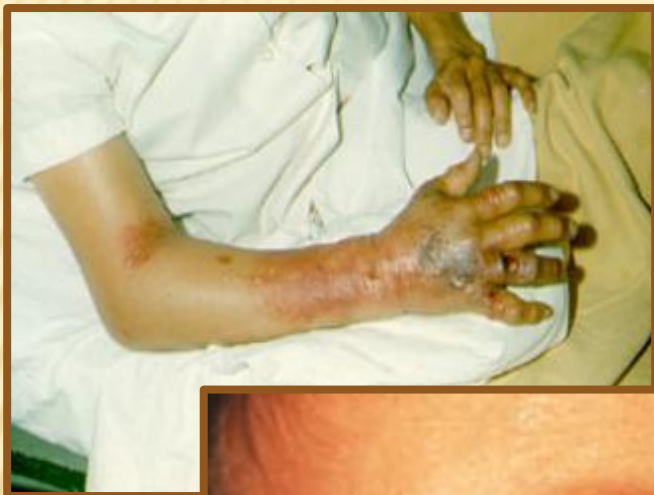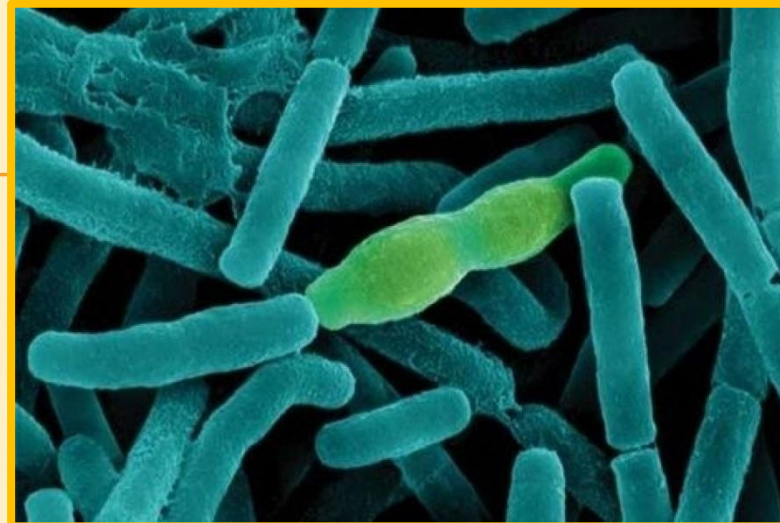ТУБЕРКУЛЁЗ КОЖИ



Кожная форма

СИБИРСКАЯ ЯЗВА

СИБИРСКАЯ ЯЗВА

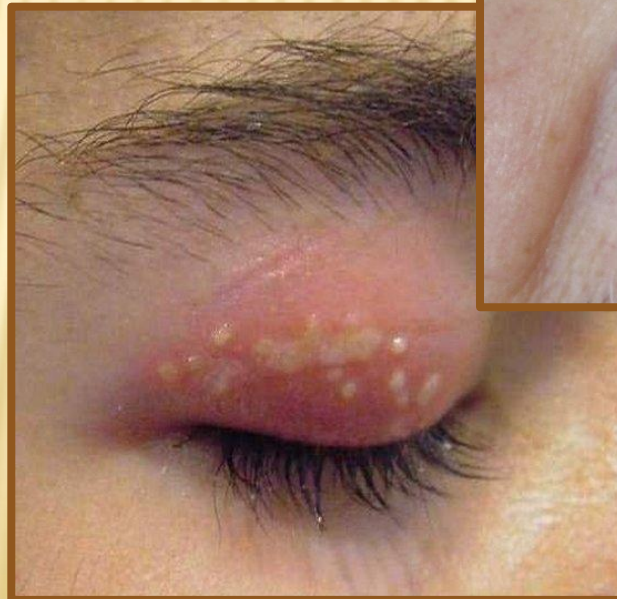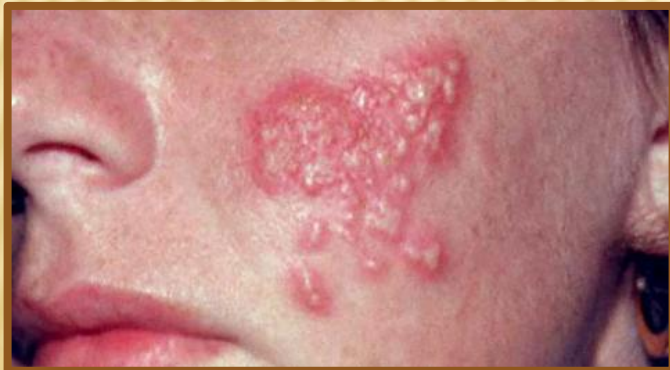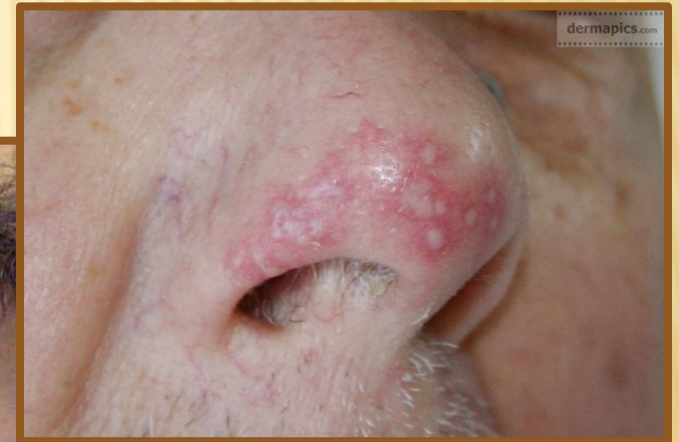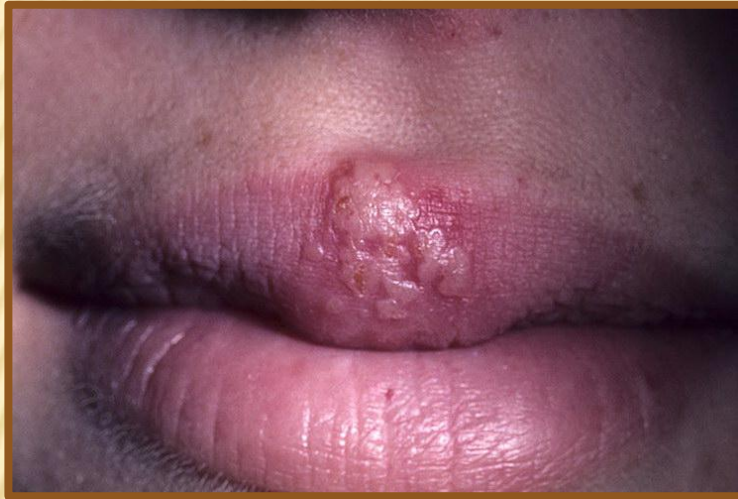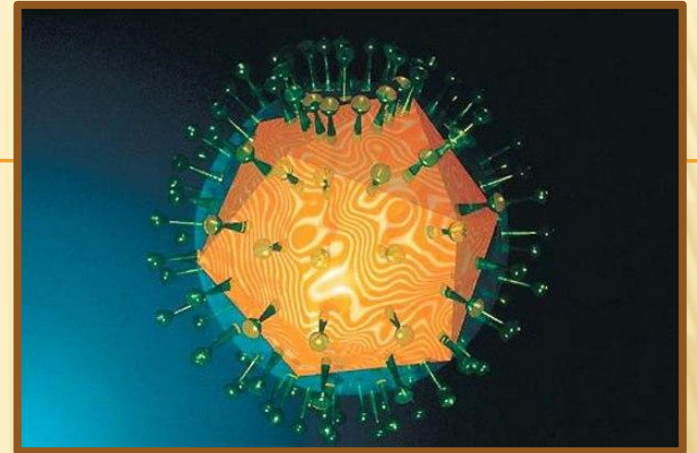


Герпес

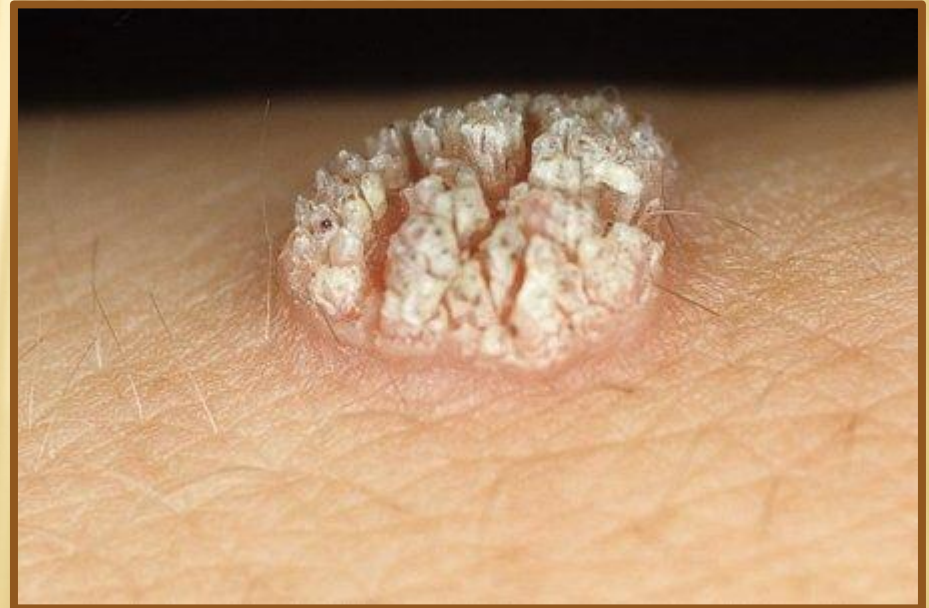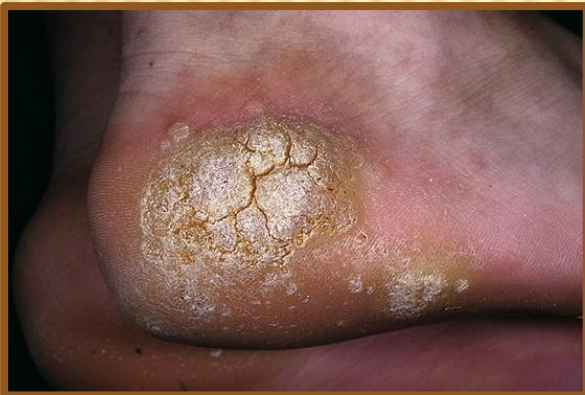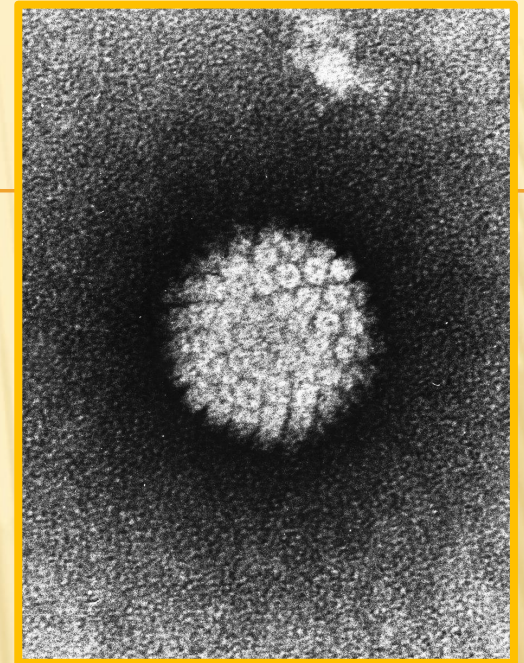
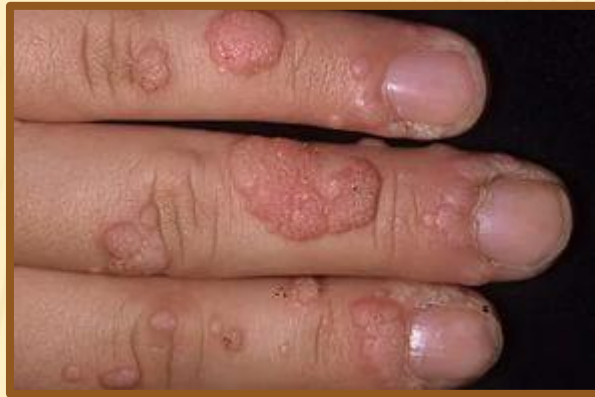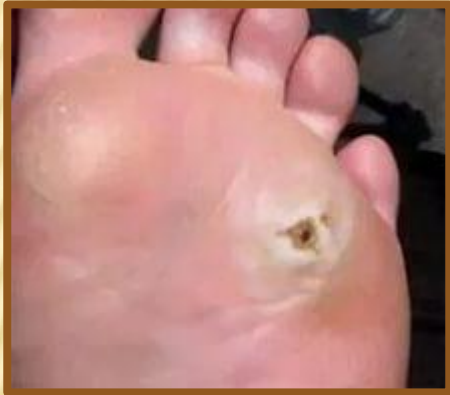Бородавки

ВИРУСНЫЕ ЗАБОЛЕВАНИЯ КОЖИ

ГЕРПЕС



БОРОДАВКИ

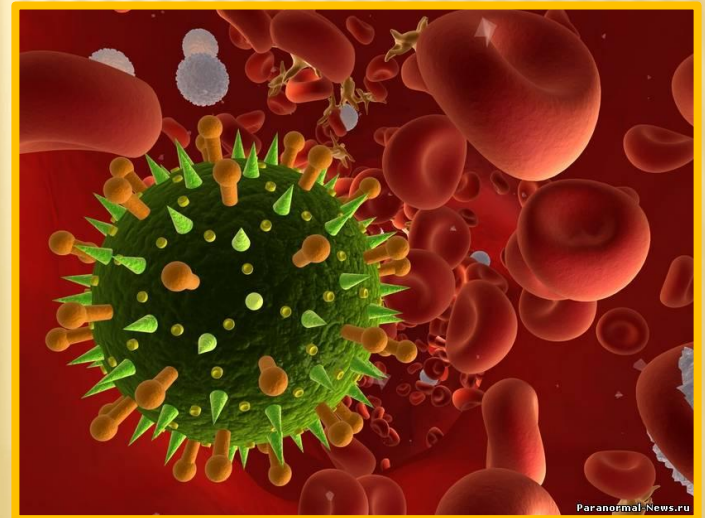
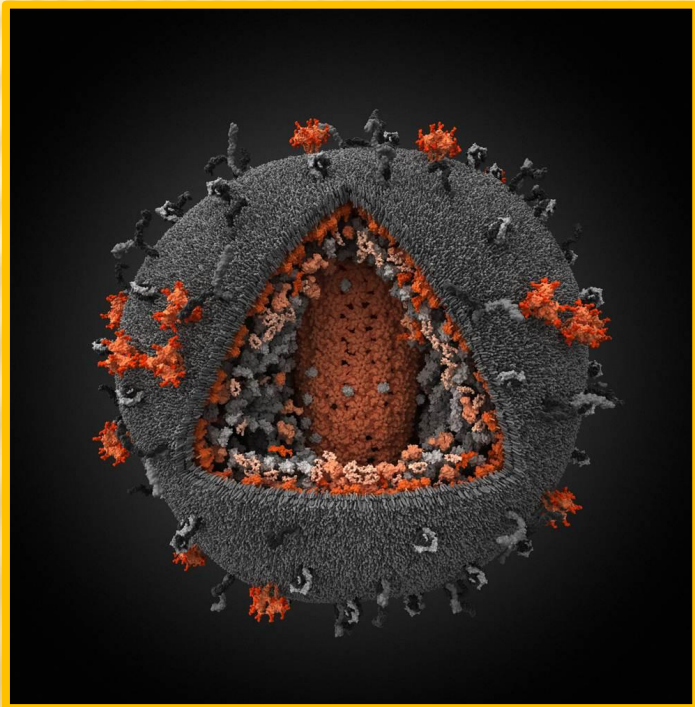
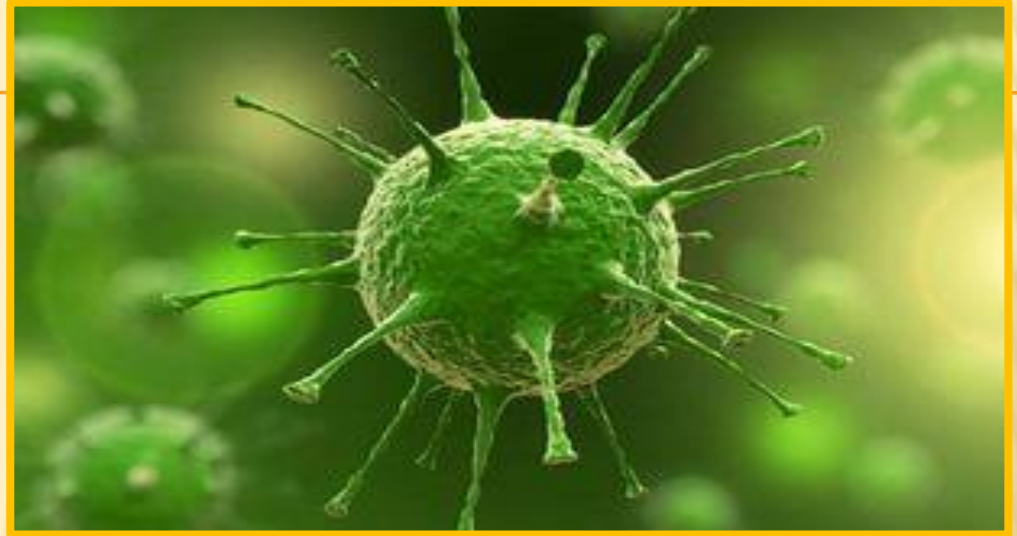


СПИД
СИФИЛИС

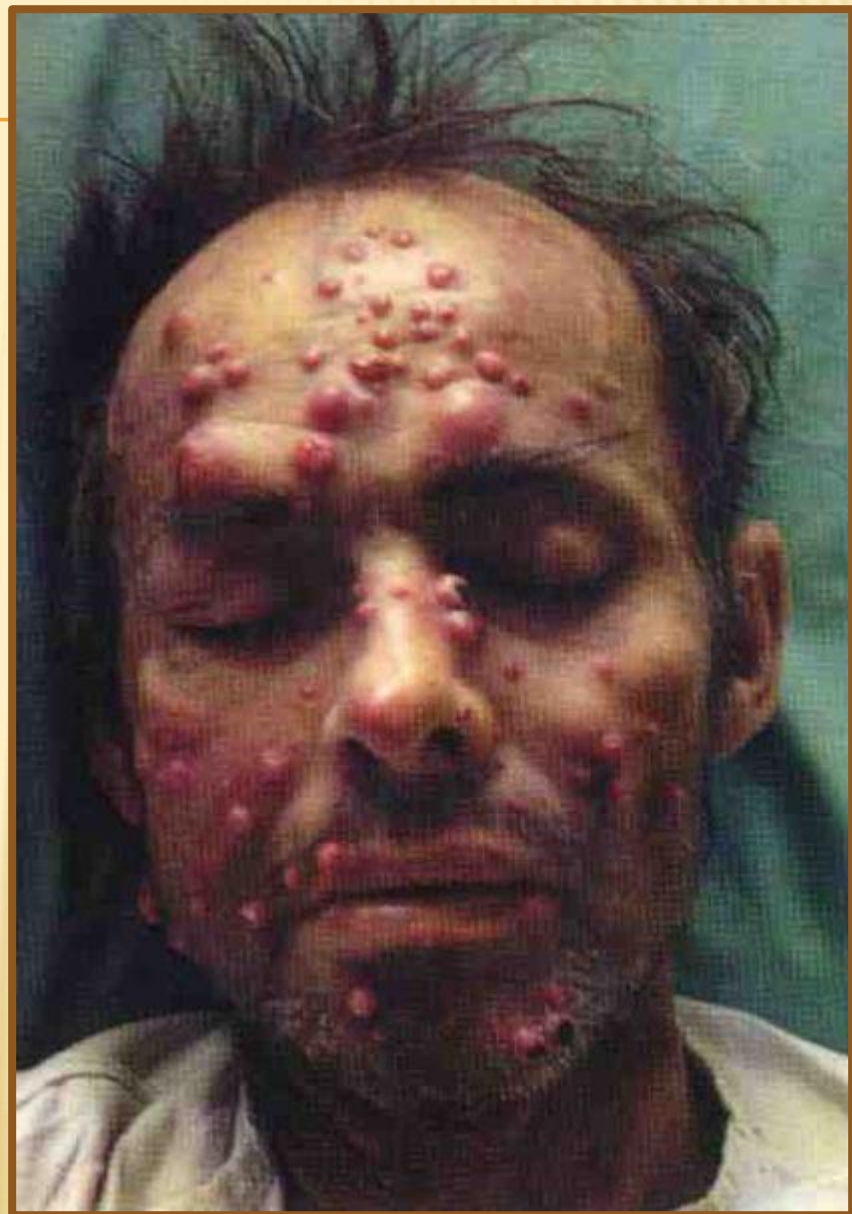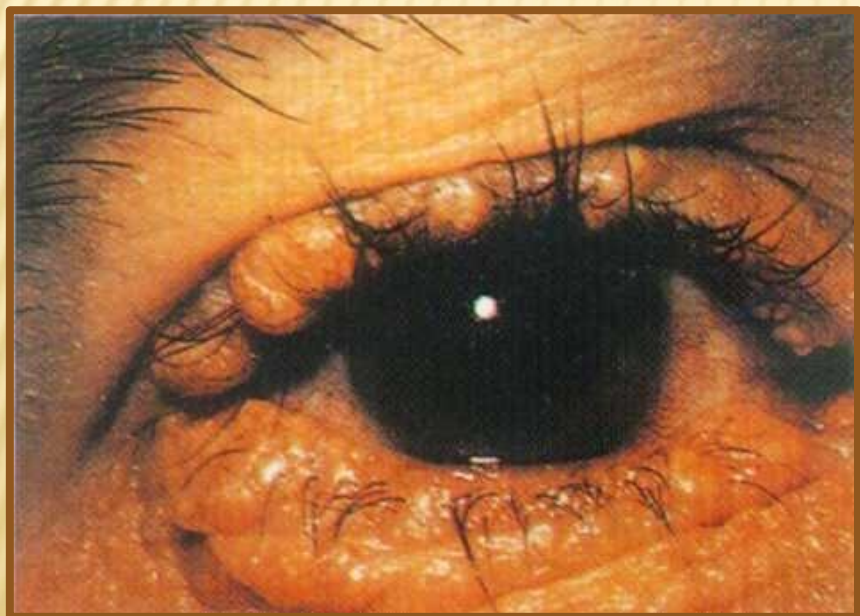
ИНФЕКЦИИ, ПЕРЕДАЮЩИЕСЯ

ПОЛОВЫМ ПУТЁМ

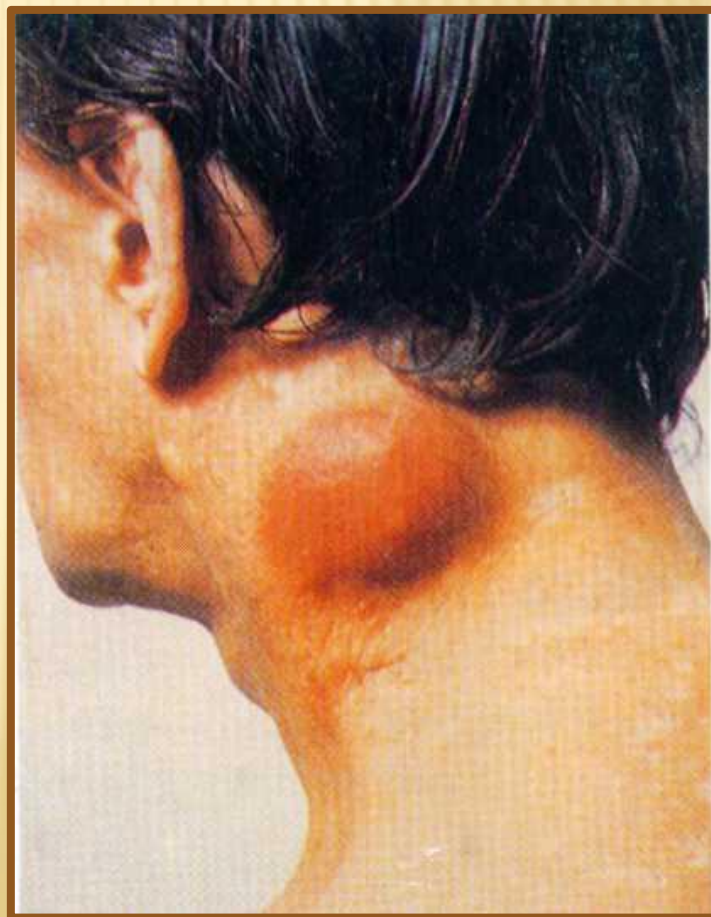
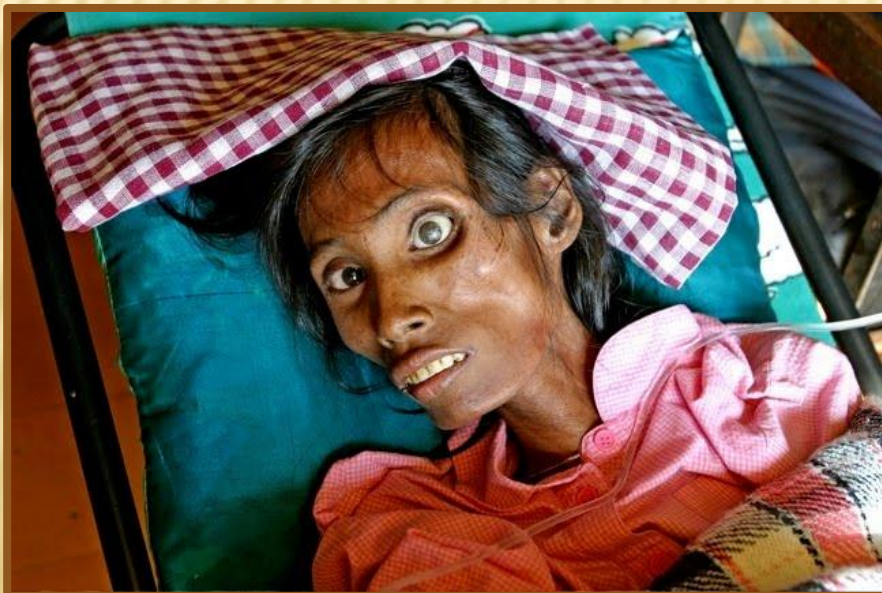
ВИЧ



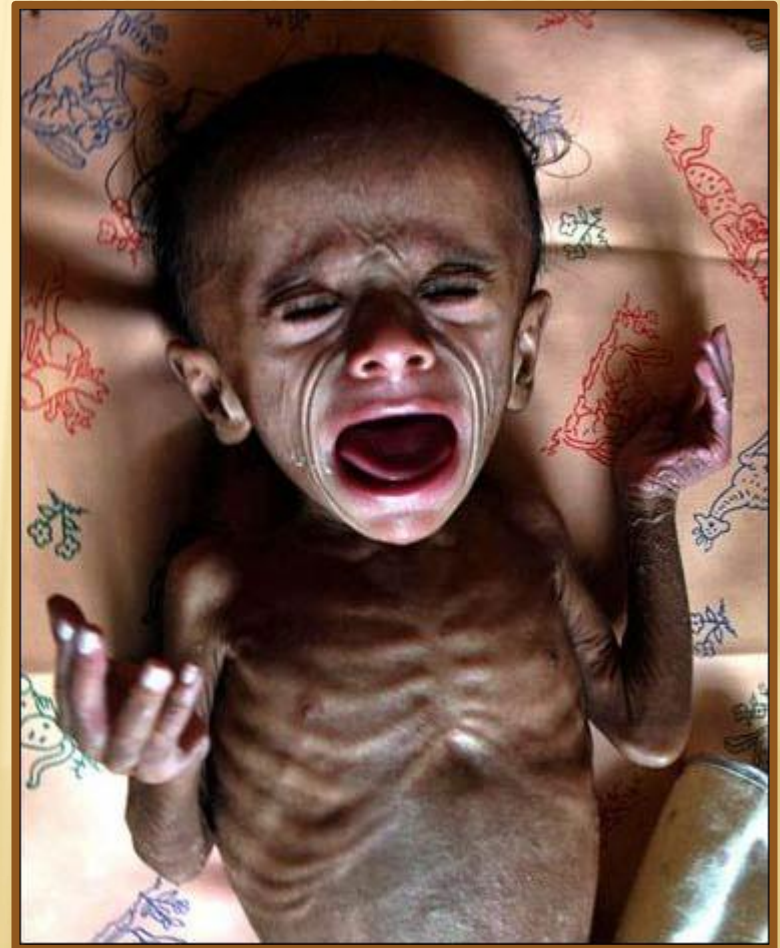
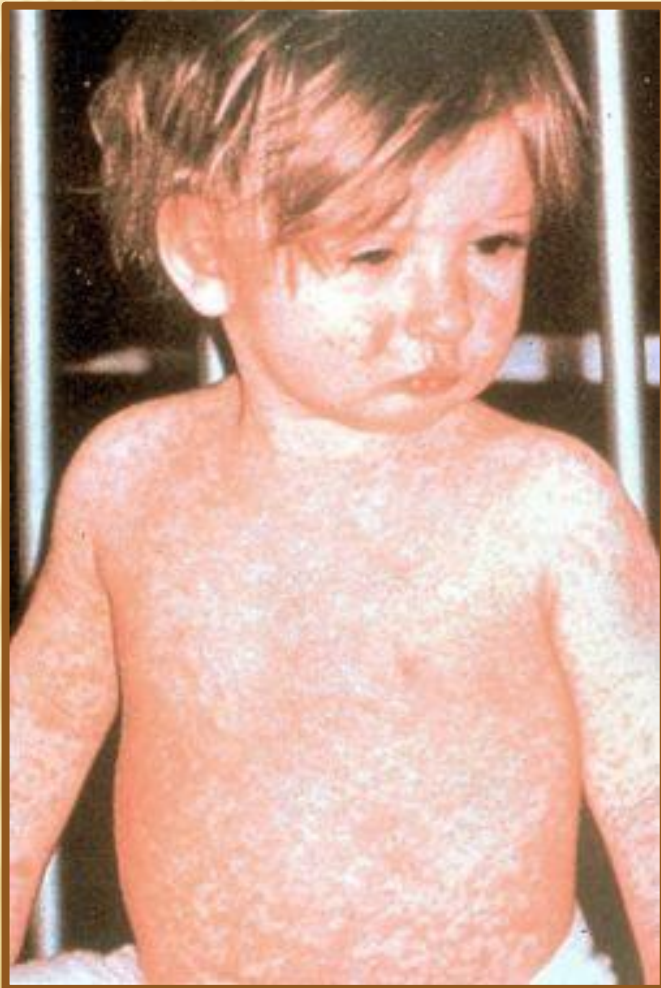
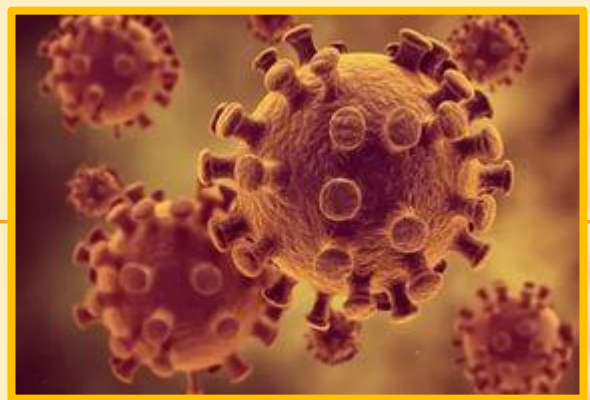
СПИД



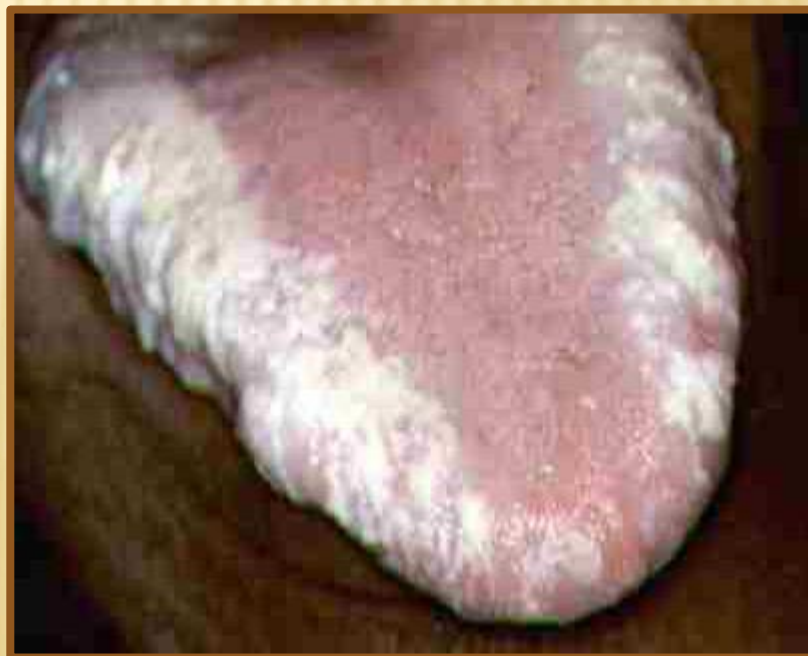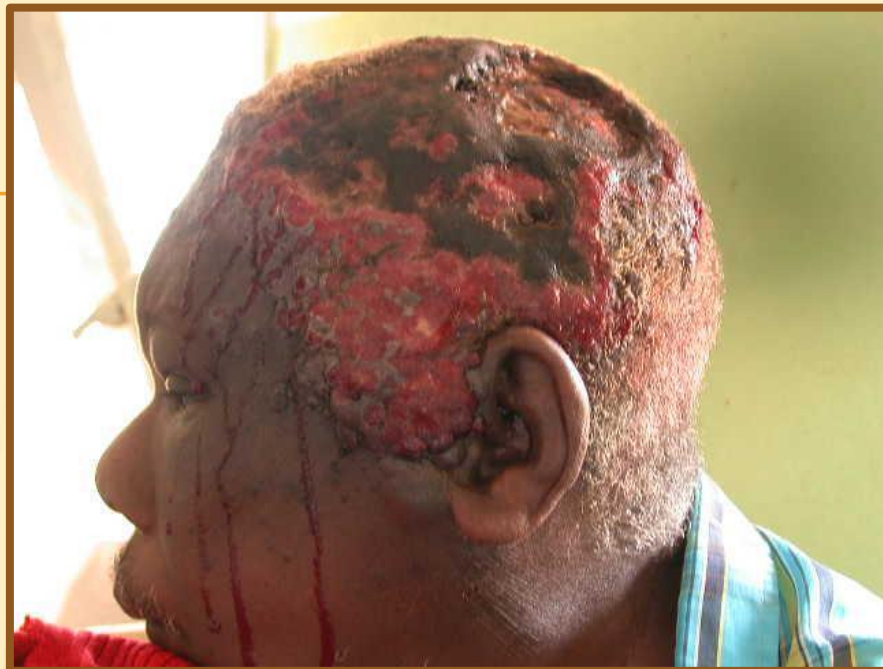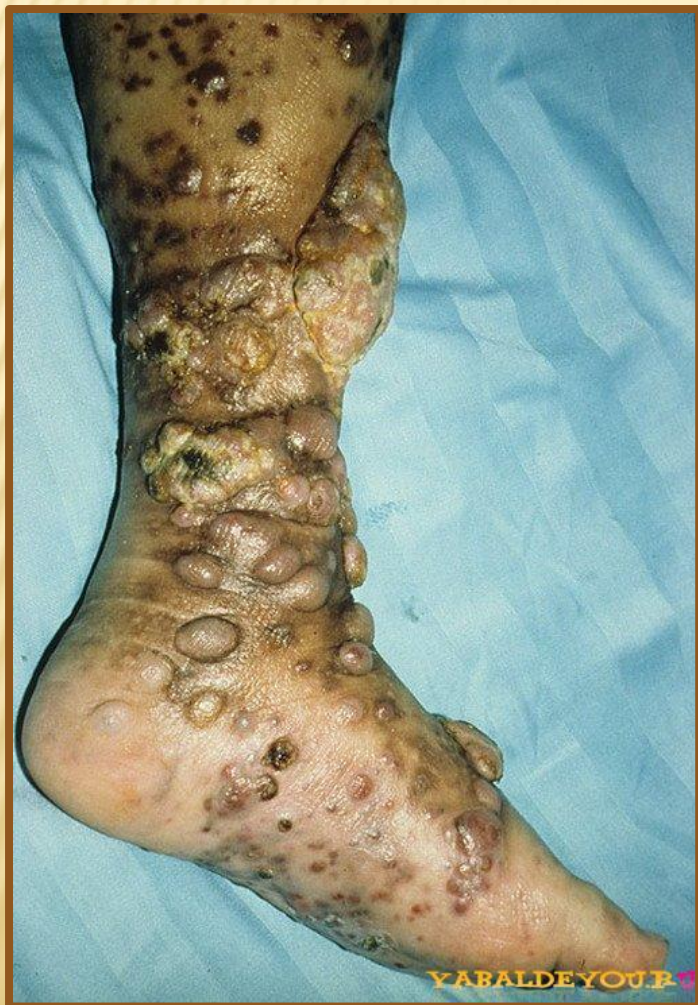СПИД



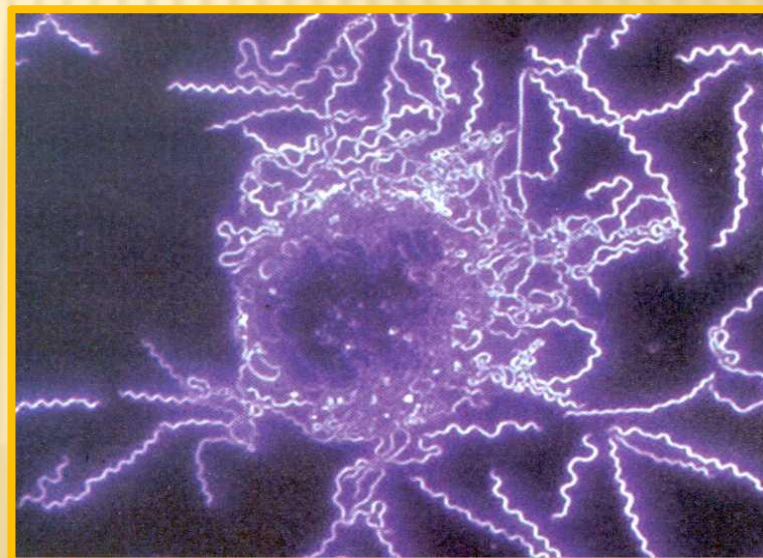
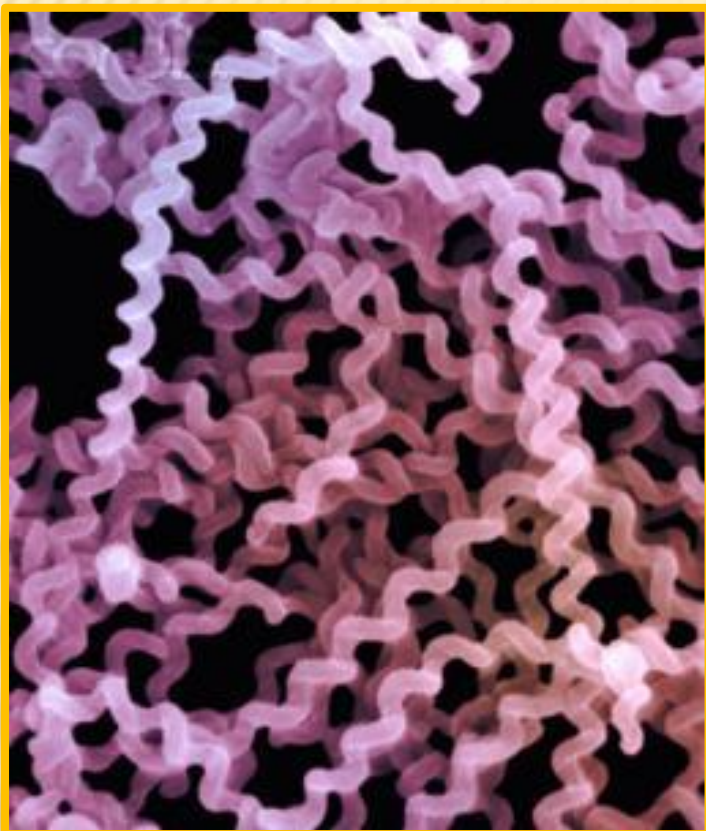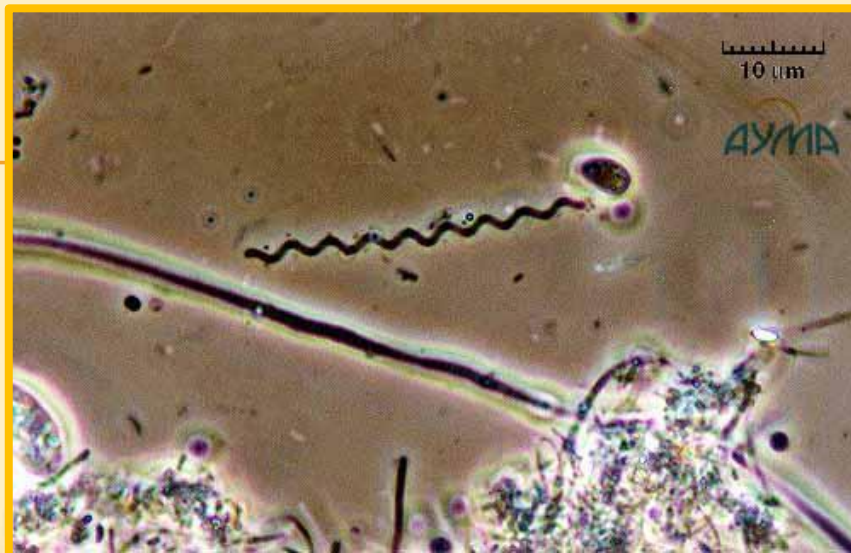СПИД



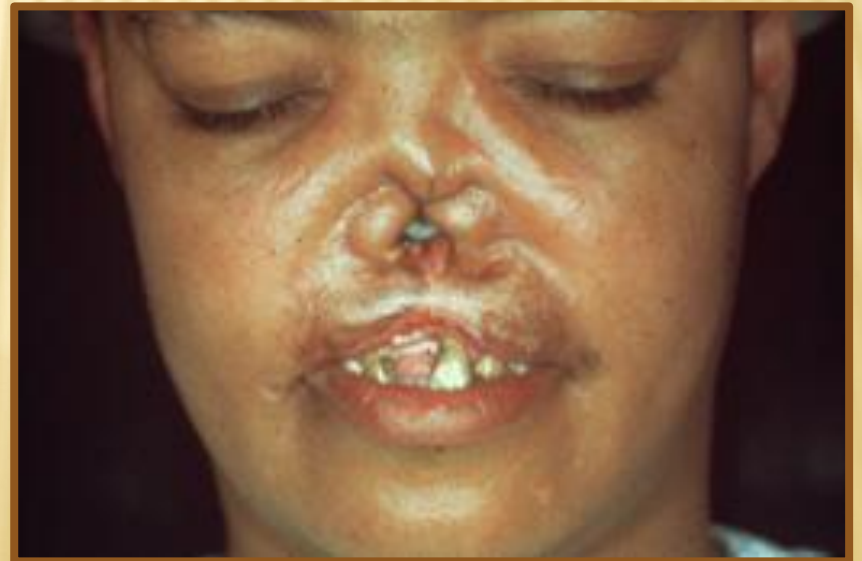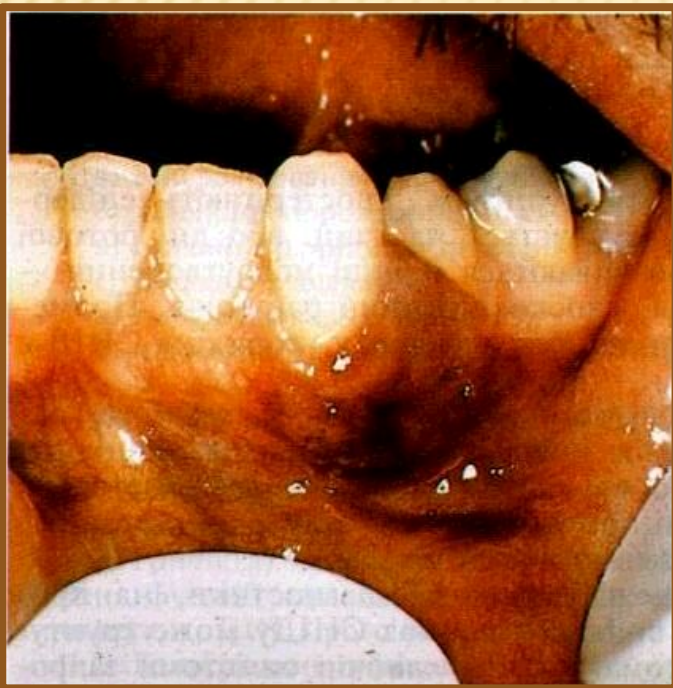
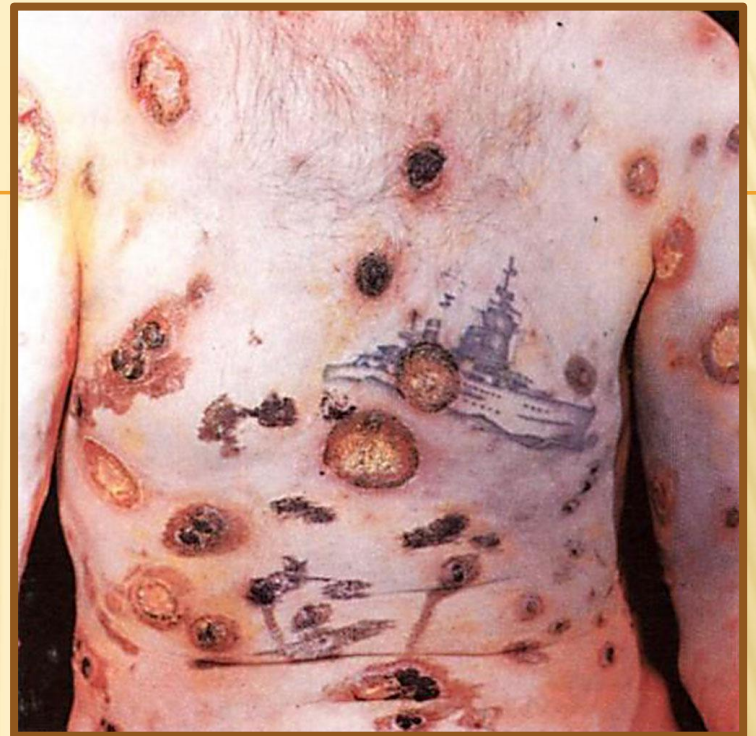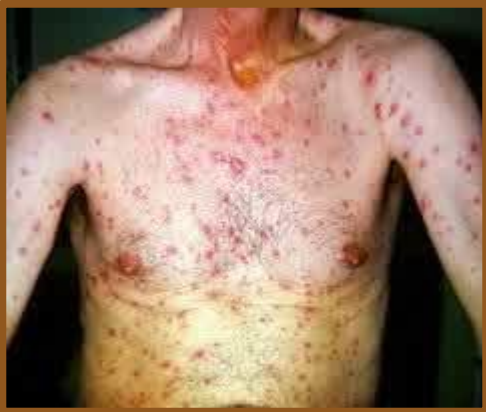СПИД



СПИРОХЕТЫ



СИФИЛИС



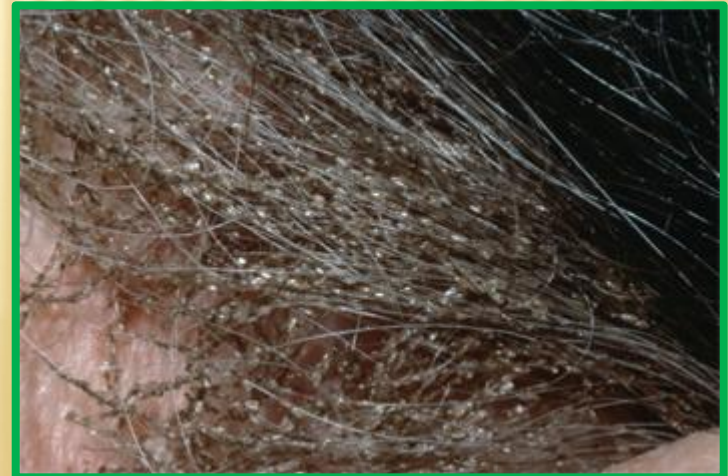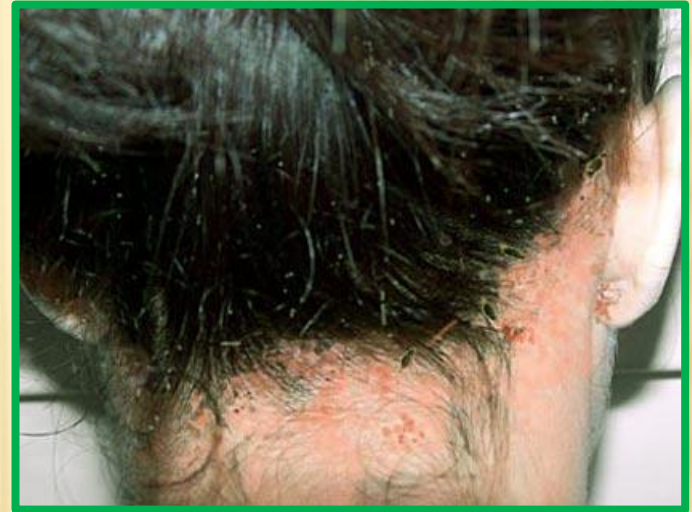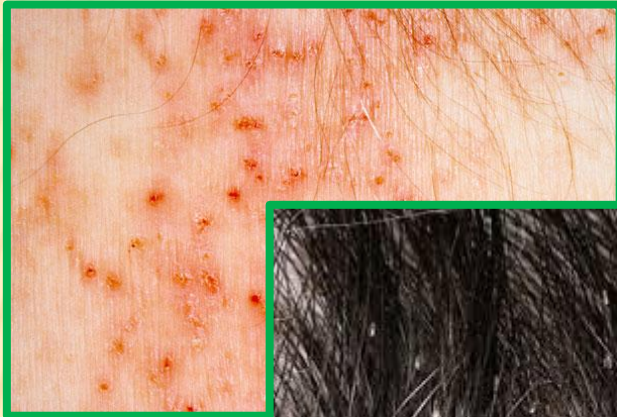**ЧЕСОТКА
ПЕДИКУЛЁЗ**

**ПАРАЗИТАРНЫЕ ЗАБОЛЕВАНИЯ
КОЖИ**

ГОЛОВНЫЕ ВШИ



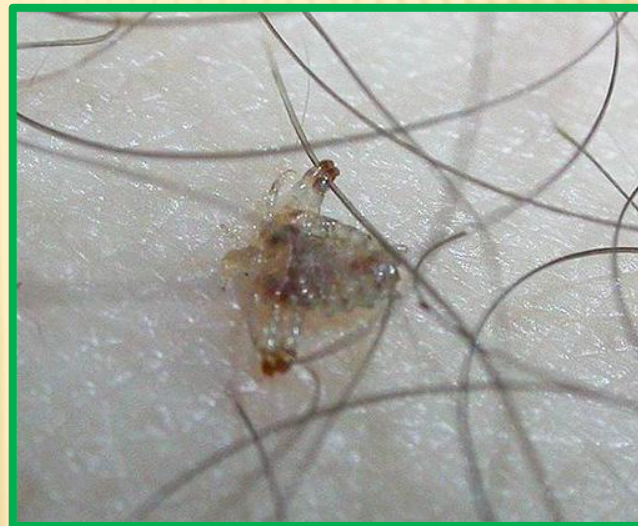СИМПТОМЫ ГОЛОВНОГО ПЕДИКУЛЁЗА

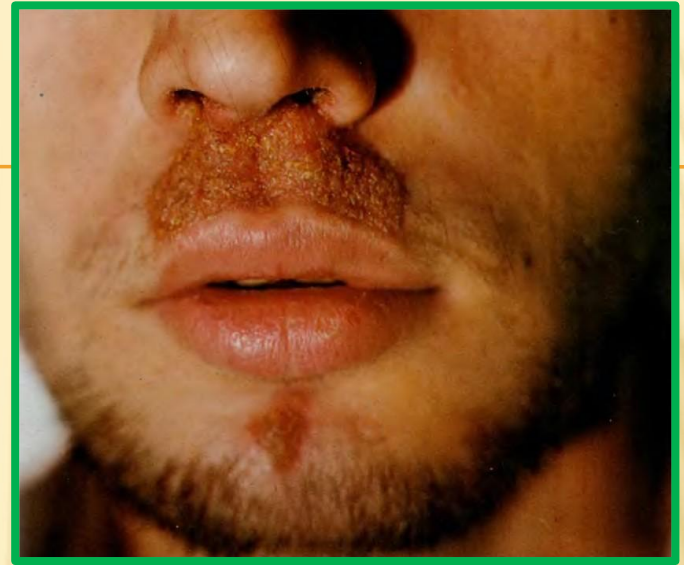
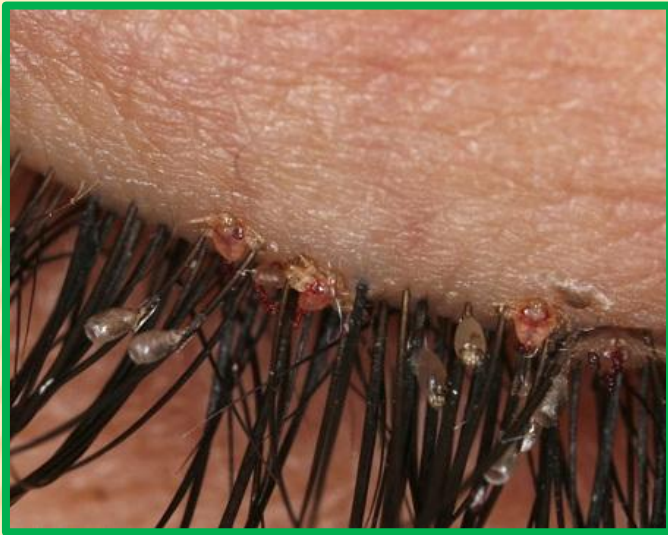
СРАВНЕНИЕ СИМПТОМОВ

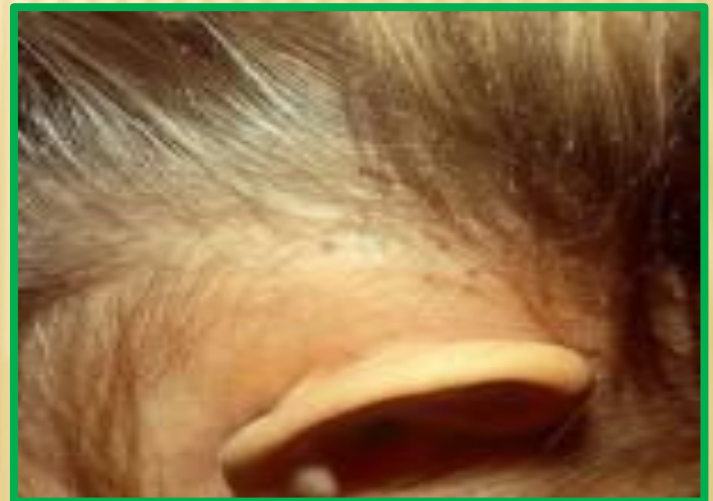
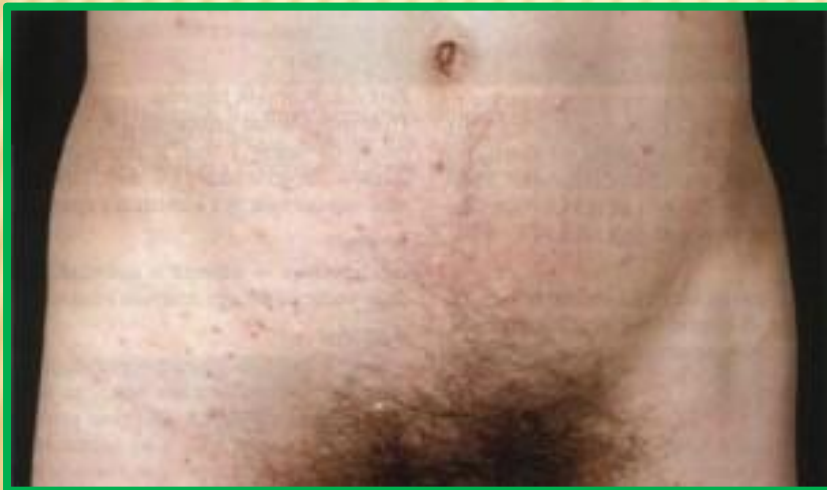
ЛОБКОВЫЕ ВШИ (ПЛОЩИЦЫ)






СИМПТОМЫ ЛОБКОВОГО ПЕДИКУЛЕЗА

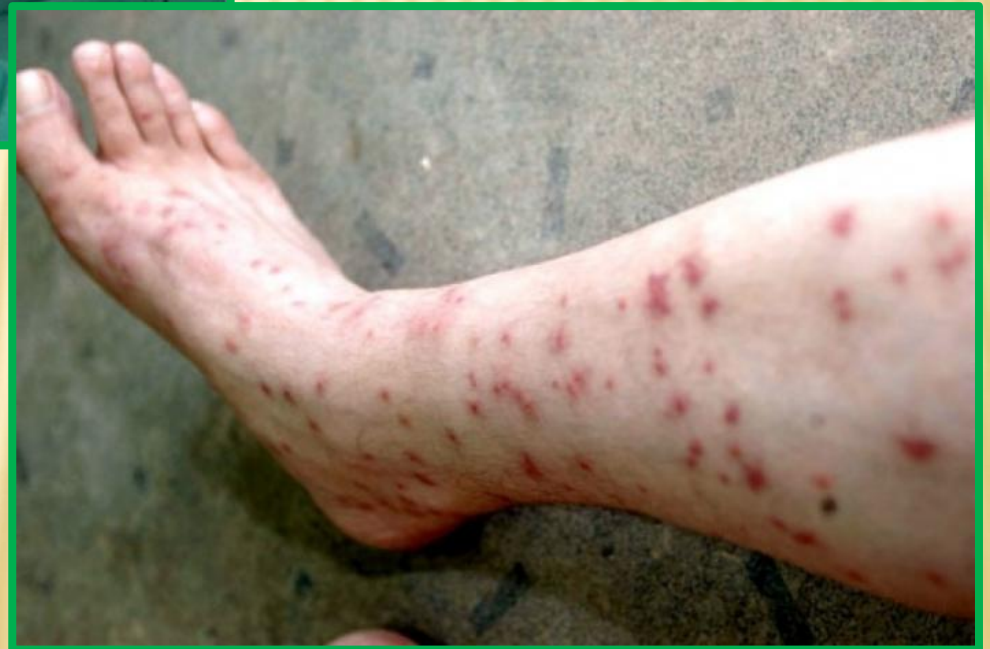
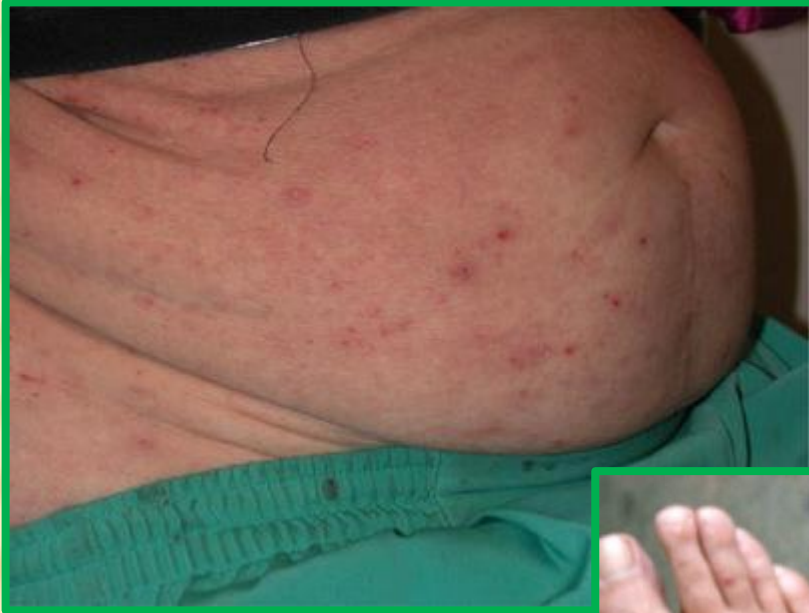
ПЛАТЯНЫЕ ВШИ

Гниды
платяной
формыешой

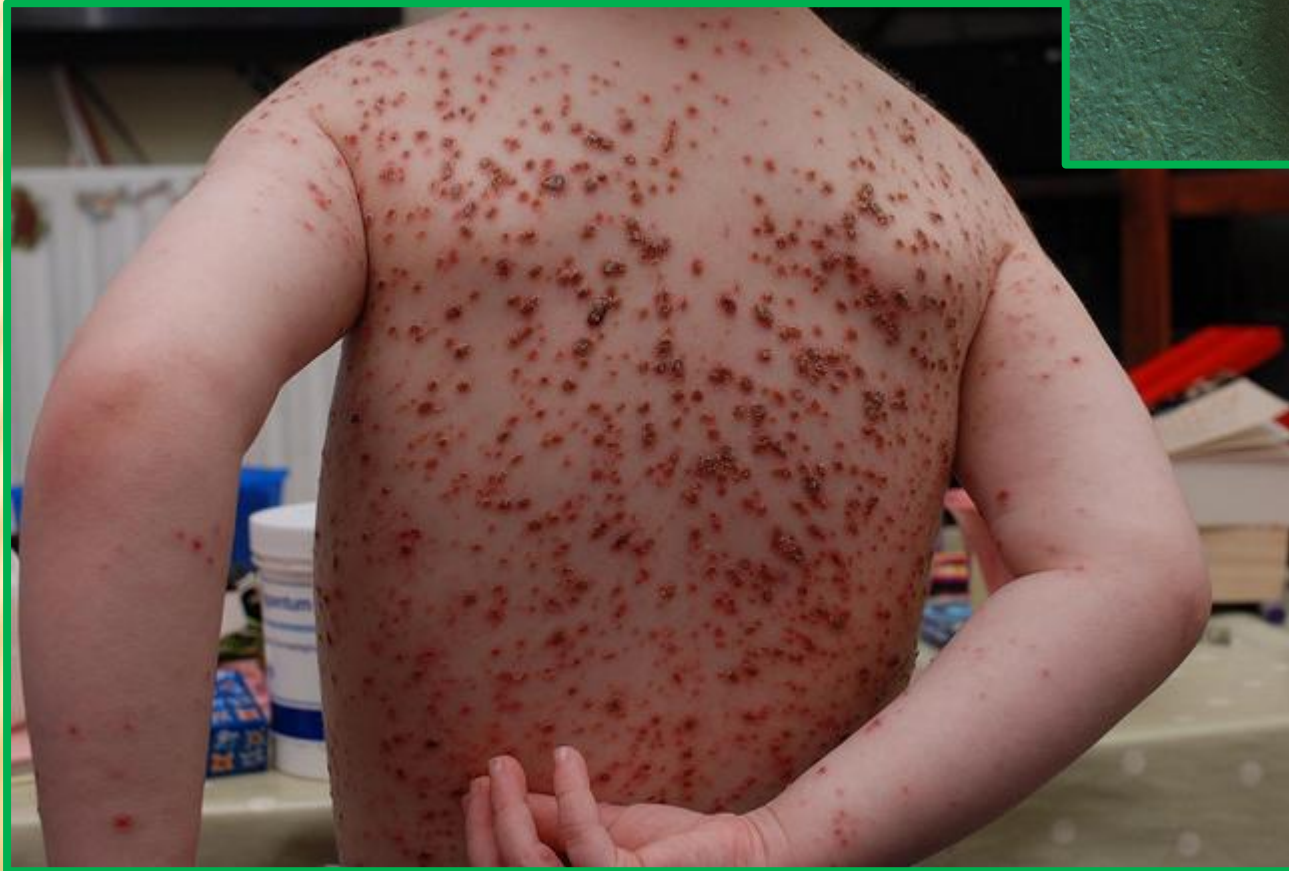

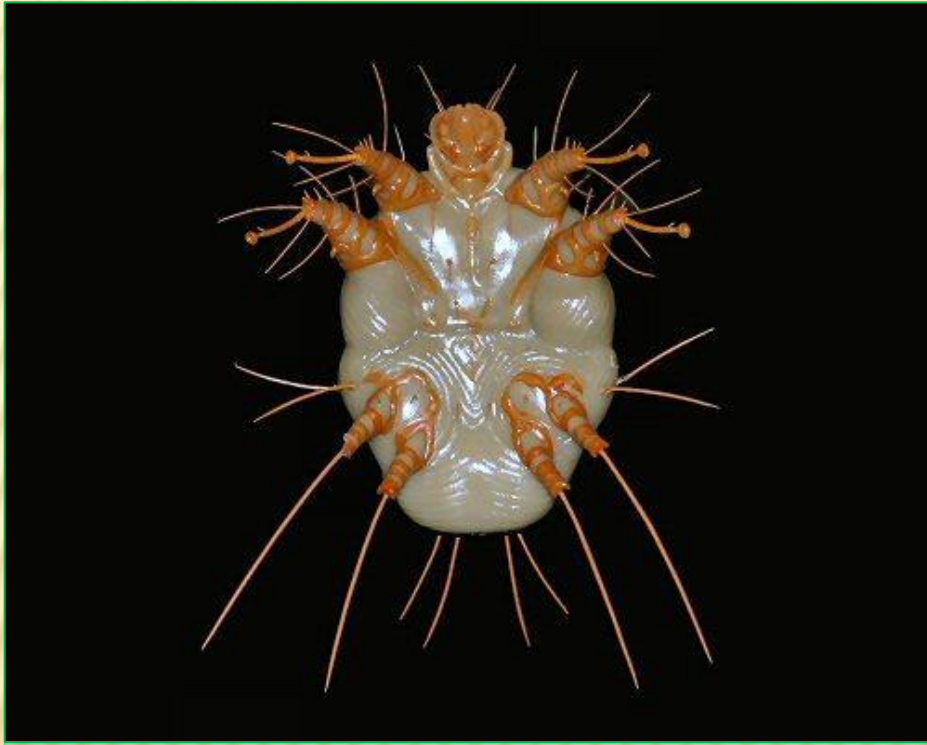
СИМПТОМЫ ПЛАТЯНОГО ПЕДИКУЛЁЗА



ОСЛОЖНЕНИЯ ПЛАТЯНОГО ПЕДИКУЛЕЗА

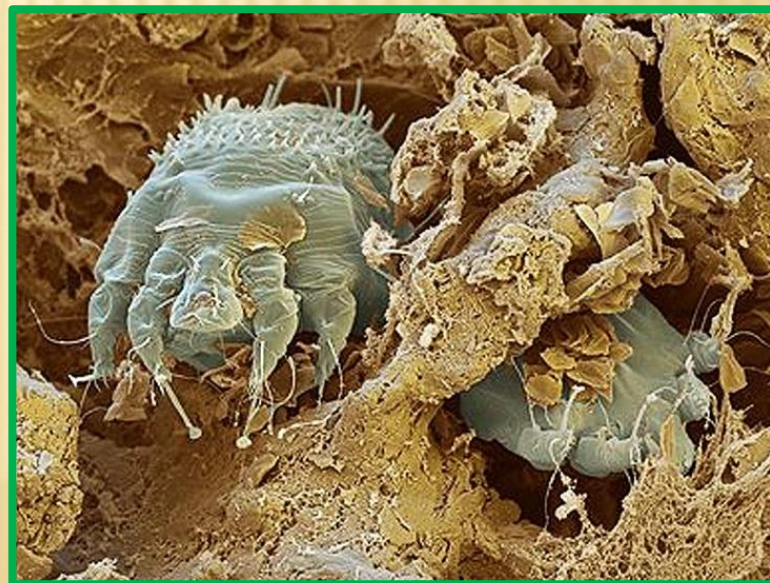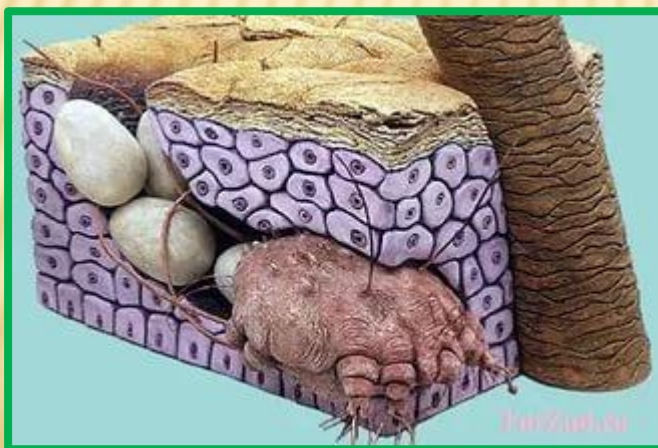
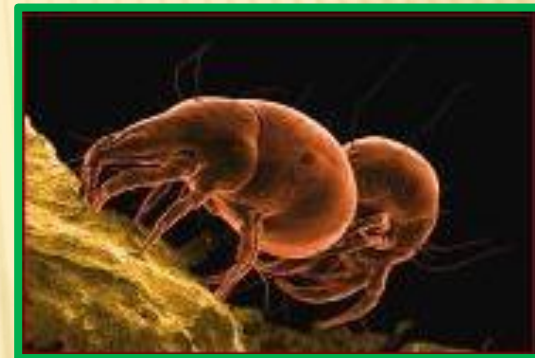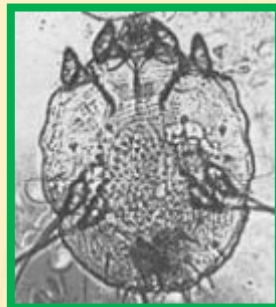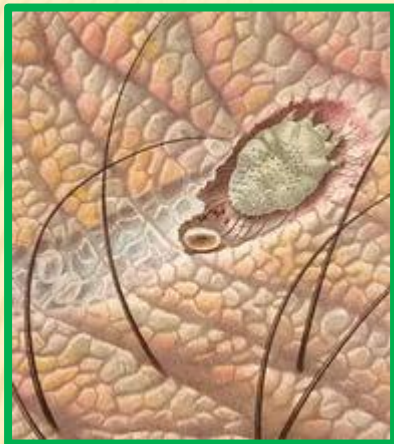Платяная
вошь

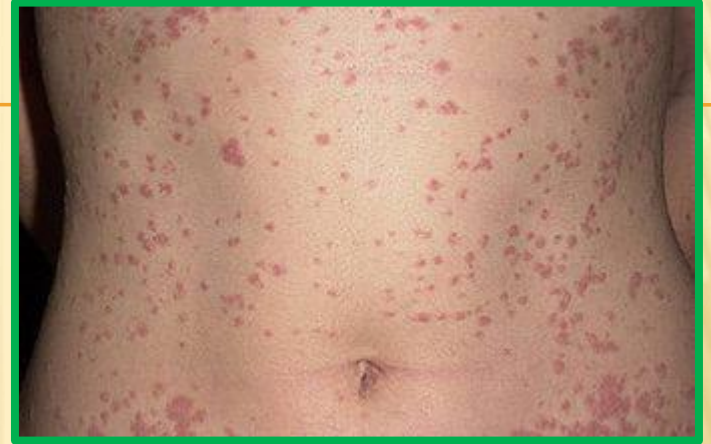
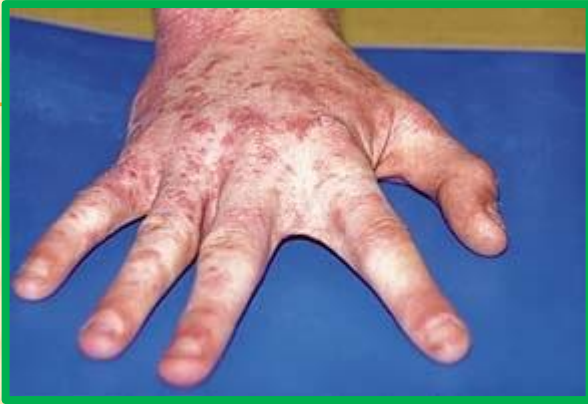


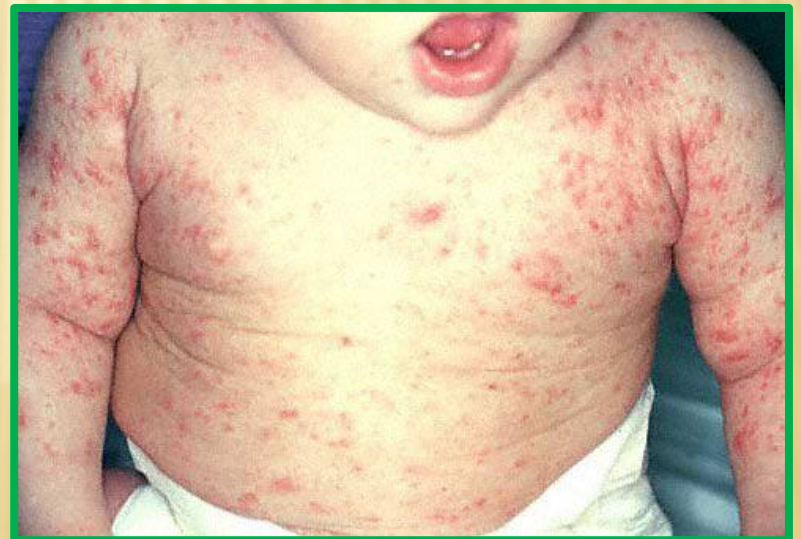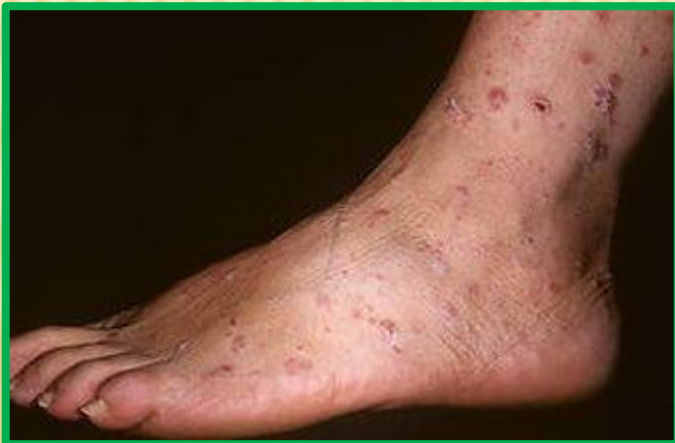**САРКОПТОЗ -ЗУДНЕВАЯ
ЧЕСОТКА**
Чесоточный клещ

ЧЕСОТОЧНЫЙ КЛЕЩ(ЗУДЕНЬ)

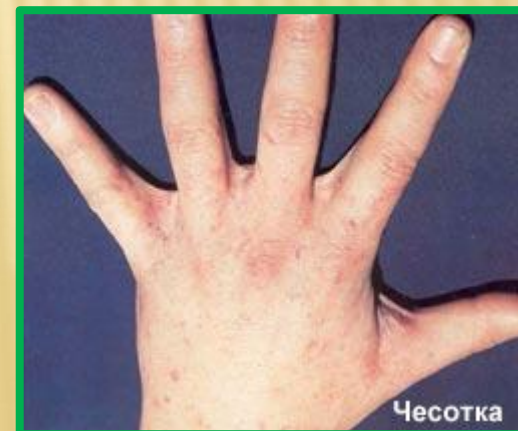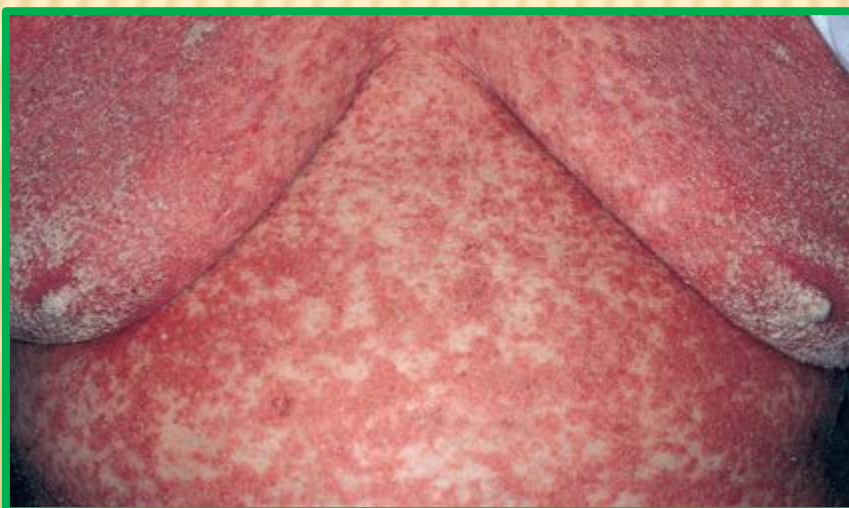

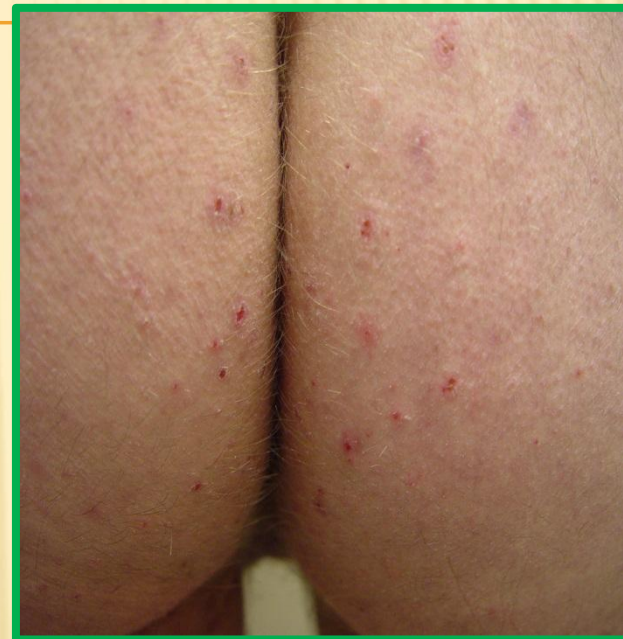
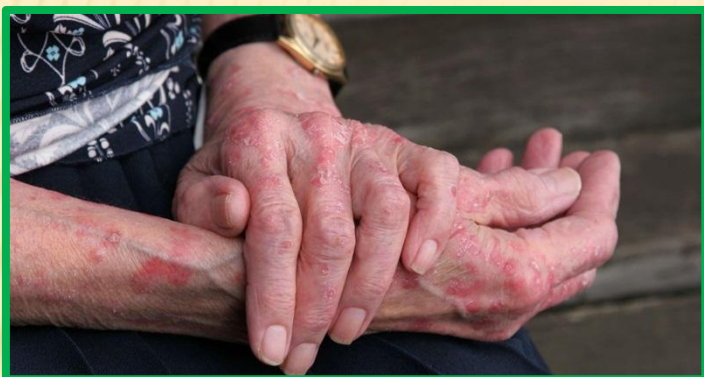

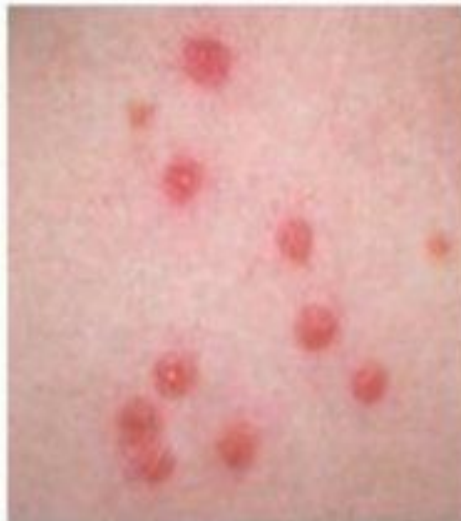СИМПТОМЫ ЧЕСОТКИ



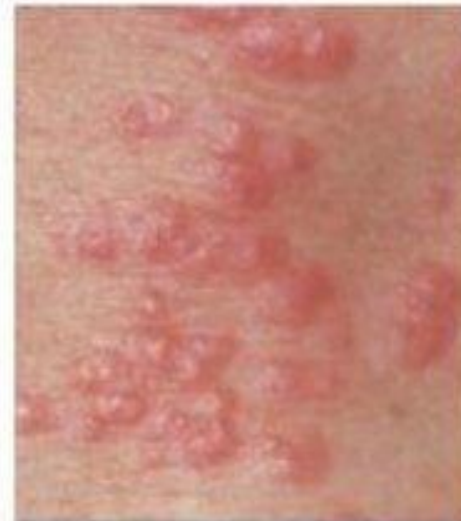СИМПТОМЫ ЧЕСОТКИ



Укусы блох

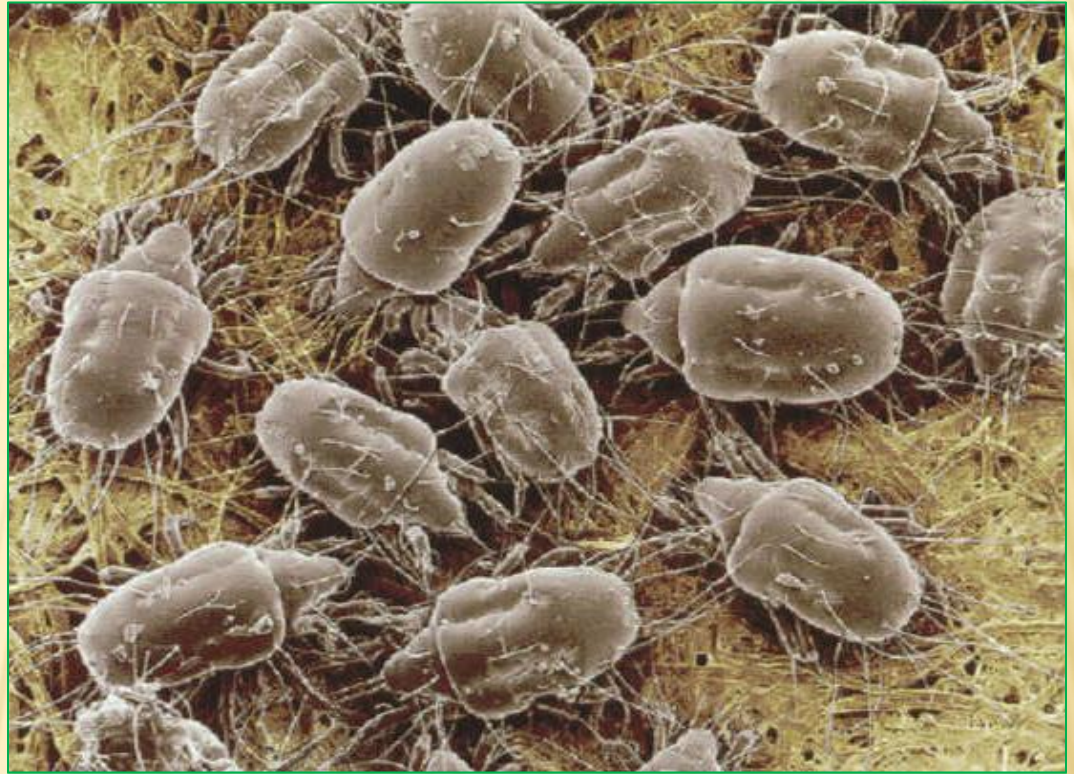


Чесотка



СРАВНЕНИЕ СИМПТОМОВ

Очаги воспаления



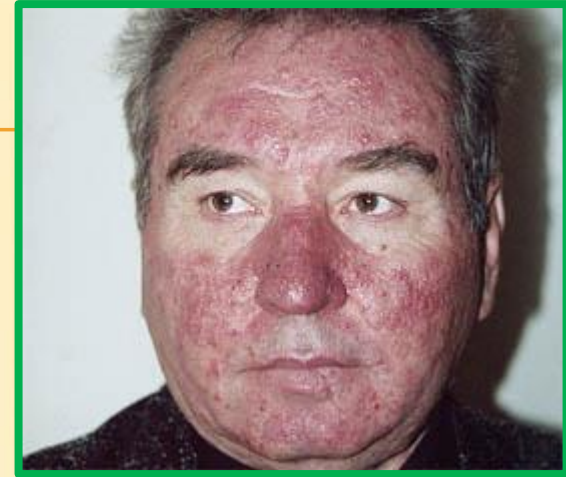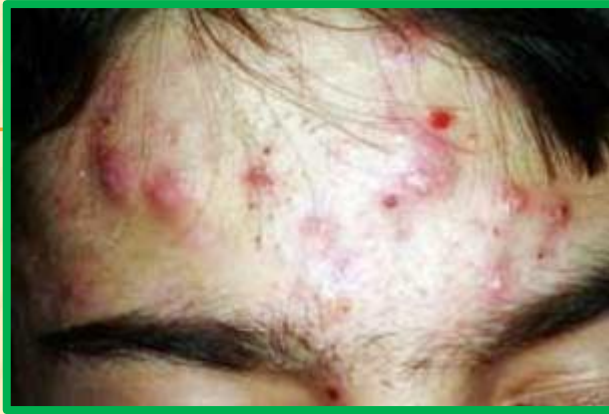**ОТОДЕКТОЗ -
УШНАЯ
ЧЕСОТКА**

Ушной клещ

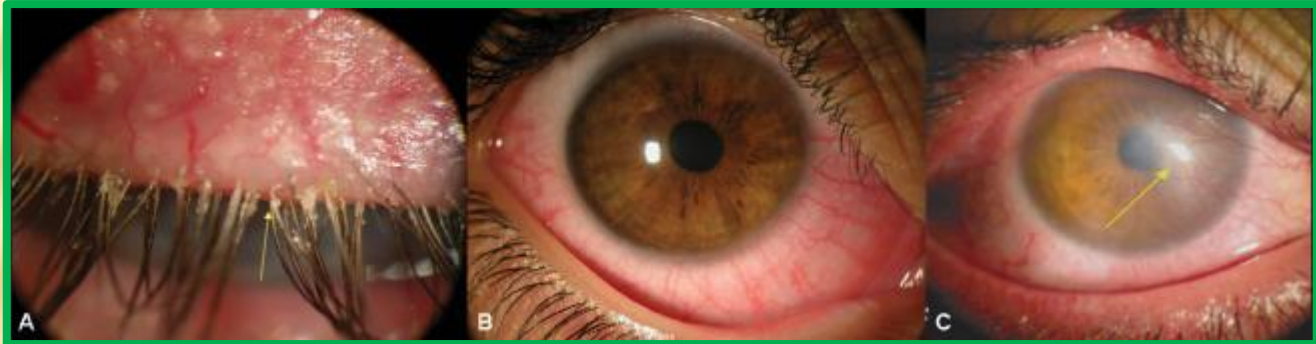

**ДЕМОДЕКОЗ- ПАРАЗИТАРНОЕ
ЗАБОЛЕВАНИЕ КОЖИ**

*Клещ-причина
демодекоза*



СИМПТОМЫ ДЕМОДЕКОЗА



ПРОФИЛАКТИКА ИНФЕКЦИОННЫХ ЗАБОЛЕВАНИЙ КОЖИ И ЕЁ ПРИДАТКОВ

ПРОФИЛАКТИЧЕСКИЕ МЕРОПРИЯТИЯ

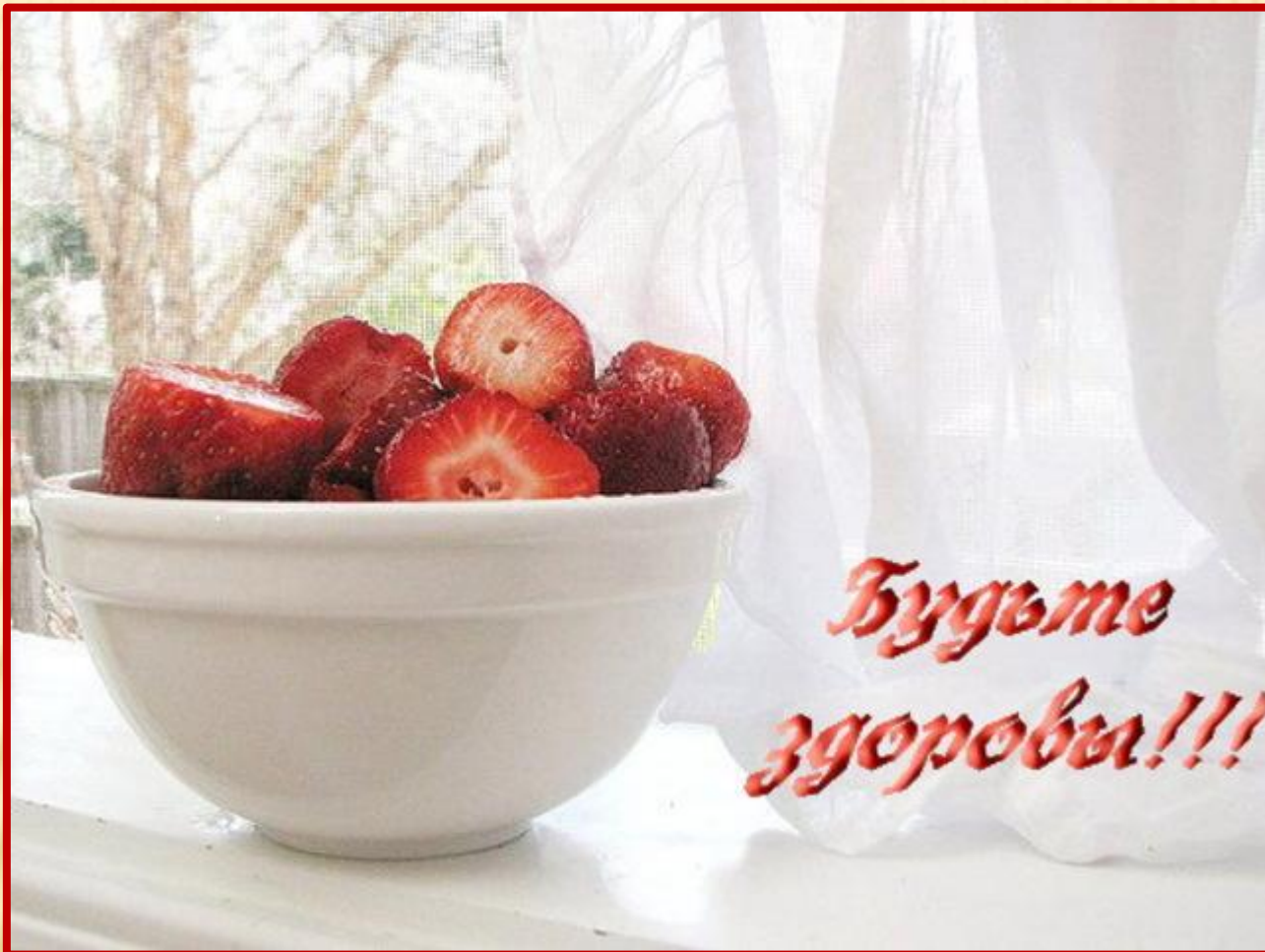- ▣ Санитарное просвещение
- ▣ Личная гигиена мастера
- ▣ Осмотр кожи клиента
- ▣ Профилактические осмотры персонала
- ▣ Стерилизация белья и инструментов
- ▣ Все виды уборки

РЕФЛЕКСИЯ.

Сегодня на уроке я:

- не ударил лицом в грязь
- работал, не покладая рук
- добился своего
- убивал время зря
- не лез за словом в карман
- могу работать лучше





*Будьте
здоровы!!!*