**ФГБОУ ВО Уральский государственный медицинский университет Минздрава России**

# Диагностическая анатомия большеберцового нерва

**Выполнила:** студентка группы ОЛД – 307
Попова Кристина Андреевна

**Преподаватель:** д.м.н., профессор
Надеждина Маргарита Викторовна

Смешанный нерв, является другой основной ветвью n. ischiadici и возникает из волокон от **LIV до SIII корешков**. В функциональном отношении он в значительной мере является антагонистом малоберцового нерва.

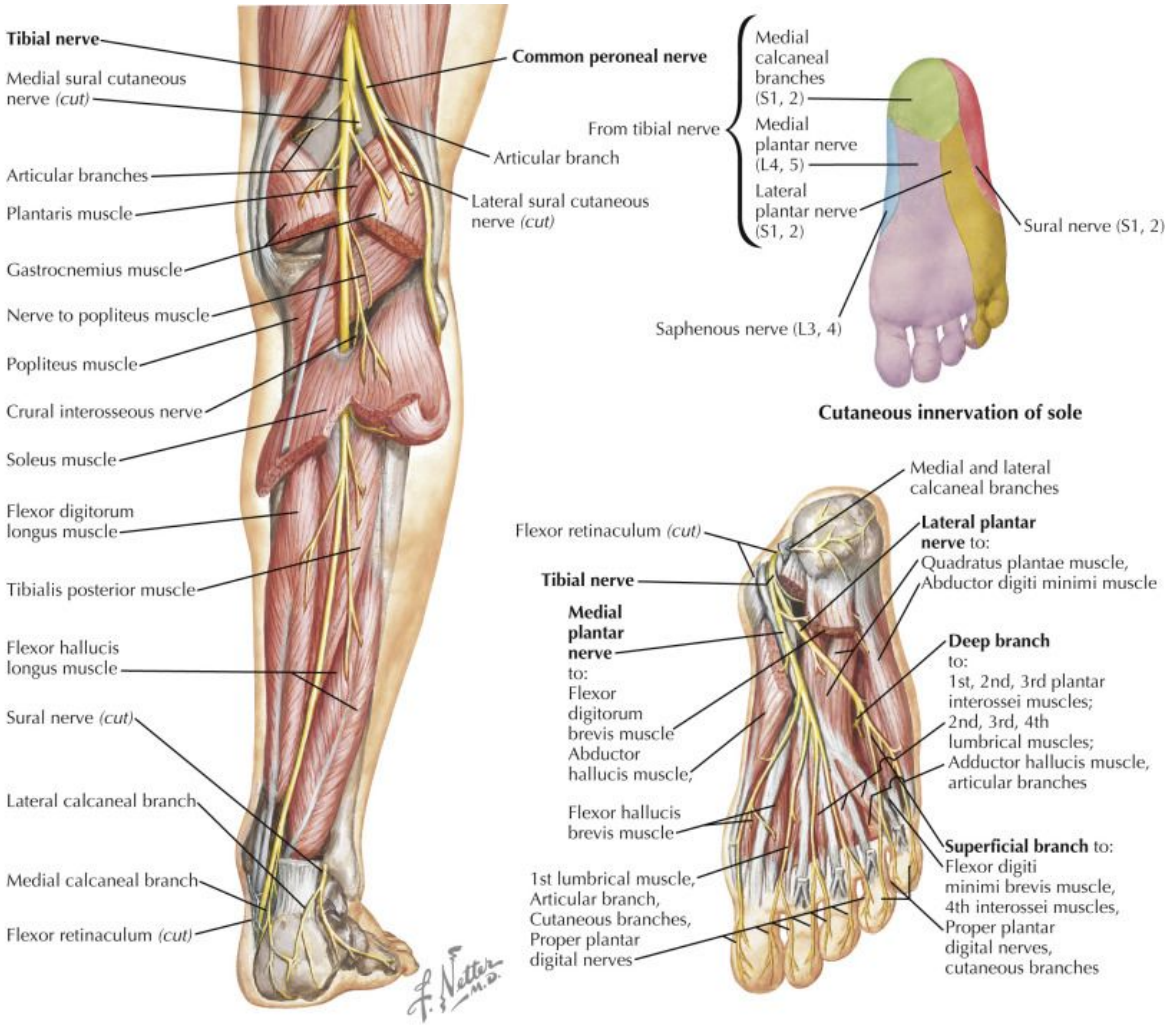

**Двигательные волокна** его иннервируют:

- сгибатели стопы (m. triceps surae - m. soleus и две головки m. gastrocnemii),
- сгибатели пальцев (mm. flexores digitorum)
- мышцы, поворачивающие стопу кнутри (главным образом m. tibialis posterior).

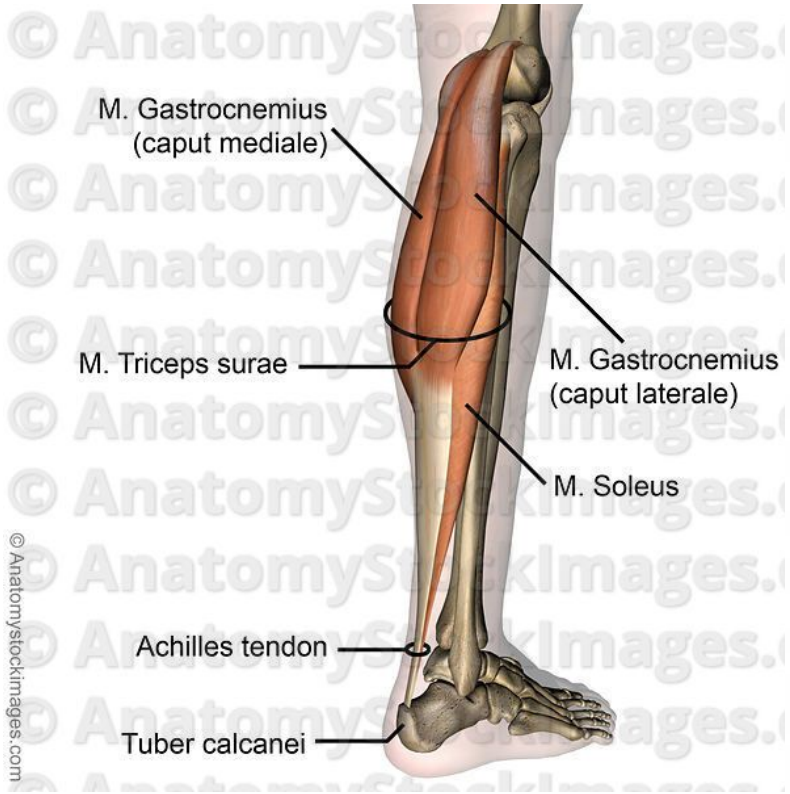


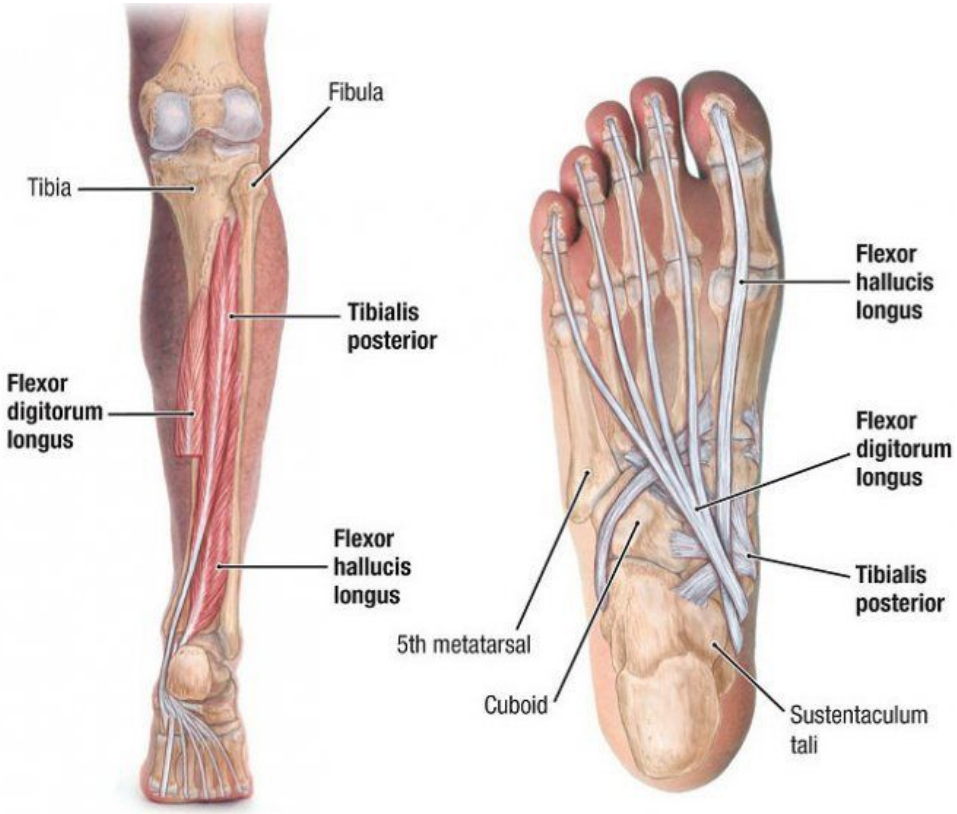

**Чувствительные волокна** нерва иннервируют:

- заднюю поверхность голени (n. cutaneus surae medialis),
- подошву и подошвенную поверхность пальцев с заходом на тыльную поверхность концевых фаланг (rr. cutanei от nn. plantares lateralis и medialis)
- наружный край стопы (n. suralis, составляющийся от анастомозов волокон малоберцового и большеберцового нервов).

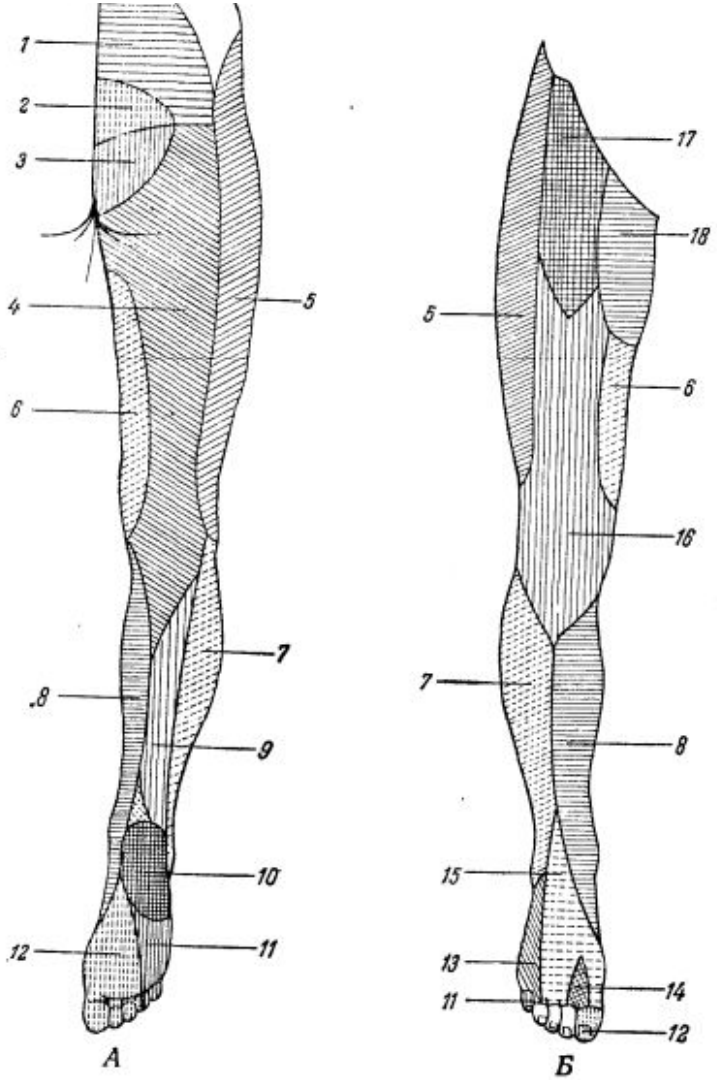


Рис. 96. Схема кожной иннервации нижней конечности. *А* — задняя поверхность; *Б* — передняя поверхность.

1 — nn. clunium superiores; *2* — rami posteriores sacrales; 3 — nn. clunium medii; 4 — n. cutaneus femoris posterior; *5* — *n.* cutaneus femoris lateralis 6 — n. obturatorlus; *7* — n. cutaneus surae lateralis (от n. peroneus); *8* — n. saphenus (от n. femoralis); *9* — n. cutaneus surae medialis (от n. tibialis); *10* — ramus calcaneus (от n. tibialis); 11 — n. plantaris lateralis (от n. tibialis); *12* — n. plantaris medialis (от n. tibialis), 13 — n. suralis (от tibialis и n. peroneus); *14* — n. peroneus profundus; 15 — n. peroneus superficialis; *16* — n. cutaneus femoris anterior (от n. femoralis); *17* — n. ilio-inguinalis; *18* — n. genito-femoralis.

- Поражение большеберцового нерва вызывает паралич мышц, сгибающих стопу и пальцы (подошвенная флексия) и поворачивающих стопу кнутри.
- Ахиллов рефлекс утрачен.

Рис. 98. Pes calcaneus при поражении большеберцового нерва.

## Чувствительные расстройства возникают в зонах:

- на задней поверхности голени,
- подошве и подошвенных поверхностях пальцев,
- на тыле их концевых фаланг.

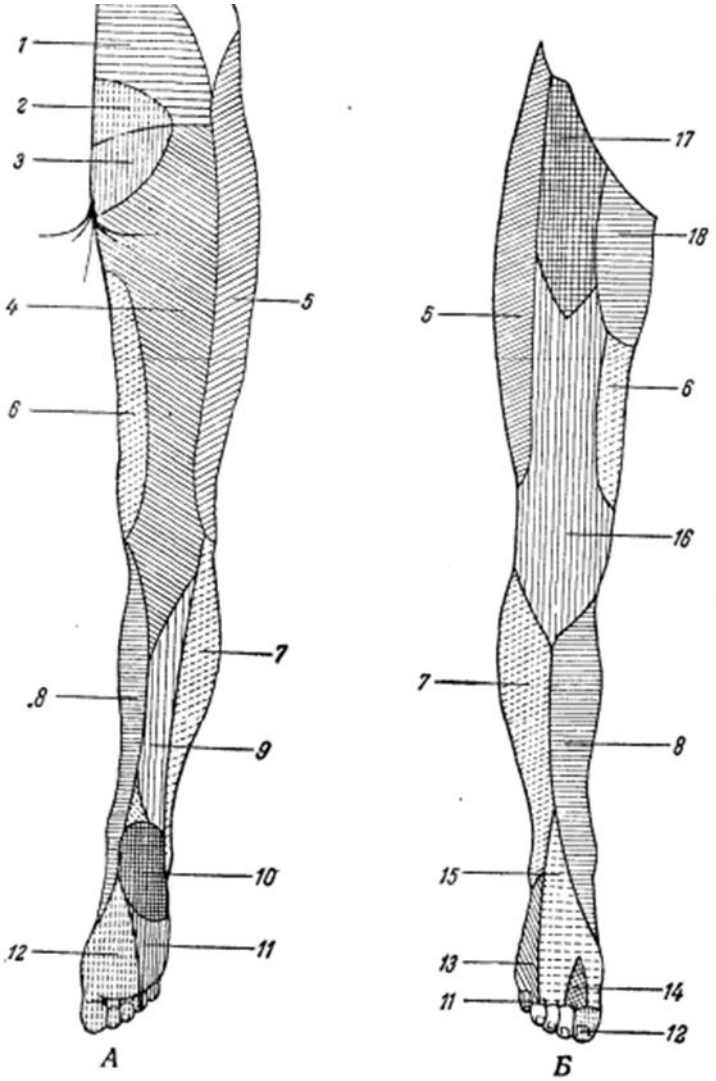


Рис. 96. Схема кожной иннервации нижней конечности. *А* — задняя поверхность; *Б* — передняя поверхность.

1 — nn. clunium superiores; *2* — rami posteriores sacrales; 3 — nn. clunium medii; 4 — n. cutaneus femoris posterior; *5* — *n.* cutaneus femoris lateralis 6 — n. obturatorlus; *7* — n. cutaneus surae lateralis (от n. peroneus); *8* — n. saphenus (от n. femoralis); *9* — n. cutaneus surae medialis (от n. tibialis); *10* — ramus calcaneus (от n. tibialis); 11 — n. plantaris lateralis (от n. tibialis); *12* — n. plantaris medialis (от n. tibialis), 13 — n. suralis (от tibialis и n. peroneus); *14* — n. peroneus profundus; 15 — n. peroneus superficialis; *16* — n. cutaneus femoris anterior (от n. femoralis); *17* — n. ilio-inguinalis; *18* — n. genito-femoralis.

Суставно-мышечное чувство в пальцах стопы при сохранности функции n. peronei не страдает (оно нарушается только при совместном поражении обоих нервов, т. е. малоберцового и большеберцового или основного ствола седалищного нерва).

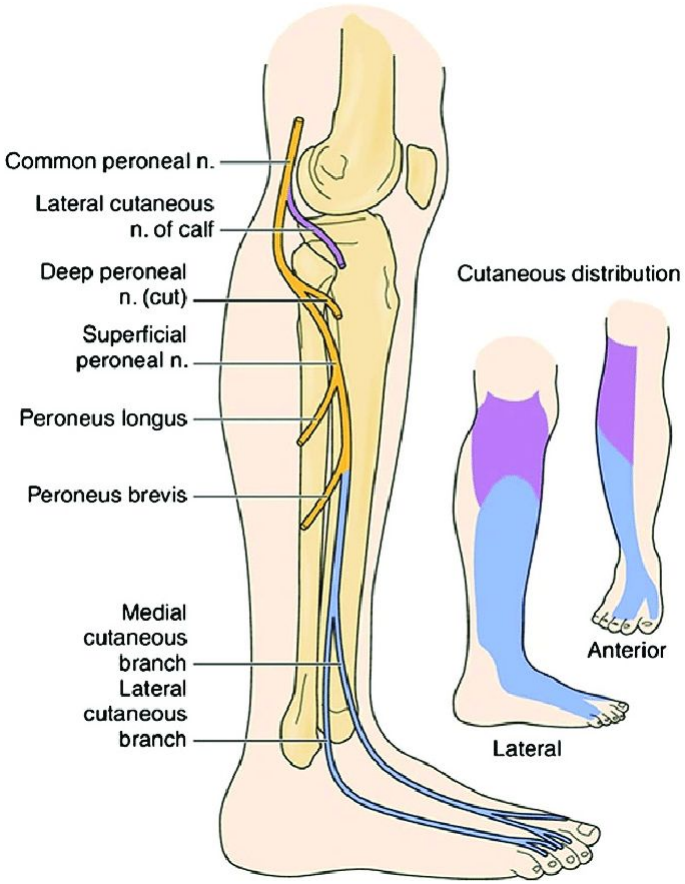

**Атрофии мышц** обычно значительны и касаются задней группы мышц голени (m. triceps surae) и подошвы (углубленный свод стопы, западение межплюсневых промежутков).

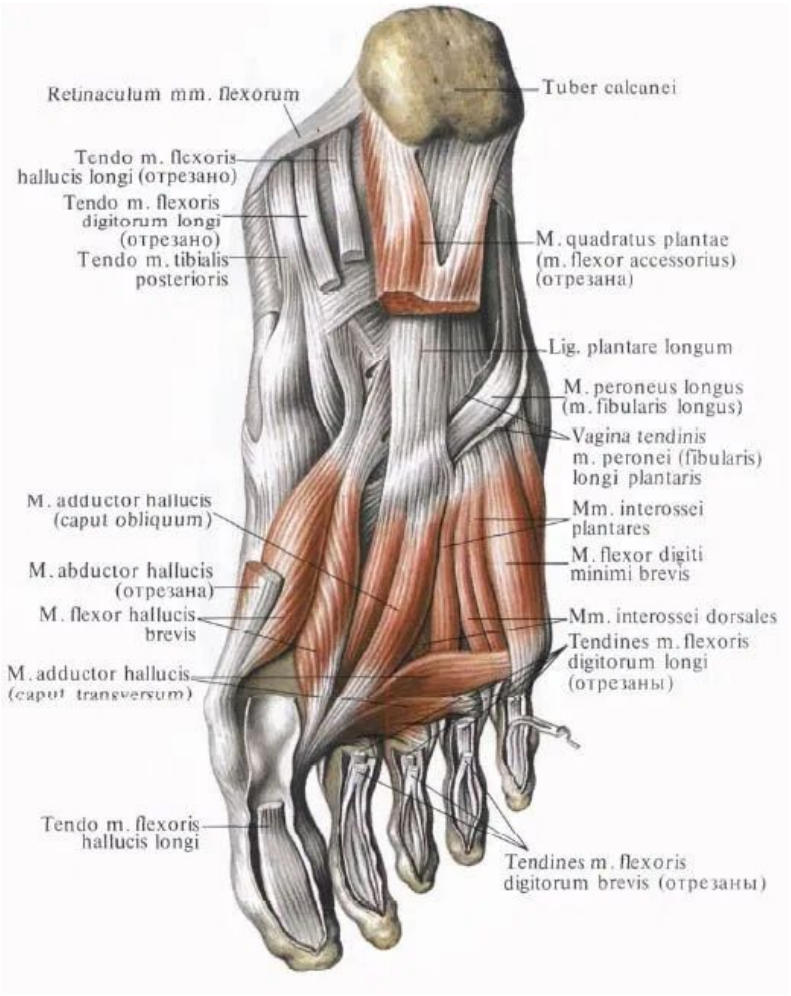


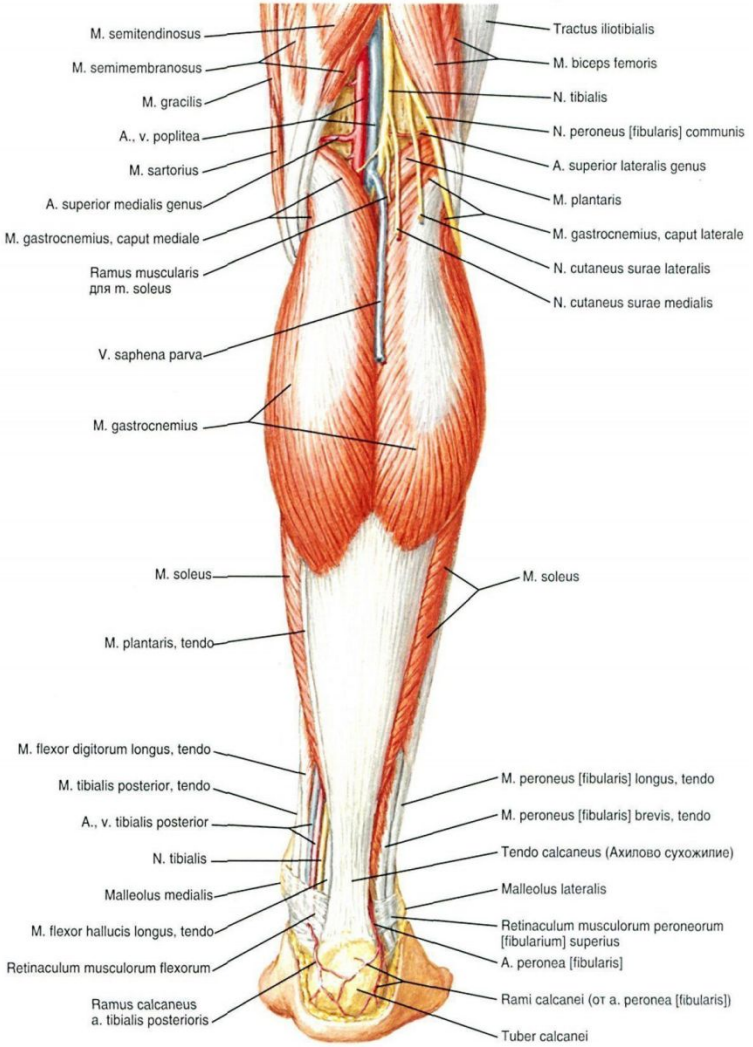

Стопа находится в положении экстензии; выступающая пятка, углубленный свод и «когтистое» положение пальцев определяют наименование **pes calcaneus.**

Походка затруднена, но меньше, чем при «свисающей» перонеальной стопе: в данном случае больной становится на пятку в силу имеющейся экстензии стопы.

Рис. 98. Pes calcaneus при поражении большеберцового нерва.

**Тестами** для определения двигательных расстройств при поражении **n. tibialis являются**:

1) невозможность сгибания (подошвенной флексии) стопы и пальцев и поворота стопы кнутри
2) невозможность ходьбы на носках.

**Боли** при поражении n. tibialis (и волокон его в стволе n. ischiadici) возникают, как правило, и часто **бывают крайне интенсивными.**

Ранения большеберцового нерва и пучков его в стволе седалищного нерва могут вызывать **каузалгический синдром.** Вазомоторно-секреторно-трофические расстройства также обычно значительны.

**Синдром каузалгии** - болевой синдром, обусловленный повреждением периферического нерва и раздражением его симпатических волокон, проявляется интенсивными болями жгучего характера, сосудодвигательными и трофическими нарушениями зоны его иннервации.