PURINA PRO PLAN

Генеральный спонсор

САНКТ-ПЕТЕРБУРГСКОЕ ВЕТЕРИНАРНОЕ ОБЩЕСТВО

ХВК

САНКТ-ПЕТЕРБУРГСКИЙ ВЕТЕРИНАРНЫЙ ХИРУРГИЧЕСКИЙ КОНГРЕСС ХВК 2022

16 - 18 ФЕВРАЛЯ 2022

Диагностика и лечение паховой и промежностной грыж

Богатищев Павел Сергеевич
Ветеринарный центр «ВотВете»
г.Ростов-на-Дону

Вответе
ветеринарный центр

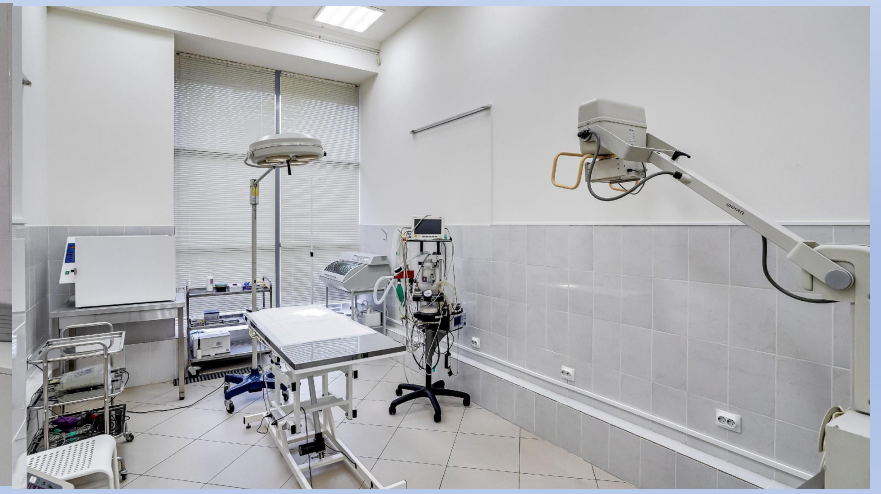

Вответе
ветеринарный центр

Грыжа, общая характеристика.

- заболевание, при котором происходит выхождение (выпячивание) внутренних органов из полости, занимаемой ими в норме, через нормально существующее или патологически сформированное отверстие в анатомических образованиях с сохранением целости оболочек, их покрывающих, либо наличие условий для этого.
- Выпячивание органа или его части под кожу, в межмышечное пространство или во внутренние карманы и полости.

- Важные, часто опасные для жизни последствия, связанные с грыжами, могут быть связаны с ущемлением их содержимого

- Основными целями герниопластики являются:
- (1) обеспечение жизнеспособности ущемленного содержимого грыжи;
- (2) освободить и вернуть жизнеспособное содержимое грыжи в его нормальное положение в брюшной полости;
- (3) облитерировать избыточную ткань грыжевого мешка;
- (4) обеспечить без натяжения надежное первичное закрытие дефекта с использованием крепких здоровых окружающих тканей.

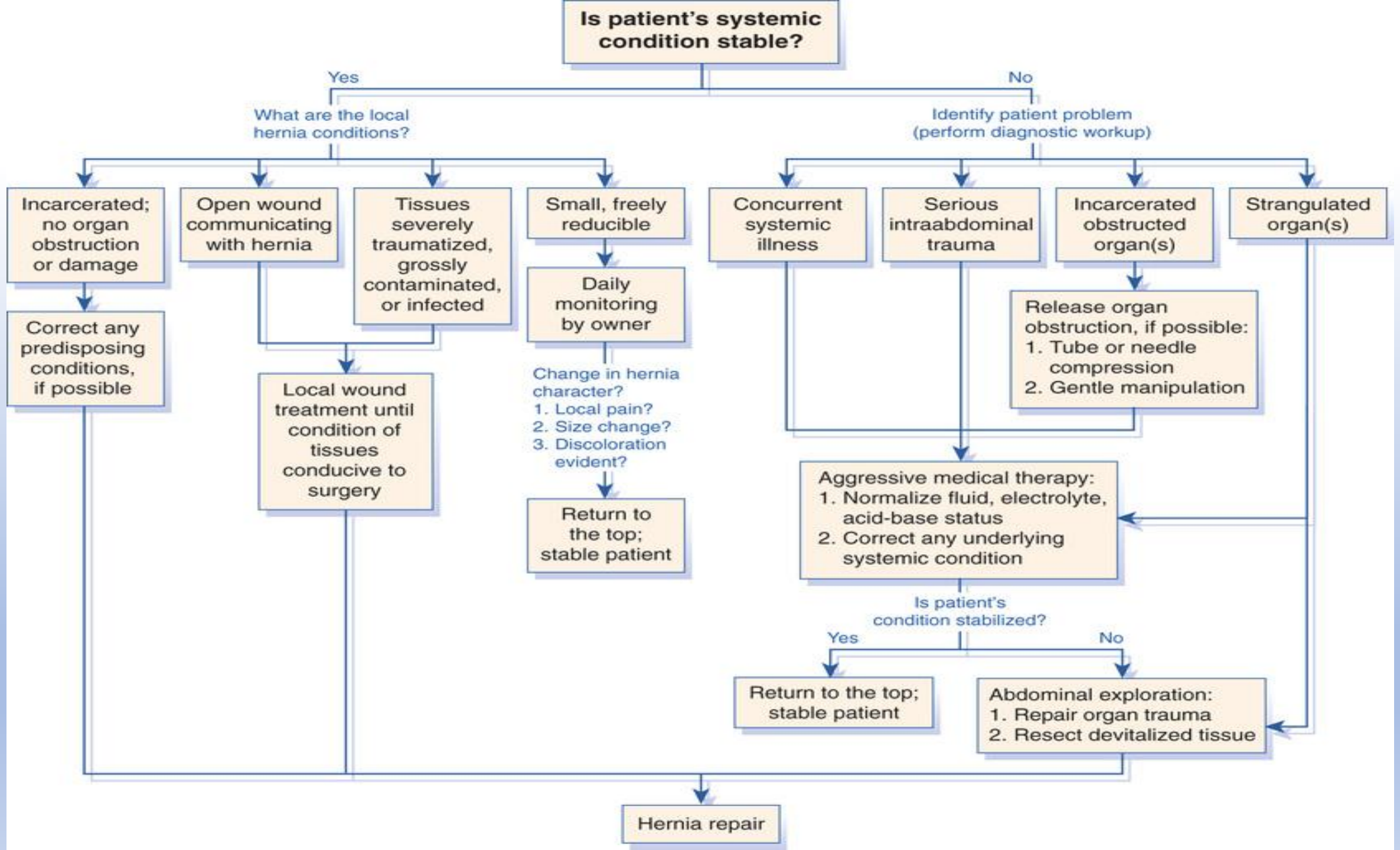
Is patient's systemic condition stable?
Yes
No
What are the local hernia conditions?
Identify patient problem (perform diagnostic workup)
Incarcerated; no organ obstruction or damage
Open wound communicating with hernia
Tissues severely traumatized, grossly contaminated, or infected
Small, freely reducible
Concurrent systemic illness
Serious intraabdominal trauma
Incarcerated obstructed organ(s)
Strangulated organ(s)
Correct any predisposing conditions, if possible
Local wound treatment until condition of tissues conducive to surgery
Daily monitoring by owner
Change in hernia character?
1. Local pain?
2. Size change?
3. Discoloration evident?
Return to the top; stable patient
Release organ obstruction, if possible:
1. Tube or needle compression
2. Gentle manipulation
Aggressive medical therapy:
1. Normalize fluid, electrolyte, acid-base status
2. Correct any underlying systemic condition
Is patient's condition stabilized?
Yes
No
Return to the top; stable patient
Abdominal exploration:
1. Repair organ trauma
2. Resect devitalized tissue
Hernia repair

Вответе
ветеринарный центр

Промежностная грыжа , характеристика

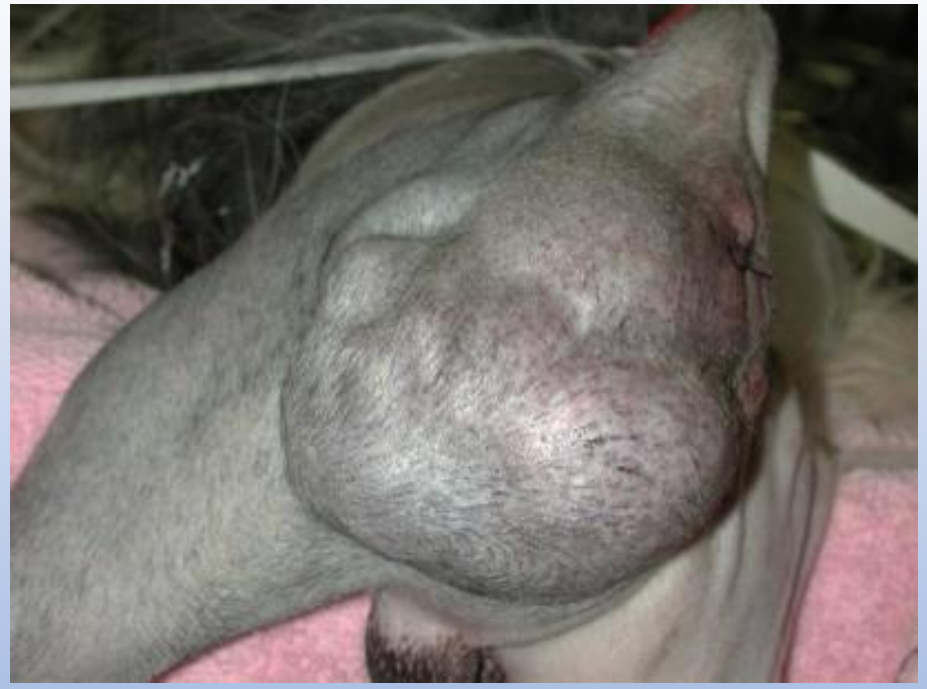

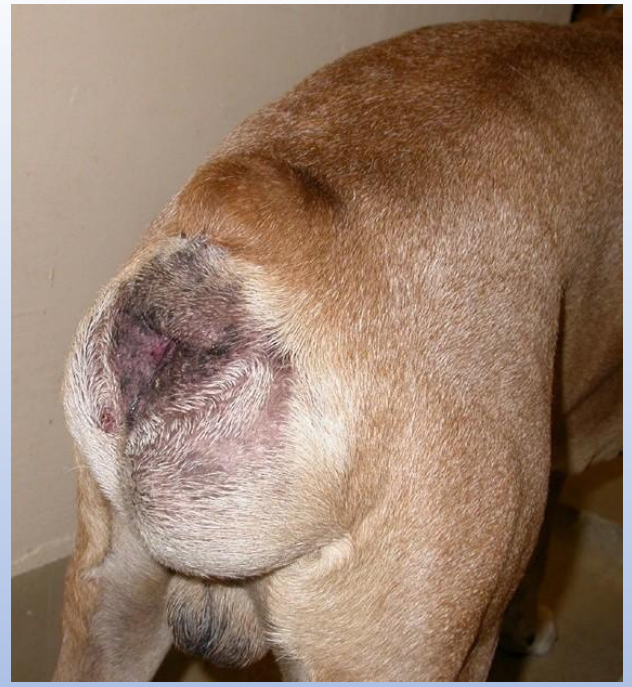

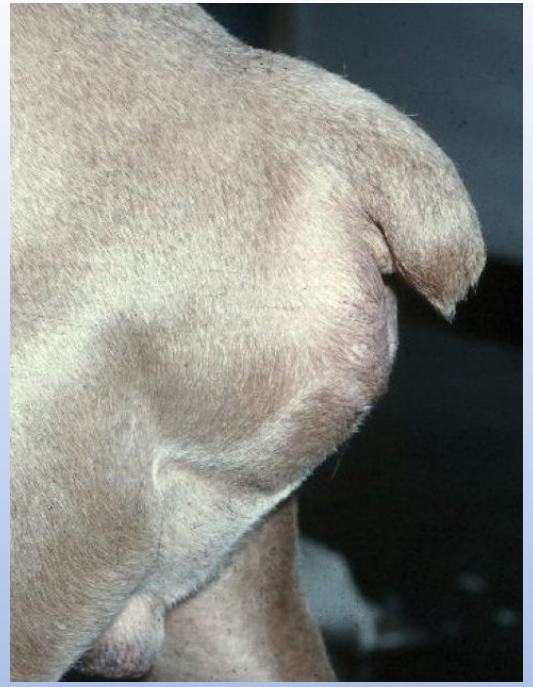

Вответе
ветеринарный центр

- Промежностная грыжа — это состояние, возникающее как у собак, так и у кошек, при котором происходит аномальное смещение органов таза и/или брюшной полости (тонкая кишка, прямая кишка, предстательная железа, мочевой пузырь или жир) в область вокруг ануса, называемую промежностью.
- Это состояние возникает вторично из-за ослабления мышц, образующих тазовую диафрагму, тенезмов, увеличения простаты, патологий прямой кишки, гормональных нарушений.

- Признаки этого состояния включают напряжение при мочеиспускании или дефекации, запор и отек вокруг анальной области.
- странгурия/гематурия
- недержание мочи или недержание кала.
- У большинства больных натуживание во время дефекации является ведущим симптомом.

Вответе
ветеринарный центр

A Review of the Surgical Management of Perineal Hernias in Dogs

Sukhjit Singh Gill, DVM, MS, Robert D. Barstad, DVM, MS

Патогенез

- Причины до конца не выяснены.
- Подавляющее большинство случаев встречается у интактных кобелей среднего или пожилого возраста.
- Наиболее вероятной причиной является увеличение простаты из-за того, что животное не кастрировано. Напряжение из-за увеличенной простаты ослабляет тазовую диафрагму.
- Другие предполагаемые причины промежностных грыж включают анатомические факторы, гормональный дисбаланс, повреждение нервов тазовой диафрагмы и напряжение из-за заболеваний прямой кишки.

Вответе
ветеринарный центр

Retrospective Study (2009–2014): Perineal Hernias and Related Comorbidities in Bitches

Ayne Murata Hayashi [1], Sandra Aparecida Rosner [2], Thais Cristine Alves de Assumpção [2], Angelo João Stopiglia [2], Julia Maria Matera [2]

Affiliations + expand

PMID: 28317613 DOI: 10.1053/j.tcam.2016.10.004

Ретроспективное исследование (2009–2014 гг.): промежностные грыжи и связанные с ними сопутствующие заболевания у сук

- Промежностная грыжа была диагностирована у 182 собак (174 кобеля и 8 сук; 96% и 4% соответственно)
- Хирургическая коррекция выполнена у 6 сук
- Основными сопутствующими заболеваниями, связанными с промежностными грыжами у взрослых сук, были травмы (n = 3; 7,3 ± 1,5 года; 7,1 ± 8,5 кг)
- постоянный кашель, вторичный по отношению к таким состояниям, как бронхит, коллапс трахеи, и кардиопатия у пожилых пациентов небольшого роста (n = 3; 13,6 ± 2,0 года; 2,3 ± 0,1 кг)
- Промежностные грыжи редко встречаются у сук и, как правило, связаны с сопутствующими заболеваниями у этих пациентов.
- самки собак, страдающие неконтролируемым хроническим кашлем, вторичным по отношению к кардиопатии или бронхиту, подвержены риску развития промежностной грыжи.

Вответе
ветеринарный центр

A modified salvage technique in surgical repair of perineal hernia in dogs using polypropylene mesh

D. Vnuk, D. Maticic, M. Kreszinger, B. Radisic, J. Kos, M. Lipar, T. Babic

Clinic of Surgery, Orthopaedics and Ophthalmology, Faculty of Veterinary Medicine, University of Zagreb, Zagreb, Croatia

Все собаки кобели
Собаки мелких пород
Различный возраст
Чаще правосторонняя грыжа
Содержимое грыжевого мешка чаще представлено жировой тканью и реже мочевым пузырем, простатой, кишечником

Table 1. Signalment, duration of disease, clinical signs, side, rectal disease and hernial contents of cases

Breed	Age (years)	Weight (kg)	Duration of disease	Clinical signs	Side	Rectal disease	Hernial content
Maltese	10	6.80	1 year	perineal swelling, tenesmus, dyschezia, haematochezia	bilateral	rectal sacculation	retroperitoneal fat
Pomeranian	14	4.10	1 year	perineal swelling, tenesmus	right	no	retroperitoneal fat
Maltese	8	5.50	8 months	perineal swelling, tenesmus	right	no	retroperitoneal fat
Maltese	6.5	5.20	1.5 year	tenesmus, haematochezia	bilateral	rectal sacculation	small intestine, prostate gland, urinary blader, retroperitoneal fat
Australian silky terrier	5	6.1	6 months	tenesmus, perineal swelling	right	rectal sacculation	no
Dobermann pinscher	4	45	2 weeks	perineal swelling	right	no	no
Cocker spaniel	9.5	18	1 years	tenesmus, perineal swelling, obstipation	bilateral	rectal sacculation	retroperitoneal fat, prostate gland
Maltese	12.5	5.20	1 years	tenesmus, obstipation	right	rectal flexure	retroperitoneal fat
Pekingese	9	4.90	3 months	perineal swelling, dyschezia	right	rectal diverticulum	prostate gland
Mixed breed	7	23	9 months	perineal swelling, anuria, dilated abdomen, vomiting	right	rectal sacculation	urinary bladder
Mixed breed	8.5	28	6 months	perineal swelling, tenesmus	right	rectal diverticulum	retroperitoneal fat
Pekingese	8.5	5.20	10 months	perineal swelling, tenesmus	left	no	retroperitoneal fat
Poodle	11.5	10.20	4 months	perineal swelling, dyschezia	right	rectal sacculation	no
Mixed breed	6	12	3 months	perineal swelling, tenesmus, anuria	left	no	urinary bladder
Yorkshire terrier	8	6.10	5 months	perineal swelling, dyschezia	left	rectal sacculation	retroperitoneal fat
Boxer	9.5	30.20	1 month	perineal swelling, dyschezia, tenesmus	bilateral	rectal sacculation	retroperitoneal fat, prostate gland

диагностика

- Состояние легко диагностируется с помощью пальцевой ректальной пальпации во время физикального осмотра.

Вответе
ветеринарный центр

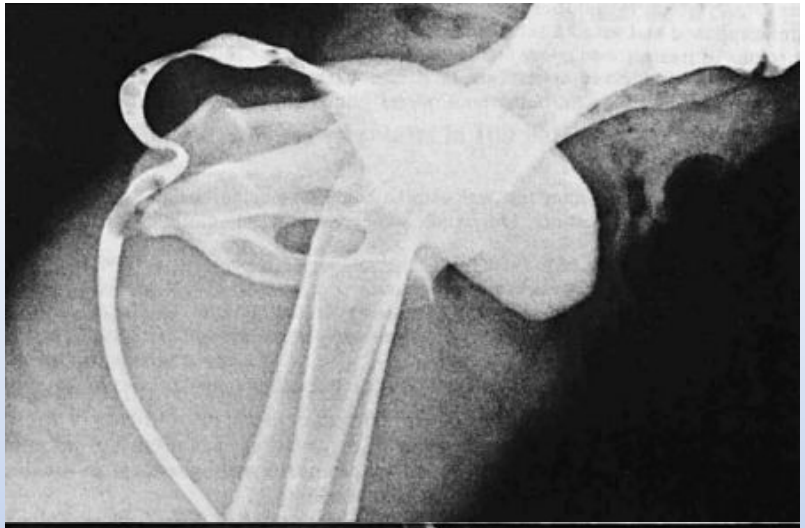

Вответе
ветеринарный центр

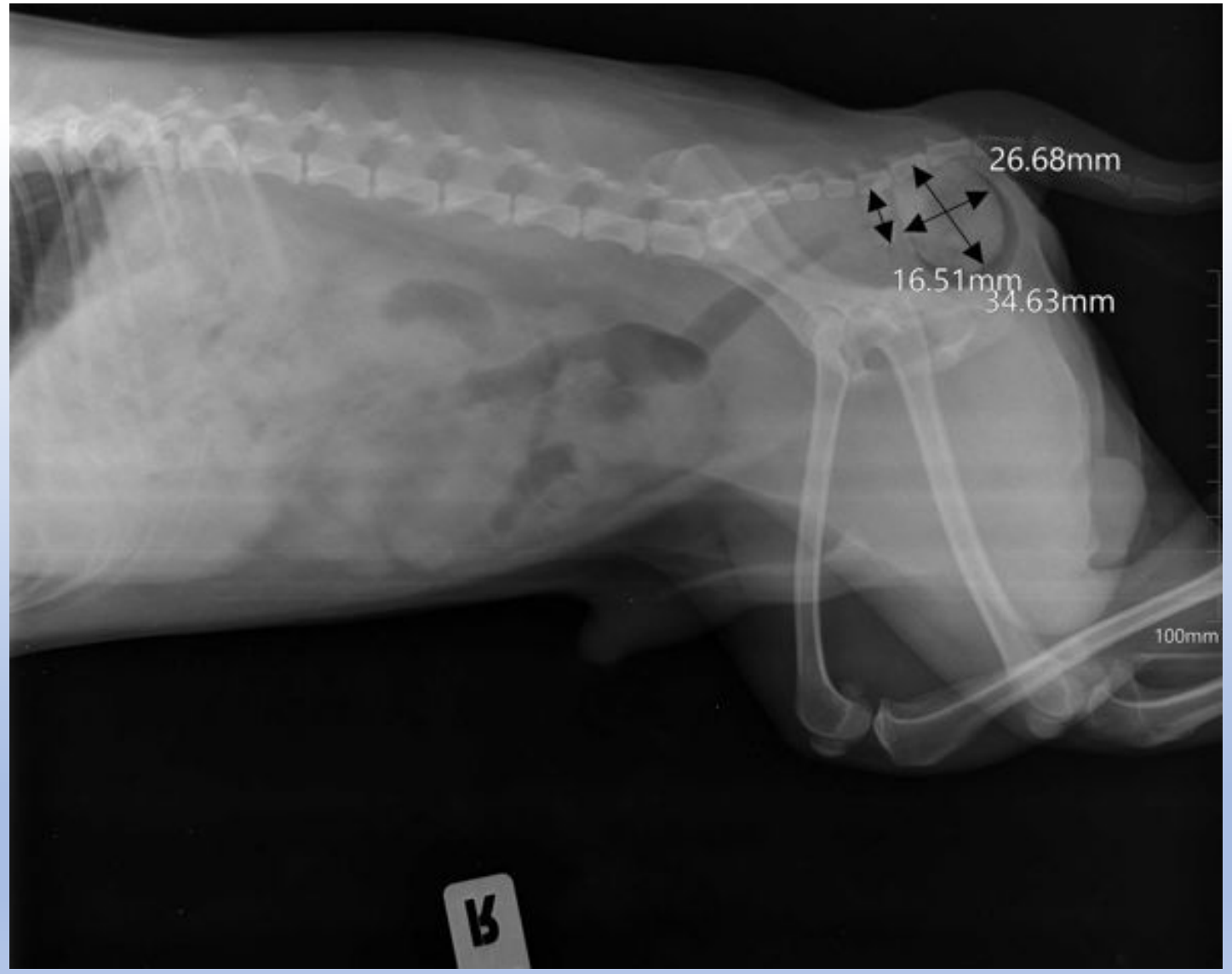

Что может выпасть

Мочевой пузырь
Предстательная железа
Кишечник- тонкий отдел, дивертикул прямой кишки
Жировая ткань

Анатомия региона, доступы

3
12
11
1
4
14
16
15
13
17
10
5
2
10
18
9
19
7
8
6
20

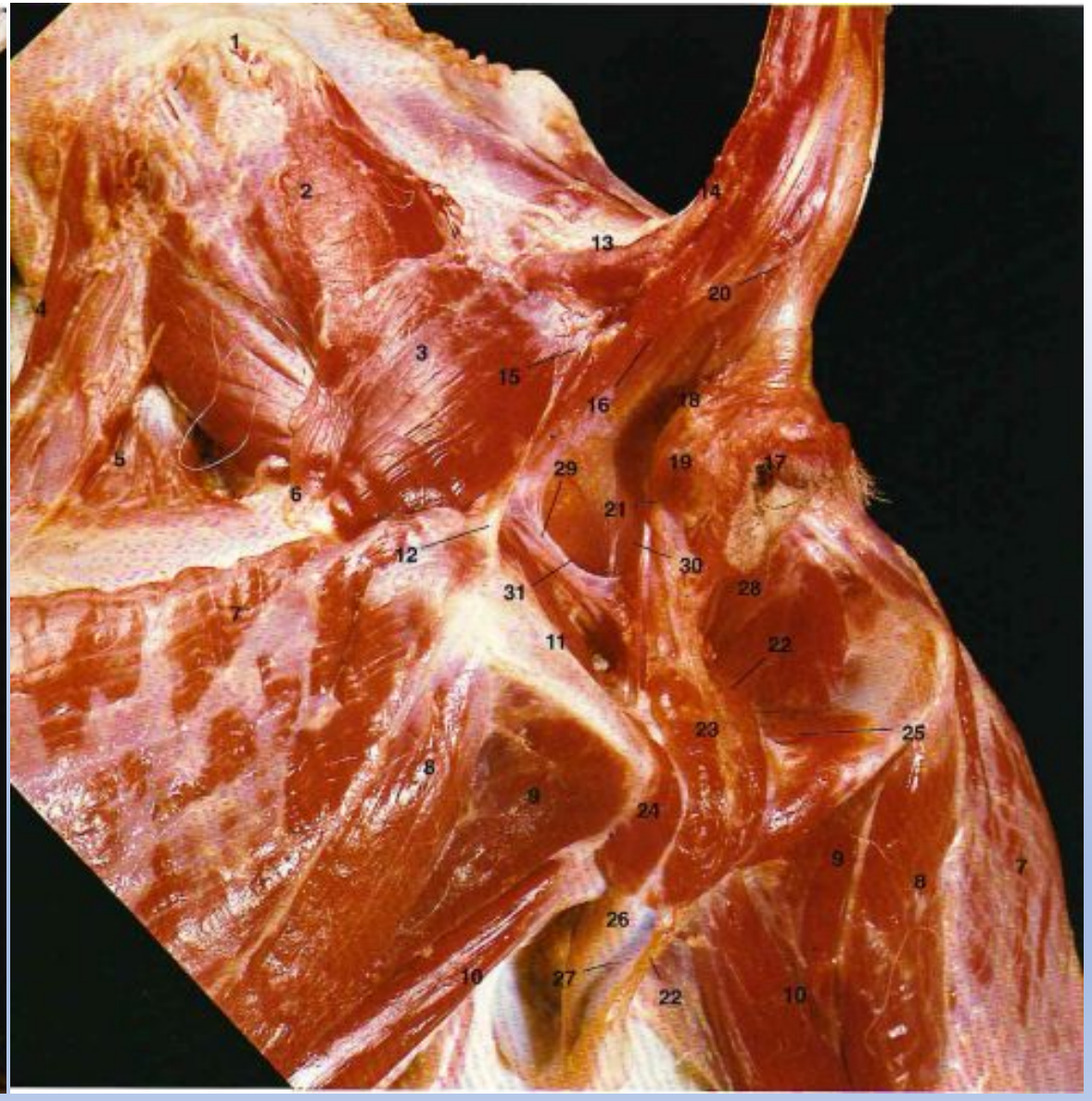
1
2
14
13
20
4
3
15
16
18
5
29
19
17
6
21
12
30
31
28
7
11
22
23
25
8
9
24
9
8
7
26
10
27
22
10

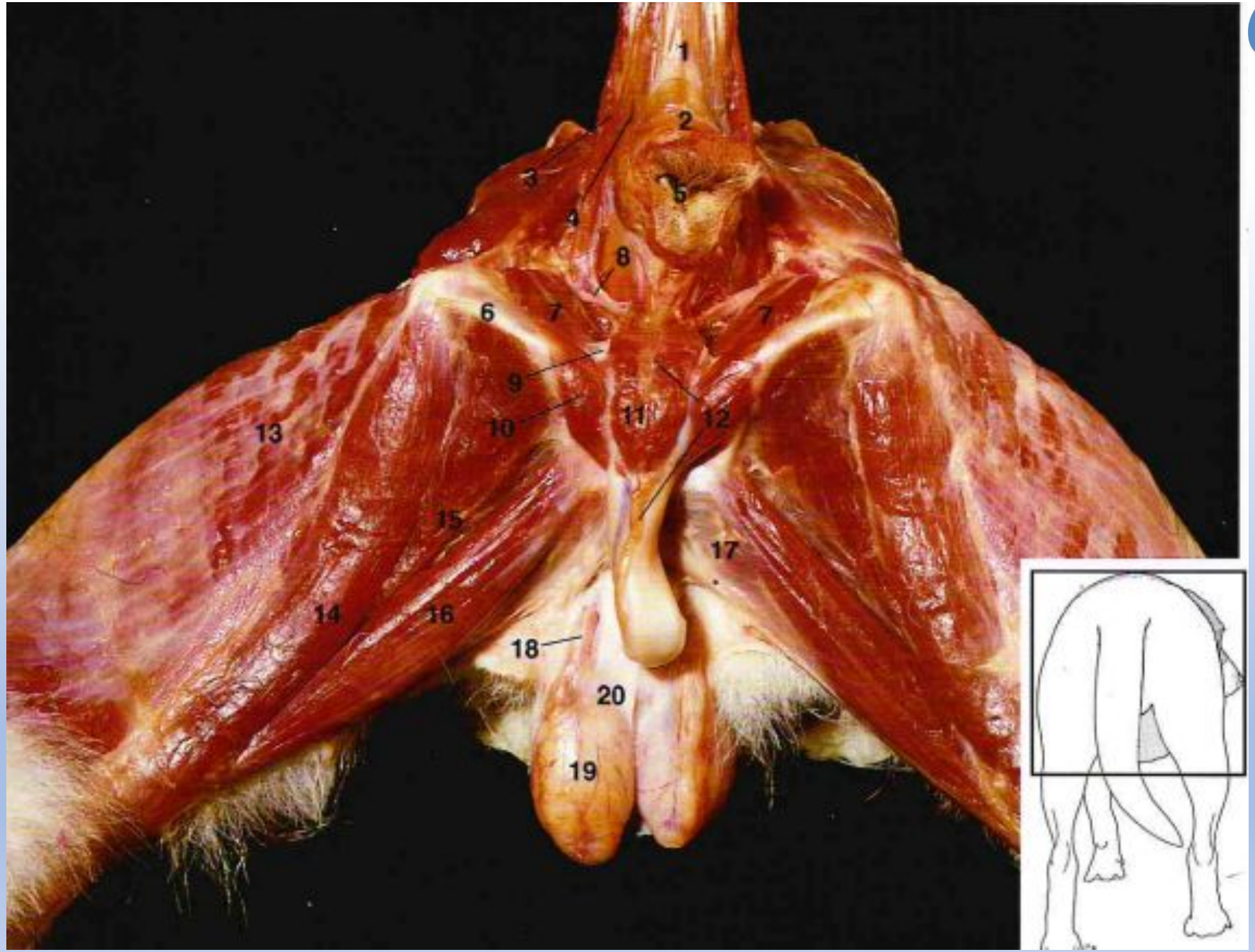

Вответе
ветеринарный центр

Вответе
ветеринарный центр

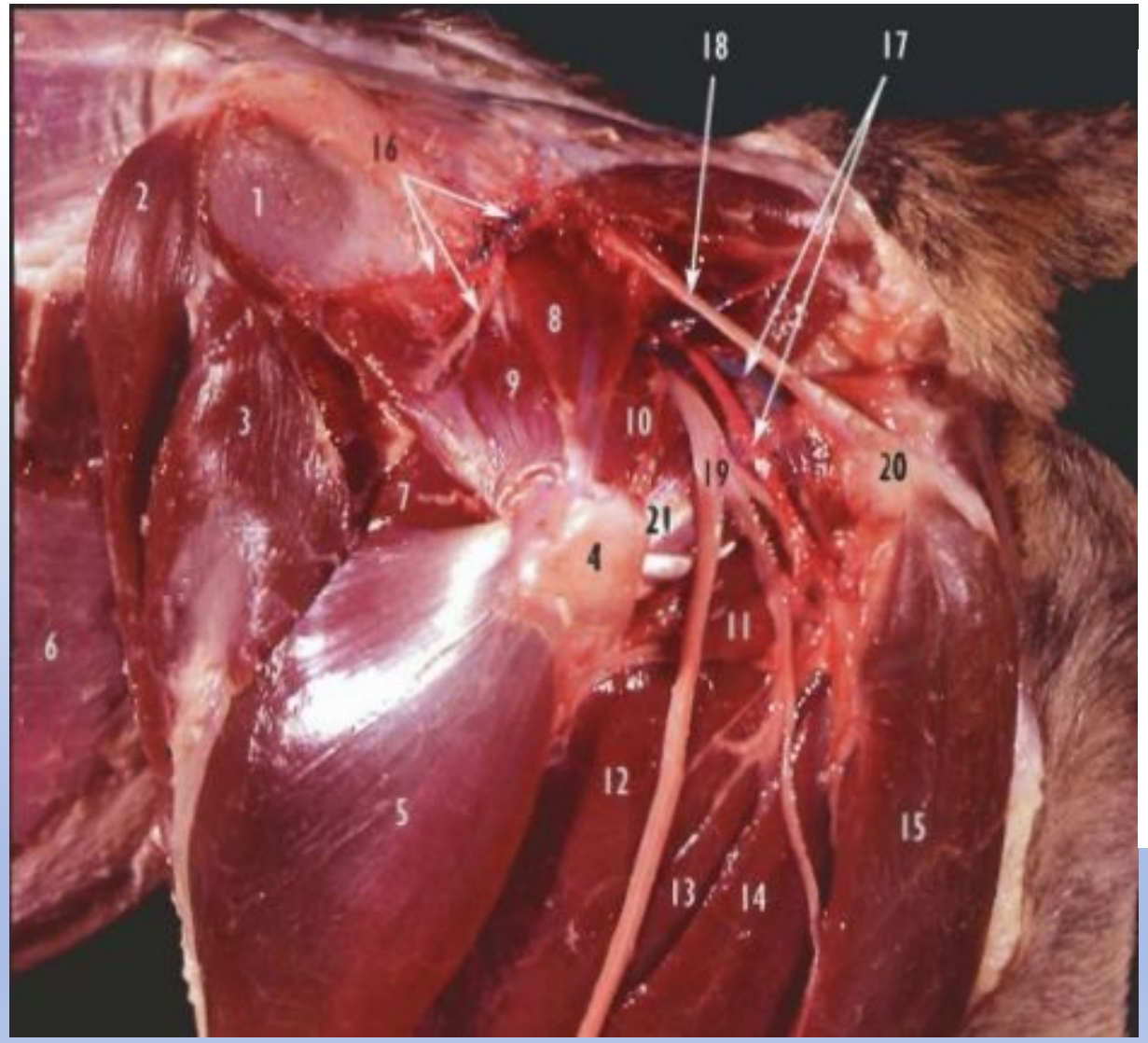

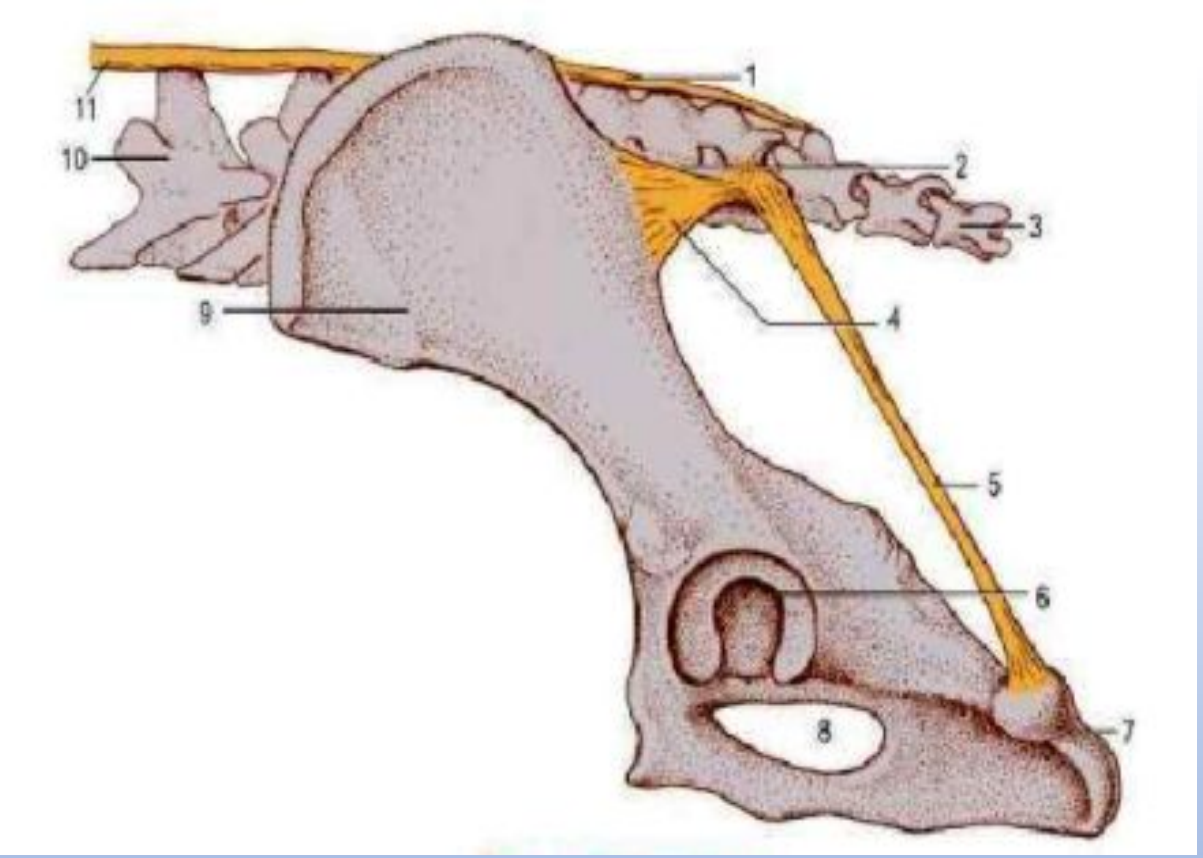

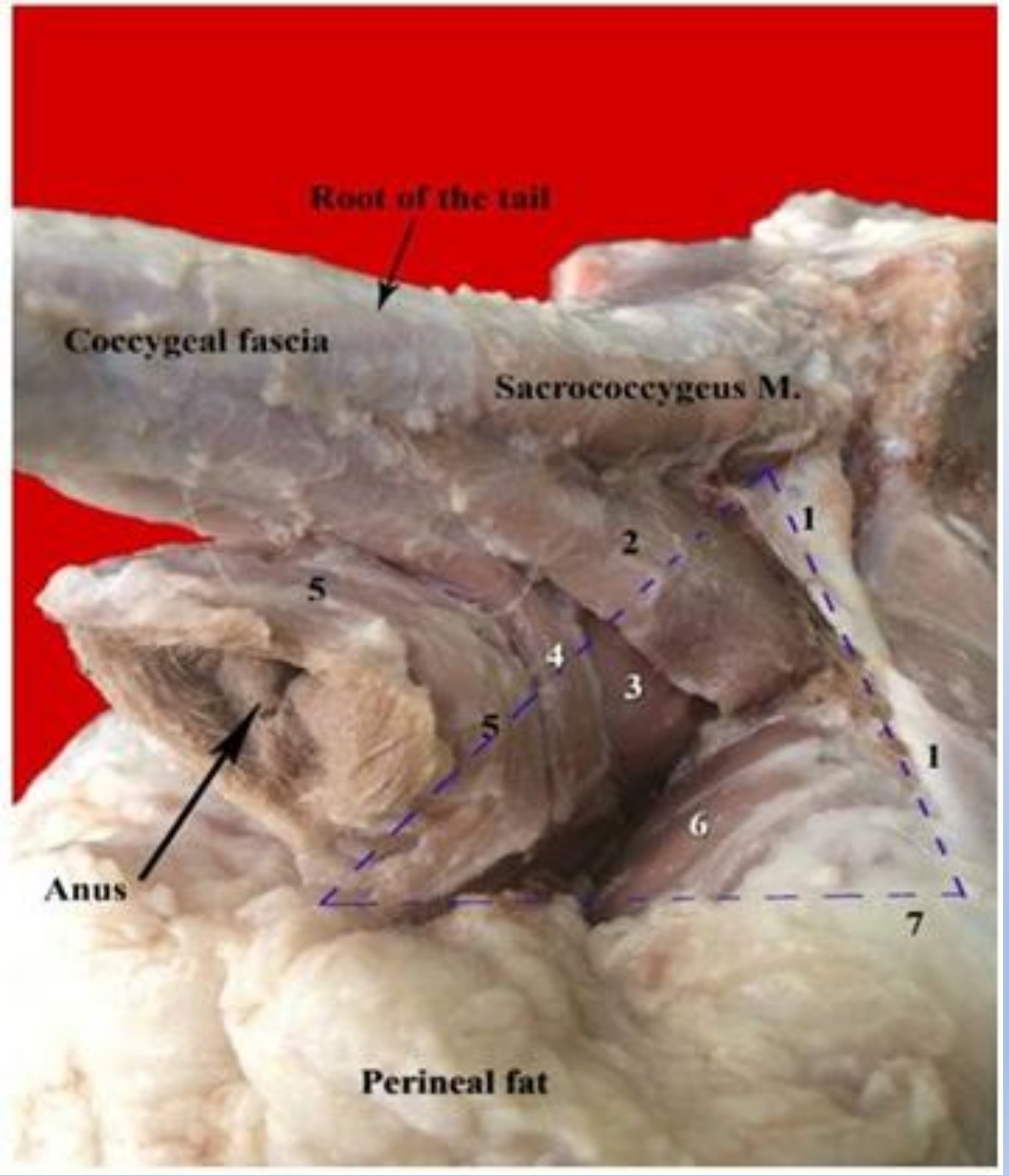

- 1- крестцово-седалищная связка
- 2- латеральная копчиковая мышца.
- 3- лобково-копчиковая мышца
- 4- седалищно-копчиковая мышца
- 5- Наружный сфинктер заднего прохода
- 6- Внутренняя запирательная мышца

Техники хирургического лечения

- Описано несколько методов пластики промежностных грыж– это герниорафия, транспозиция ягодичных мышц и транспозиция внутренней запирательной мышцы, использование сетчатых имплантов или фасций

Расположение на операционном столе подготовка операционного поля

При дивертикуле прямой кишки или копростазе - **предварительно провести очистительную клизму?**

Если есть смещение мочевого пузыря-необходима его катетеризация, для определения уретры в операционной ране и опорожнения МП

Удаление шерсти с области операционного поля

Обработка антисептиками

Укрытие стерильным оперполем

Ушивание анального отверстия кисетным швом

Вответе
ветеринарный центр

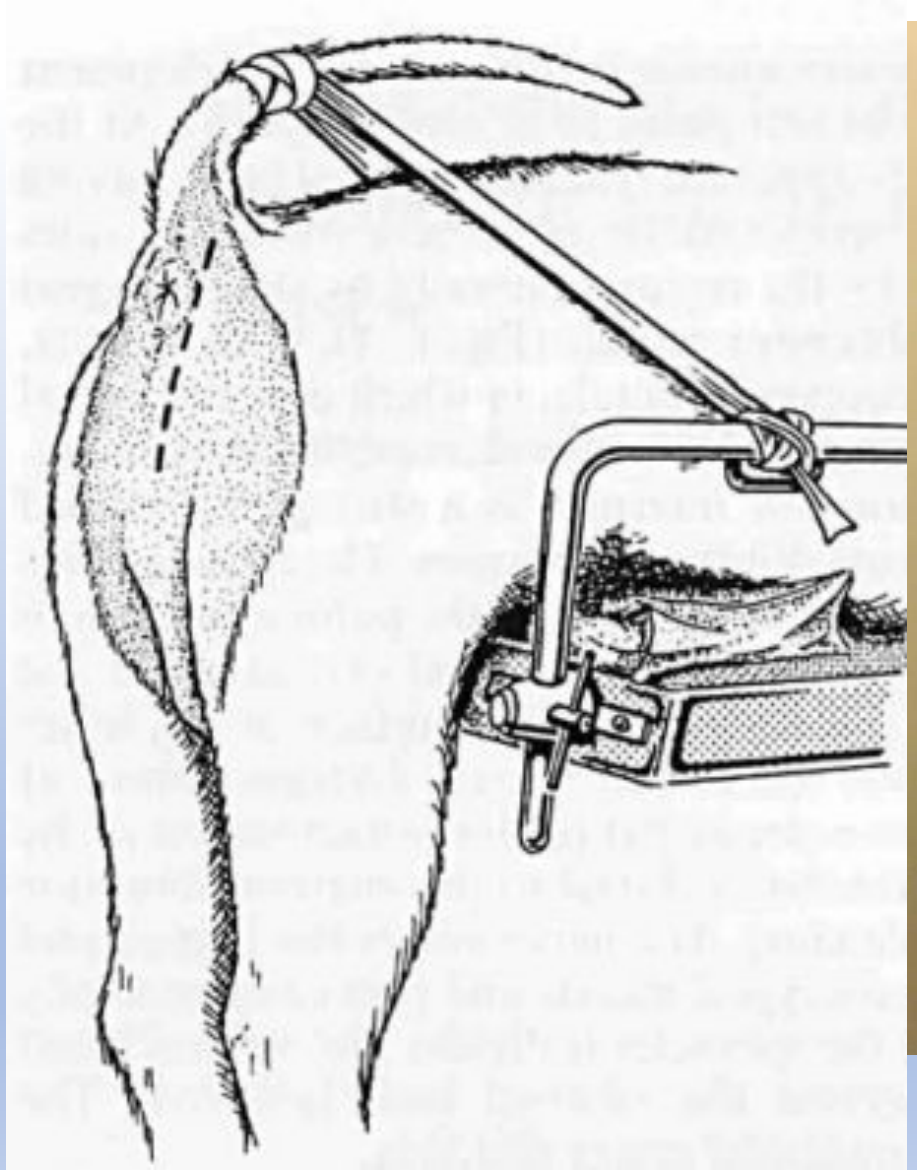

Герниорафия

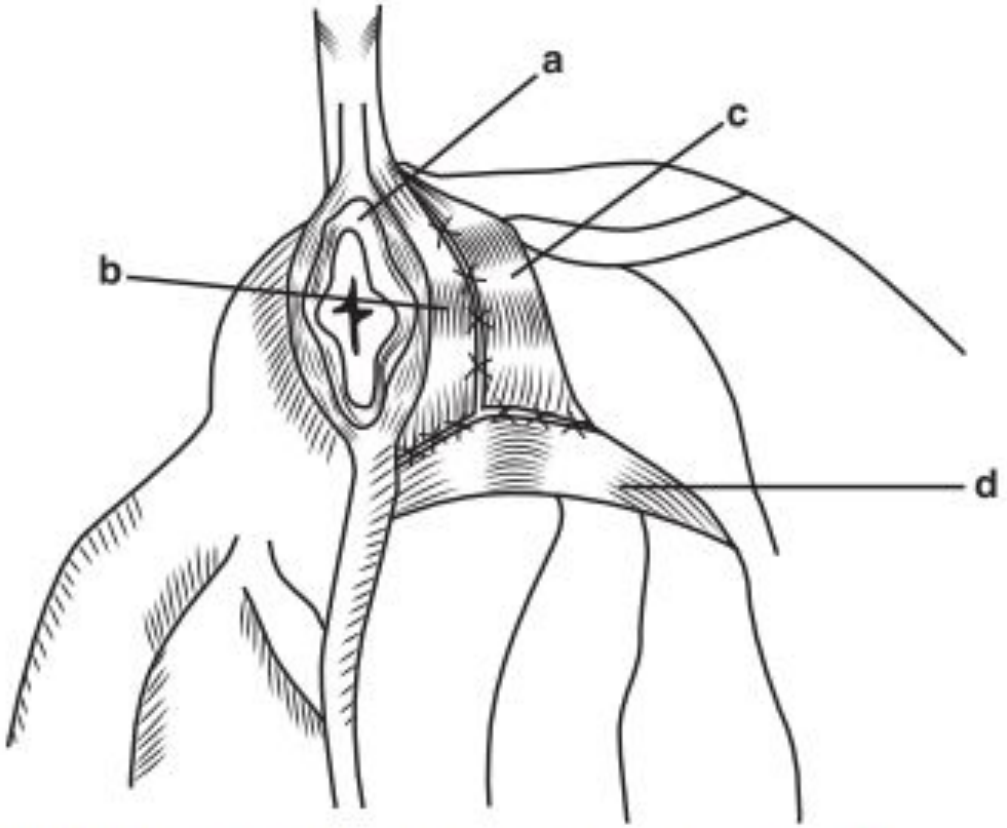

FIGURE 2 *Appositional herniorrhaphy (oblique view). Sutures are placed between external anal sphincter (a) or remnants of levator ani muscle (b), coccygeus muscle (c), and internal obturator muscle (d).*

Техника была описана в 1944 году

Сшиваются наружный анальный сфинктер и копчиковые мышцы для первичной реконструкции
Если мышца levator ani значительно атрофирована, то крестцово-бугорная связка может быть использована в качестве латерального компонента.

- Послеоперационные осложнения включают инфекции послеоперационных ран, выпадение прямой кишки, недержание кала, мочеиспускания.
- Раневые серомы встречаются в 29–61% случаев.

- **Частота рецидивов колеблется от10–46%**

Транспозиция внутренней ельной мышцы

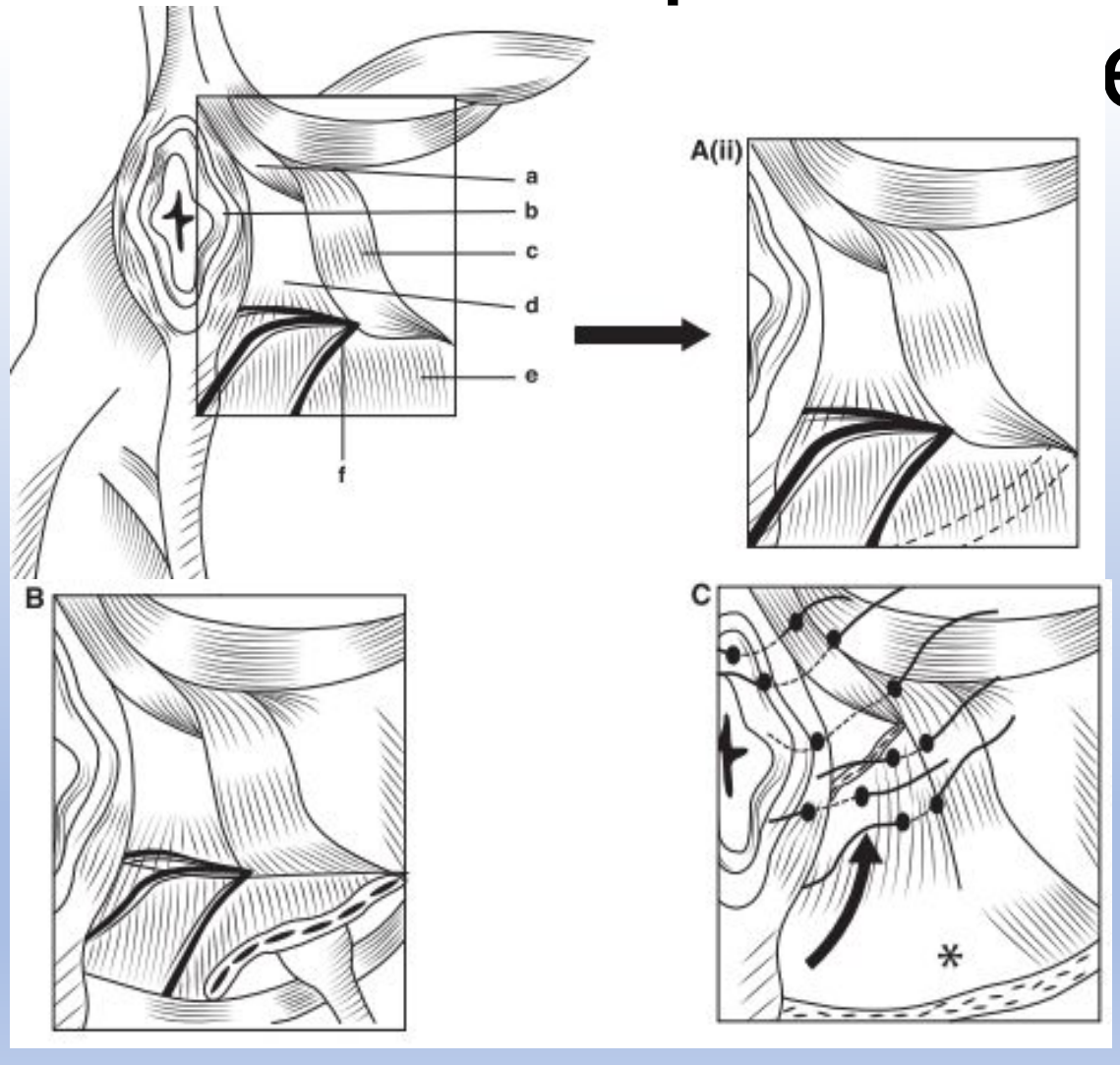

- Этот метод использует дорсомедиальную транспозицию внутренней запирательной мышцы
- уменьшает напряжение на вентральных швах
- общая частота осложнений колеблется от 20 до 46%
- **Частота рецидивов колеблется от 0 до 33%**
- **О промежностной грыже сообщалось в течение 1 года после операции транспозицией внутренней запирательной мышцы в 27,4% случаев**

Вответе
ветеринарный центр

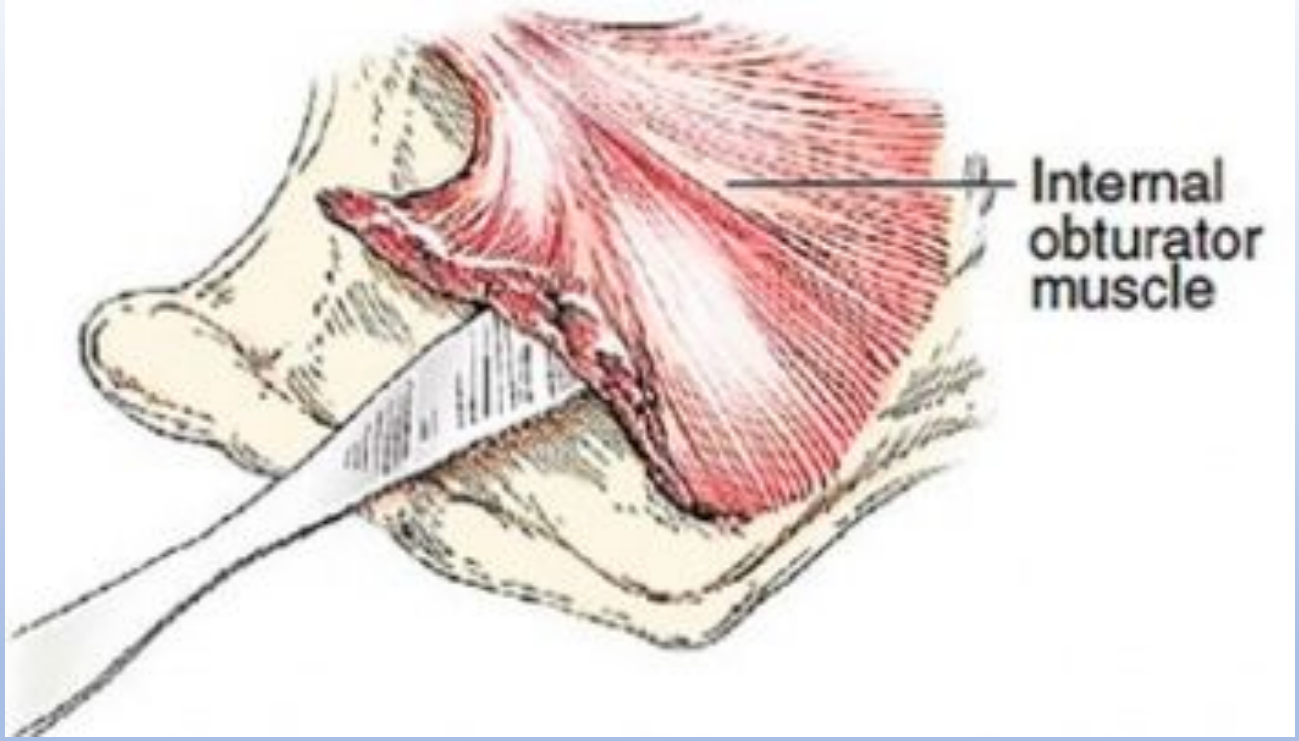

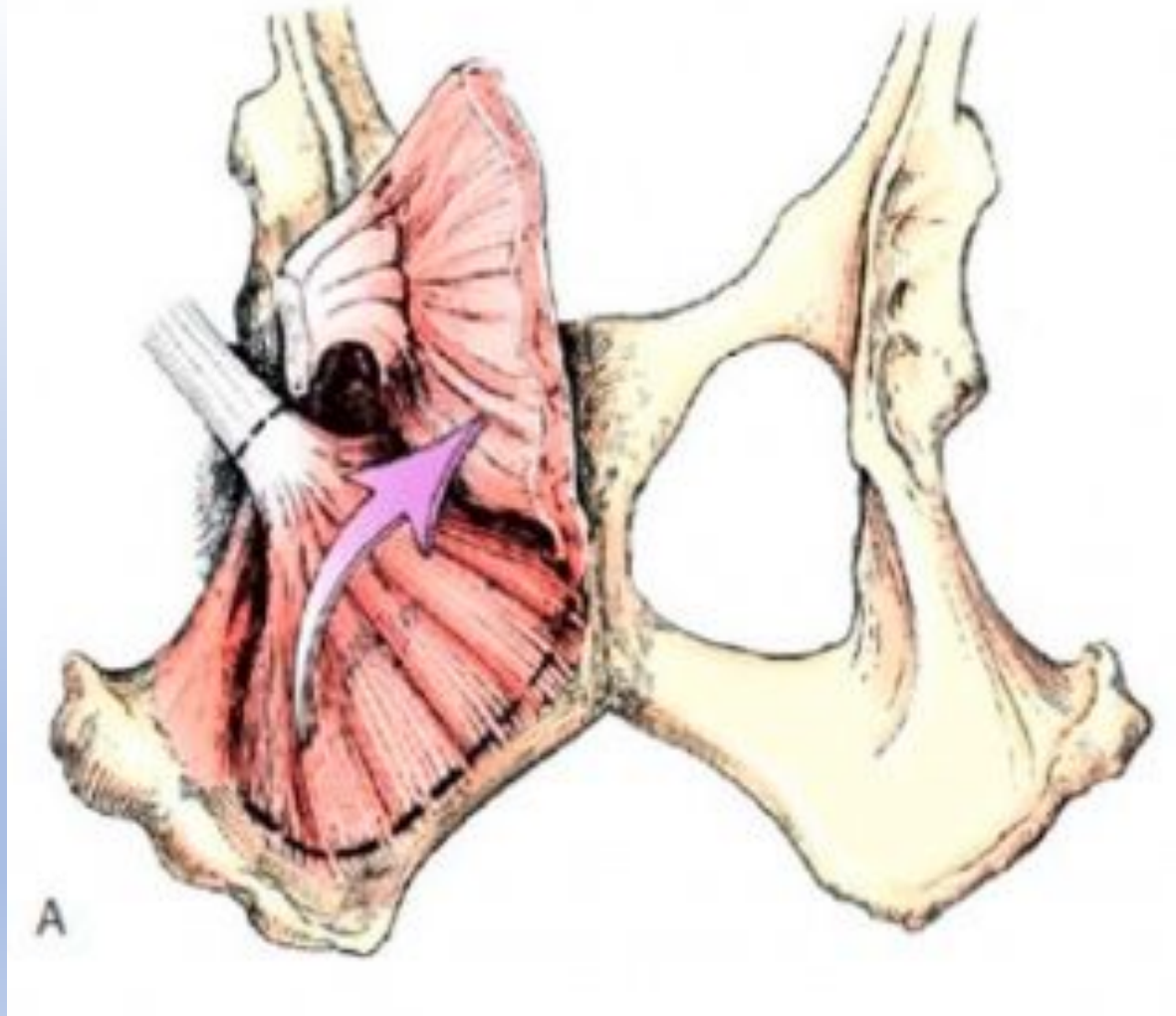

Вответе
ветеринарный центр

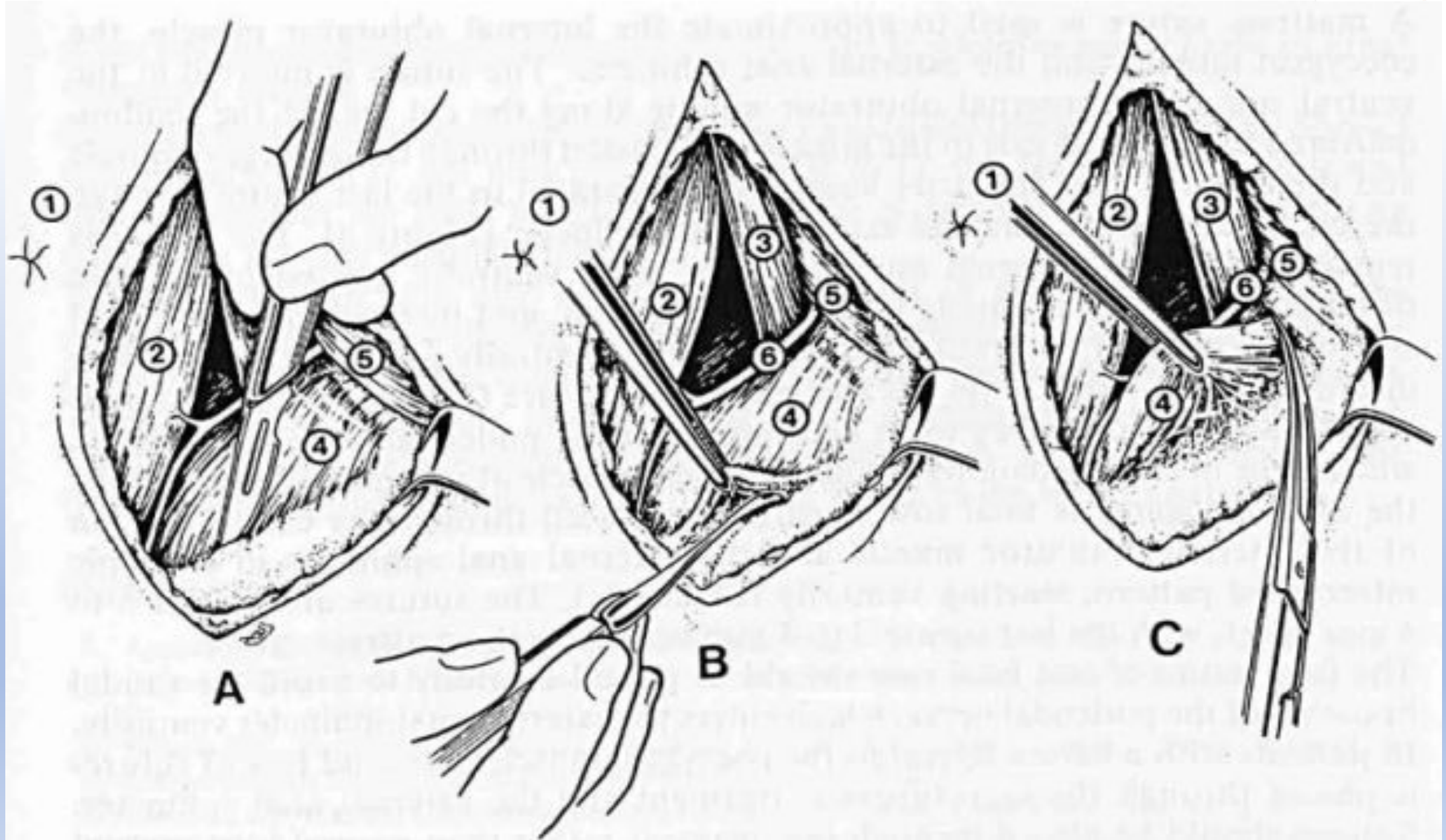

Вответе
ветеринарный центр

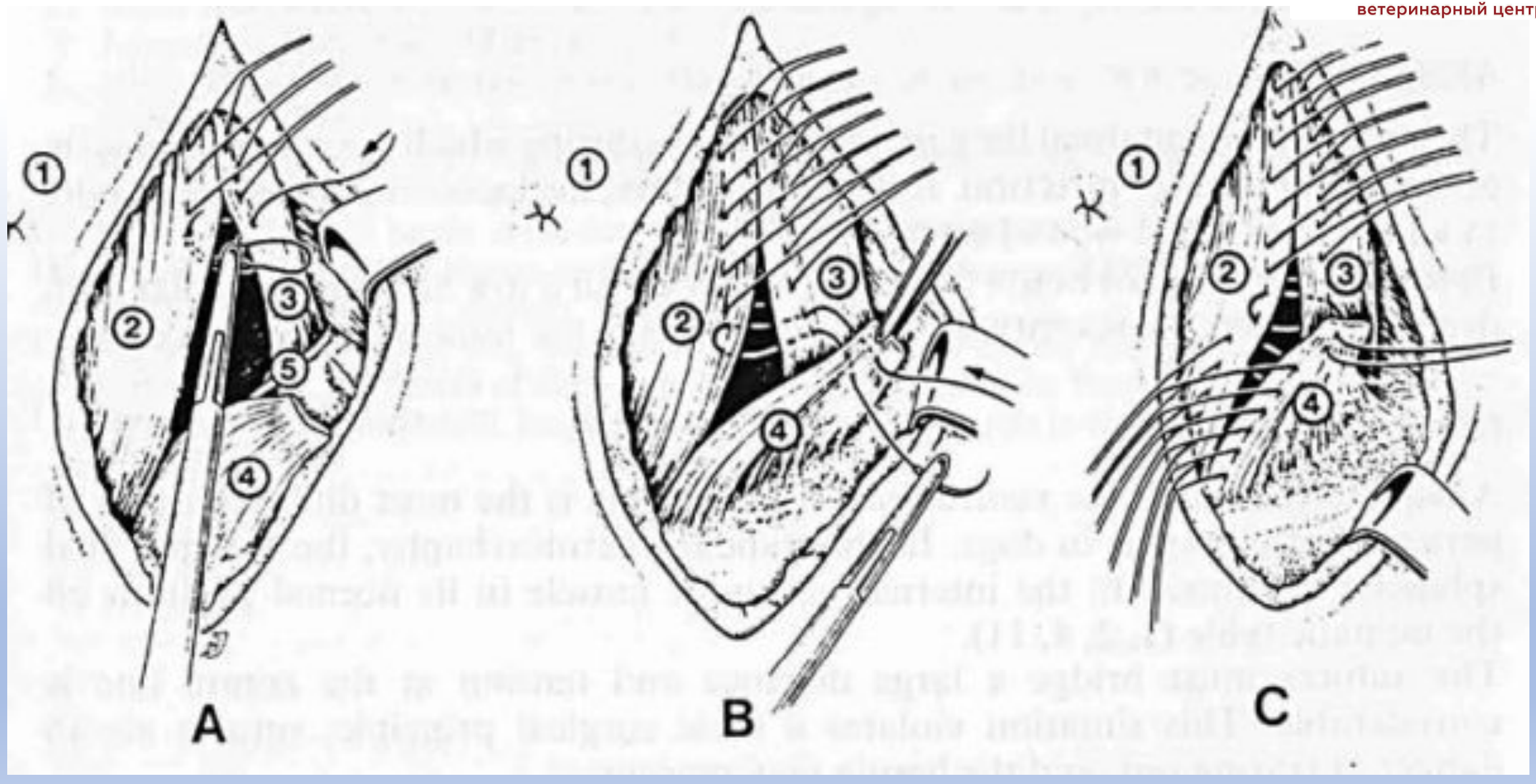

Использование полипропиленовой сетки

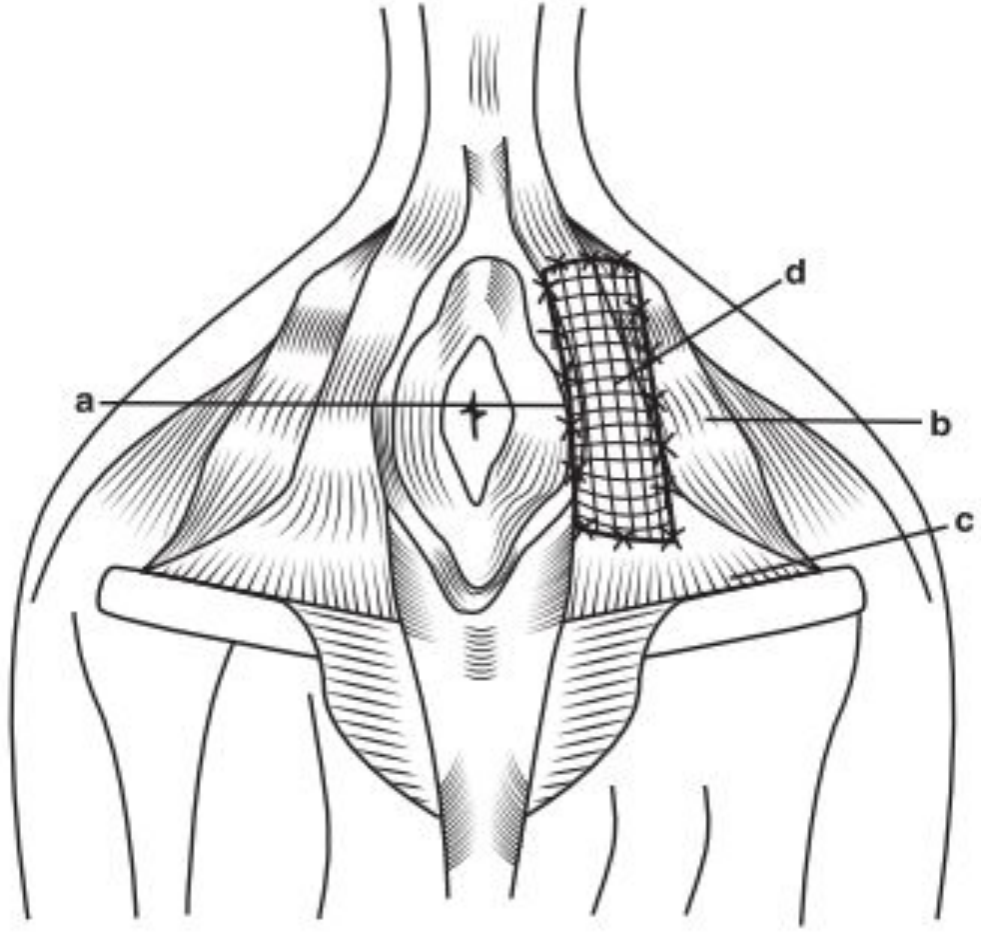

FIGURE 4 *Synthetic mesh implantation. A polypropylene mesh (d) is secured dorsally and laterally to the coccygeus muscle (b), ventrally to the fascia of the internal obturator muscle (c), and medially to the external anal sphincter (a) and levator ani muscle.*

Полипропиленовая сетка используется отдельно или в качестве дополнения к другим хирургическим техникам

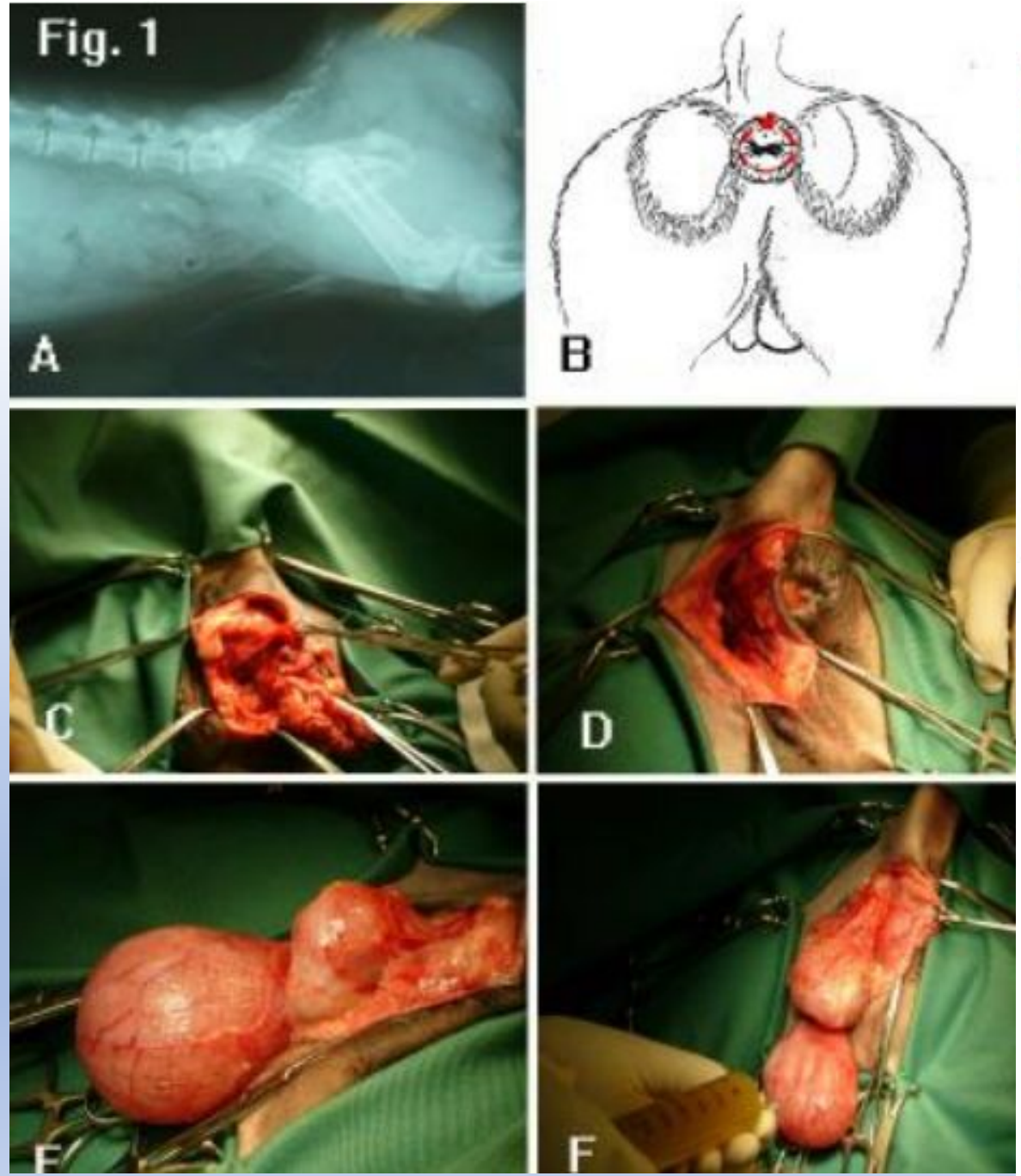
Fig. 1
A
B
C
D
E
F

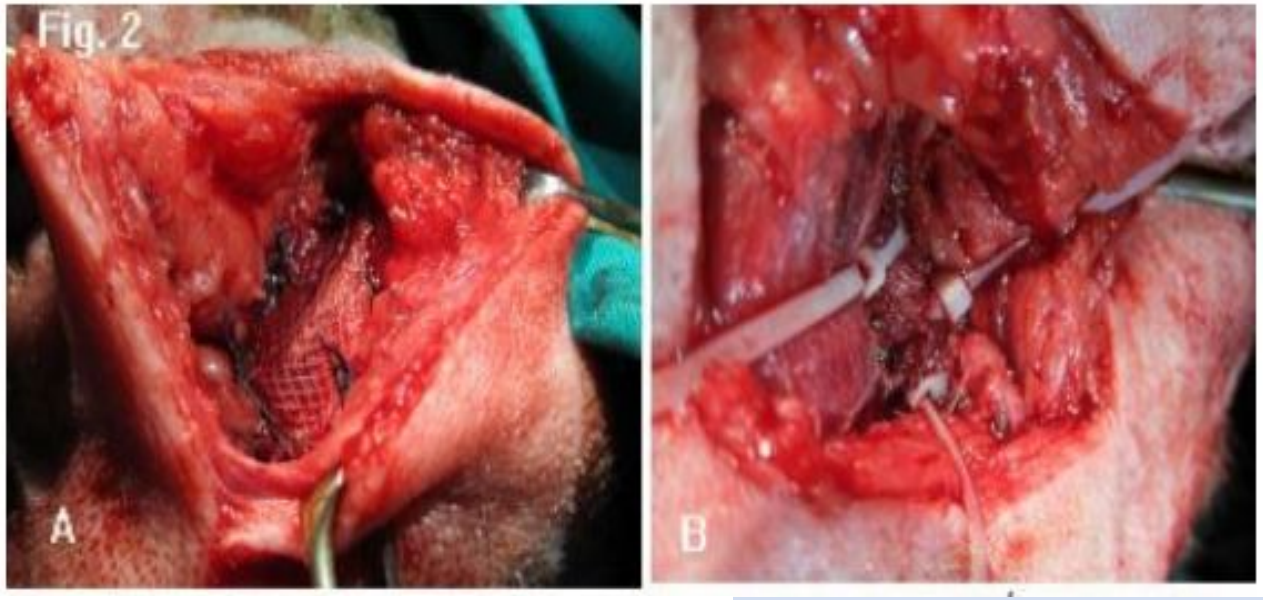
Fig. 2
A
B

PMS3
PROLENE™
ETHICON

- В одном исследовании сообщалось, что эта техника привела к успеху в 92%
- У 36 собак привело к успеху 80,5% при длительном наблюдении в течение 29 месяцев

- Осложнения в виде послеоперационной инфекции (5,6%)
- **Частота рецидивов, связанных с этим методом, составила 12,5%**

Техника с замещением дефекта полипропиленовой сеткой

A modified salvage technique in surgical repair of perineal hernia in dogs using polypropylene mesh

D. Vnuk, D. Maticic, M. Kreszinger, B. Radisic, J. Kos, M. Lipar, T. Babic

Clinic of Surgery, Orthopaedics and Ophthalmology, Faculty of Veterinary Medicine, University of Zagreb, Zagreb, Croatia

Метод использовался при слабости лоскута запирательной мышцы. Исследование выполнено на 16 кобелях

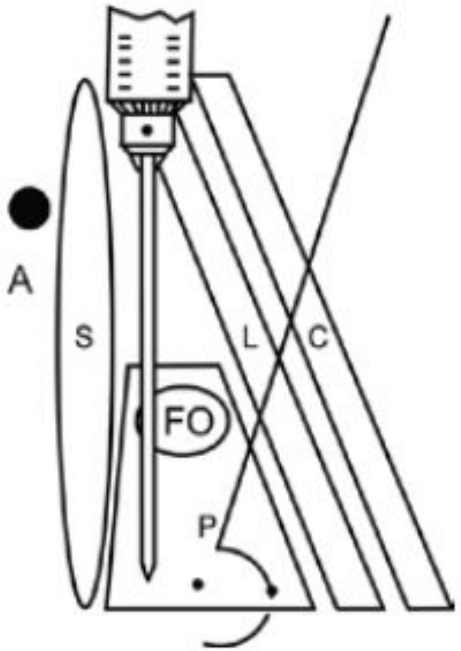

Figure 1. Pelvic plate was drilled on the caudal brim and three holes were made between the ischial tuberosity and midline. All sutures were preplaced before they are tied

A – anus; S – external anal sphincter; L – levator ani muscle; C – coccygeus muscle; P – pelvic bone; F – foramen obturatum

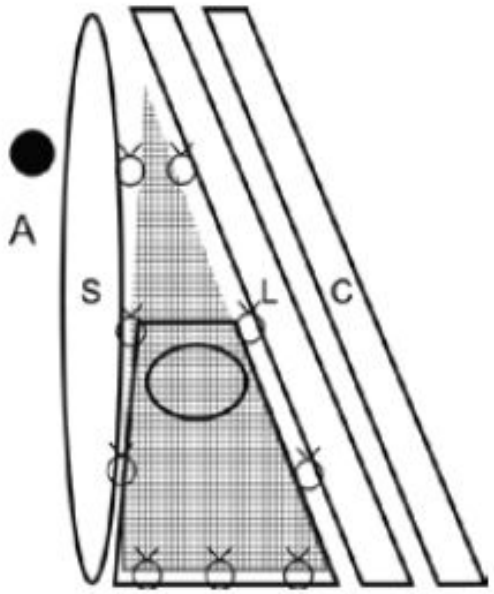

Figure 2. Three sutures were preplaced ventrally through holes in pelvic plate and laterally through sacrotuberous ligament, coccygeus muscle and levator ani muscle. Finally, three sutures were done medially through external anal sphincter. Polypropilene mesh was shaped like triangle. First, the mesh was sutured with single interrupted suture ventrally, then laterally and finally medially. Any protruding mesh was trimmed

Анализ оперативного лечения

Table 2. Patient data about castration, stool after surgery, concurrent diseases, postoperative complications, response to surgery and duration of surgery

Castration	Stool after operation (day)	Concurrent diseases	Postoperative complications	Response to surgery	Duration of surgery
Yes (before)	2	incisional hernia	suture sinus	cure	65
Yes	1	perineal lipoma, enlarged prostate	suture sinus	cure	57
Yes	1	kryptorchismus		cure	61
No	1	colitis		good	52
Yes	2	enlarged prostate		cure	49
No	3			cure	59
Yes (before)	5	megacolon	seroma, obstipation	poor	48
No	1	mitral insufficiency		cure	45
Yes	1			cure	41
Yes	2	enlarged prostate		cure	51
Yes (before)	2			cure	58
Yes (before)	4		temporary neuropraxia of nonoperated side	cure	54
Yes	2	enlarged prostate		cure	39
No	1			cure	43
Yes	2			cure	46
Yes	3	enlarged prostate		cure	53

Ушитие операционной раны

Возможно выполнить различными швами, в том числе и не съемными

Предварительно необходимо иссечь образовавшуюся складку кожи, после вправления грыжи

Не забыть снять шов с анального отверстия!

- **Кастрация** всегда выполняется одновременно с операцией по удалению промежностной грыжи, чтобы простата уменьшилась, что сводит к минимуму напряжение во время дефекации.

Дополнительные техники

- Колопексия, процедура, при которой толстая кишка прикрепляется к левой брюшной стенке.
- Цистопексия, процедура, при которой мочевой пузырь прикрепляется к правой брюшной стенке.
- Вазопексия— процедура, при которой семявыносящий проток (пуповина, идущая к яичку) прикрепляется к стенке тела, чтобы предотвратить грыжу предстательной железы.
- Эти процедуры никогда не используются в качестве основного лечения, а всегда используются в сочетании с основными техниками

Послеоперационное наблюдение и терапия

- Обезболивание. антибиотикотерапия
- Предотвращение разлизывания швов
- Применение диеты или слабительных
- В течение первых 2-3 недель после операции активность ограничивается короткими прогулками на поводке на улице. Запрещены бег, прыжки или грубая игра.
- Через 10-14 дней после операции большая часть отека на уровне операции исчезает.
- Ожидается некоторое напряжение во время дефекации, которое обычно проходит через 7 дней. К 6-8 неделям после операции происходит полное заживление.

осложнения

- Инфекция является редким осложнением этой процедуры.
- Натуживание при дефекации может быть связано с раздражением и воспалением прямой кишки, которая прилегает к операционному полю.
- Недержание кала чаще встречается при двусторонней грыже или при поражении **срамного нерва**.
- Может присутствовать сильная хромота на одну или обе задние конечности из-за болевого синдрома или **защемления седалищного нерва**

Вответе
ветеринарный центр

Perineal hernia repair in the dog by transposition of the internal obturator muscle

B. E. Sjollema [a] & F. J. van Sluijs [a]
[a] Department of Clinical Sciences of Companion Animals , State University of Utrecht , Yalelaan 8, Utrecht, 3584 CM, The Netherlands
Published online: 01 Nov 2011.

Частота послеоперационных осложнений и частота рецидивов сильно различаются в зависимости от метода лечения.
Стандартная герниорафия была связана с инфекцией с частотой от 5% до 29% и частотой рецидивов от 10% до 46%.
Транспозиция ягодичных мышц была связана с ранним разрывом в 58% случаев и частотой рецидивов 14%.
Транспозиция внутренней запирательной мышцы была связана с частотой инфицирования 12% ичастотой рецидивов ниже (4,6%).

Кошки

Corpus ID: 80924999

Perineal hernia in the cat: a retrospective study of 40 cases

C. D. Welches, T. Scavelli, +1 author D. Matthiesen • Published 1992 • Medicine •
Journal of The American Animal Hospital Association

Как и у собак, патогенез не известен.

У 25 % ранее оперировались по поводу перинеальной уретростомии,
Так же были выявлены мегаколон, перинеальные массы, хронический колит и травмы

Чаще двусторонние (95%)

Вответе
ветеринарный центр

Паховая грыжа

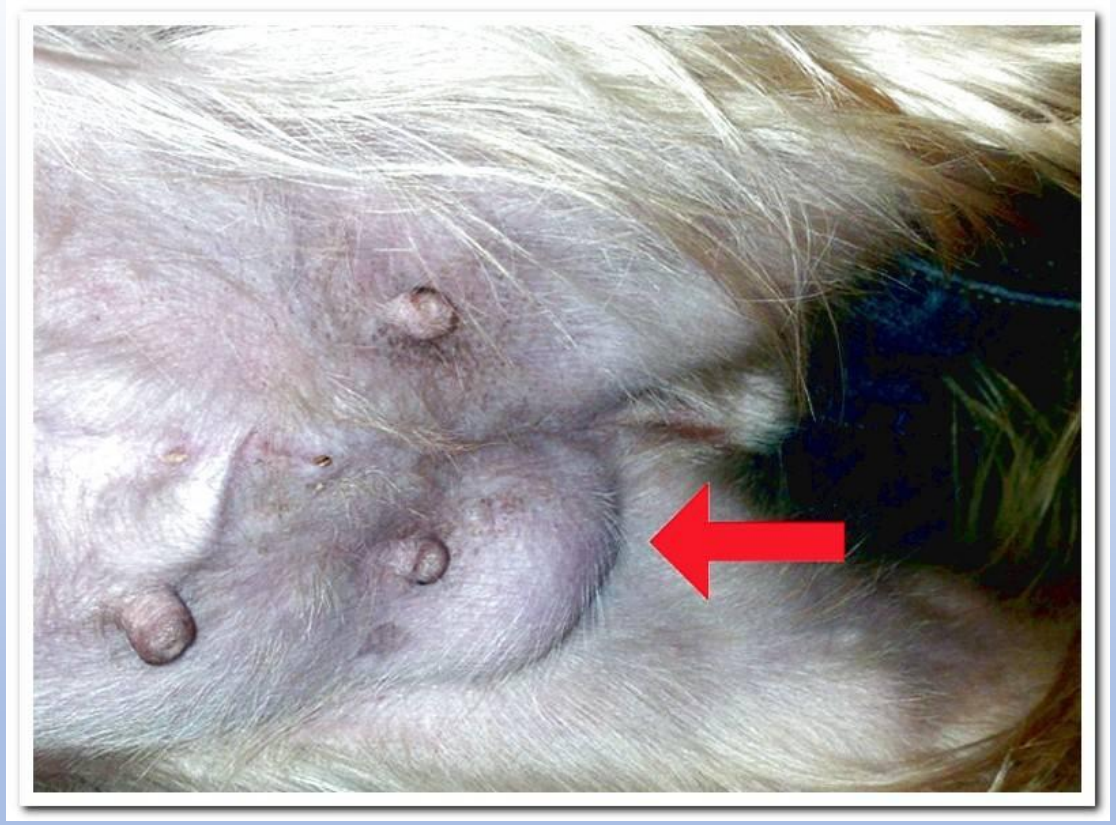

Разберемся в терминологии

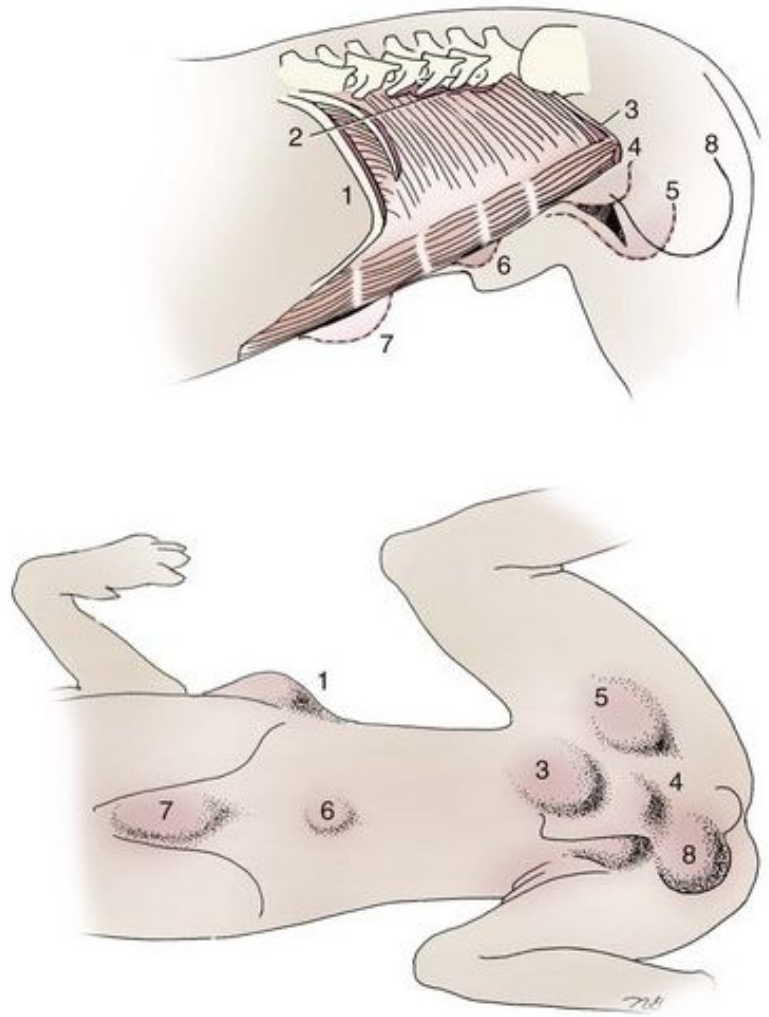

Грыжи области живота

1, Парареберная грыжа; 2 — дорсо-латеральная грыжа; 3, паховая грыжа; 4 — разрыв краниальной лобковой связки; 5 — бедренная грыжа; 6 — пупочная грыжа; 7 — вентральная грыжа (подмечевидная); и 8, мошоночная грыжа. (Изменено из Smeak DD: Abdominal hernias. В Slatter DH, редактор: Учебник по хирургии мелких животных, изд. 3, Филадельфия, 2003 г., Saunders/Elsevier.)

Abdominal Wall Reconstruction and Hernias

Daniel D. Smeak

Разберемся в терминологии

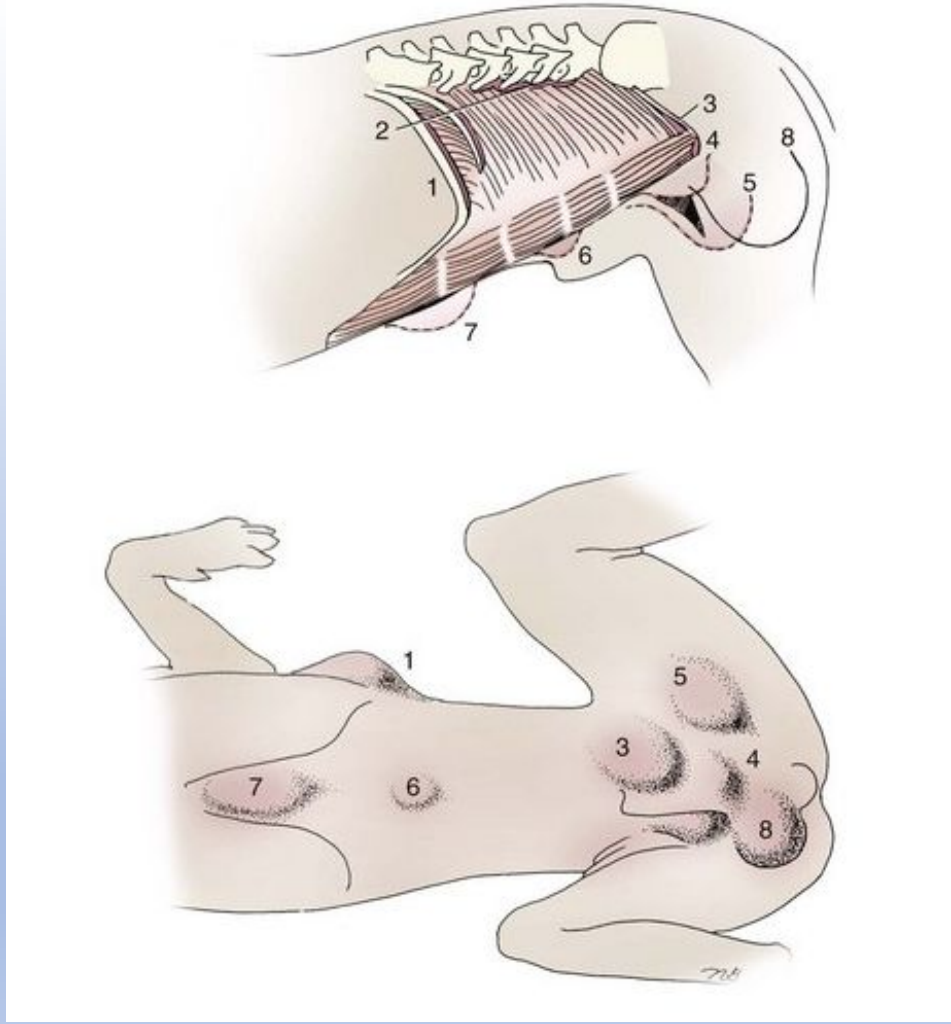

Дефекты в более латеральных областях брюшной стенки чаще всего возникают в результате травмы и включают паракостальные дефекты сразу за каудальным краем ребер или дорсо-латеральные грыжи, обнаруживаемые сразу вентральнее поясничных поперечных отростков. К каудальным грыжам живота относятся врожденные или приобретенные мошоночные и паховые грыжи, а также наиболее часто обусловленные травмой — предлобковые и бедренные грыжи.

Паховые грыжи, характеристика

- Паховые грыжи встречаются реже, чем пупочные. Они возникают в результате дефекта пахового кольца, через которое выпячивается содержимое брюшной полости.
- Под паховой грыжей обычно понимают прямые и непрямые грыжи у самок и прямые грыжи у самцов.
- Отдельно рассматриваются мошоночные грыжи.

Инцидентность

- Врожденные паховые грыжи у собак и кошек встречаются редко и часто сочетаются с пупочной грыжей.
- Врожденные паховые грыжи чаще развиваются у кобелей, чем у самок, возможно, из-за замедленного сужения пахового кольца из-за позднего опущения яичка.
- Приобретенные паховые грыжи относительно распространены у собак и чаще всего возникают у некастрированных сук среднего возраста.
- Породная предрасположенность не зарегистрирована.

Вответе
ветеринарный центр

J Am Anim Hosp Assoc. 2020 Nov 1;56(6):301. doi: 10.5326/JAAHA-MS-7106.

Retrospective Study on Clinical Features and Treatment Outcomes of Nontraumatic Inguinal Hernias in 41 Dogs

Teruo Itoh [1], Atsuko Kojimoto [1], Kentaro Kojima [1], Hiroki Shii [1]

Affiliations + expand

PMID: DOI: 10.5326/JAAHA-MS-7106

- в развитии нетравматических паховых грыж (НПГ) у собак участвуют несколько факторов, но исследования серии случаев, посвященные этиологии и результатам лечения, ограничены.
- Были рассмотрены медицинские записи, 42 собаки с хирургическим лечением
- все собаки были мелких пород весом <10 кг, среднего и старшего возраста (> 5 лет; 33 случая), преобладал женский пол (34 случая) и миниатюрные таксы (26 случаев)
- Часто встречалось левостороннее поражение (30 слева, 9 справа, 2 двусторонне), выпячивание органов наблюдалось в 22 случаях (15 матка, 9 тонкая кишка, 1 толстая кишка)
- НПГ чаще встречаются у сук мелких пород, и что возраст может увеличить

- Суки могут быть предрасположены, поскольку паховый канал короче и имеет больший диаметр, чем у кобелей.
- Врожденные паховые грыжи могут спонтанно исчезнуть в возрасте 12 недель из-за уменьшения относительного размера паховых колец.
- Травматические паховые грыжи у собак могут быть результатом существовавшей ранее анатомической слабости в этой области.

- Анатомия и патогенез: У обоих полов генитальная ветвь бедренно-полового нерва, артерия и вена, а также наружные половые сосуды проходят через каудомедиальную часть канала. Сагиттальная щель между мышцами живота, соединяющая наружное и внутреннее паховые кольца, называется паховым каналом. Внутреннее паховое кольцо ограничено медиально прямой мышцей живота, краниально — каудальным краем внутренней косой мышцы живота, латерально и каудально — паховой связкой. Наружное паховое кольцо представляет собой продольный разрез апоневроза наружной косой мышцы живота. Близкое наложение наружного и внутреннего паховых колец у мелких животных образует не истинный «канал», как следует из его названия, а потенциальную щель, через которую может произойти грыжевой разрыв.

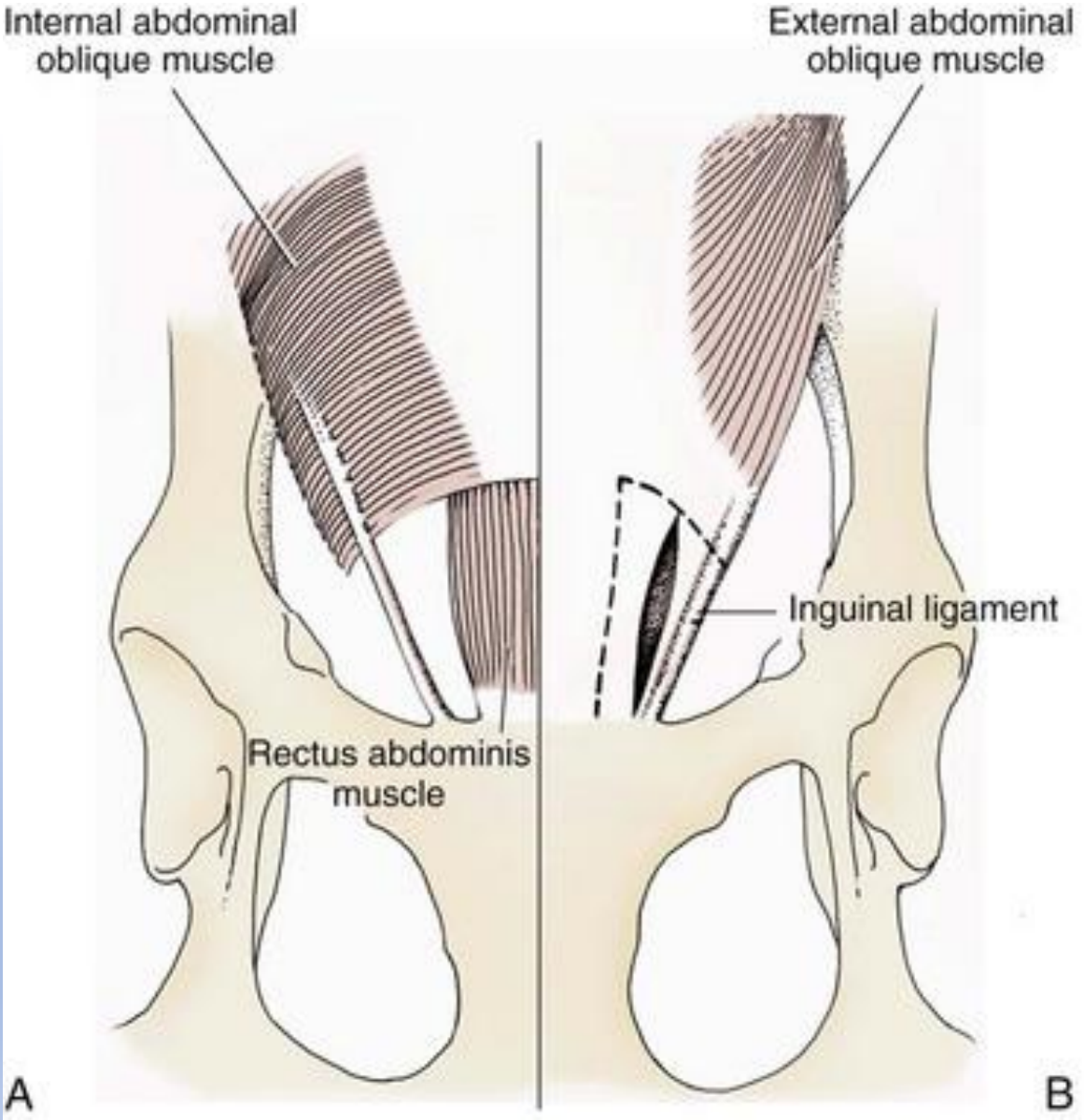
Internal abdominal oblique muscle
External abdominal oblique muscle
Inguinal ligament
Rectus abdominis muscle
A
B

диагностика

- У пораженных животных обычно выявляется безболезненное одностороннее или двустороннее образование мягкой рыхлой консистенции. варьируют в зависимости от степени окклюзии сосудов и характера содержимого. Паховые грыжи могут быть незаметно маленькими. Большие грыжи могут содержать беременную матку, мочевой пузырь или тощую кишку.
- Прямые паховые грыжи у кобелей можно спутать с мошоночными грыжами из-за венозной или лимфатической обструкции в области пахового кольца и последующего отека. отек яичка и семенного канатика.

- Диагноз обычно основывается на данных анамнеза и физическом осмотре.
- Рвота может указывать на ущемленный кишечник
- Наличие в анамнезе образования в паху и предыдущих вагинальных кровотечений или выделений может указывать на поражение матки.
- При выпадении не ущемленного сальника симптомов может вообще не быть.
- Риск ущемления кишечника у собак с длительно существующей паховой грыжей составляет менее 5%

- Диагноз подтверждается ручным вправлением грыжевого содержимого и пальпацией грыжевых ворот. Вправлению грыжи можно способствовать, приподняв заднюю часть живота в положении лежа на спине, чтобы уменьшить каудальное внутрибрюшное давление.
- Рекомендуется тщательная пальпация обоих паховых каналов, поскольку паховые грыжи могут быть двусторонними, а небольшие грыжи могут оставаться невыявленными до возникновения осложнений.

Вответе
ветеринарный центр

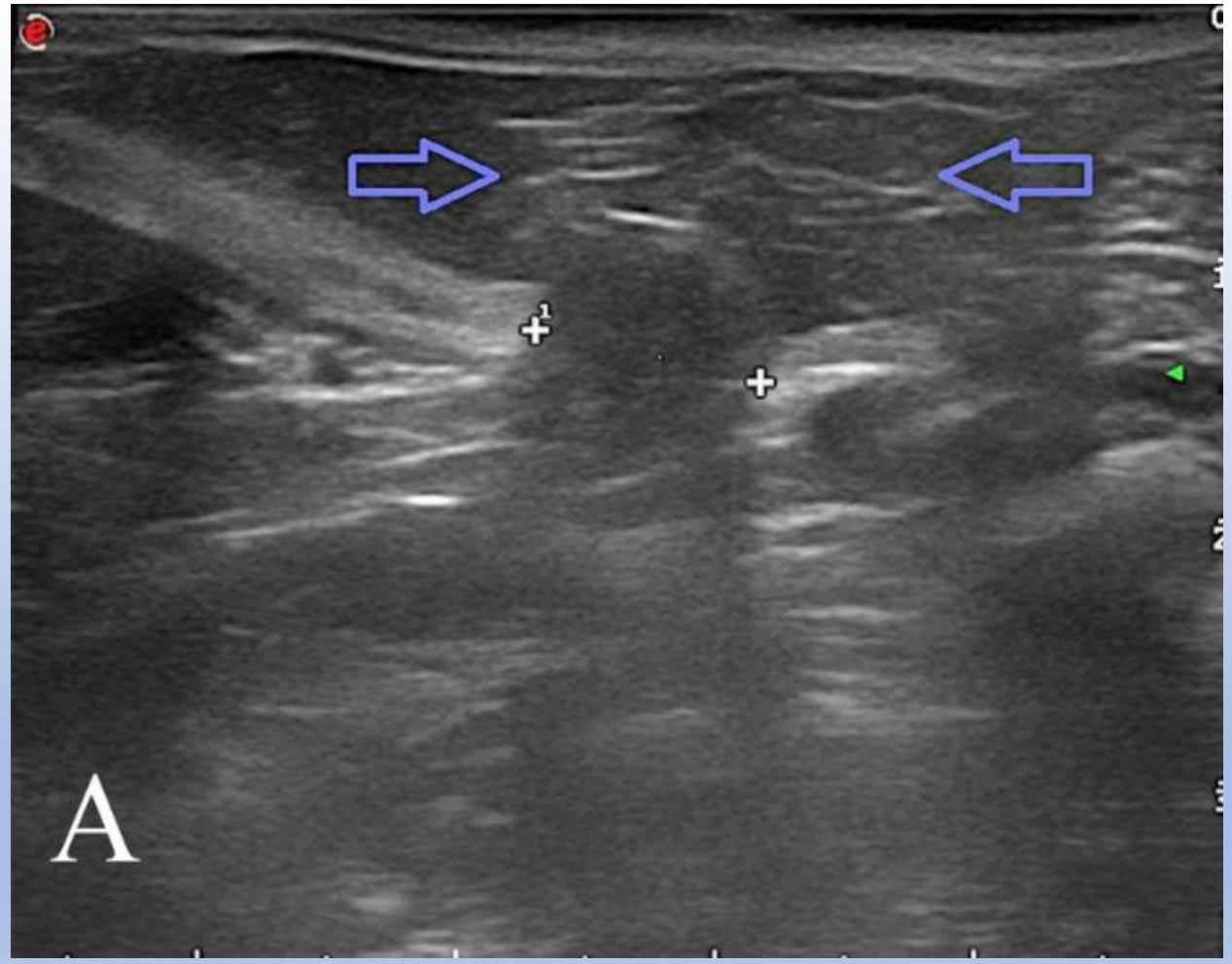

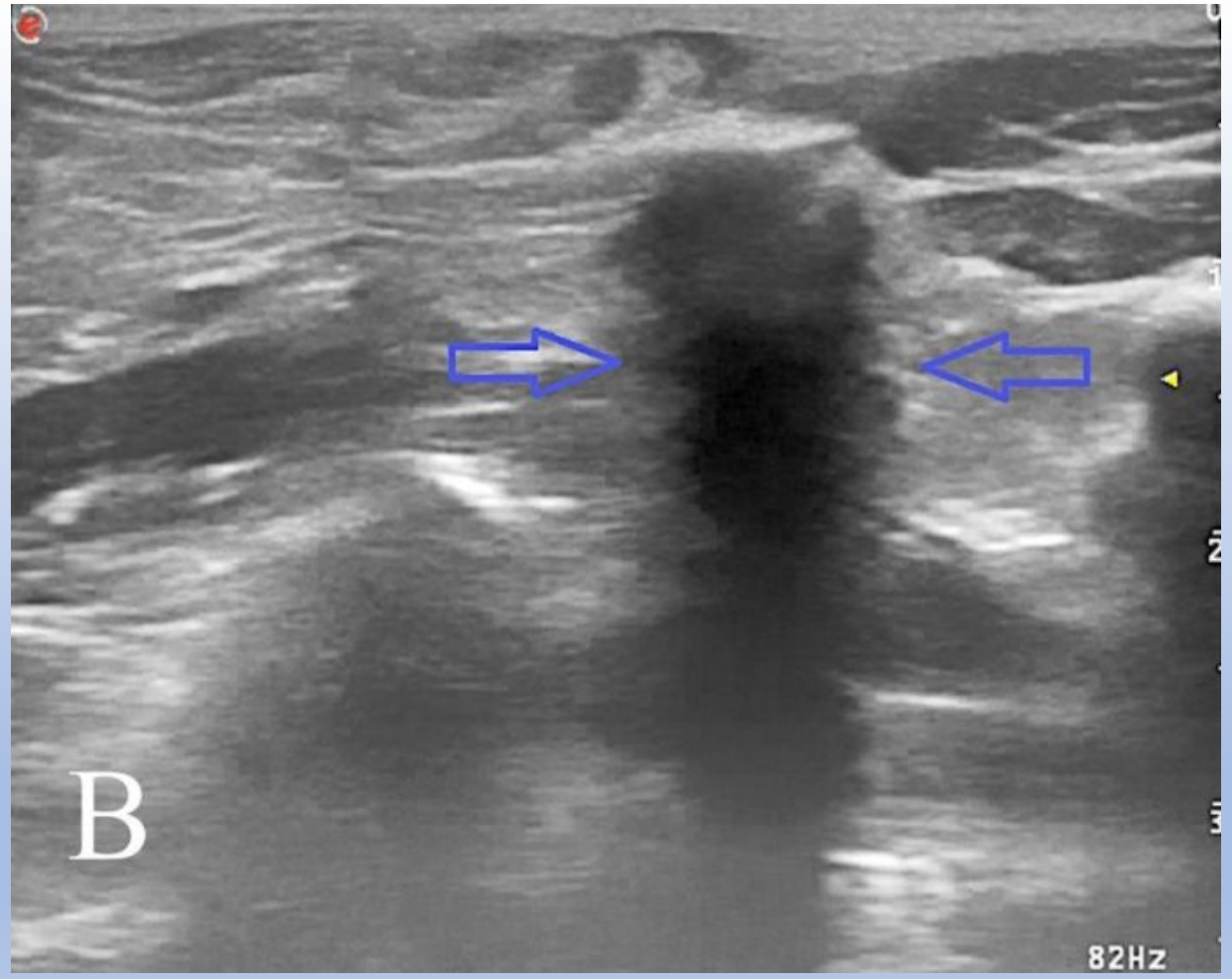

- Характер грыжевого содержимого можно подтвердить с помощью обзорной или контрастной рентгенографии или компьютерной томографии (КТ).

Вответе
ветеринарный центр

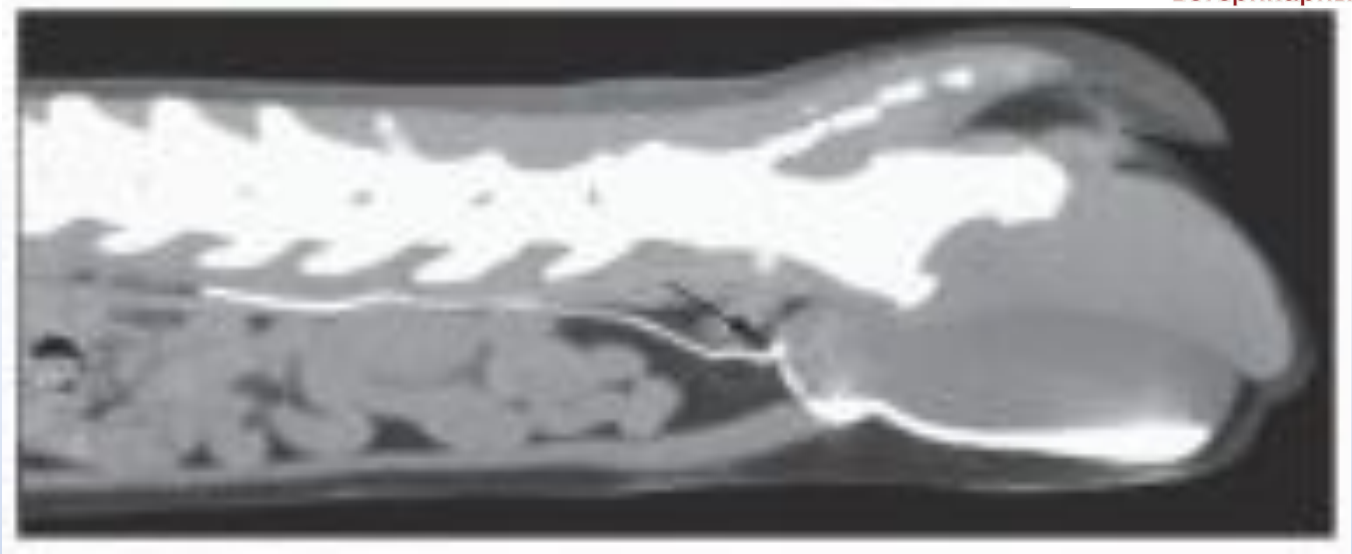

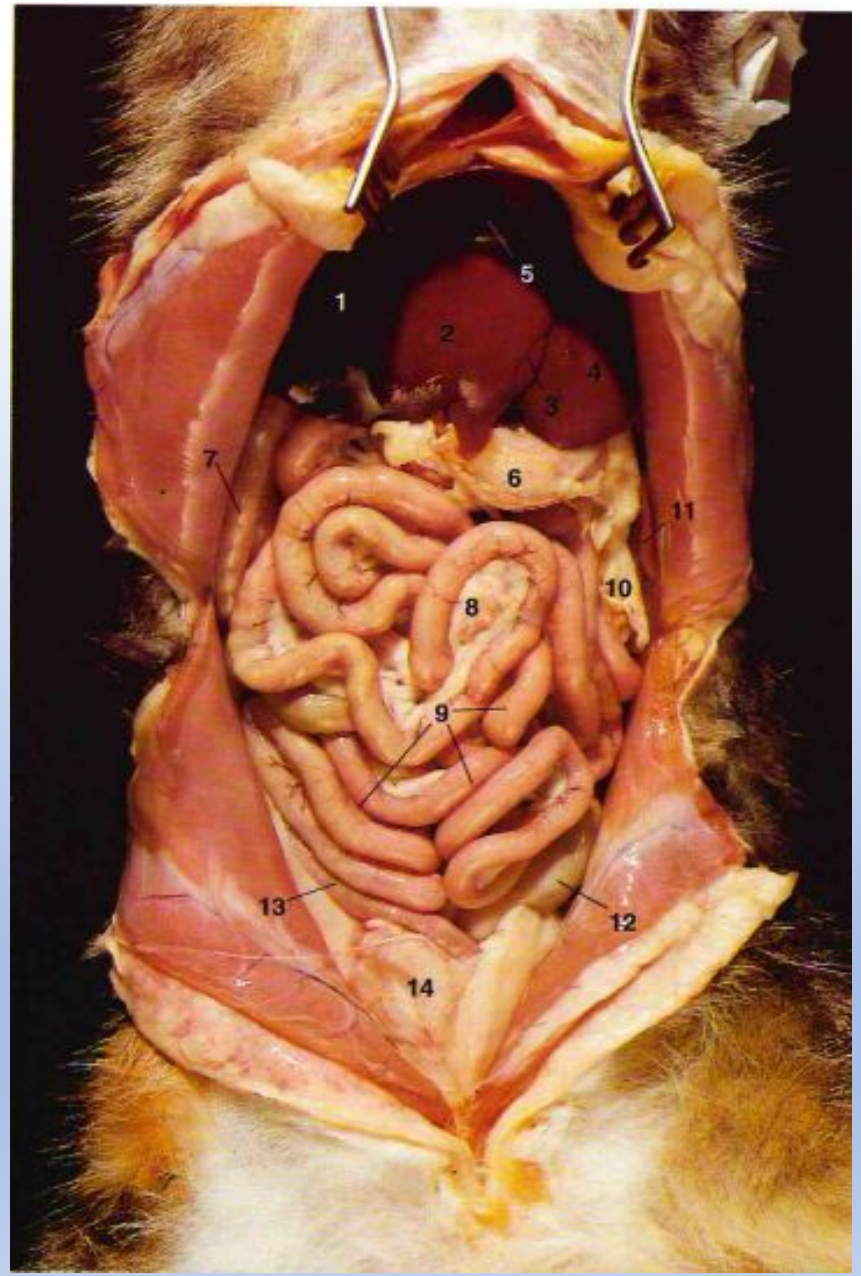

Что может выпасть

- Содержимое паховой грыжи может включать сальник, жир, яичник, матку, тонкую кишку, толстую кишку, мочевой пузырь.

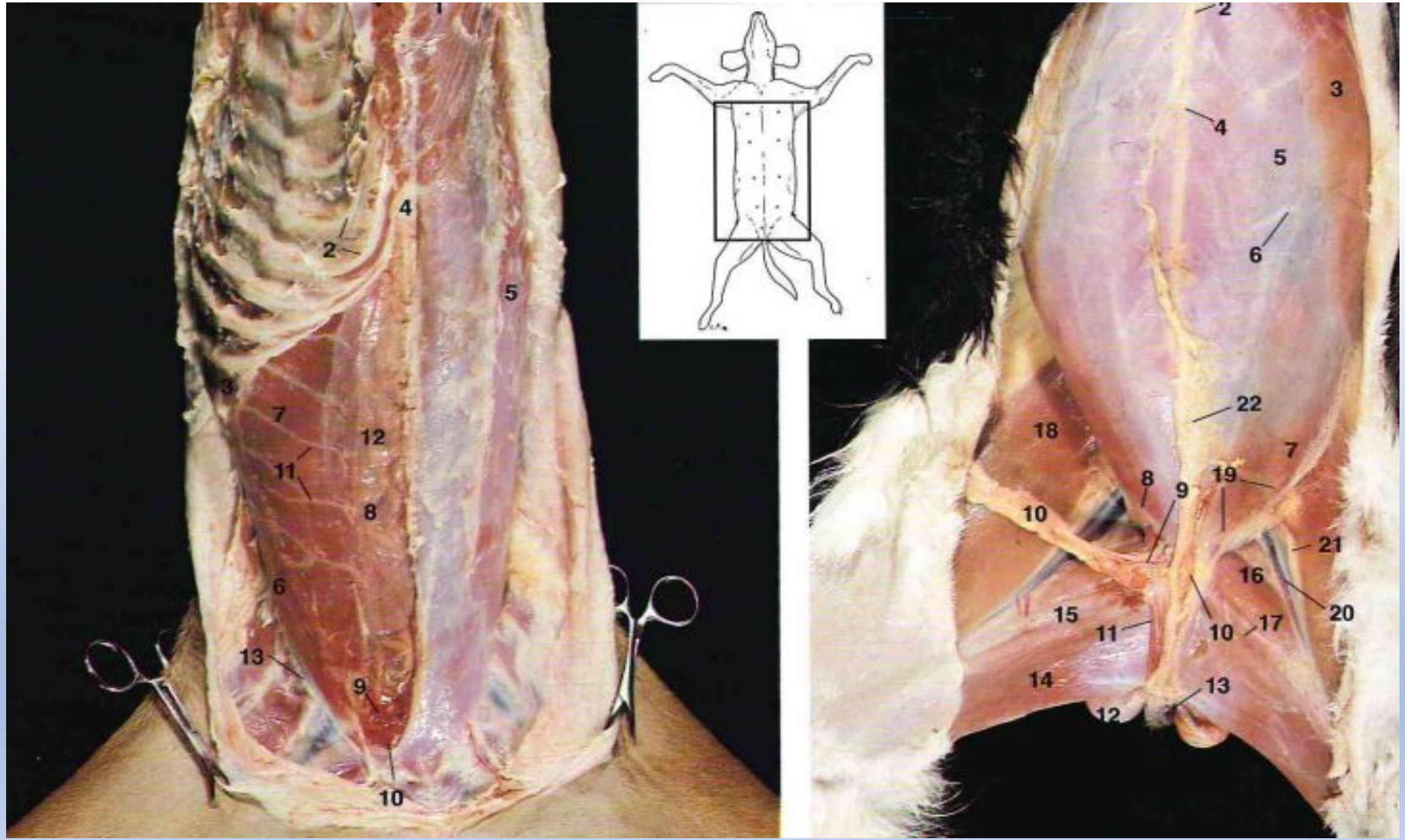
1
2
3
4
5
6
7
8
9
10
11
12
13
14
15
16
17
18
19
20
21
22

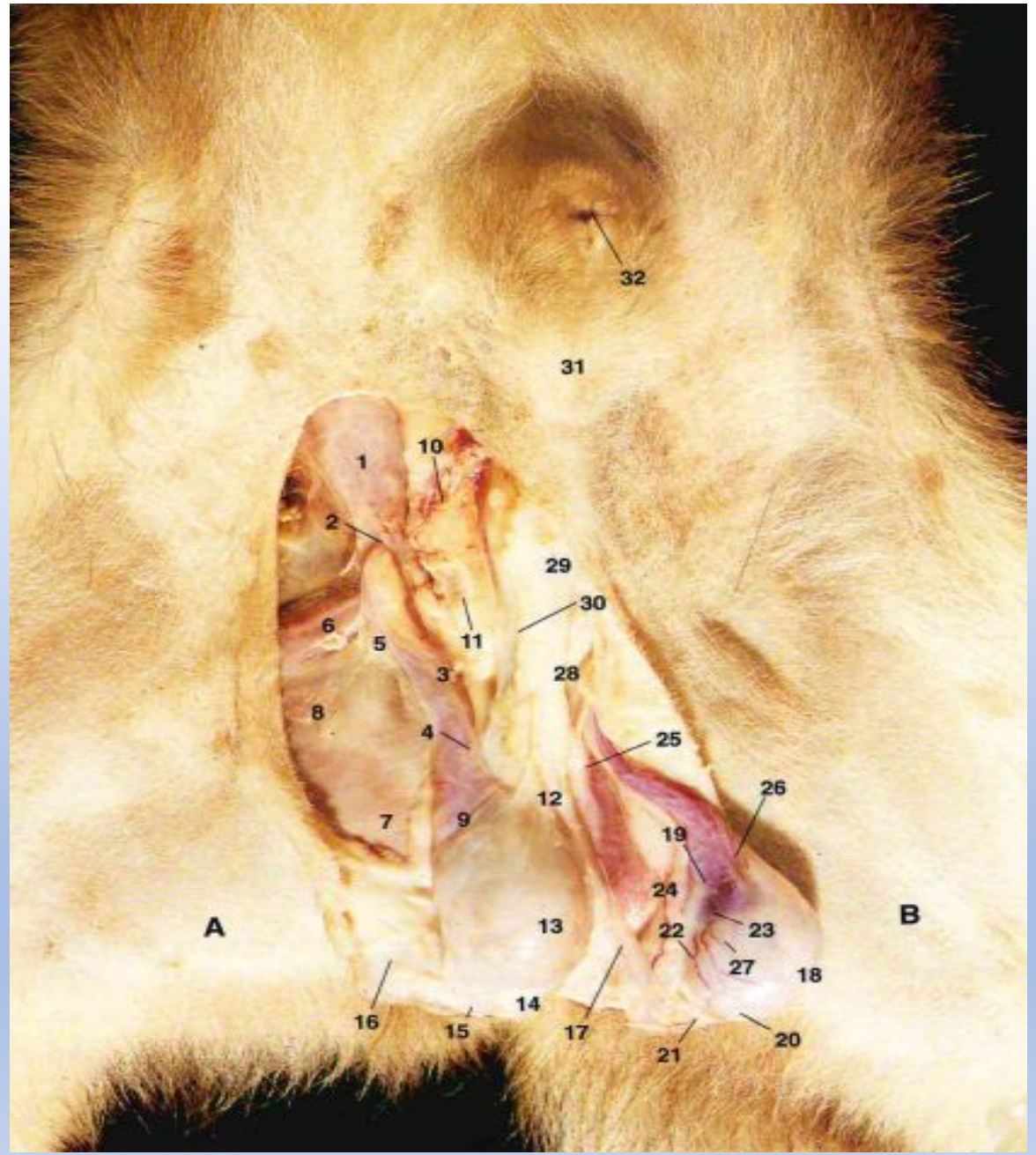

Вответе
ветеринарный центр

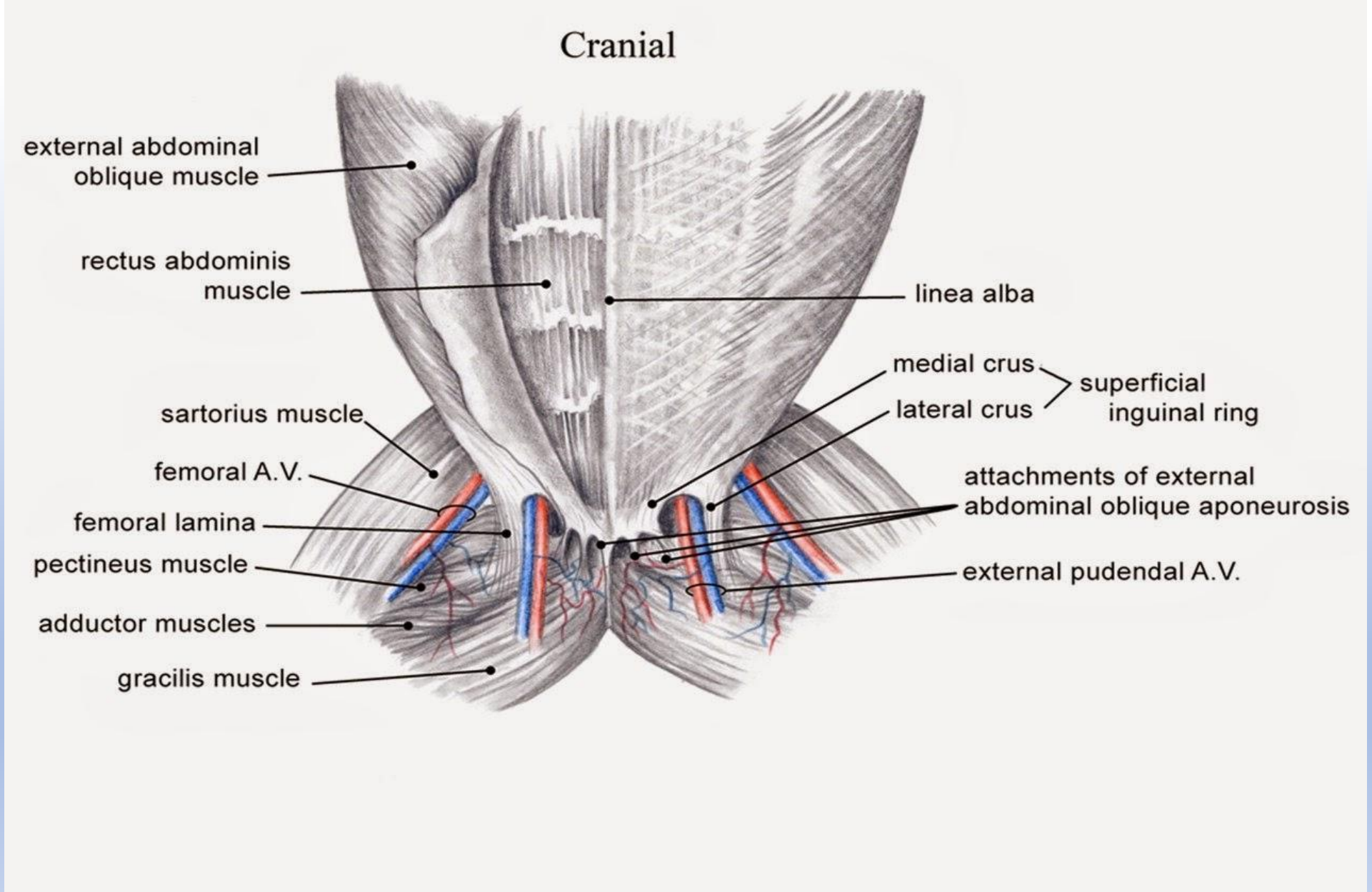
Cranial
external abdominal oblique muscle
rectus abdominis muscle
linea alba
medial crus
lateral crus
superficial inguinal ring
sartorius muscle
femoral A.V.
femoral lamina
pectineus muscle
adductor muscles
gracilis muscle
attachments of external abdominal oblique aponeurosis
external pudendal A.V.

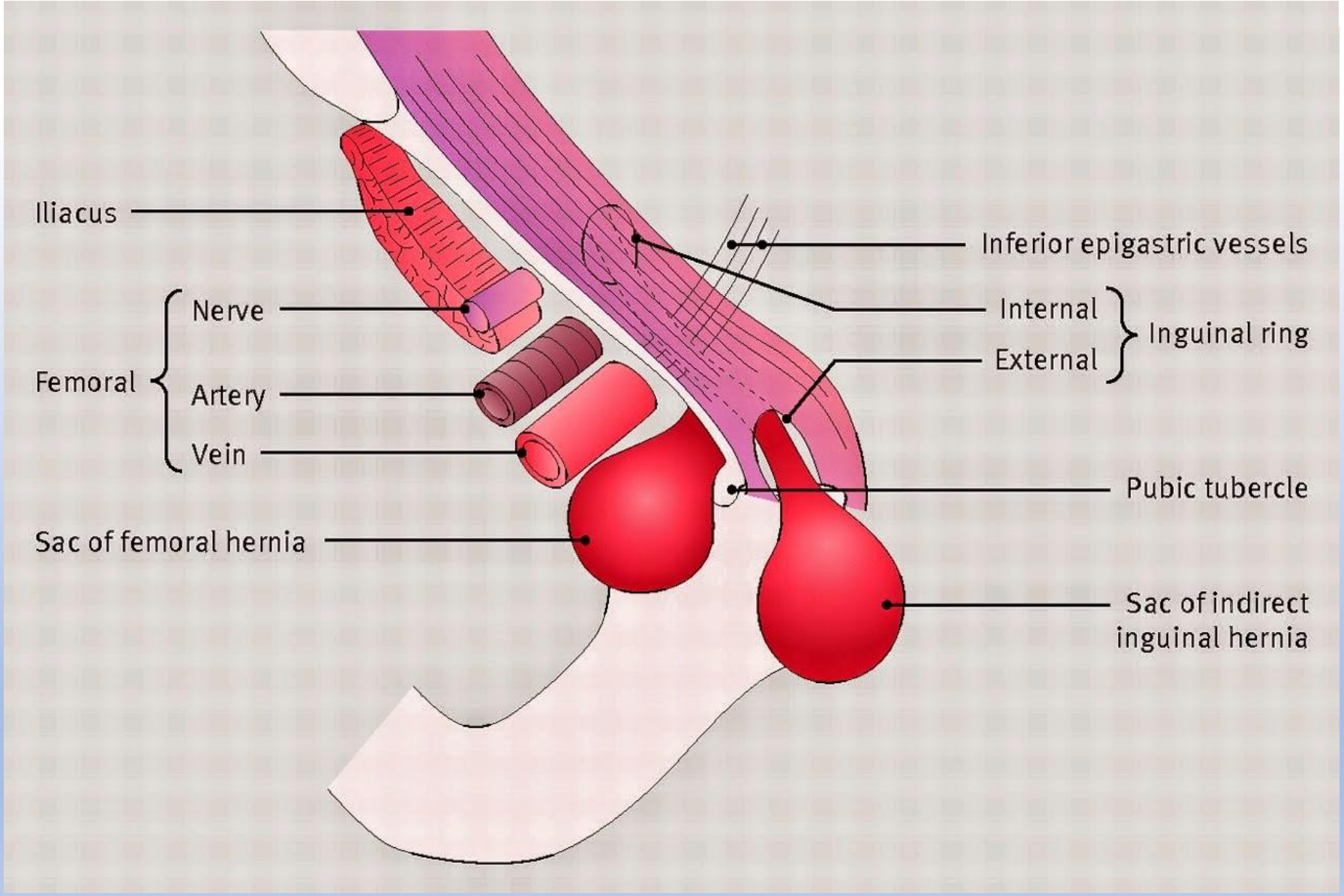
Iliacus
Nerve
Femoral
Artery
Vein
Sac of femoral hernia
Inferior epigastric vessels
Internal
External
Inguinal ring
Pubic tubercle
Sac of indirect
inguinal hernia

Доступы

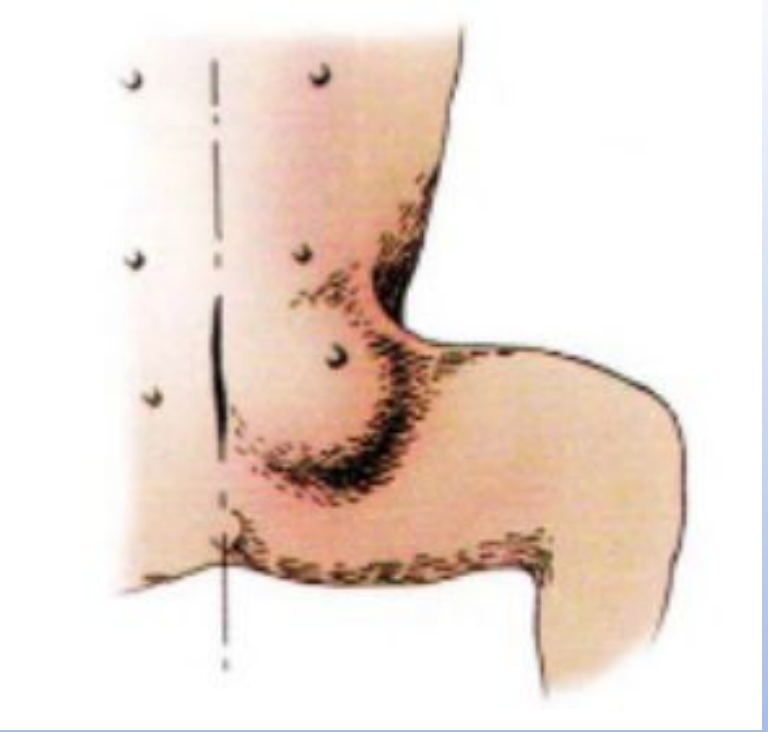

- Срединный доступ может быть предпочтительнее традиционного доступа по нескольким причинам.
- Этот подход позволяет избежать рассечения ткани молочной железы, что является преимуществом, особенно у лактирующих животных. Он также позволяет провести исследование обоих паховых колец, поскольку небольшие грыжи часто не обнаруживаются при пальпации.
- Один разрез по средней линии позволяет проводить одновременную герниопластику неосложненных двусторонних грыж и доступ в брюшную полость при осложненных грыжах.

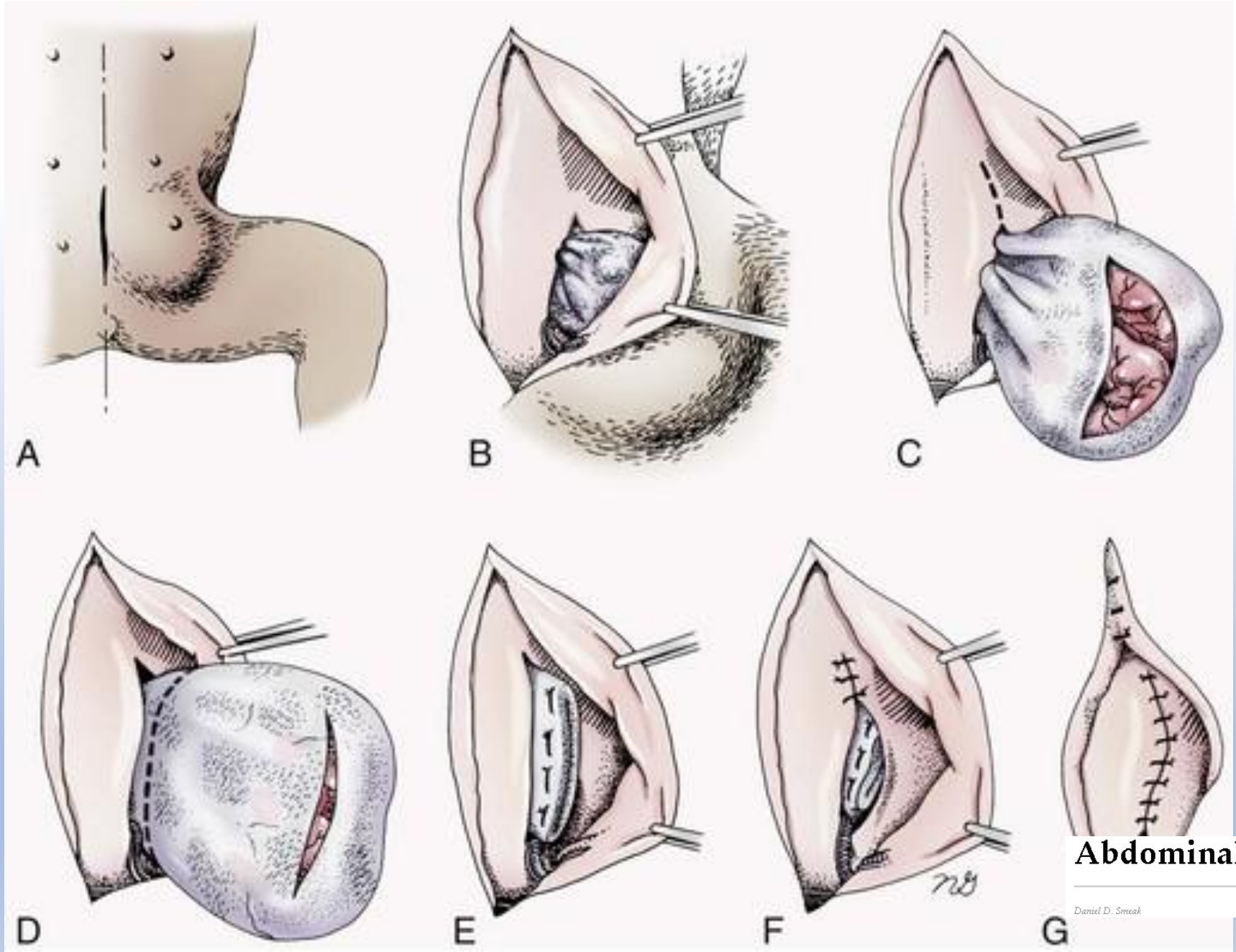

Abdominal Wall Reconstruction and Hernias

Daniel D. Smeak

Сочетанная травматическая вентральная грыжа у котенка

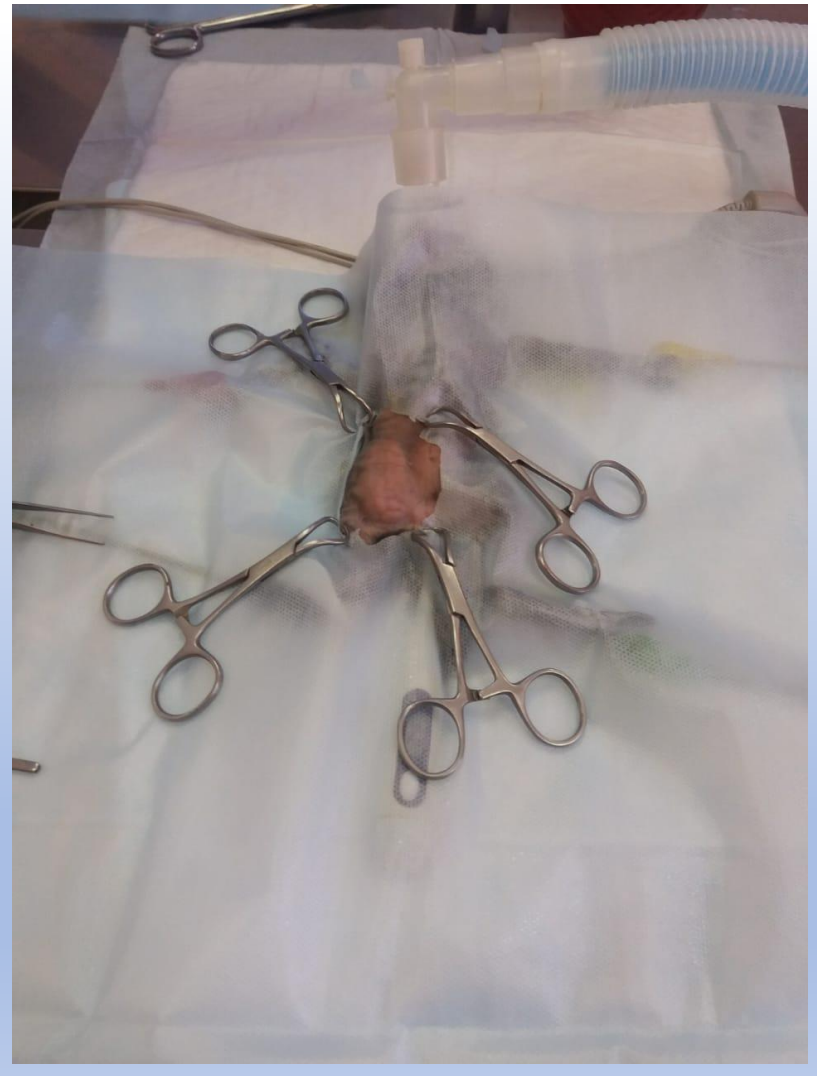

Вответе
ветеринарный центр

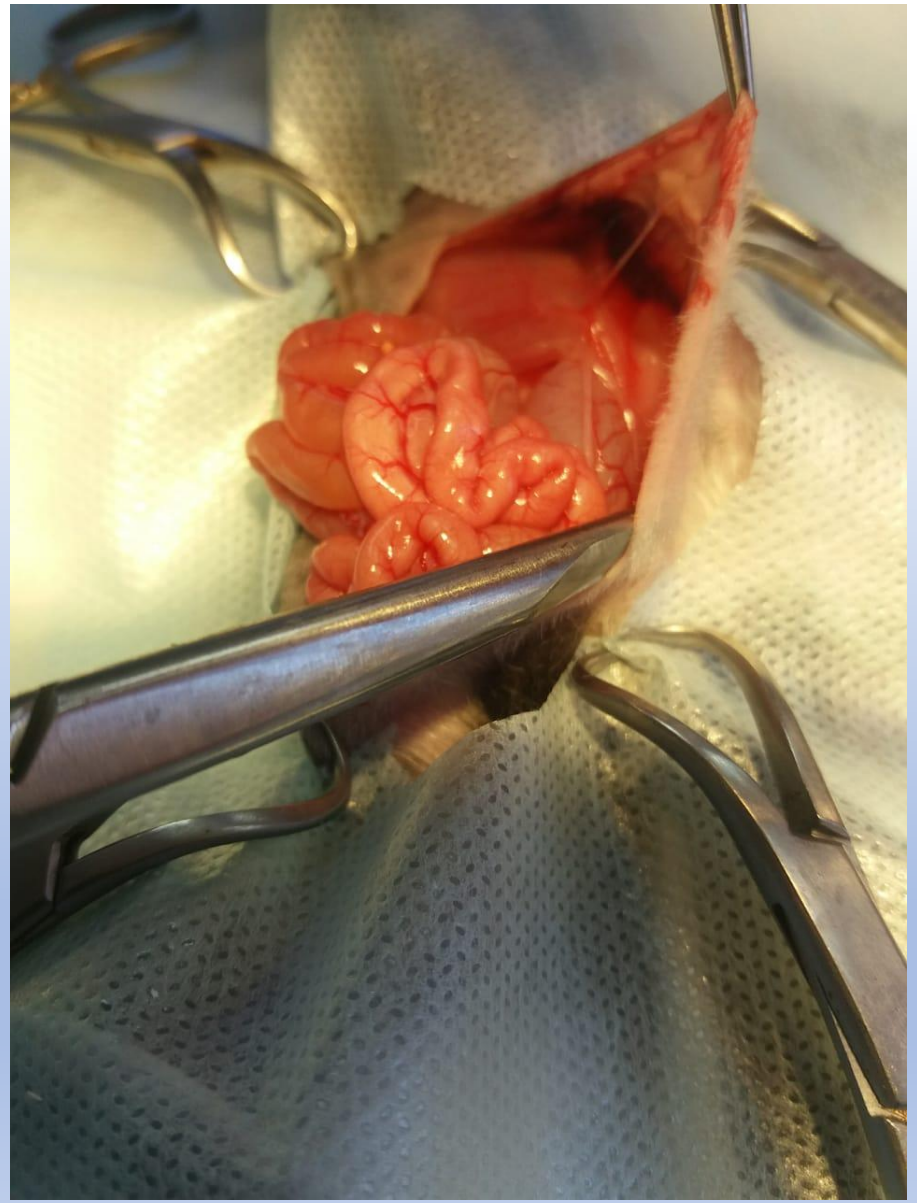

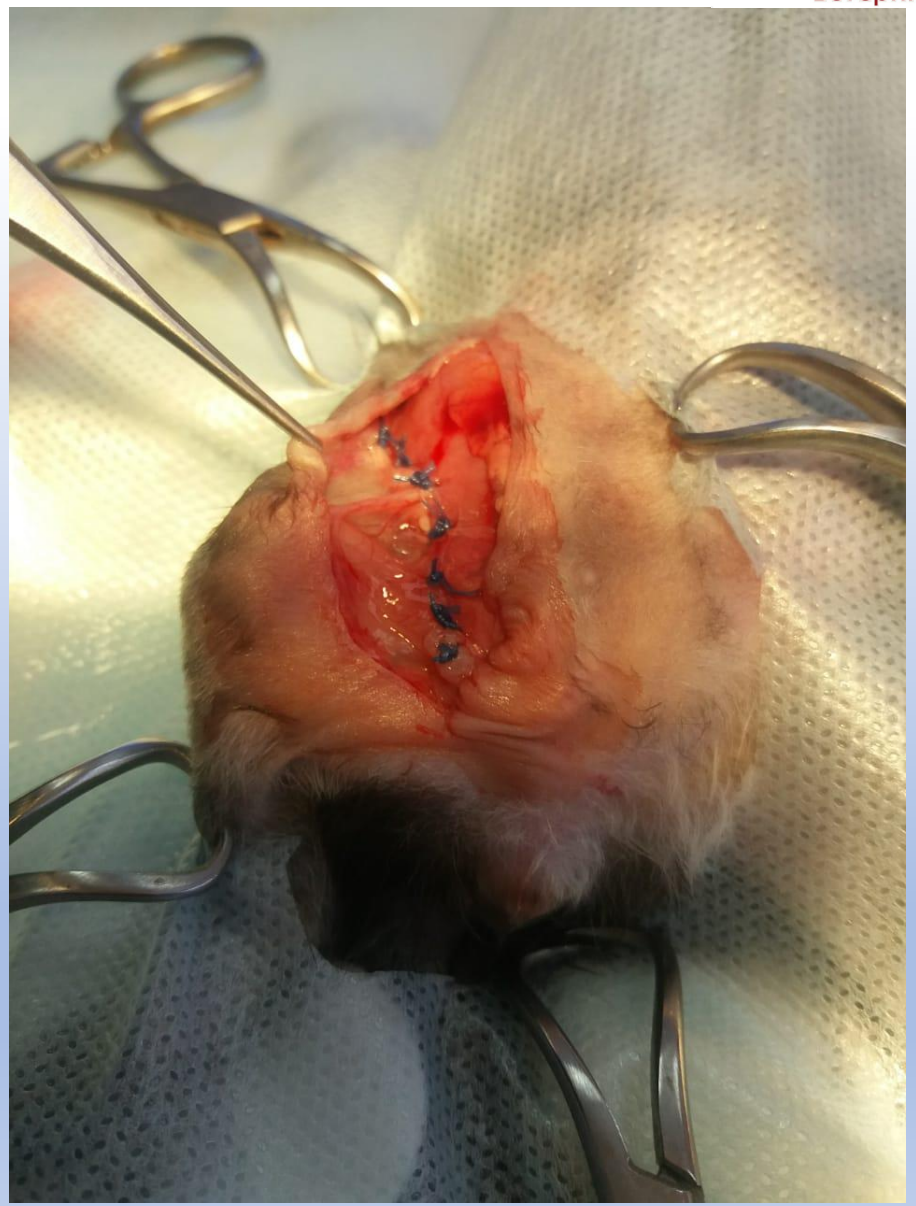

Вответе
ветеринарный центр



- У большинства животных паховые грыжи можно устранить собственными тканями пациента. Пациентам с большими травматическими дефектами или рецидивирующими паховыми грыжами может потребоваться усиление первичной герниопластики протезными материалами.

Послеоперационная терапия

- Периоперационные антибиотики и послеоперационные повязки, как правило, не нужны при неосложненных грыжах.
- Если предполагается чрезмерное мертвое пространство, особенно после травмы, повязки с установкой закрытого дренажа или без нее могут помочь предотвратить образование серомы.
- Физические нагрузки строго ограничены до снятия швов. Контролируемая ходьба на поводке вскоре после операции рекомендуется для уменьшения послеоперационного отека.
- Разрез контролируют на наличие припухлости или выделений, а кожные швы снимают через 10–14 дней. Прогноз при неосложненной пластике паховой грыжи от хорошего до отличного. В одном исследовании все, кроме одной, из 61 собаки с паховой грыжей выжили

Осложнения

- Осложнения, последующее лечение и прогноз. Наиболее частым осложнением после пластики паховой грыжи является образование гематомы или серомы из-за неадекватного гемостаза, обширного расслоения тканей во время герниорафии или чрезмерной активности после операции.
- Пациенты часто неохотно ходят в течение нескольких дней после операции.
- Отек и болезненность в паховой области также могут быть связаны с вовлечением нервов и сосудов в герниопластику или последующей инфекцией. При нагноении вскрывают кожу и подкожные слои, проводят местные лечебные мероприятия.

Вответе
ветеринарный центр

> Vet Surg. Jan-Feb 1993;22(1):44-9. doi: 10.1111/j.1532-950x.1993.tb00367.x.

A retrospective study of inguinal hernia in 35 dogs

D J Waters [1], R G Roy, E A Stone

Affiliations + expand

PMID: 8488674 DOI: 10.1111/j.1532-950x.1993.tb00367.x

- В большой серии пластики паховой грыжи у собак общая распространенность послеоперационных осложнений составила 17%, а уровень смертности — 3%.
- Инцизионная инфекция, перитонит и сепсис, а также рецидив грыжи были причиной большинства послеоперационных осложнений.
- Одна собака умерла от расхождения кишечника после резекции защемленного нежизнеспособного сегмента кишечника в грыже.

Canine and Feline CN: показания

- Диетотерапия в критических состояниях
- Питание в послеоперационный период
- Период выздоровления после травмы или болезни

Алиментарный стресс, в том числе:

- Лактация
- Недоедание

PURINA PRO PLAN VETERINARY DIETS

Вответе
ветеринарный центр

Спасибо за внимание.

PAVELVETERINAR@GMAIL.COM

dr_p.bogatishchev