Карагандинский Государственный Медицинский Университет
Кафедра топографической анатомии

СРСП

На тему : «Периферические органы иммуногенеза»

Выполнила : ст. гр. 3-077 ОМ
Федорцова Е.
Проверила: преподаватель
Жумабекова А. М.

Караганда 2015г.

*План

I. Введение
II. Периферические органы иммуногенеза
III. Селезенка
IV. Лимфатические узлы
V. Лимфатические бляшки
VI. Миндалины
VII. Список использованной литературы

*Введение

*К органам кроветворения и иммуногенеза относят: красный костный мозг, тимус, лимфатические узлы, селезенку, миндалины, а также лимфоидные образования слизистой оболочки пищеварительной, половой, дыхательной и выделительной систем. Их подразделяют на центральные и периферические органы.

К периферическим органам относятся **селезенка, лимфатические узлы, скопления лимфоидной ткани под слизистыми поверхностями желудочно-кишечного, дыхательного, мочеполового трактов**(групповые лимфатические фолликулы, тонзиллы, пейеровы бляшки).

Селезенка. Топография селезенки. Проекции селезенки.

Селезенка — непарный паренхиматозный орган кроветворной и лимфатической систем. *Селезенка* располагается в верхнем этаже полости живота, глубоко в заднем отделе левого подреберья.

Селезенка имеет продолговатую, уплощенно-овальную форму. В *селезенке* различают две поверхности (fades diaphragmatica и fades visceralis), два края (margo superior и margo inferior) и два конца (extremitas anterior и extremitas posterior).

На висцеральной поверхности **селезенки**, обращенной к желудку, в центральной части по продольной оси находятся ворота селезенки, hilum splenicum (lienis), длиной 5—6 см и шириной 2—3 см.

Размеры селезенки непостоянны. Ее длина чаще 12—14 см, ширина — 8—10 см и толщина — 3—А см.

Селезенка обладает соединительнотканной оболочкой, tunica fibrosa [Malpighian], тесно сращенной с покрывающей селезенку висцеральной брюшиной.

Фиброзная **капсула селезенки** достаточно прочна, эластична и растяжима, что позволяет селезенке значительно изменять свой объем. При значительном *увеличении селезенки* (спленомегалия) прочность капсулы оказывается недостаточной: в таких случаях ушибы могут привести к разрывам селезенки.

Топография селезенки. Проекции селезенки

На заднебоковую поверхность левой половины грудной клетки **селезенка** проецируется между IX и XI ребром так, что ее задний конец располагается сверху и сзади и подходит близко к позвоночнику, а нижний конец направлен вперед, вниз и достигает средней или передней подмышечной линии.

При положении лежа на спине длинная **ось селезенки** совпадает с направлением X ребра.
По отношению к позвоночнику **селезенка** расположена между телом X грудного позвонка и нижним краем тела I поясничного позвонка.

Зона проекции **селезенки** соответствует левому реберно-диафрагмаль-ному синусу.

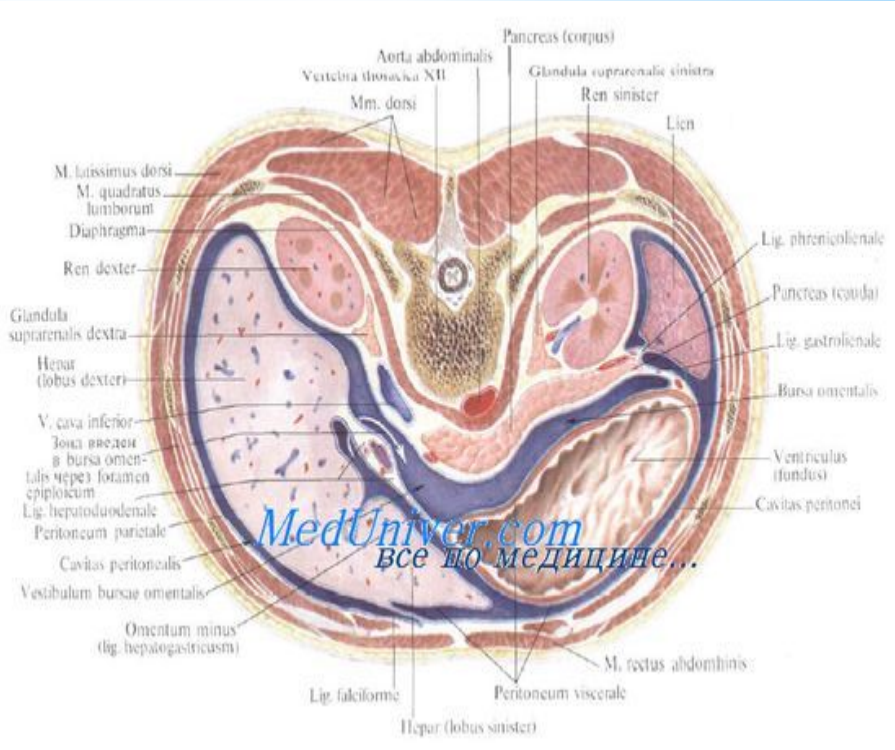

Селезенка, splen, вид сверху

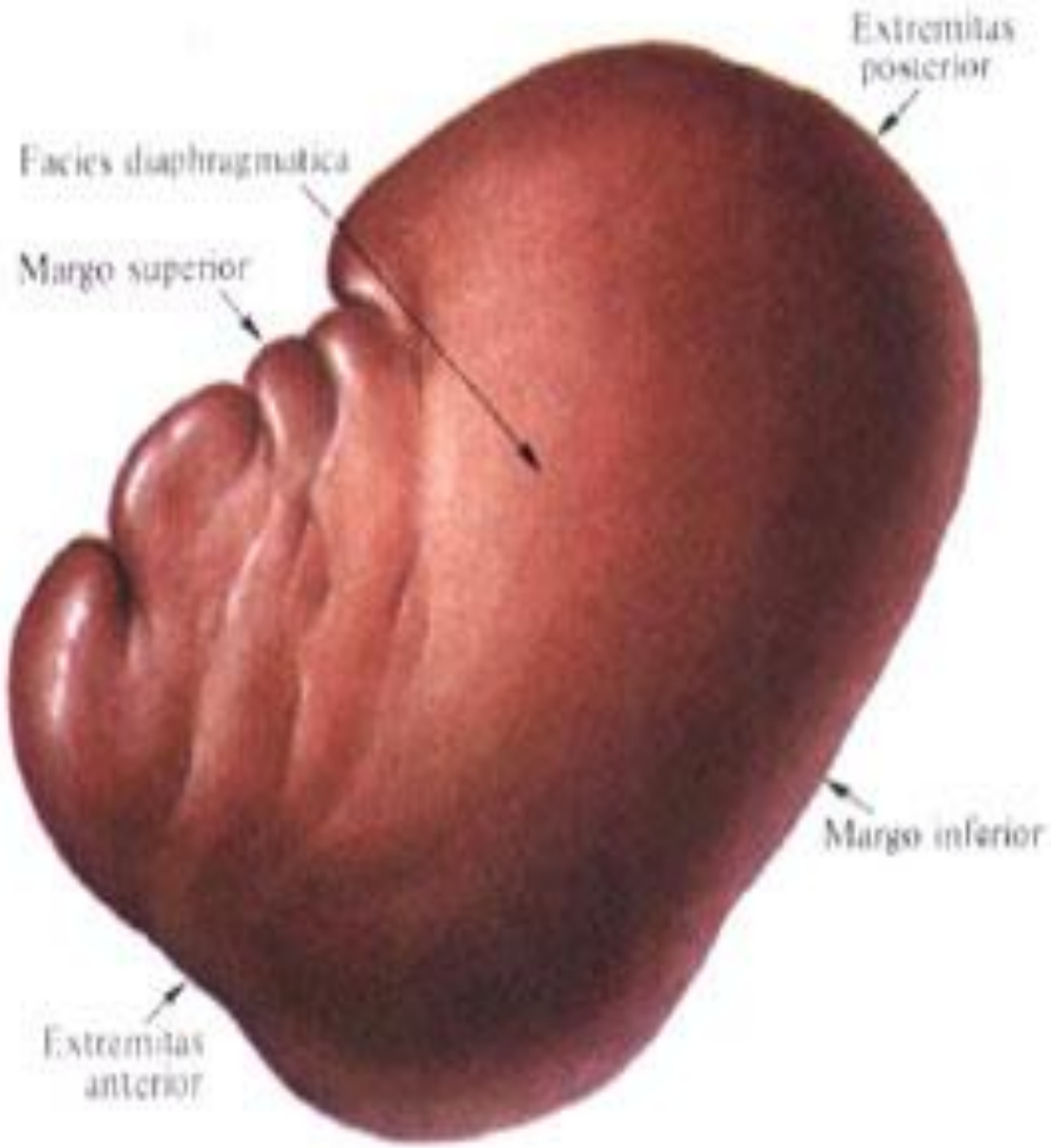

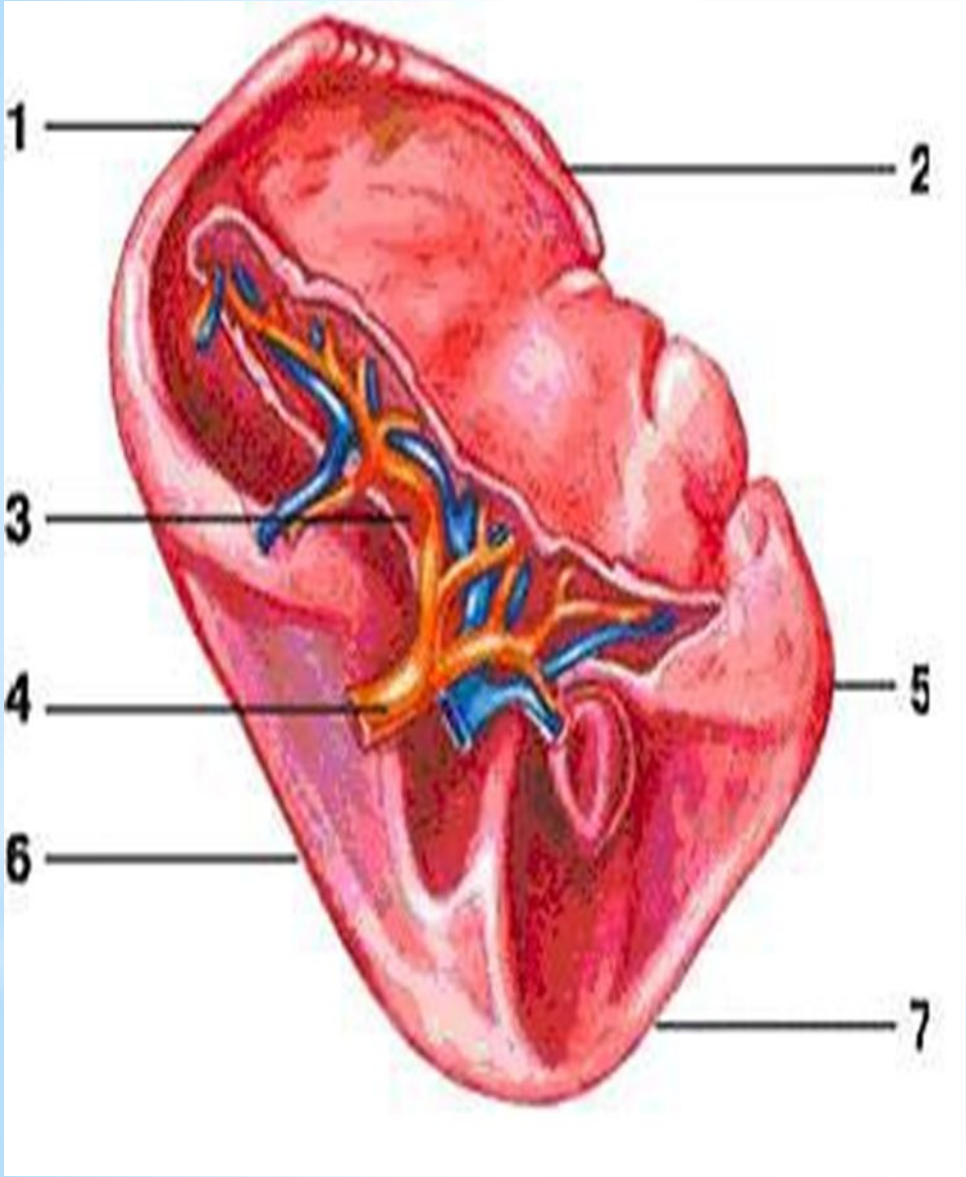

1 – задний конец;

2 – верхний край;

3 – ворота селезенки;

4 – селезеночная артерия;

5 – селезеночная вена;

6 – нижний край;

7 – передний конец

Синтопия селезенки. Отношение селезенки к брюшине. Связки селезенки.

Наружная поверхность селезенки прилежит к реберной части диафрагмы. Спереди, от верхнего края до ворот, селезенка соприкасается с задней и боковой поверхностью дна и тела желудка, сзади и снизу, от ворот до нижнего края, — с поясничной частью диафрагмы и верхним полюсом левой почки и надпочечником, спереди и снизу — с flexura coli sinistra и с хвостом поджелудочной железы.

Соответственно этому на висцеральной поверхности селезенки выделяют еще желудочную, почечную и ободочную поверхности (fades gastrica, renalis et colica). Отношение селезенки к брюшине. Связки селезенки.

Селезенка покрыта брюшиной со всех сторон, то есть расположена интраперитонеально, за исключением ворот, где в нее вступают селезеночная артерия и нервы и выходят вены.

Из всех паренхиматозных органов селезенка обладает наибольшей подвижностью, так как прикрепляется связками брюшины также к подвижным органам (диафрагма, желудок).

Это желудочно-селезеночная, lig. gastrosplenicum (lig. gastrolienale), и диафрагмально-селезеночная, lig. phrenicosplenicum (lig. phrenicolienale), связки.

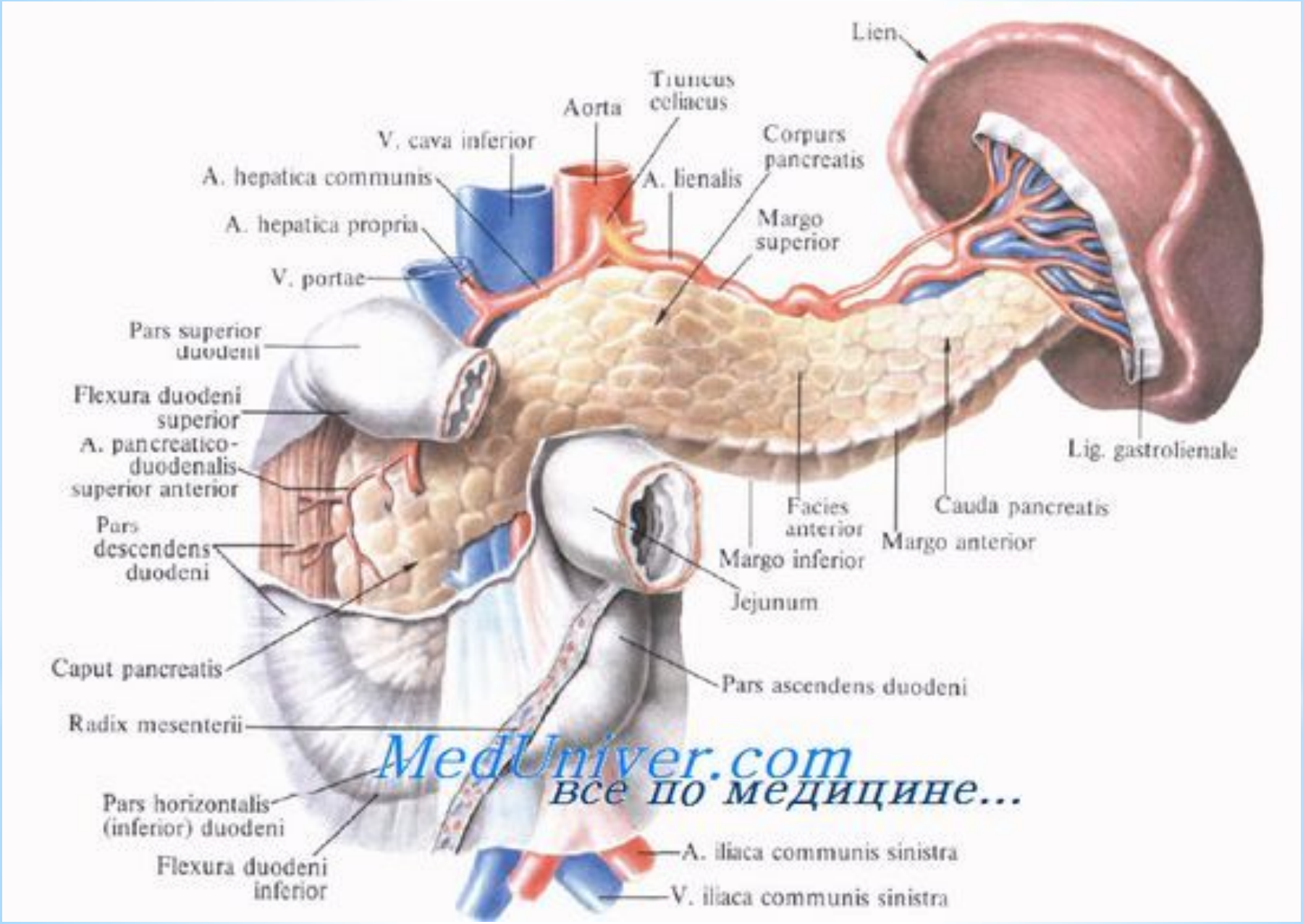

MedUniver.com
все по медицине...

Lig. gastrosplenicum соединяет передний край ворот селезенки с дном и частично с большой кривизной желудка. Небольшой участок этой связки, граничащий с желудочно-ободочной связкой, выделяют как селезеночно-ободочную связку, lig. splenocolicum.

В желудочно-селезеночной связке проходят короткие артерии желудка и желудочно-сальниковая артерия, отходящие от a. splenica перед ее вступлением в селезенку.

Lig. phrenicosplenicum направляется к селезенке от поясничной части диафрагмы. Ее продолжением является поджелудочно-селезеночная связка, lig. pancreaticosplenicum (lig. pancreaticolienale), представляющая из себя складку брюшины, идущую от хвоста поджелудочной железы к воротам селезенки.

В этой связке располагаются селезеночные сосуды. Задний листок диафрагмально-селезеночной связки подходит к заднему краю ворот селезенки, покрывает ее почечную поверхность и переходит к почке в виде селезеночно-почечной связки, lig. splenorenale (lig. lienorenale).

Диафрагмально-ободочная связка, lig. phrenicocolicum, не являясь связкой селезенки, принимает участие в ее фиксации. Она соединяет нижнюю поверхность диафрагмы и левый изгиб поперечной ободочной кишки. В эту связку, как в гамак, упирается селезенка.

Эта связка ограничивает снизу так называемый селезеночный мешок (он образован окружающими селезенку органами, главным образом диафрагмой и дном желудка).

Кровоснабжение селезенки. Лимфатические сосуды селезенки. Иннервация селезенки.

Основным источником кровоснабжения селезенки является селезеночная артерия, a. splenica (lienalis), самая крупная ветвь чревного ствола.

Селезеночная артерия располагается выше селезеночной вены, направляется от чревного ствола влево позади или вдоль верхнего края поджелудочной железы, а на границе тела и хвоста переходит на переднюю поверхность железы и входит в lig. pancreaticosplenicum (lig. pancreaticolienale). Затем артерия проникает в ворота селезенки и числом чаще 2, реже 3 или 4 ветви вступает в паренхиму органа. Длина селезеночной артерии у взрослых чаще равна 10—12 см. С возрастом она удлиняется, иногда значительно. У места отхождения ее диаметр равен 7—10 мм; по мере отделения боковых ветвей и приближения к селезенке ствол артерии постепенно сужается.

На протяжении от селезеночной артерии отходят rr. pancreatici, a. pancreatica magna, aa. gastricae breves и a. gastroomentalis (gastroepiploica) sinistra.

Селезеночная артерия в воротах селезенки делится чаще всего на 2 ветви: верхнюю и нижнюю, которые входят в паренхиму органа и делятся на более мелкие.

Внутриорганные ветви селезеночной артерии имеют небольшой диаметр и практически не анастомозируют друг с другом. Этим объясняется возникновение локальных ишемических инфарктов селезенки при тромбозе или эмболии отдельных ветвей.

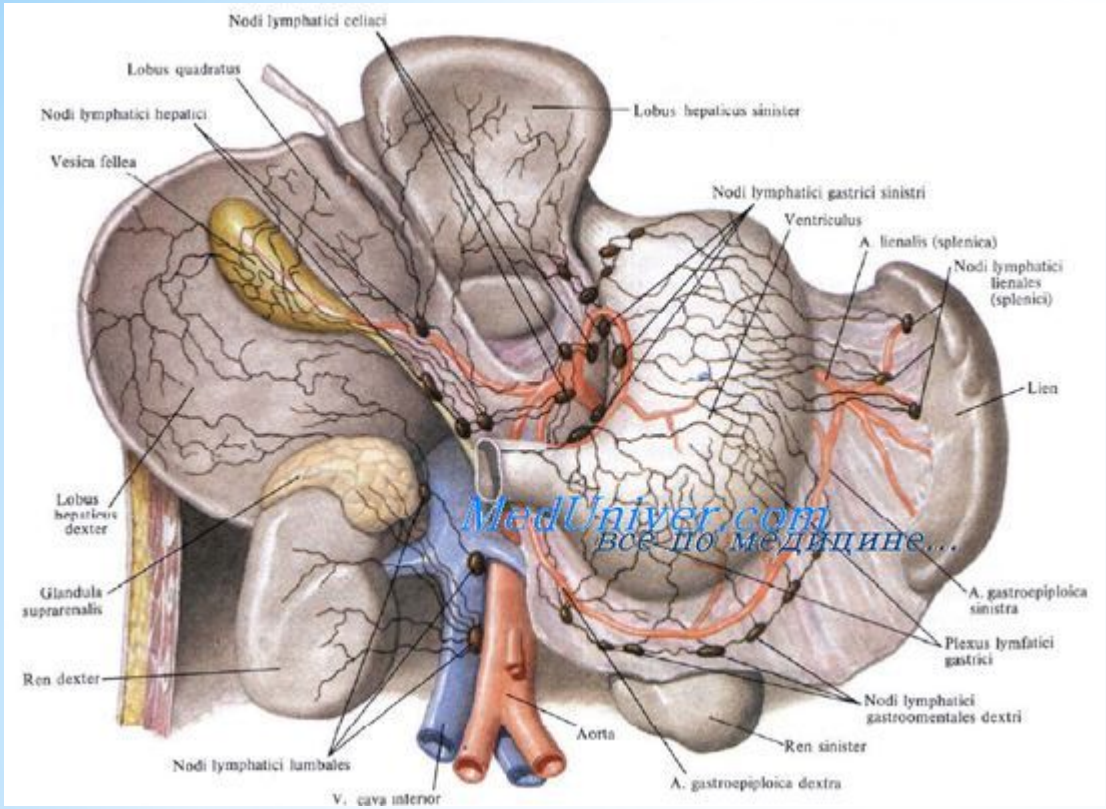

Селезеночная вена, v. splenica (lienalis), образуется из внутриор-ганных ветвей, сливающихся вблизи от ворот селезенки. Диаметр вены в 1,5—2 раза больше одноименной артерии. Селезеночная вена ниже артерии и позади тела поджелудочной железы направляется вправо, где позади головки pancreas сливается с верхней брыжеечной веной, образуя v. portae.

В селезеночную вену впадают короткие вены желудка, левая желудочно-сальниковая вена, вены хвоста и тела поджелудочной железы, а также нижняя брыжеечная вена. Практическое значение имеет то, что v. splenica на некотором протяжении располагается вблизи (параллельно) от левой почечной вены.

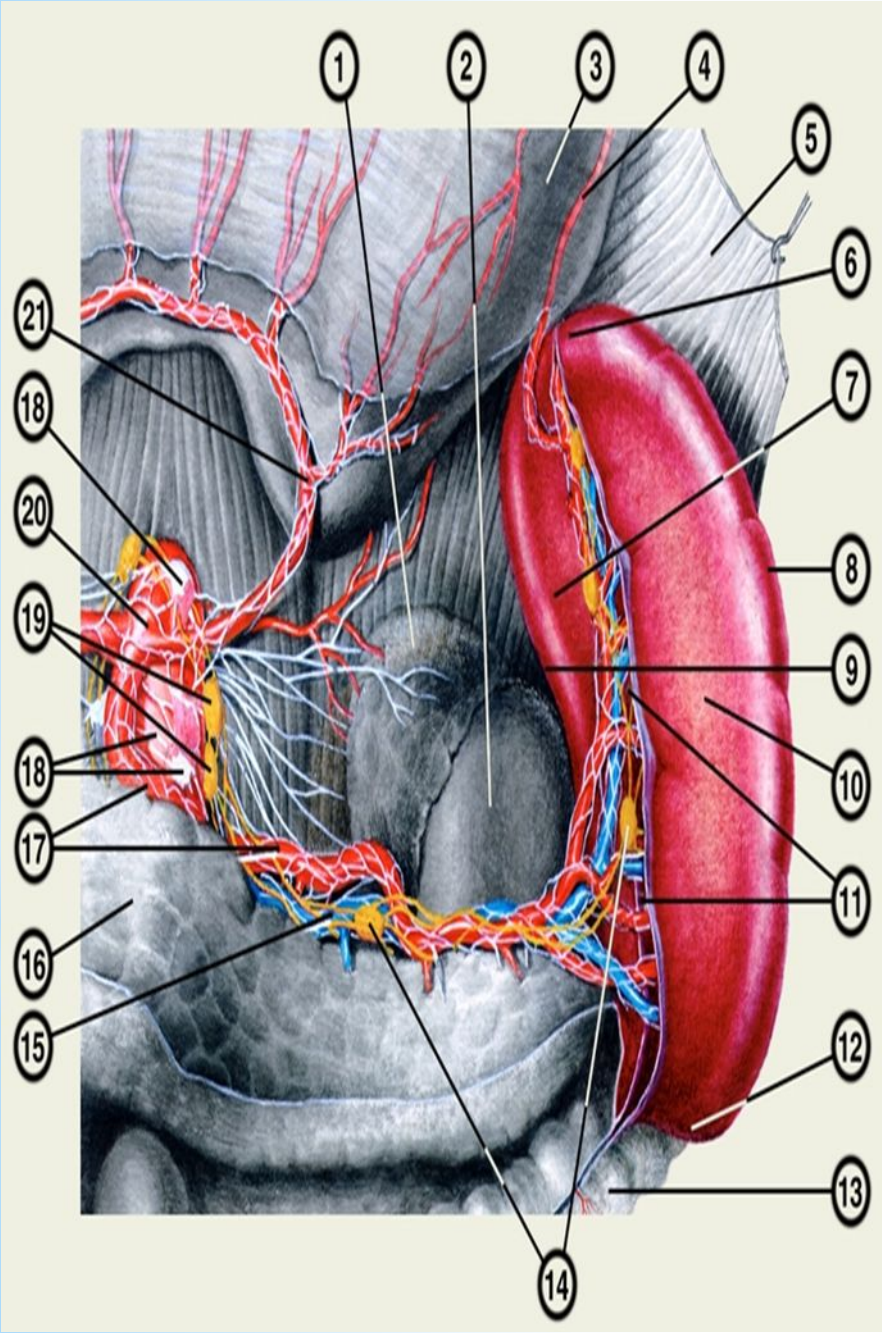

1 — левый надпочечник;
2 — левая почка;
3 — желудок;
4 — левая желудочно-сальниковая артерия;
5 — диафрагма;
6 — задний конец селезенки;
7 — почечная поверхность селезенки;
8 — верхний край селезенки;
9 — нижний край селезенки;
10 — желудочная поверхность селезенки;
11 — ворота селезенки;
12 — передний конец селезенки;
13 — поперечная ободочная кишка;
14 — панкреатические и селезеночные лимфатические узлы;
15 — селезеночная вена;
16 — поджелудочная железа;
17 — селезеночная артерия и селезеночное сплетение;
18 — чревное сплетение;
19 — чревные лимфатические узлы;
20 — чревный ствол;
21 — левая желудочная артерия.

Лимфатические сосуды селезенки

Лимфатические сосуды селезенки впадают в регионарные узлы первого этапа, nodi splenici, расположенные по ходу селезеночных сосудов. Регионарными узлами второго этапа являются nodi coeliaci.

Иннервация селезенки

Иннервируют селезенку ветви plexus splenicus, расположенные вдоль селезеночных артерии и вены и с ними проникающие в орган. Селезеночное сплетение образуют ветви левых узлов чревного сплетения и ветви блуждающих нервов, а также ветви левого надпочечного и левого диафрагмального сплетений.

ВОЗРАСТНЫЕ ИЗМЕНЕНИЯ И РЕГЕНЕРАЦИЯ СЕЛЕЗЕНКИ

В старческом возрасте в селезенке происходит атрофия белой и красной пульпы, вследствие чего ее трабекулярный аппарат вырисовывается более четко.
Количество лимфатических узелков в селезенке и размеры их центров постепенно уменьшаются.

Ретикулярные волокна белой и красной пульпы грубеют и становятся более извилистыми. У детей и лиц старческого возраста в селезенке обнаруживаются гигантские многоядерные клетки — мегакариоциты

Физиологическое обновление лимфоидных и стромальных клеток происходит в пределах самостоятельных стволовых дифферонов.
Экспериментальные исследования на животных показали возможность восстановления селезенки после удаления 80—90% ее объема (репаративная регенерация).
Однако полного восстановления формы и размеров органа при этом, как правило, не наблюдается.

Особенности селезенки у новорожденных и детей

У новорожденных селезенка может принимать разнообразные формы (неправильная призма, эллипсоид и др.), иметь дольчатое строение, которое с возрастом постепенно сглаживается. Уровень ее расположения индивидуально изменчив. Наблюдается высокое положение органа (верхний полюс достигает VIII ребра), и низкое (верхний полюс находится ниже IX ребра). Ввиду слабого развития связочного аппарата селезенка у новорожденных более подвижная. Взаимоотношения селезенки с соседними органами у маленьких детей имеют отличия: сверху она на значительном протяжении отделена от диафрагмы левой долей печени, а спереди прикрыта дном желудка и поперечной ободочной кишкой.

Пороки развития

1. добавочные селезенки

2. двойная селезенка – два обращенных друг к другу воротами органа почти одинаковой величины и формы.

*Лимфатические узлы

- Скопления лимфоидной ткани, расположенные по ходу лимфатических и кровеносных сосудов.
- У человека имеется 500-1000 лимфатических узлов, а также более мелкие скопления лимфоидной ткани под слизистыми поверхностями и в коже.
- Обеспечивают неспецифическую резистентность организма, выполняя функции барьеров и фильтров, удаляющих из лимфы и крови чужеродные частицы.
- Служат местом формирования антител и клеток, осуществляющих клеточные иммунные реакции.

Лимфатические узлы

*Лимфатические узлы

- Лимфатический узел покрыт соединительнотканной капсулой, от которой внутрь узла отходят трабекулы, разделяющие его на доли, в которых содержится корковое и мозговое вещество, а между ними лежит паракортикальный слой.
- Основной структурой коркового вещества являются скопления лимфоидных фолликулов, содержащих лимфоциты, преимущественно В-группы, дендритные клетки и макрофаги.
- Лимфоидные фолликулы могут быть первичными и вторичными.
- Первичные фолликулы преобладают в покоящемся лимфоузле, содержащиеся в них клетки малоактивны, митозы встречаются редко.
- В случаях формирования реакции на антиген первичные фолликулы превращаются во вторичные фолликулы, называемые также зародышевыми центрами.

лимфатические узлы

ЛИМФАТИЧЕСКИЕ УЗЛЫ-это фасолеподобные органы, которые распологаются в нескольких тысячах лимфатических сосудов. Функция лимфатических узлов заключается в очистке и фильтрации лимфы или тканевой жидкости на пути из тканей тела в Ваш кровяной поток. Клетки внутри лимфатических узлов очищают и уничтожают вредных бактерий.

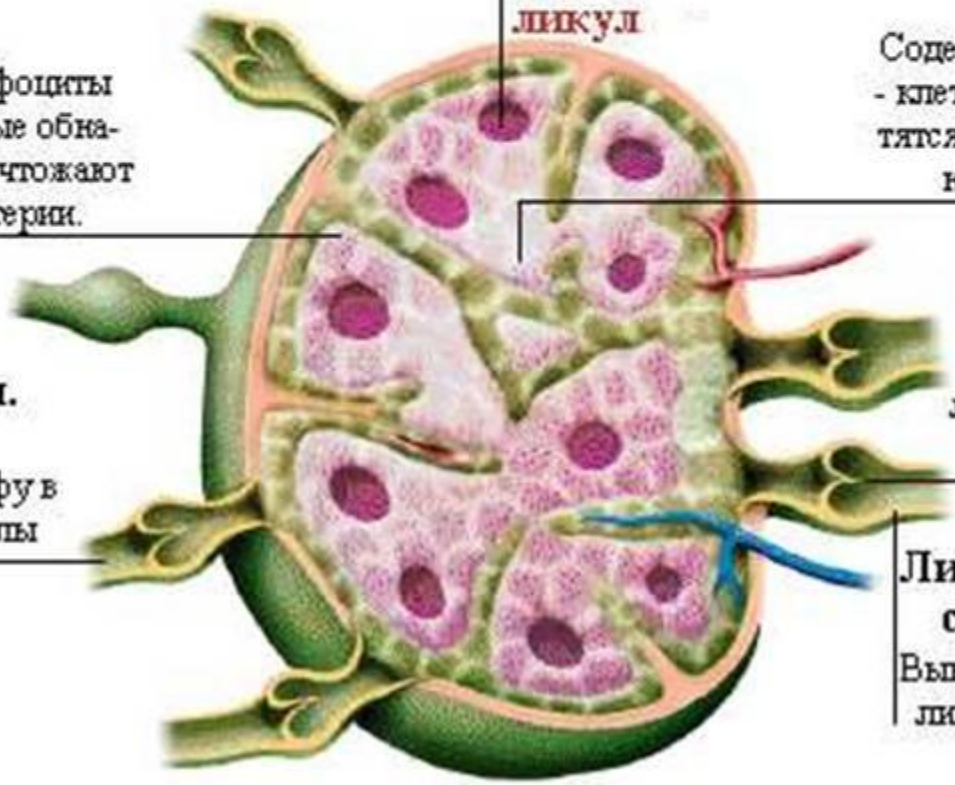

Внешняя область
Содержит лимфоциты - клетки, которые обнаруживают и уничтожают вредные бактерии.

Внутренняя область
Содержит макрофаги - клетки, которые охотятся и поедают вредных бактерий

Клапаны
Пропускают лимфу в одном направлении

Лимфатич. сосуды
Проводит лимфу в лимфатич. узлы

Лимфатич. сосуды
Выводит лимфу из лимфатич. узлов

Пейеровы бляшки

Лимфоидная ткань, ассоциированная со слизистыми покровами и представленая в виде узелковых скоплений, лишенных замкнутого соединительнотканного футляра, в тонком кишечнике получила название пейеровых бляшек .

Групповые (обобщенные) лимфоидные узелки, или пейеровы бляшки, располагаются главным образом в стенке подвздошной кишки , имеют вид плоских образований преимущественно овальной или круглой формы, чуть-чуть выступающих в просвет кишки- это одиночные лимфоидные узелки диаметром 0,5 - 3 мм, а также скопления лимфоидных узелков, называемые Пейеррвыми бляшками.

Количество их в детском возрасте достигает 50, в 16 - 17 лет составляет 33-37. После 40 лет оно не превышает 20, а после 60 лет - 16.

Групповые лимфоидные узелки построены из одиночных узелков, между которыми располагаются тонкие пучки соединительнотканных волокон. Лимфоидная ткань, расположенная в стенке кишки, выполняет защитную и кроветворную функции.

Лимфоидные бляшки располагаются обычно на стороне, противоположной брыжеечному краю кишки, хотя встречаются и в других местах, даже по линии прикрепления к кишке ее брыжейки.

Большинство лимфоидных бляшек своей длинной осью ориентировано вдоль кишки, однако обнаружены и такие бляшки, которые имеют косое или даже поперечное положение.

К. М. Батуев описал кольцеобразное (поперечное) расположение бляшек возле подвздошно-слепокишечной заслонки, они находятся на различном расстоянии друг от друга.

По данным К. А. Зуфарова и К. Р. Тухтаева (1987), в среднем отделе тонкой кишки, где расщепление белков и образование антигенных детерминантов наиболее интенсивны, лимфоидные бляшки располагаются наиболее близко друг к другу.
Такое распределение бляшек скорее всего обусловливает постоянство иммунологического надзора над антигенами, содержащимися в данном отрезке кишки.

Миндалины

Миндалины (tonsillae) — скопления лимфоидной ткани в глотке. Различают парные небные и трубные, а также непарные язычную и глоточную миндалины

Кроме того, в разных отделах глотки имеются небольшие скопления лимфоидной ткани в виде отдельных гранул и тяжей, которые вместе с М. образуют защитный барьер — так называемое глоточное лимфаденоидное кольцо.

Имея общее с другими лимфоидными органами строение, М. выполняют и аналогичные функции — кроветворную (продуцирование лимфоцитов) и защитную (участвуют в формировании клеточного и гуморального иммунитета).

Небная миндалина имеет собственную капсулу, capsula tonsillae, и покрыта слизистой оболочкой. Кровоснабжение небной миндалины обеспечивается восходящей глоточной и лицевой артериями (ветви наружной сонной артерии), а таьске нисходящей небной артерией (из а. maxillaris). Нервы небной миндалины являются ветвями языкоглоточного (IX пара), блуждающего (X пара), язычного нерва (из Ш ветви тройничного нерва), а таьске крыловидно-небного узла. Они подходят к миндалине с наружной стороны.

Небные миндалины вместе с глоточной (задняя стенка носоглотки), язычной (позади корня языка) и двумя трубными миндалинами (глоточные отверстия слуховой (евстахиевой) трубы) образуют глоточное лимфоидное кольцо, anulus lymphoideus phar-yngis, впервые описанное Н.И. Пироговым, а затем Вальдейером. Патологически увеличенная глоточная миндалина называется аденоидами. Аденоиды затрудняют носовое дыхание, поэтому довольно часто их удаляют хирургическим путем. Чаще всего лечение аденоида у детей при своевременном обращении не вызывает каких-либо трудностей.

Глоточная миндалина (третья миндалина, миндалина Пушки) находится в своде глотки, занимая верхнюю и отчасти заднюю стенки ее носовой части
Язычная миндалина (четвертая миндалина) расположена на корне языка кзади от желобовидных сосочков.
Трубные миндалины (пятая и шестая миндалины) располагаются около глоточного отверстия слуховой (евстахиевой) трубы

*Список использованной литературы

1. А. В. Николаев, Топографическая анатомия и оперативная хирургия: учебник, 2-х том. 2009.
2. С. В. Чемезов., И. И. Каган, Топографическая анатомия и оперативная хирургия.
3. Сапин М.Р., Билич Г.Л., Анатомия человека: учебник в 3-х томах.
4. Билич Г.Л., Крыжановский В.А. Атлас анатомии человека: атлас в 3-х томах.
5. Гайворонский И. В., Нормальная анатомия человека: учебник, 2-х том, 2007.
6. http://www.eurolab.ua/microbiology-virology-immunology