Проводниковая анестезия брюшной сте

БРЮШНОЙ ОТДЕЛ туловища, живот (Abdomen), часть туловища позвоночных животных, включающая брюшную стенку и брюшную полость с находящимися в ней внутр. органами. Б. о. ограничен спереди последними рёберными дугами и диафрагмой, а сзади граничит с крупом и тазовой полостью. В брюшной стенке, к-рая ограничивает брюшную полость, различают боковую и вентральную части, условно разделённые горизонтальной линией, проведённой от подвздошно-коленной складки до рёберной дуги (рис. 1).

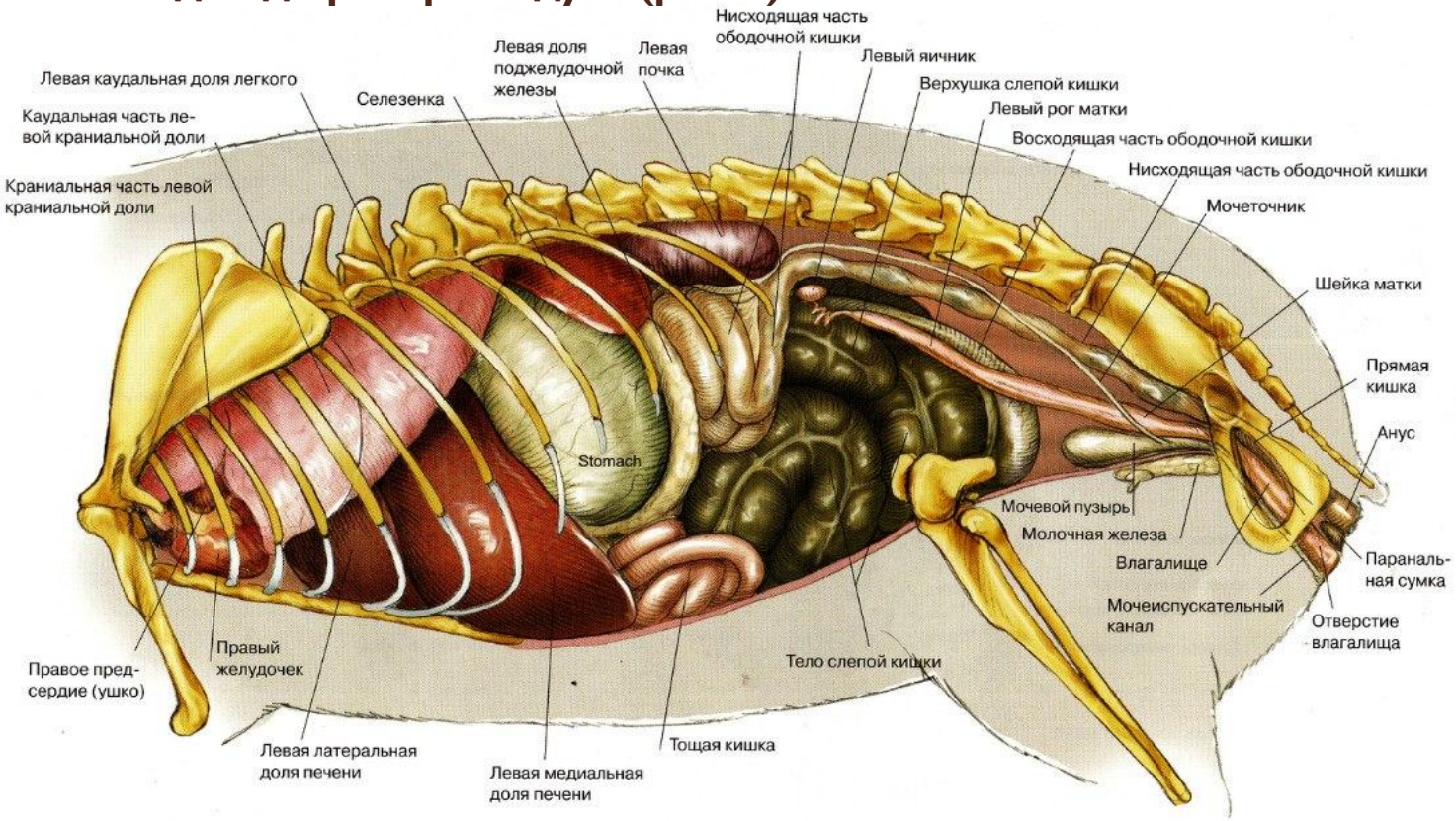

Иллюстрация 5.8 Топография внутренних органов грудной и брюшной полости самки относительно скелета. Вид слева сбоку

- **В боковой брюшной стенке выделяют голодную (паралюмбальную) ямку и собственно подвздох; в вентральной брюшной стенке — предпупочную и позадипупочную части, а также паховую (срамную) область**

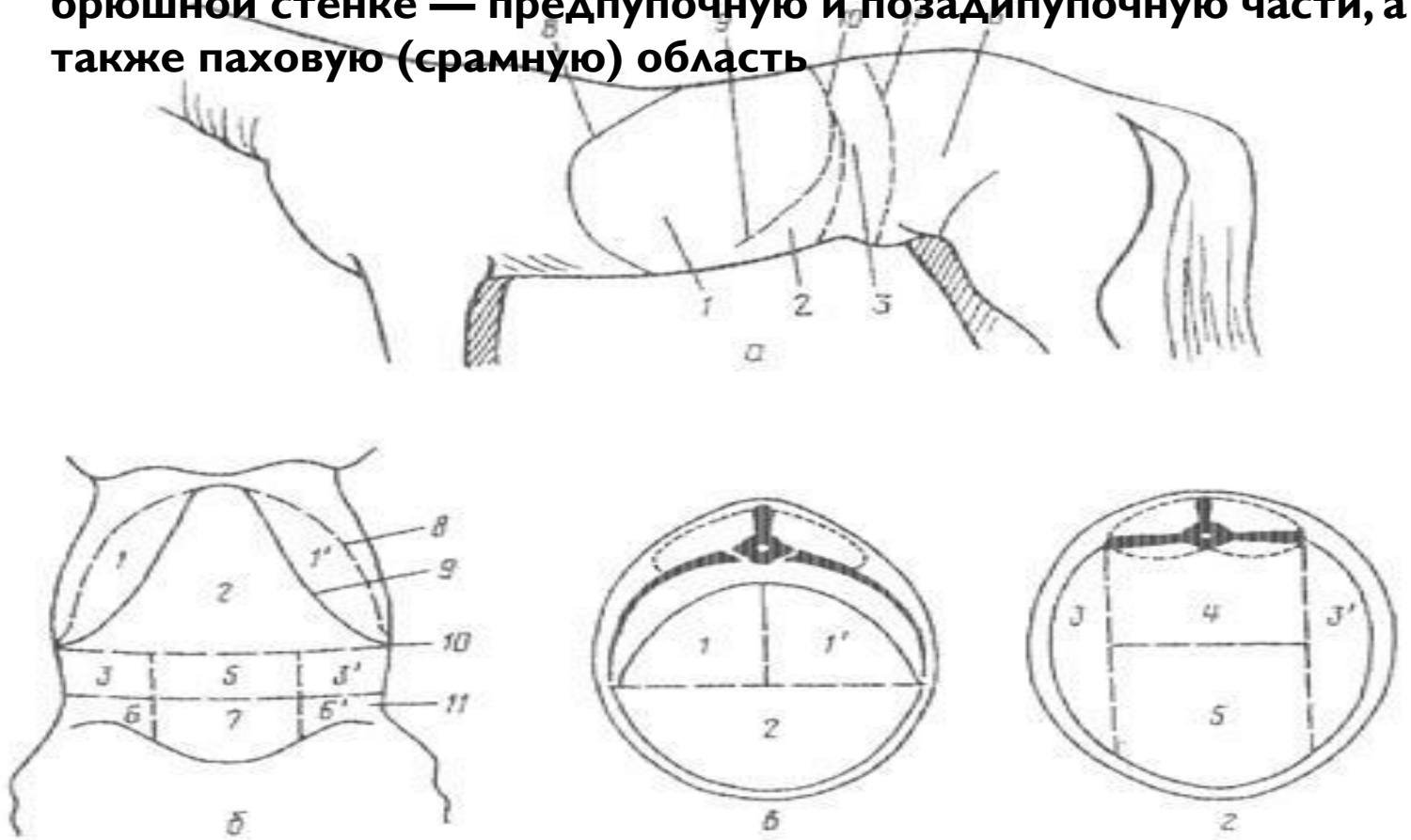

Рис. 211. Области брюшной полости:

а — с боковой стороны; *б* — с вентральной стороны; *в* — краниальная область; *г* — средняя; *1* — левое; *1'* — правое подреберья; *2* — область мечевидного хряща; *3* — левая, *3'* — правая подвздошные области; *4* — поясничная область; *5* — пупочная область; *6* — левая, *6'* — правая паховые области; *7* — лонная область; *8* — диафрагма; *9* — реберная дуга; *10* — сегментальная плоскость между краниальной, средней, областями брюшной полости; *11* — граница с задним отделом брюшной полости

- В мягкой брюшной стенке под кожей, подкожной клетчаткой, поверхностной фасцией, подфасциальной клетчаткой и глубокой (жёлтой) брюшной фасцией лежат три слоя брюшных мышц: наружная косая мышца живота, имеющая каудо-вентральное направление мышечных волокон, внутр. косая мышца живота с кранио-вентральным направлением мышечных волокон и поперечная мышца живота с вертикальным направлением мышечных волокон. В вентральной части мягкой брюшной стенки мышечную основу составляет прямая мышца живота, заключённая в апоневротич. влагалище, образованное апоневрозами косых мышц живота и фасциями. На внутр. поверхности поперечной мышцы живота лежат поперечная фасция, слой рыхлой соединительной ткани (забрюшинная клетчатка) и **пристеночная брюшина.**

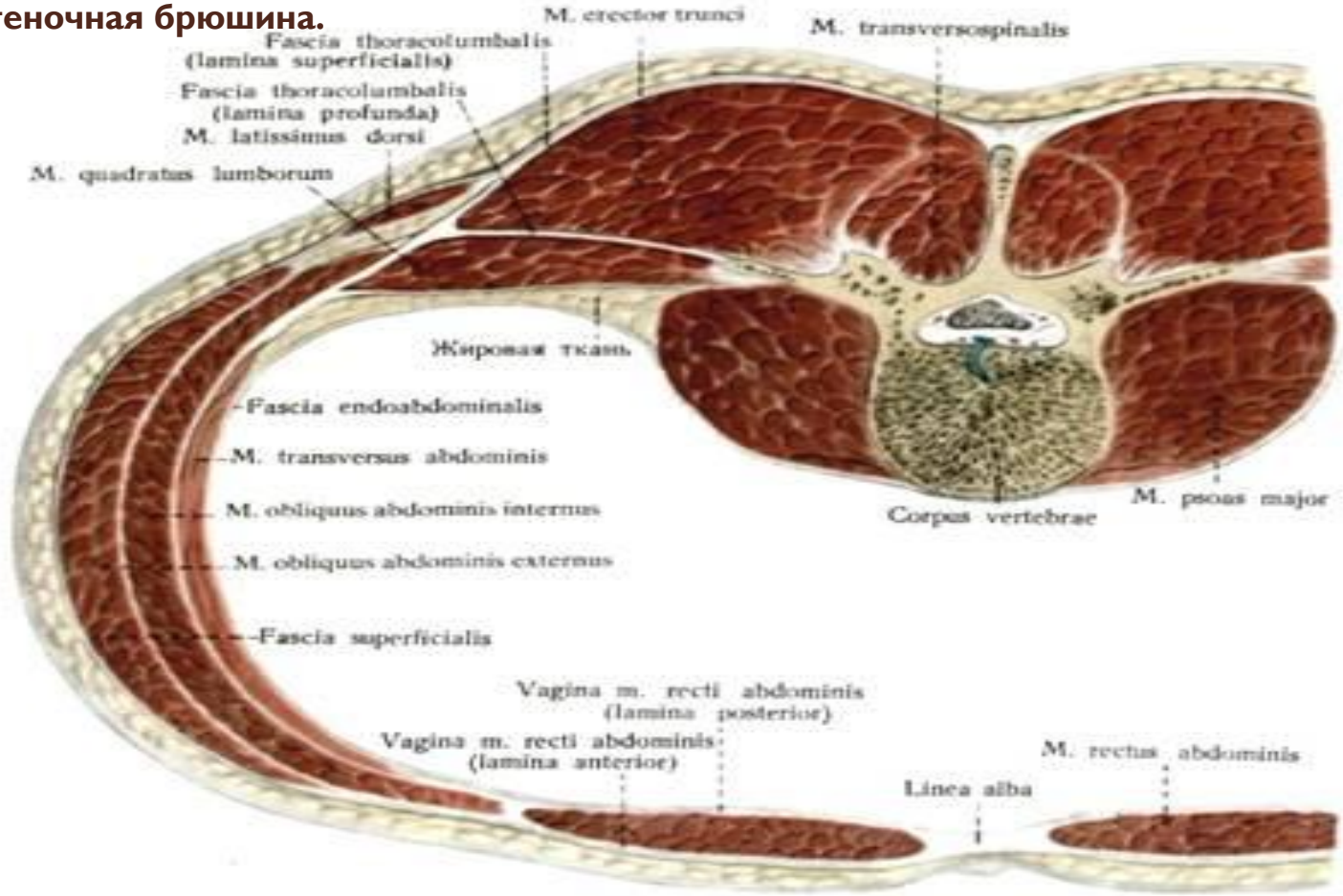

Проводниковая анестезия брюшной стенки

Показания. Операции в области подвздоха и на прилегающих участках:

- Лапаротомия
- Кесарево Сечение
- Операции На Соответствующих Отделах Кишечника
- При Брюшных Грыжах.

- В области поясницы с той стороны, на которой оперируют. Делают три инъекции. Применяют 3%-ный раствор новокаина – 10 мл на каждую инъекцию.
- Блокада последнего грудного нерва. Проводят на расстоянии 5 см от срединной линии позвоночника и на продолжении заднего контура ребра.
- Иглу вкалывают перпендикулярно к коже и параллельно остистому отростку.
- На глубине 6 – 8 см кончик иглы упирается в реберный бугорок. Иглу

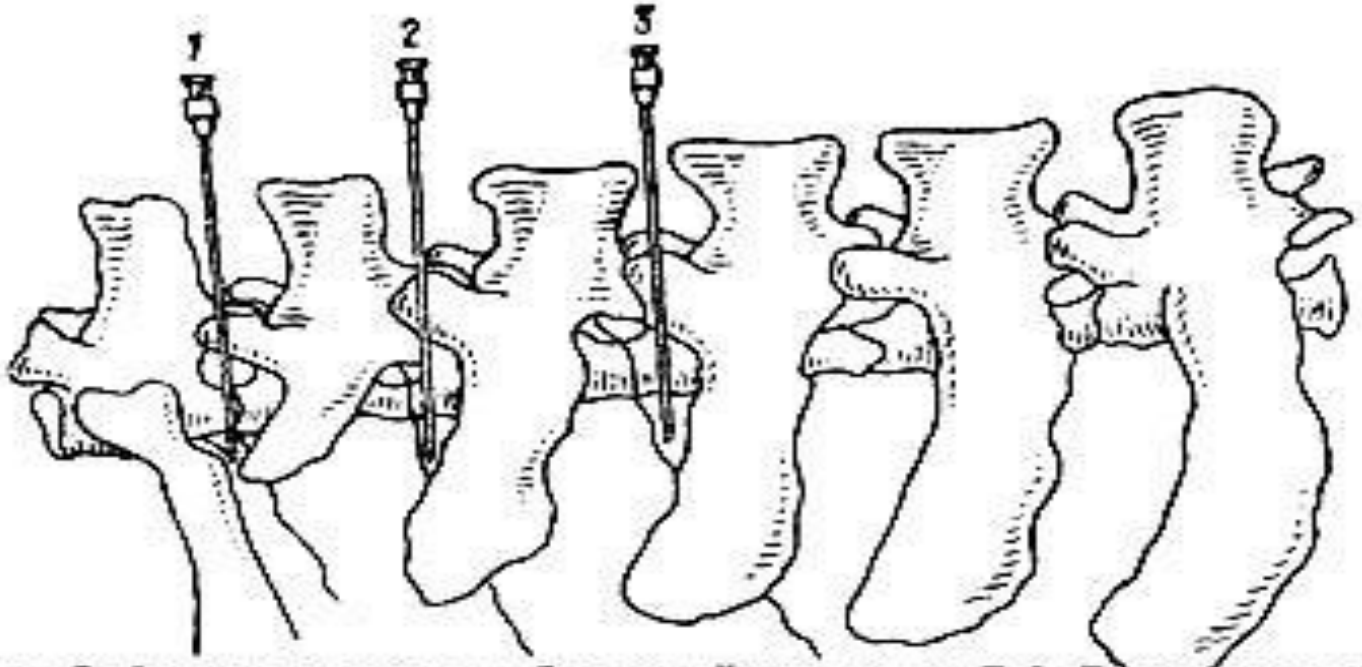

Рис. 2. Анестезия нервов брюшной стенки по Б.А. Башкирову; 1 - 13-й межреберный нерв; 2 - Первый поясничный (подвздошно -подчревный) нерв; 3 - Второй поясничный (подвздошно- паховый) нерв.

Инъецируют после того, как убедятся, что конец иглы находится вне сосуда. Блокада первых двух поясничных нервов. Иглу вкалывают поочередно вертикально по задним краям отростков на расстоянии 5 см от срединной линии позвоночника на глубину 6-8 см до упора в основание каждого поперечнореберного отростка. Смещая иглу с кости назад, погружают ее еще на 0,5 см и инъецируют раствор, причем убеждаются, что кончик иглы находится вне сосуда. Анестезия обычно появляется через 10 мин. и продолжается в отдельных случаях до 2 ч 50 мин.

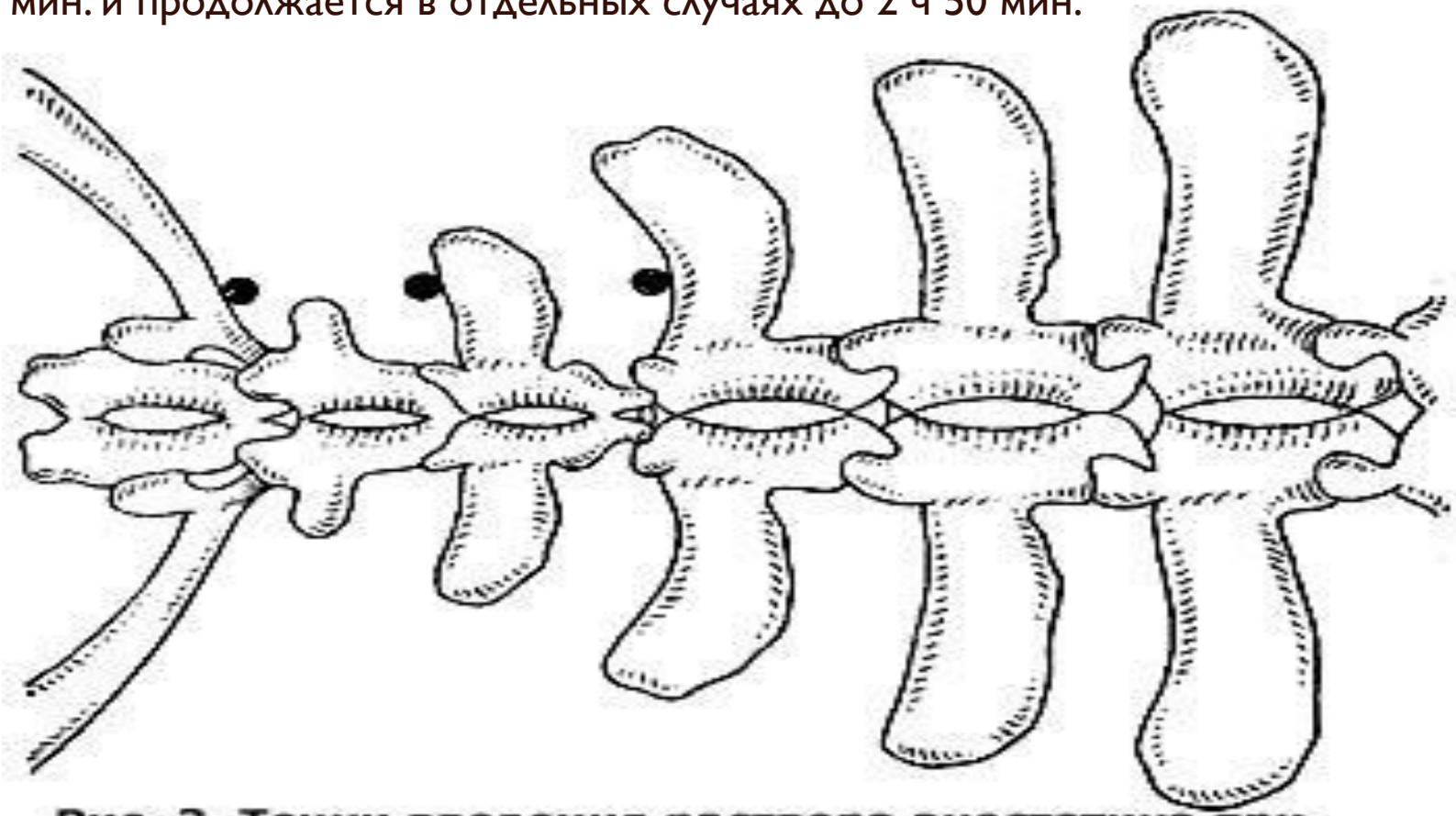

Рис. 3. Точки введения раствора анестетика при обезболивании брюшной стенки (вид сверху)

Эпидуральная анестезия. Нервные стволы блокируют до выхода их из позвоночного канала, в его полости, т.е. раствор анестетика вводят в эпидуральное пространство, расположенное между твердой мозговой оболочкой и стенкой позвоночного канала

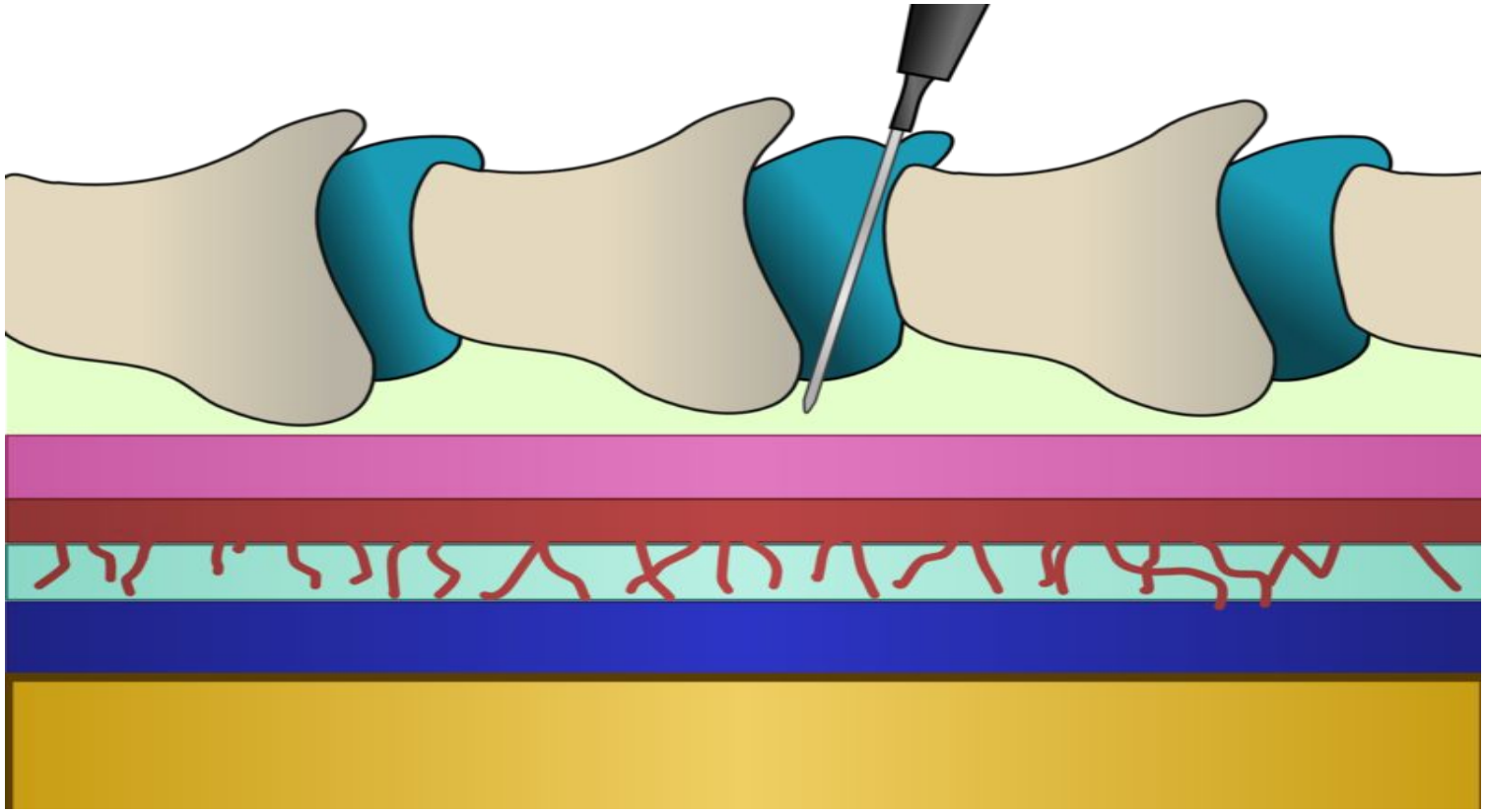

I — надплевральная блокада чревных нервов и симпатического пограничного ствола: А — положение иглы в момент упора тела позвонка; Б —смещение иглы в момент инъекции раствора.

II — места инъекции при различных способах эпидуральной анестезии у крупного рогатого скота: А — люмбальная; Б — люмбо-сакральиая; В — сакральная.

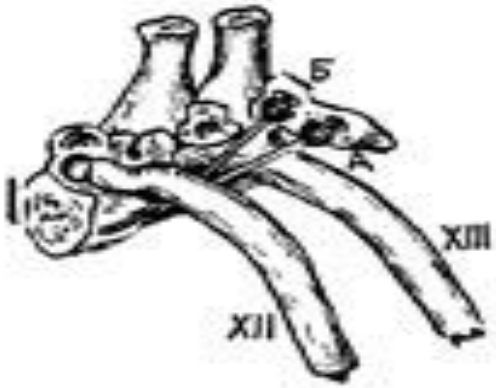

I

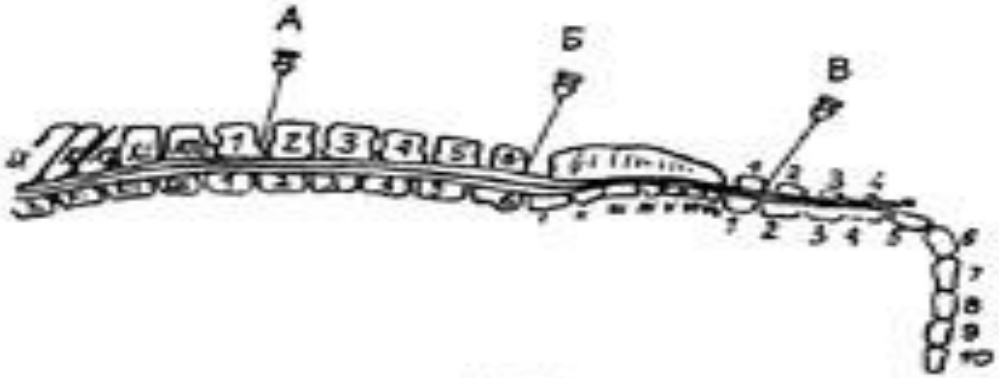

II
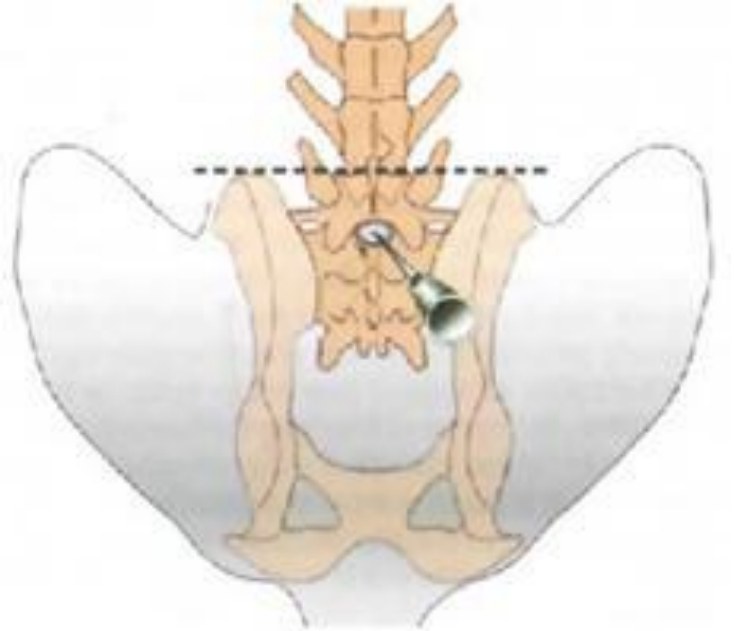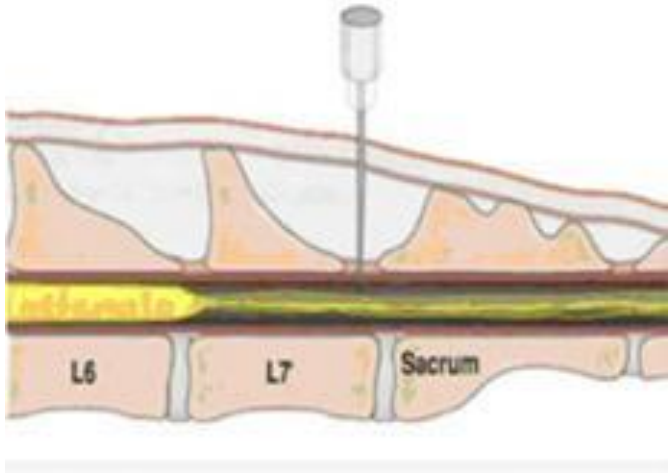
Проникая за пределы крестцовых позвонков, анестетик блокирует стволы, иннервирующие заднюю часть брюшной полости . Иглу длиной около 10 см с мандреном вводят между остистыми отростками I и II хвостовых позвонков. Положив палец на корень хвоста в этом месте, прощупывают углубление и некоторую подвижность и в случае приведения в движение хвоста животного. После прокола кожи иглу направляют к голове животного и, минуя межпозвоночную связку, продвигают иглу до упора в дно позвоночного канала . Затем иглу оттягивают на себя, удаляют мандрен и инъецируют 2%-ный раствор новокаина. Действие его наступает через 10-15 мин и длится до 1,5 ч.