СИНДРОМ ГИПОПЛАЗИИ ЛЕВЫХ ОТДЕЛОВ СЕРДЦА (СГЛС)

Определение

- Синдром гипоплазии левых отделов сердца (СГЛС) – ВПС, который представлен широким спектром недоразвития структур левого сердца.

Морфологические критерии порока

СГЛС - комбинации шести следующих поражений с гипоплазией левого желудочка сердца:

- порок митрального клапана (выраженная гипоплазия; стеноз; атрезия);
- фиброэластоз структур левых отделов;
- порок аортального клапана (выраженная гипоплазия; стеноз; атрезия);
- гипоплазия восходящей аорты; гипоплазия/перерыв дуги аорты;
- коарктация аорты;

Определения

- Гипоплазия - термин, означающий недоразвитие ткани, органа или целого организма, обусловленное нарушениями в процессе эмбриогенеза.
- Атрезия - врождённое отсутствие или приобретенное заращение естественных отверстий и каналов в организме

Эпидемиология

- Четвертый по частоте среди врожденных пороков сердца
- Частота его в структуре всех врожденных пороков составляет от 4 до 9%.
- Распространенность данного синдрома на 1000 живорожденных составляет 0,162-0,163
- Без хирургического вмешательства 25-30% детей с СГЛС погибают на первой неделе жизни.
- В периоде новорожденности при естественном течении порока погибает еще 30-35% детей.
- Суммарная смертность к концу периода новорожденности составляет около 60-65%

Классификация

Выделяют анатомические подтипы:

- Аортальный и митральный стеноз
- Аортальная и митральная атрезия;
- Аортальная атрезия и митральный стеноз;
- Аортальный стеноз и митральная атрезия
- Комплекс гипоплазии левых отделов сердца – совокупность следующих шести критериев: гипоплазия митрального клапана без стеноза, гипоплазия левого желудочка, сужение выводного отдела левого желудочка, гипоплазия аортального клапана без стеноза, гипоплазия дуги аорты и наличие антеградного тока крови через левые отделы сердца и восходящую аорту

Диагностика

- на 16–18-й неделе беременности

Физикальное обследование:

- признаки недостаточности кровообращения и/или дыхательной недостаточности (тахикардия; одышка; хрипы в легких; цианоз; увеличение границ печени).
- периферическим спазмом и низким артериальным давлением.
- при СГЛС характерен умеренный систолический шум по левому краю грудины (второй тон над аортой однокомпонентный, часто ослаблен или отсутствует)

Лабораторная диагностика

- Анализ газового состава капиллярной крови
- Общий анализ крови для определения исходного уровня гемоглобина, количества лейкоцитов и тромбоцитов
- Выполнение коагулограммы и для прогноза риска интра- и постоперационных кровотечений
- Биохимического исследования для определения уровня мочевины и креатинина плазмы для оценки экскреторной функции почек

Инструментальная диагностика:

- ЭХО-КГ
- не рекомендовано выполнение ангиокардиографии т.к. способствует развитию почечной недостаточности.
  Но! Делают исключение для атомалий коронарных артерий или БЦА
- В случае затруднения постановки диагноза, больным с СГЛС рекомендуются томографические методики (МРТ, КТ).
- КТ или МРТ проводят при пограничных размерах левых отделов сердца, что позволяет уточнить возможность выполнения операций двухжелудочковой коррекции и хирургическую тактику у данной группы пациентов

Консервативное лечение

- родоразрешение в специализированном стационаре, располагающем отделением реанимации новорожденных
- Перевод в ОРИТН

Направления лечения:

- Ликвидация легочной гипертензии:

  Признаки:

  - (сатурация > 90%)
  - обеднение системого кровотока (лактат-ацидоз, артериальная гипотензия, олигурия)

  Рекомендована интубация пациента и начало ИВЛ воздухом (фракция кислорода 21%).

Направления лечения:

- Наполнение большого круга кровообращения:
  - Организация венозного доступа
  - Инфузия простогландина Е1 из расчета 0,005-0,02 мкг/кг/мин
  - При сохранении показателей сатурации в пределах 75-85% рекомендовано вести пациентов данной группы на воздухе без дополнительной инсуфляции кислорода и ИВЛ

а
б
в
г
д
е

Ликвидация гиповолемии

- В случае возникновения признаков метаболических нарушений рекомендовано увеличение дозы простогландинов Е1 до 0,02-0,1 мкг/кг/мин, введение миорелаксантов в расчетных дозах и начало дополнительной инсуфляции кислорода во вдыхаемой смеси
- Данные изменения, как правило, обусловлены рестриктивным межпредсердным сообщением, которое необходимо подтвердить на ЭХО-КГ (градиент давления больше 10 мм рт. ст.).
- При высокой степени рестрикции показано выполнение баллонной атриосептостомии для стабилизации, что уменьшит легочную гипертензию и перенаправит кровоток справа налево

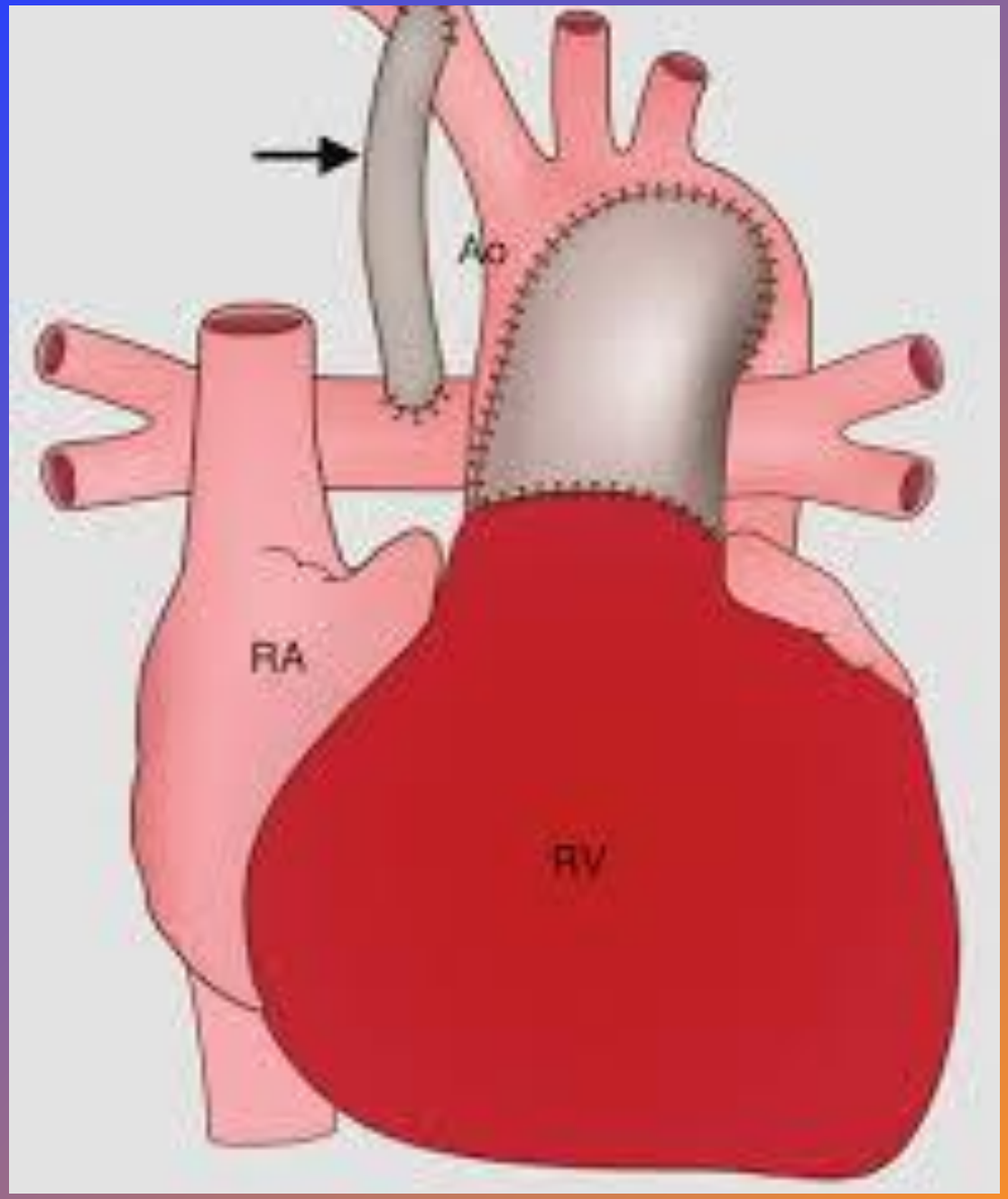

Оперативное лечение

Этапная хирургическая коррекция:

- Первый этап: операция Норвуда на первой недели жизни после рождения

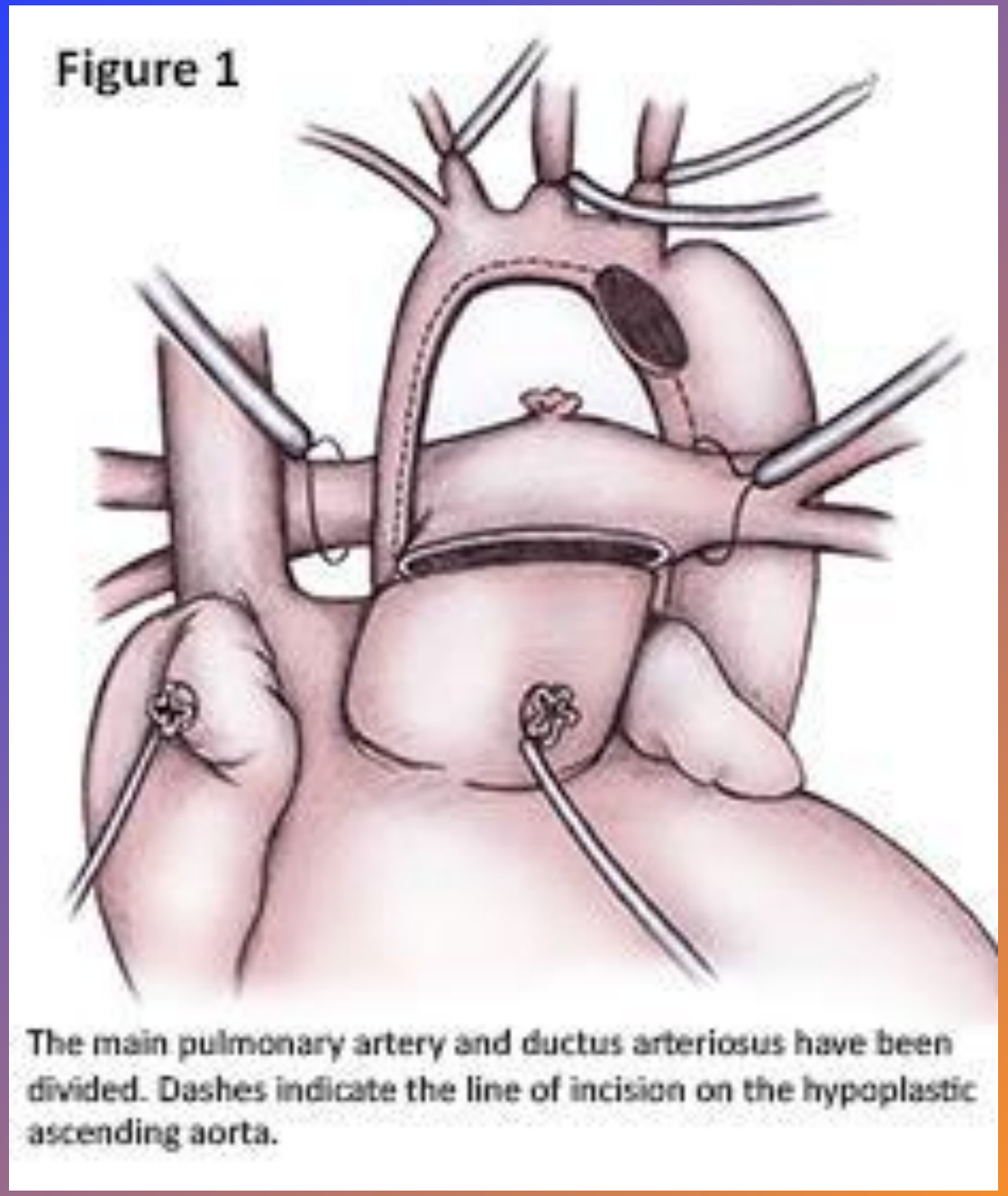

Процедура Норвуда

- Досуп: срединная стернотомия
- Иссечение межпредердой перегородки.
- Артериальный проток перевязывают.
- Пересекают легочный ствол ниже бифуркации.
- На нижней поверхности аорты делают разрез.

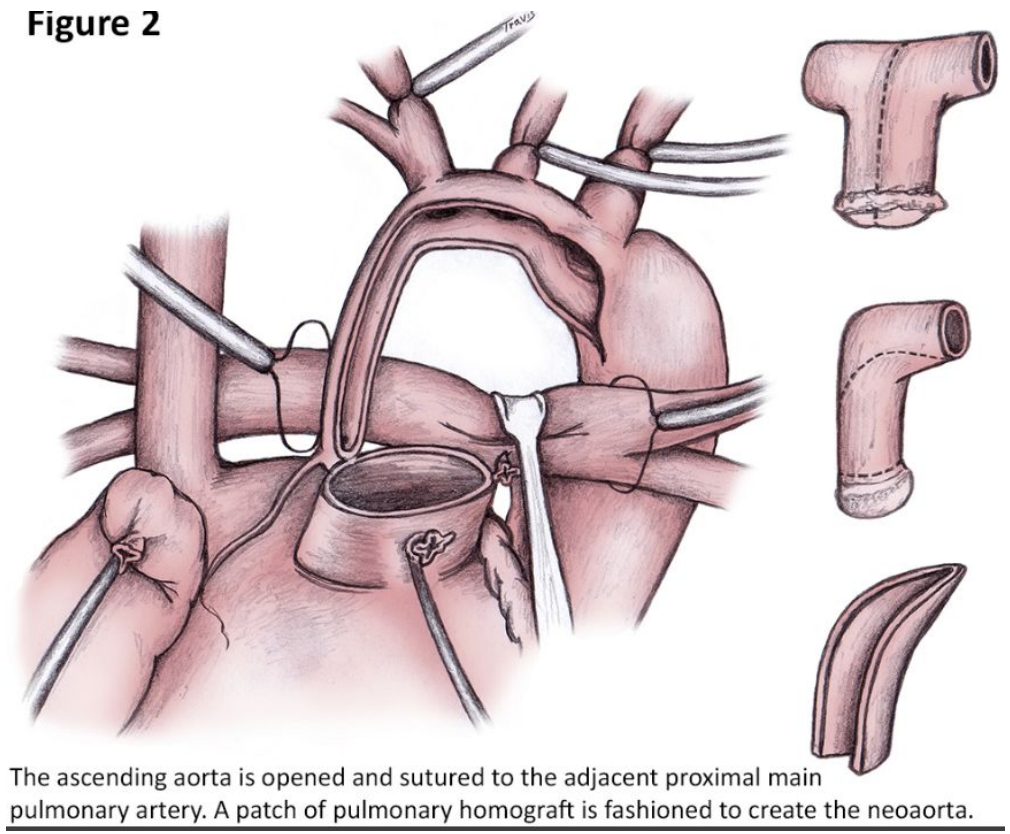

The ascending aorta is opened and sutured to the adjacent proximal main pulmonary artery. A patch of pulmonary homograft is fashioned to create the neoaorta.

- При помощи собственных тканей или трансплантата производят пластику аорты и соединение ее бок в бок с легочным стволом.
- Для обеспечения легочного кровотока дополнительно осуществляется либо шунт из аорты (шунт Блэлока-Тауссига), либо непосредственно из правого желудочка (шунт Сано)

Гемодинамика:

- В левое предсердия впадают легочные вены, приносящие оксигенированную кровь.
- В правое предсердие впадают полые вены с венозной кровью.
- Кровь в поступает слево направо через ДМПП.
- В левый желудочек, а позже в неоаорту поступает смешанная кровь.
- Через шунт кровь попадает из системного кровотока в легочный

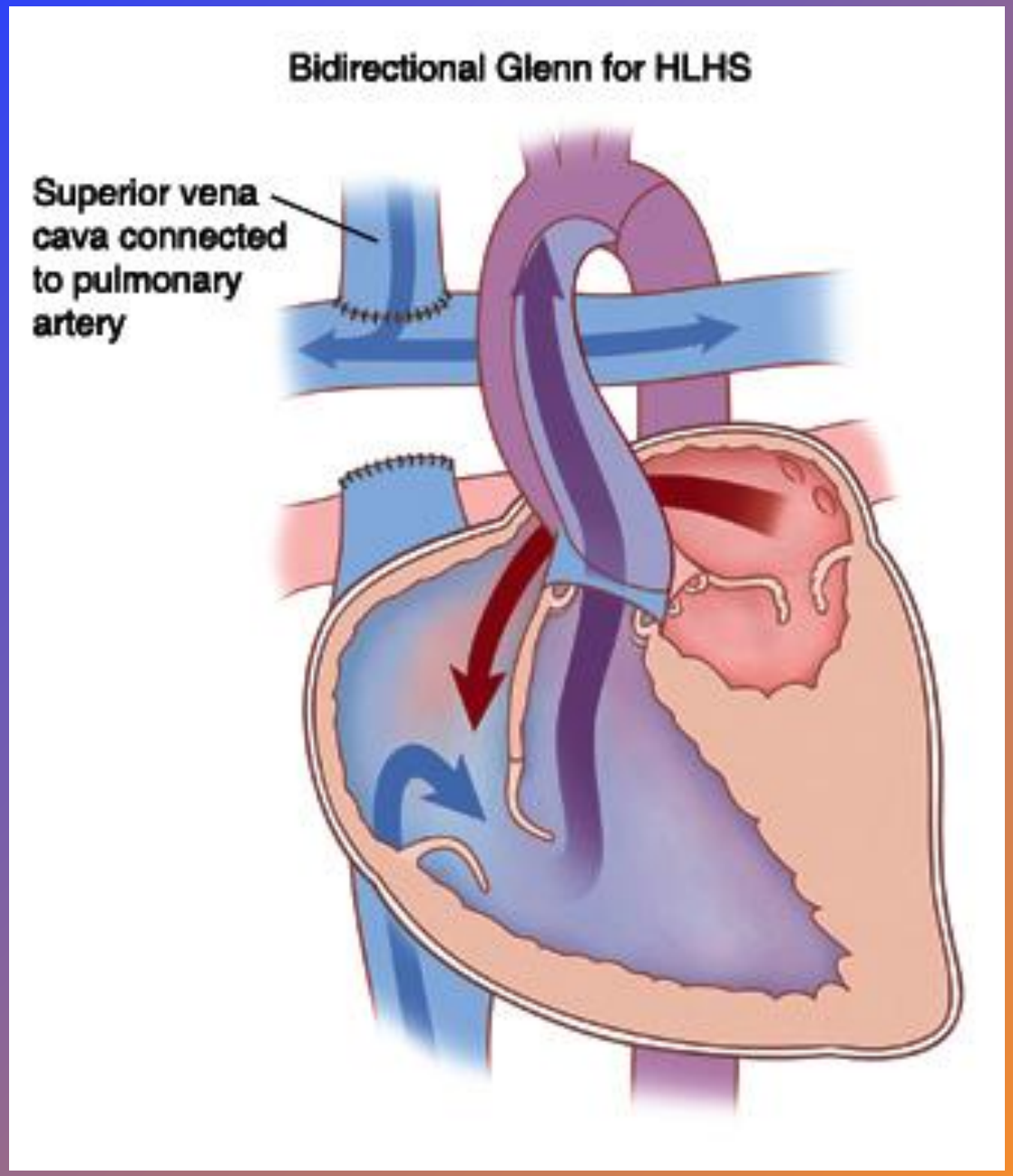

II этап

- Двунаправленный кавопульмональный анастомоз (операция Гленна) в возрасте 2–10 мес
- В ходе операции создается анастомоз (конец в бок) между верхней полой веной и легочным стволом (шунты Сано или Блэлока предварительно пересекаются)
- операция дополнительно «разгружает» желудочек

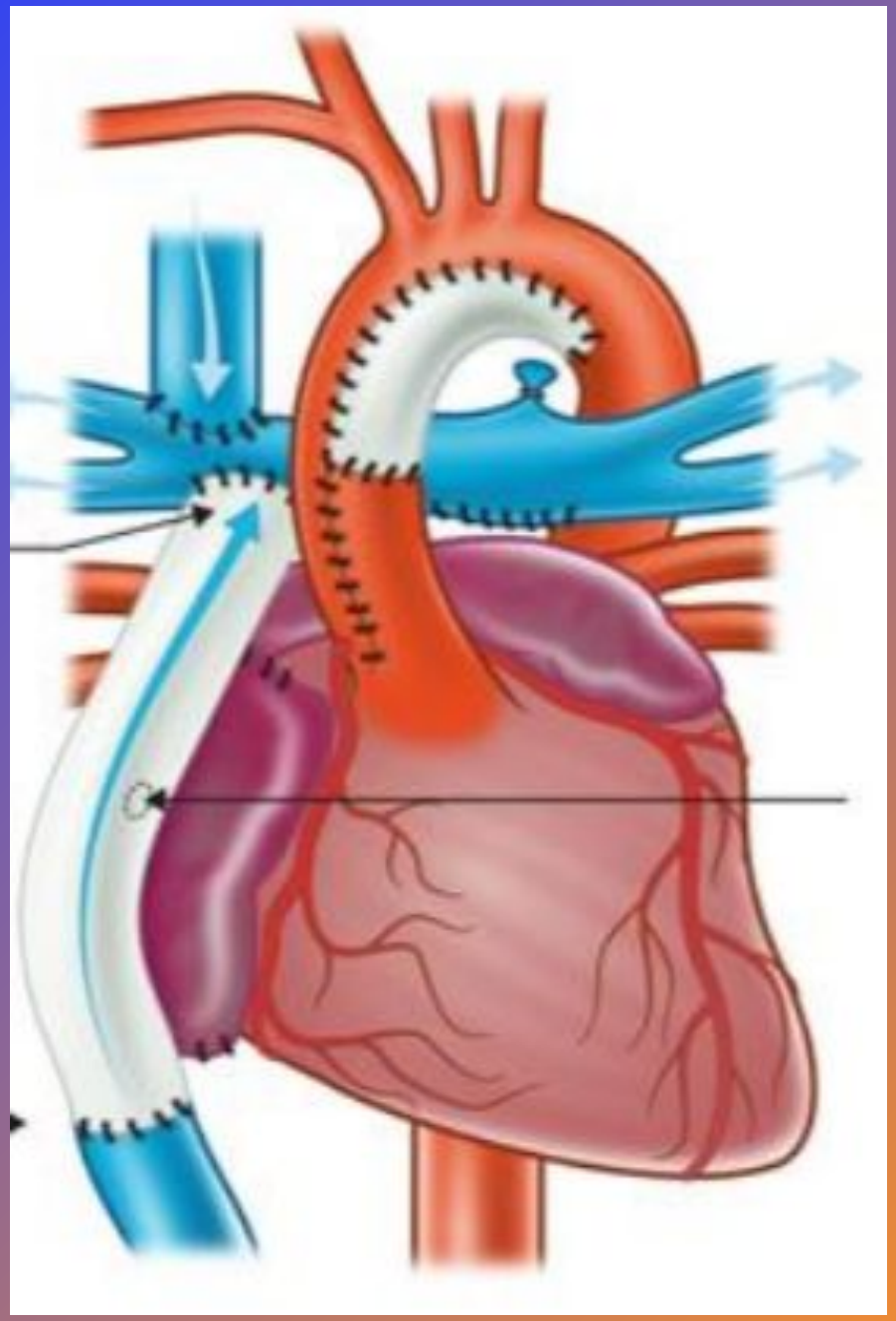

III этап

- Операцию Фонтена проводят в возрасте 18–36 мес.
- Нижняя полая вена соединяется при помощи синтетического шунта с правой легочной артерией.
- Также дополнительно соединяют шунт и правое предсердие.

Гемодинамика

- В результате этапного лечения венозная кровь из большого круга кровообращения течет непосредственно в малый, минуя сердце.
- Выброс крови в большой круг кровообращения осуществляется правым желудочком.

Иное лечение

- При выраженном нарушении функции правого желудочка и/или выраженной дисфункции трехстворчатого клапана в качестве единственной альтернативы этапной коррекции рекомендовано выполнение пересадки сердца.

Наблюдение

В межэтаптом не менее 1 раза в 3 месяца.

На протяжении первого года после выполнения операции Фонтена не менее 1 раза в 3 месяца.

После - не менее 1 раза в год