ҚАРАҒАНДЫ МЕМЛЕКЕТТІК МЕДИЦИНА УНИВЕРСИТЕТІ
АНАТОМИЯ КАФЕДРАСЫ

СӨЖ

Тақырыбы: *Айырша бездің топографиялық анатомиясы. Балалардағы ерекшеліктері.*

Орындаған: Ақмолда Н.Ж.
Бахытова Н.Б.
Журметова Л.М.
Абсалямова А.
Агитаева Ф.М.
3046 ЖМФ
Тексерген:Қайырбекова Қ.Қ.

Қарағанды 2015

Жоспар

- Кіріспе
- Негізгі бөлім
- 1. Айырша бездің топографиялық анатомиясы
- 2. Жасқа байланысты ерекшелігі мен дамуы
-
- Қорытынды
- Қолданылған әдебиеттер

Кіріспе

Айырша без иммундық жүйенің орталық мүшесіне жатады. Ол көкірек қуысында орналасқан тақ көкірек бөлігінен және кеңірдектің екі қапталында жатқан жұп екі мойын бөлімінен тұрады. Ол гуморальды фактор-тимозинді бөледі.

Айырша без

Айырша без (грек, thymus — тимус) — омыртқалы жануарлар мен адам организмдеріндегі иммундық жүйенің қалыптасуы мен оның қызметінің толық атқарылуын қамтамасыз ететін без. Айырша без иммундық жүйенің орталық мүшесіне жатады.

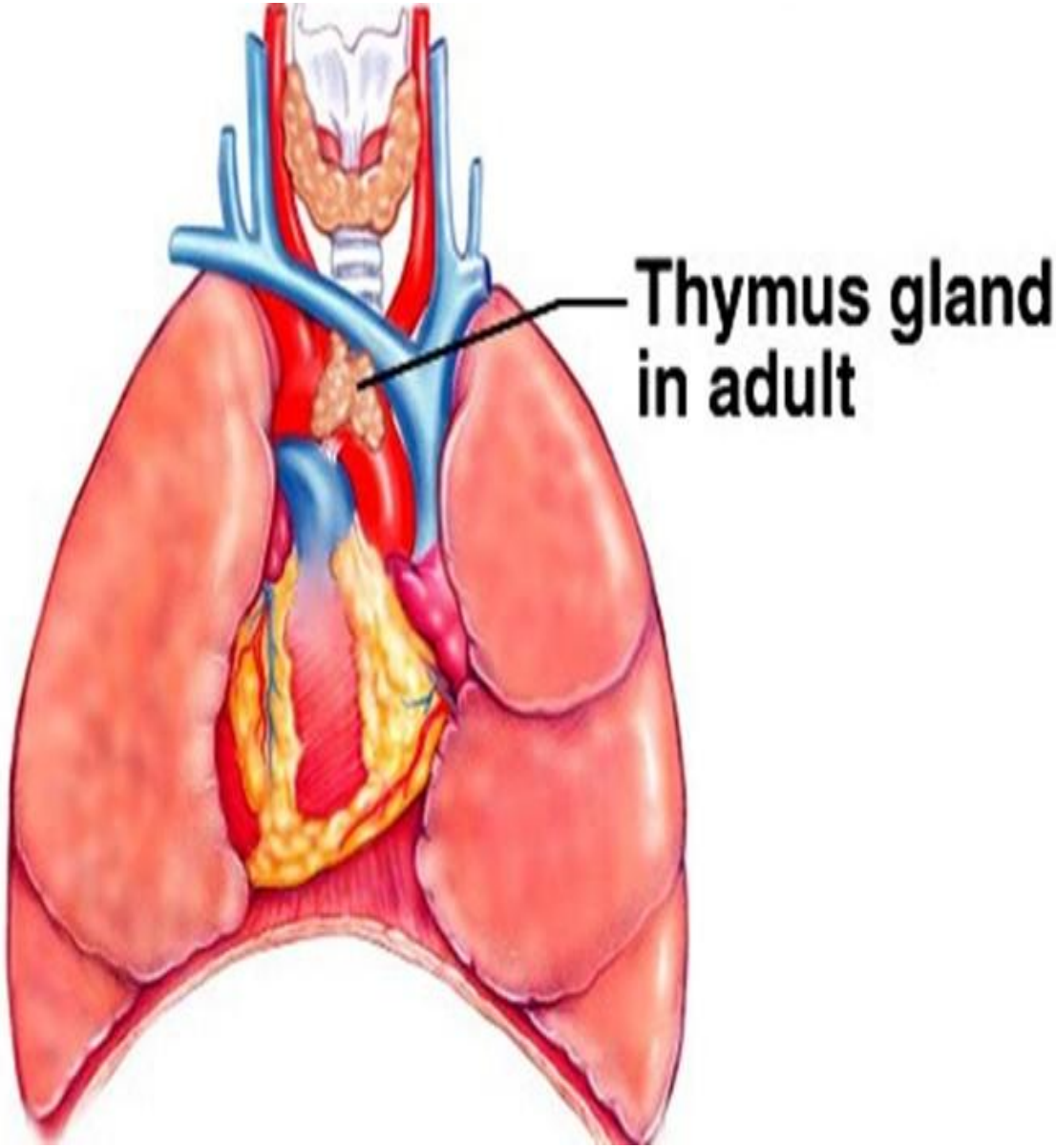

Голотопиясы

Төстің ішкі бетінде, жүрек ұясының (ортаңғы қабырғаның) үстіңгі жағында орналасқан. Астыңғы жағы жүрек қабы – перикардпен, артқы жағы ірі-ірі қан тамырлармен шектескен. Без екі – қабық және ми қабаттардан тұрады. Онда екі түрлі жасуша бар – лимфоид жасуша (ұсақ микроциттер) негізінен қабық қабатта, торлы жасуша астыңғы қабатта орналасқан. Олар бірігіп селдір торға айналады, торда лимфоциттер орналасады. .

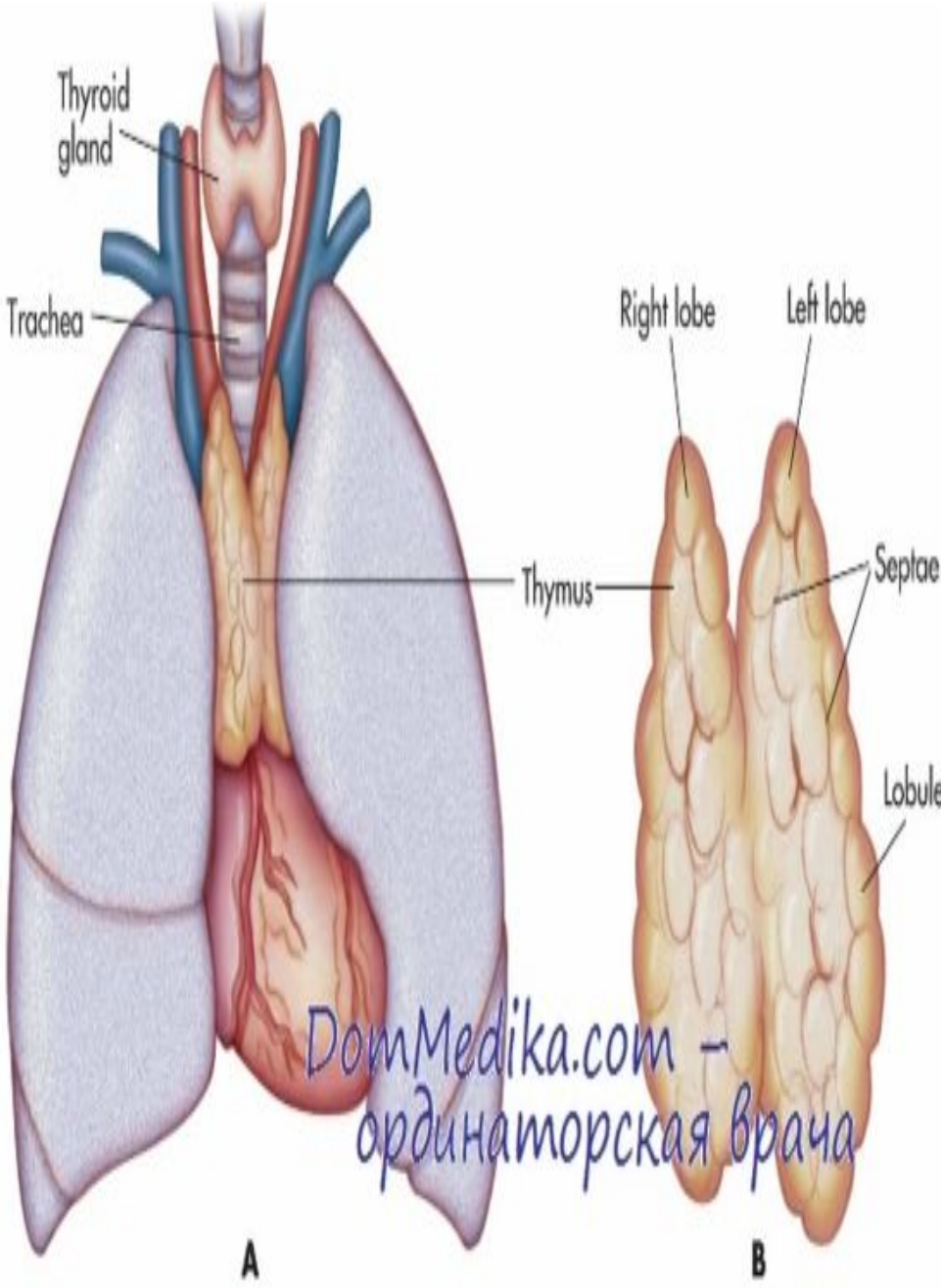

Скелетопиясы:

- Айырша без –әдетте бездің мойындық бөлігі болмайды, оның жоғарғы жиегі төс тұтқасының артқы жағында мойындырық тілігінен төмен қарай түрлі қашықтықта жатады. Ал төменгі жиегі 2 қабырғааралыққа немесе 3 қабырғаға сәйкес келеді.

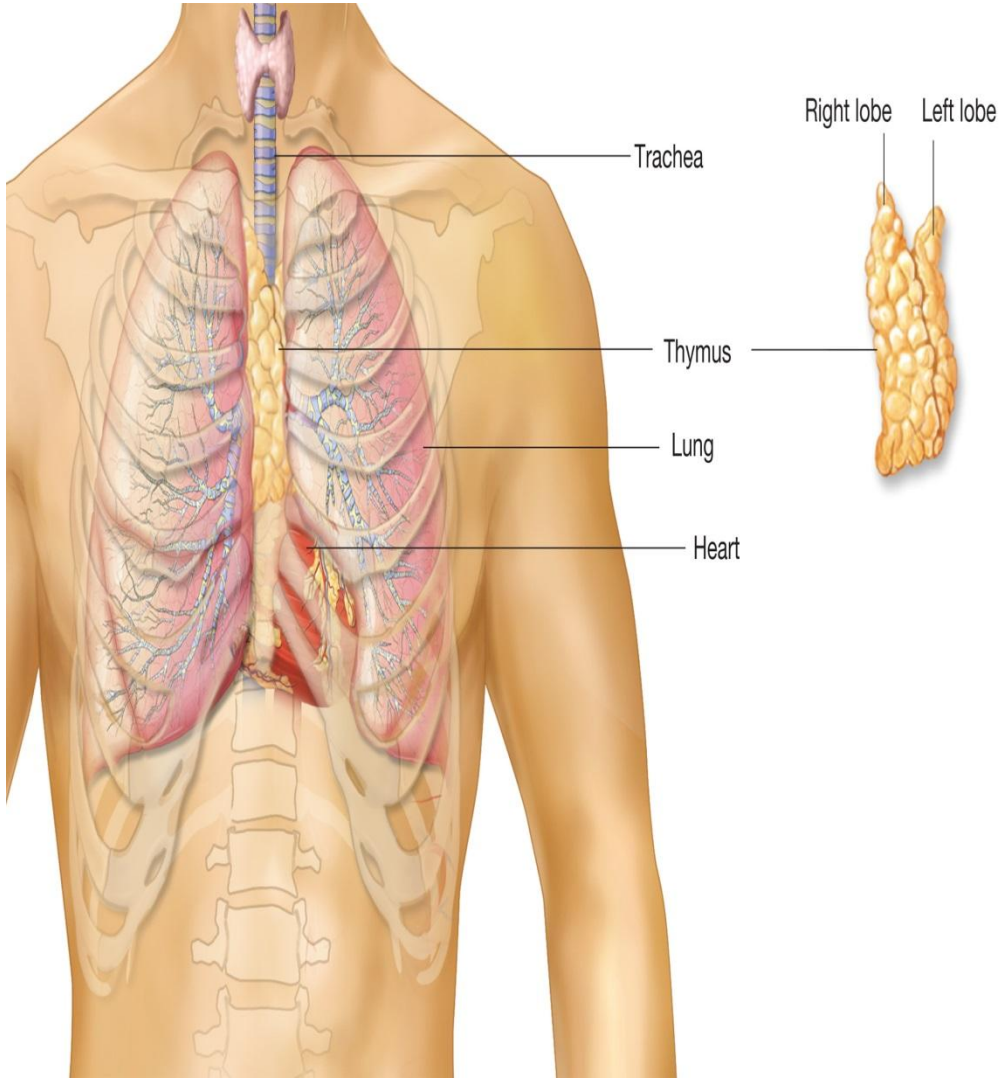

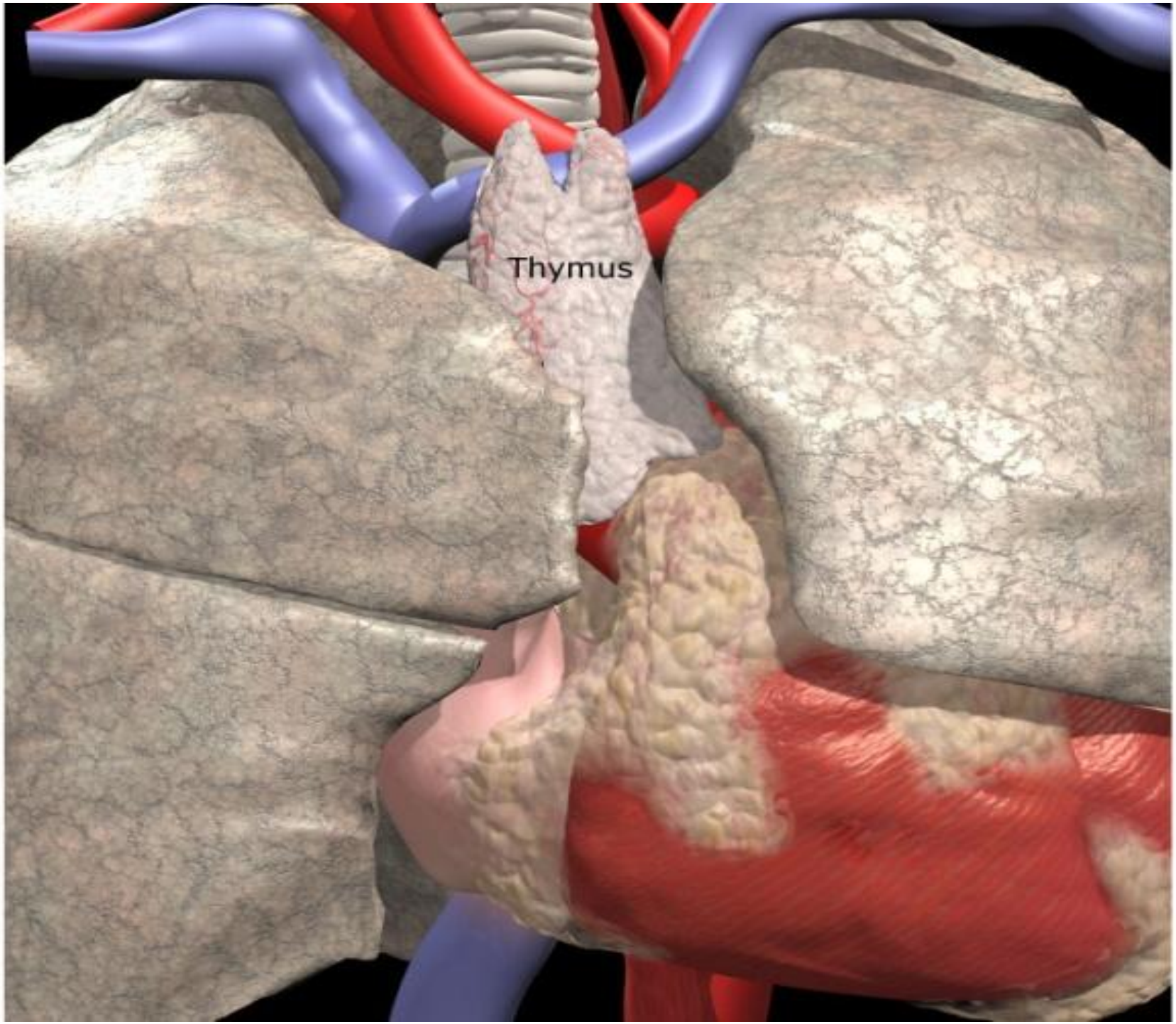
Thymus

Жасқа байланысты өзгеруі

- Жаңа туған баланың бездерінің салмағы 12 г,ені 4см, ұзындығы 5см,қалыңдығы 6см.
- 15 жаста 37 г болады. Одан әрі қарай без клеткалары солып азаяды. ұзындығы максималды16см жетеді.
- 45 жаста 35-16 г,
- 50-55 жаста 12-13 г,
- қартайғанда не бары 6 г болып қалады.

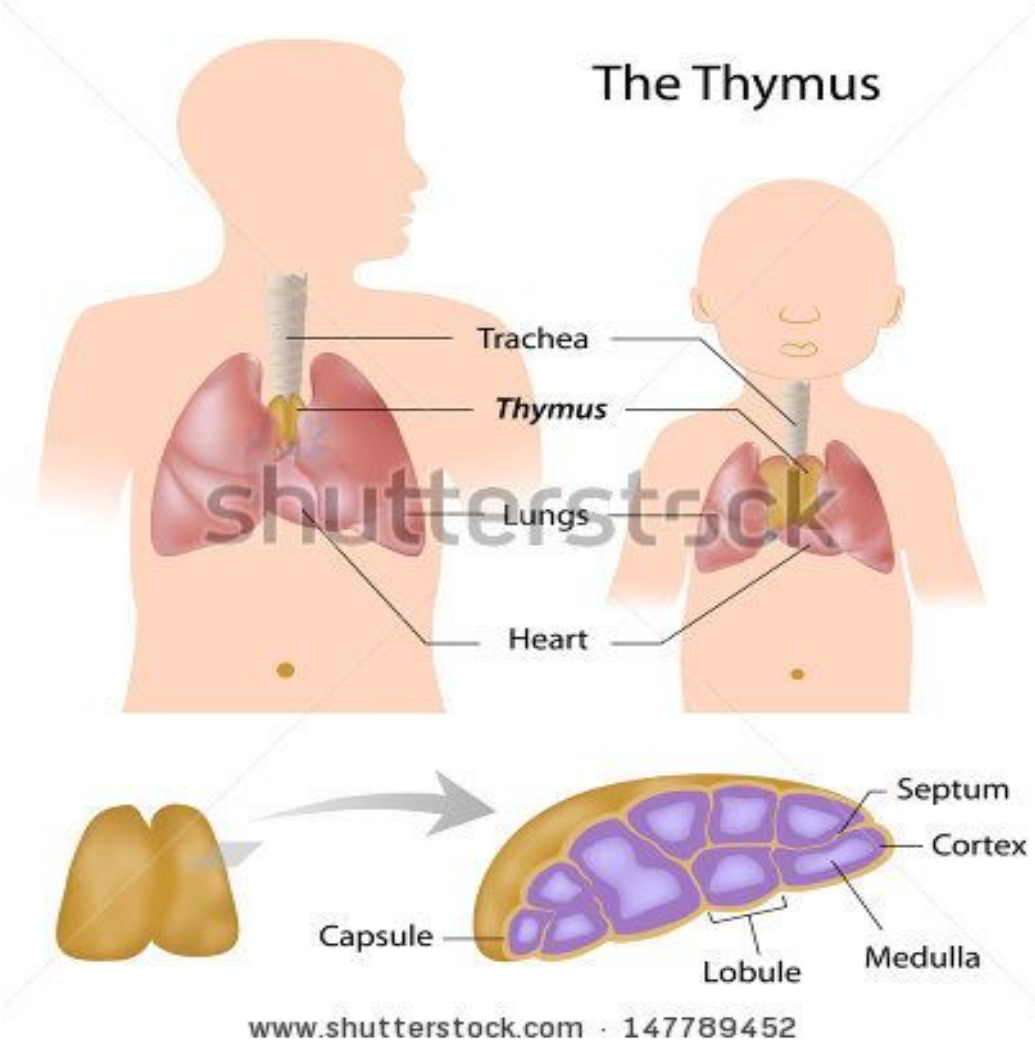

Балалардағы ерекшелігі

Бала туғанда айырша без жақсы жетіліп тұрады. Оның ұлпасы дифференцияланып, әр бөлігіндегі милы және қыртысты қабаттары айқын көрінеді. Бала туғанда бездердің 62-63% қыртыс қабатында, 37-38% милы қабатында орналасады.

- Жаңа туған баланың тимусындағы лимфоциттердің мөлшері қыртысты қабатта 62,6 %, милы қабаттта 42,4 %.
- Бала туғаннан кейін оның мөлшері азайып,
- 3 жаста қайта көбейеді де 3 жасқа толғанда 43,4 % болады.

Тимустағы эндокриндік без клеткаларының мөлшері 36-37% шамасында болады.

- 4 жастан бастап без клеткаларының арасында май клеткалары пайда бола бастайды.
- 12 жастағы баланың тимусының 35,4% ғана без болып, жас өспірімдік мерзімнен бастап біртіндеп азаяды.
- 20 жастан әрі қарай бездің орнын май және дәнекер ұлпалары басады.

Айырша бездің балалардағы топографиялық ерекшелігі

- **Скелетотопиясы:** айырша бездің жоғарғы полюсі төс тұтқасынан 1-1,5см жоғары, төменгі полюсі III-IV қабырға деңгейінде орналасады. 5 жасқа дейінгі балаларда төс сүйектің мойындырықтық тілігінен алға шығып тұрады. Жалпы салмағы 30-35 г.жуық

- **Синтопиясы:** 3 жасқа дейінгі балаларда айырша бездің *мойындық бөлігі* төс-тіласты және төс-қалқанша бұлшықеттерінің артында орналасады.Артынан-трахеямен, бүйірінен мойынның тамырлар шоғырымен жанасады. Айырша бездің *кеуделік бөлігі* алдынан-төс сүйекпен, артынан-перикардпен, иық-бас веналарымен, бүйірінен-медиастинальді плеврамен шектеседі.

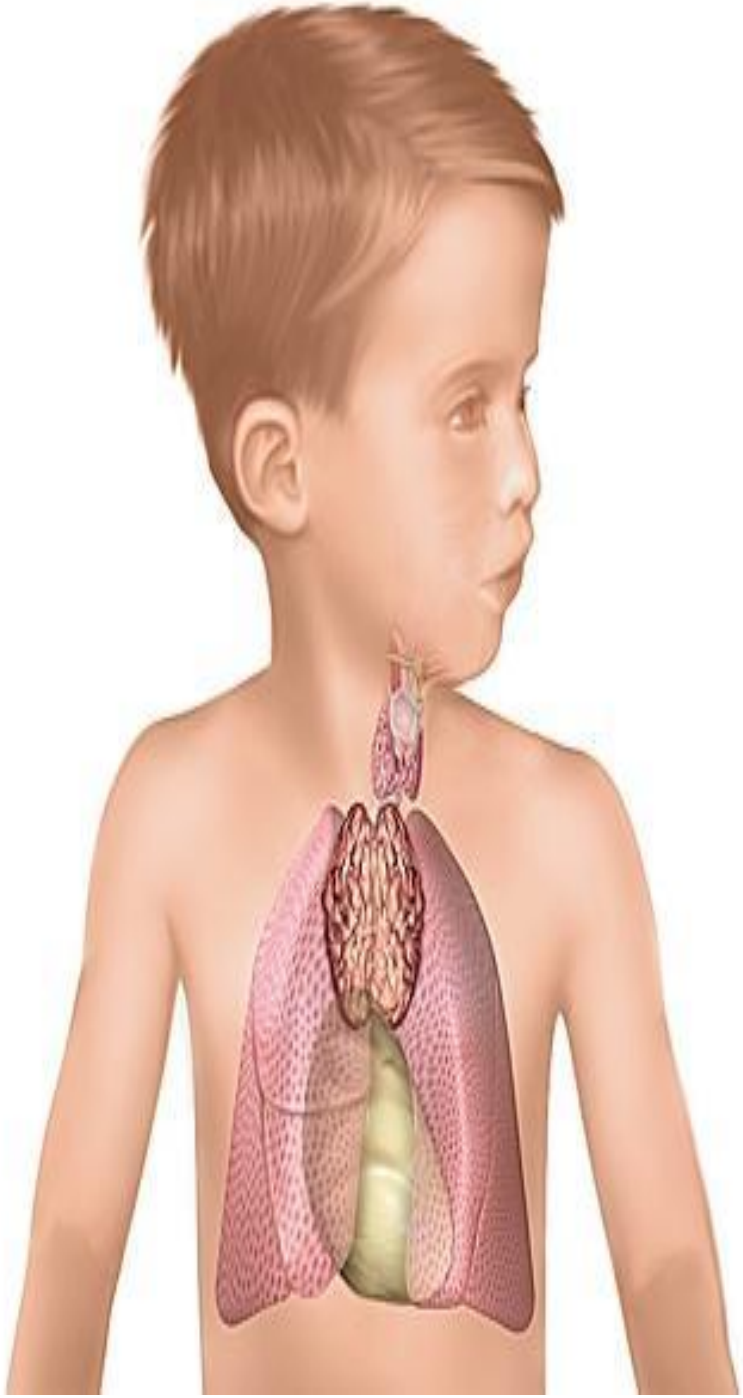

Жасқа байланысты салмағы мен көлемінің өзгеруі

Возраст, мес	Масса тимуса, г	Объем тимуса, см³
1-3	12,2-21,1	8,7-15,1
4-6	12,5-30,0	12,4-21,4
7-12	12,1-33,3	12,8-23,8
13-24	12,5-34,0	12,5-24,3

Қанмен қамтамасыз етілуі

- Ішкі кеуде артериясынан 2-3 артерия тармағы;
- Төменгі қалқанша артериясынан;
- Иық-бас артериясынан және аорта догасынан тармақтар алады.

- Көктамыр ішкі кеуде, иық-бас және төменгі қалқанша венасына құяды.

- Лимфа ағысы алдыңғы кеудеаралықтағы лимфа түйіндеріне құяды

Қорытынды

Тимус безінің организмдегі маңызы әлі де болса толық зерттелмеген. Дегенмен соңғы жылдардағы зерттеулер бойынша оның гормоны денедегі кальций түздарын сүйектің құрамында сақтап, оның өсуіне әсерін тигізу арқылы баланың бойының өсуін реттейді және ерте жыныстық жетілуді тежейді. Бұған қоса, бүйрек үсті бездерімен бірге С витаминінің қоры ретінде де қызмет атқарады. Бұл витаминнің мөлшері бойынша айырлы без екінші орында, бірінші орында — бүйрек үсті бездері. Мұнда В2 жөн е Д витаминдері өте көп және біраз мөлшерде цинк болады. Тимус нуклеин қышқылдарының алмасуына қатысады деген болжамдар да аз емес. Тимустың қызметіне байланысты бездің гипертрофиясы кезінде байқалатын тимус-лимфатикалық статус деп аталатын ауру бар. Тимус безінің ісініп өскендігінен нәрестенің өлгендігі туралы ақпаратты XIX ғасырға дейін ең алғаш Пиит есімді дәрігер ғана жазған. Ал 1830 ж Корр айырлы бездің гипертрофиясына байланысты балалардың өлімі, оның себептері, белгілері туралы толық жазған. Тимус туралы нақтылы еңбектер соңғы жылдары пайда бола бастады.

Қолданылған әдебиеттер

1. “Оперативная хирургия с топографической анатомией детского возраста” Ю.Ф.Исакова, Ю.М. Лопухина Москва 1989
2. “Топографическая анатомия и оперативная хирургия” В.И.Сергиенко, Э.А. Петросян Москва 2013
3. Клиникалық анатомия Идрисов Ә.А., Қайназаров А.Қ, Алмабаев Ы.А.

Назар аударып тыңдағандарыңызға рахмет!!!

kausar