Опухоли молочной железы


World Health Organization Classification of Tumours
Pathology & Genetics
Tumours of the Breast and Female Genital Organs


Э. Л. Нейштадт
О. А. Воробьева
ПАТОЛОГИЯ МОЛОЧНОЙ ЖЕЛЕЗЫ


BREAST CANCER
NEW HORIZONS IN RESEARCH AND TREATMENT
EDITED BY
JEFFREY S. TOBIAS
JOAN HOUGHTON
&
I. CRAIG HENDERSON

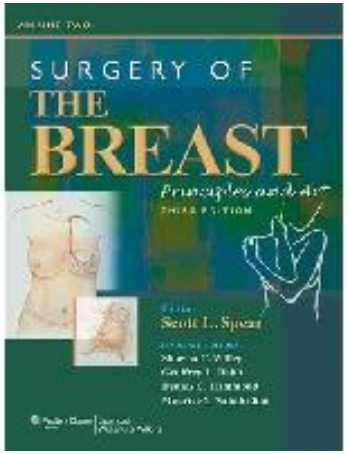
SURGERY OF THE BREAST

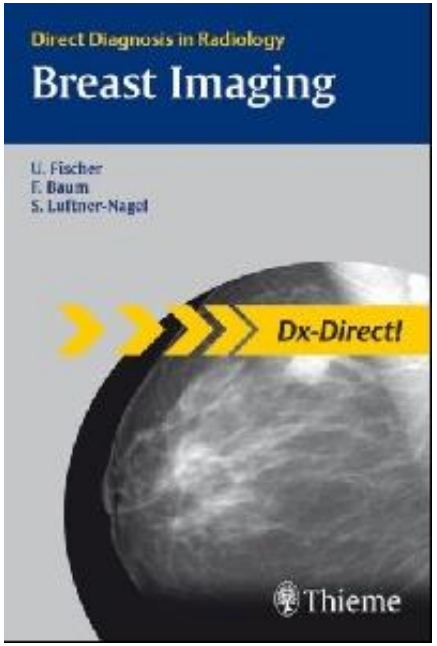
Direct Diagnosis in Radiology
Breast Imaging
U. Fischer
E. Baum
S. Luftner-Nagel
Dx-Direct!
Thieme

УЛЬТРАЗВУКОВОЕ ИССЛЕДОВАНИЕ
МОЛОЧНОЙ ЖЕЛЕЗЫ

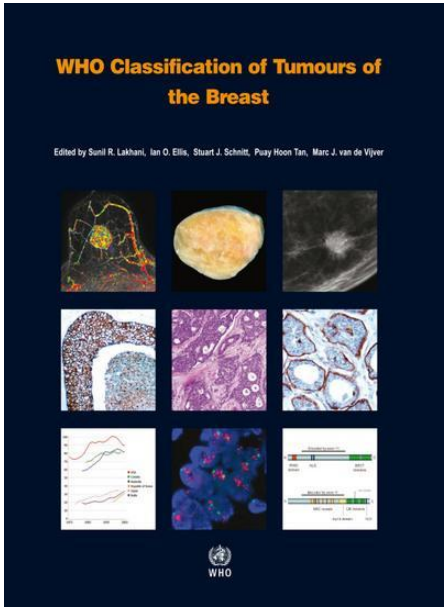
WHO Classification of Tumours of the Breast
Edited by Sunil R. Lakhani, Ian O. Ellis, Stuart J. Schnitt, Puay Hoon Tan, Marc J. van de Vijver
WHO

Эпителиальные опухоли

- ***Инвазивная карцинома, неуточненная 8500/3***

Карцинома смешанного типа
Плеоморфная карцинома 8022/3
Карцинома с гигантскими остеокластами 8035/3
Карцинома с хориокарциноматозными свойствами
Карцинома с меланотическими свойствами

- ***Инвазивная дольковая карцинома 8520/3***
- ***Тубулярная карцинома 8211/3***
- ***Инвазивная криброзная карцинома 8201/3***
- ***Медуллярная карцинома 8510/3***
- ***Муцинозная (слизистая) карцинома и другие опухоли с обильным слизеобразованием***

Муцинозная (слизистая) карцинома 8480/3
Цистаденокарцинома и слизистая карцинома из цилиндрических клеток 8480/3
Перстневидно-клеточная карцинома 8490/3

- ***Нейроэндокринные опухоли***

Солидная нейроэндокринная карцинома
Мелкоклеточная /овсяноклеточная карцинома 8041/3
Атипическая карциноидная опухоль 8249/3
Крупноклеточная нейроэндокринная карцинома 8013/3

- ***Инвазивная папиллярная карцинома 8503/3***
- ***Инвазивная микропапиллярная карцинома 8507/3***
- ***Апокриновая карцинома 8401/3***
- ***Метапластические карциномы 8575/3***
- **«Чистые» эпителиальные метапластические карциномы 8575/3**

Плоскоклеточная карцинома 8070/3
Аденокарцинома с веретеноклеточной метаплазией 8572/3
Железисто-плоскоклеточная карцинома 8560/3
Мукоэпидермальная карцинома 8430/3

- **Смешанные эпителиальные/мезенхимальные метапластические карциномы 8575/3**
- ***Карцинома богатая липидами 8314/3***
- ***Секреторная карцинома 8502/3***
- ***Онкоцитарная карцинома 8290/3***
- ***Аденоидно-кистозная карцинома 8200/3***
- ***Ацинарно-клеточная карцинома 8550/3***
- ***Светлоклеточная карцинома, богатая гликогеном 8315/3***
- ***Себацейная карцинома 8410/3***
- ***Воспалительная карцинома 8530/3***

- ***Дольковая неоплазия***

Дольковая карцинома in situ (внутридольковая карцинома) 8520/2

- ***Внутрипротоковые пролиферативные образования***

Обычная дольковая гиперплазия
Плоская эпителиальная атипия
Атипическая протоковая гиперплазия
Протоковая карцинома in situ (внутрипротоковая карцинома) 8500/2

- ***Микроинвазивная карцинома***
- ***Внутрипротоковые сосочковые опухоли***

Центральная папиллома 8503/0
Периферическая папиллома 8503/0
Атипическая папиллома
Внутрипротоковая сосочковая карцинома 8503/2
Внутрикистозная сосочковая карцинома 8504/2

- ***Доброкачественные эпителиальные пролифераты***
- **Аденоз, включая варианты**
- Склерозирующий аденоз
- Апокриновый аденоз
- Отграниченный протоковый аденоз
- Микрожелезистый аденоз
- Аденомиоэпителиальный аденоз
- **Радиальный рубец / сложное склерозирующее образование**

- ***Аденомы***

Тубулярная аденома 8211/0
Лактирующая аденома 8204/0
Апокриновая аденома 8401/0
Плеоморфная аденома 8940/0
Протоковая аденома 8503/0

Другие опухоли

- **Миоэпителиальные образования**

Миоэпителиоз
Аденомиоэпителиальный аденоз
Аденомиоэпителиома 8983/0
Злокачественная миоэпителиома 8982/3

- **Мезенхимальные опухоли**

Гемангиома 9120/0
Ангиоматоз
Гемангиоперицитома 9150/1
Псевдоангиоматозная стромальная гиперплазия
Миофибробластома 8825/0
Фиброматоз (агрессивный)8821/1
Воспалительная миофибробластная опухоль 8825/1
Липома 8850/0
Ангиолипома 8861/0
Гранулезоклеточная опухоль 9580/0
Нейрофиброма 9540/0
Шваннома 9560/0
Ангиосаркома 9120/3
Липосаркома 8850/3
Рабдомиосаркома 8900/3
Остеосаркома 9180/3
Лейомиома 8890/0
Лейомиосаркома 8890/3

- **Фиброэпителиальные опухоли**

Фиброаденома 9010/0
Филлоидная опухоль 9020/1
Доброкачественная 9020/0
Пограничная 9020/1
Злокачественная 9020/3
Перидуктальная стромальная саркома низкой степени злокачественности 9020/3
Маммарная гамартома

- **Опухоли соска**

Аденома соска 8506/0
Сирингоматозная аденома 8407/0
Болезнь Пэджета соска 8540/3

- **Злокачественная лимфома**

Диффузная В-клеточная лимфома из крупных клеток 9680/3
Лимфома Беркитта 9687/3
Экстранодальная лимфома из В-клеток маргинальной зоны MALT-типа 9699/3
Фолликулярная лимфома 9690/3

- **Метастатические опухоли**

- **Опухоли грудной железы у мужчин**

Гинекомастия
Карцинома
In situ 8500/2
Инвазивная 8500/3

- Морфологический код соответствует международной классификации болезней для онкологии (ICD-O) и систематизированной медицинской номенклатуры (http соответствует международной классификации болезней для онкологии (ICD-O) и систематизированной медицинской номенклатуры (http:// соответствует международной классификации болезней для онкологии (ICD-O) и систематизированной медицинской номенклатуры (http://snomed соответствует международной классификации болезней для онкологии (ICD-O) и систематизированной медицинской номенклатуры (http://snomed. соответствует

Классификация TNM

- **T – первичная опухоль**
- TX – первичная опухоль не может быть оценена
- T0 – отсутствие первичной опухоли
- Tis – карцинома in situ
- Tis (DCIS) Протоковая карцинома in situ
- Tis (LCIS) Дольковая карцинома in situ
- Tis (Paget) Болезнь Пэджета соска без опухоли
- Примечание: Болезнь Пэджета с формированием опухоли классифицируется в соответствии с размером опухоли.
- **T 1 Опухоль не более 2 см в максимальном измерении**
- T 1 m i с микроинвазия не более 0,1 см в максимальном измерениа
- T 1 a более 0,1, но менее 0,5 см в максимальном измерении
- T 1 b более 0,5 см, но менее 1,0 см в максимальном измерении
- T 1 c более 1 см, но менее 2 см в максимальном измерении
- **T 2 Опухоль более 2 см, но менее 5 см в максимальном измерении**
- **T 3 Опухоль более 5 см в максимальном измерении**
- **T4 Опухоль любого размера с непосредственным распространением в грудную стенку или кожу**
- Примечание: грудная стенка включает ребра, межреберные мышцы, musculus serratus anterior, но не грудную мышцу.
- T4a Распространение на грудную стенку
- T4b Отек (включая «апельсиновую корку»), или изъязвление кожи, или сталлитные узлы в коже той же молочной железы
- T4c Сочетание 4a и 4b
- T4d Воспалительная карциномаb

- Примечание: a Микроинвазия – распространение опухоли за пределы базальной мембраны в окружающие ткани с фокусами с максимальным размером не более 0,1 см. При наличии множественных фокусов микроинвазии, применяется размер максимального фокуса (нельзя суммировать размеры).
- b Воспалительная карцинома МЖ характеризуется диффузным выраженным уплотнением кожи с рожистыми краями, без подлежащей опухолевой массы. При отсутствии опухоли в биопсии кожи категория «T» является pTX при стадировании клинически определяемой воспалительной карциномы (T4d). Втяжения на коже, деформация соска и другие кожные явления, за исключением описанных для T4b and T4d, могут встречаться при T1, T2, T3 без влияния на классификационные схемы.

N – Региональные лимфатические узлы

- **NX – региональные лимфатические узлы не определены**
- **N0 – отсутствие метастазов в региональных лимфатических узлах**
- **N1 – метастазы в региональных лимфатических узлах**
- **N1 – метастазы в подвижных ипсилатеральных подмышечных лимфатических узлах**
- **N2 – метастазы в фиксированных ипсилатеральных подмышечных лимфатических** узлах или в клинически очевидных* ипсилатеральных внутренних маммарных лимфатических узлах при отсутствии клинически очевидных метастазов в подмышечных лимфатических узлах
- N2a – метастазы в ипсилатеральных подмышечных лимфатических узлах фиксированных друг к другу или другим структурам
- N2b – метастазы только в клинически очевидных* внутренних маммарных лимфатических узлах, при отсутствии клиническим очевидных метастазов в подмышечных лимфатических узлах
- **N3 – метастазы в ипсилатеральных надключичных лимфатических узлах с/без вовлечения подмышечных лимфатических узлов**
- Или в клинически очевидных* ипсилатеральных внутренних маммарных лимфатических узлах при наличии клинически очевидных метастазов в подмышечных лимфатических узлах
- Или метастазы в ипсилатеральных надключичных лимфатических узлах с/без вовлечения подмышечных лимфатических узлов
- N3a – метастазы в ипсилатеральных подключичных лимфатических
- N3b – метастазы во внутренних маммарных лимфатических узлах и в подмышечных лимфатических узлах
- N3c – метастазы в ипсилатеральных надключичных лимфатических узлах
- Примечание: * клинически очевидные = определяемые при клиническом обследовании или визуальных методов (за исключением лимфосцинтиграфии)

M – Отдалённые метастазы

- MX – отдалённые метастазы не определены
- M0 – отдалённые метастазы отсутствуют
- ✔ Только клинически
- M1 – наличие отдалённых метастазов

Pn Периневральная инвазия

- PnX не может быть оценена
- Pn0 отсутствует
- Pn1 наличие периневральной инвазии

Стадийность опухолевого роста

Стадия	**T-N-M**
0	Tis N0 M0
I	T1 N0 M0
II	T2, T3 N0 M0
IIA	T0 N1 M0 T1 N1 M0 T2 N0 M0
IIB	T2 N1 M0 T3 N0 M0
III	T4 N0 M0 Любое T **N1** M0
IIIA	T0 N2 M0 T1 N2 M0 T2 N2 M0 T3 N1, N2 M0
IIIB	T4 N0,N1,N2 M0
IIIC	Любое T N3 M0
IV	Любое T Любое N **M1**

Система оценки степени злокачественности по Elston & Ellis (классификация ВОЗ, 2003)

1) наличие тубулярных и железистых структур

>75%	-	1
10-75%	-	2
<10%	-	3

2) полиморфизм ядерный и клеточный

мелкие , однотипные клетки	-	1
умеренный полиморфизм ядер	-	2
выраженная атипия	-	3

3) патологические митозы (d поля -0,44mm)

0-5	-	1
6-10	-	2
>11	-	3

Степень гистологической дифференцированности (стадии)

- **Grade-1**- высокодифференцированная

  сумма баллов 3-5
- **Grade-2** - умеренная

  сумма баллов 6-7
- **Grade-3-** низкая

  сумма баллов 8-9

Молекулярная классификация РМЖ

- В основе - деление опухолей в зависимости от наличия или отсутствия ER и/или ER и HER-2/neu
- каждая из этих групп подразделяется на дополнительные биологически и клинически разнородные подгруппы

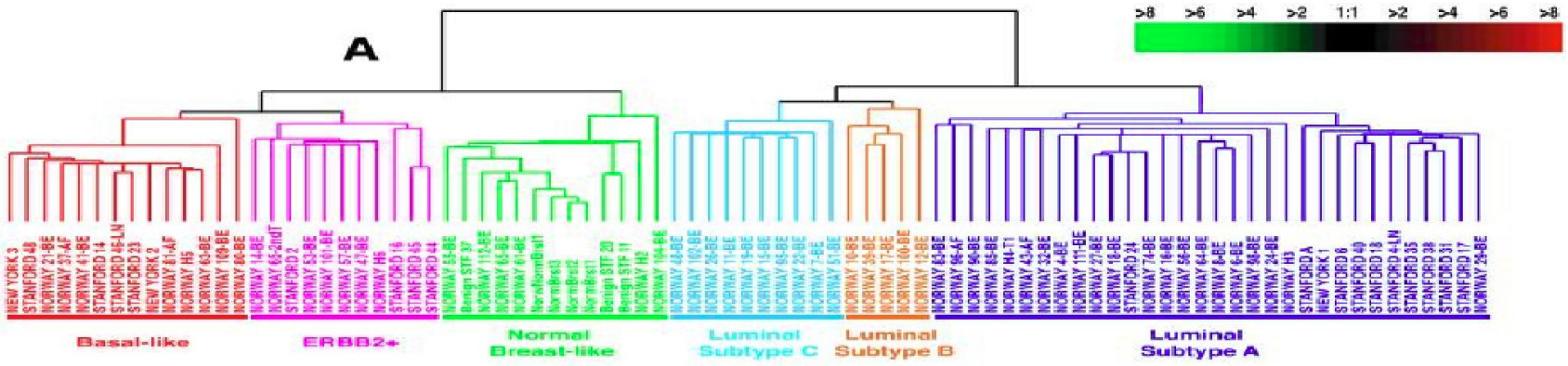

Люминальная группа (ER-положительные опухоли)

- происходят из люминальных клеток, составляющих внутренний (просветный) слой протоков и долек молочной железы
- характеризуются экспрессией так называемых низкомолекулярных люминальных цитокератинов (СК7, СК8, СК18, СК19)
- позитивный ответ на гормонотерапию
- наиболее прогностически благоприятная группа
- подгруппы – А и В – в зависимости от уровня экспрессии ER и наличия HER-2/neu

ER-отрицательные опухоли

- гетерогенная группа (3 подгруппы)
- резистентность к гормонотерапии
- неблагоприятный прогноз

ER-отрицательные опухоли делятся:

- HER-2/neu-положительные опухоли экспрессируют гены, расположенные на 17q21, включая HER-2/neu; характеризуются неблагоприятным прогнозом
- базальноподобные опухоли («базалоидные») не имеют ER и HER-2/neu и экспрессируют гены, типичные для клеток базального эпителия (СК5/6, СК14, СК17)
- опухоли, подобные нормальной ткани молочной железы (*normal-like*), структурно похожи на ткань нормальной молочной железы; относительно высокая экспрессия генов, свойственных неэпителиальным клеткам, низкая экспрессия генов эпителиальных протоковых клеток; более благоприятный прогноз по сравнению с базальноподобными опухолями

Доброкачественные эпителиальные пролифераты

- Большинство в ТДПЕ
- Возраст 30-50 лет, ФА раньше
- МГ: кисты, четкая очерченность, кальцификаты (ФКБ, СА)

Аденоз

- Частое образование с поражением долькового (ацинарного) компонента
- Фиброз, деформация желез может имитировать ИК
- Разные неоднозначно трактуемые варианты
- 2-слойная выстилка (МЭ (актин) отличает от карциномы)+БМ
- Выраженный склероз сохраняет органоидность (малое увеличение)

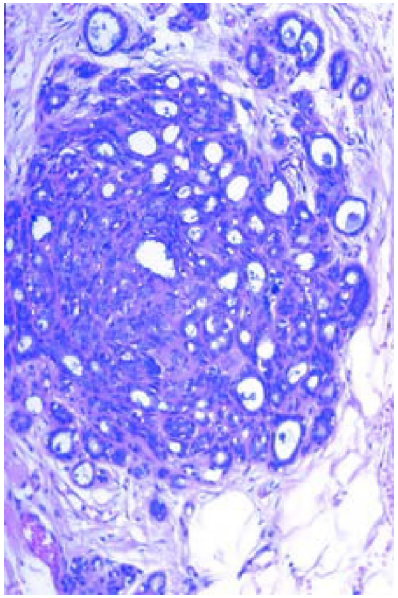

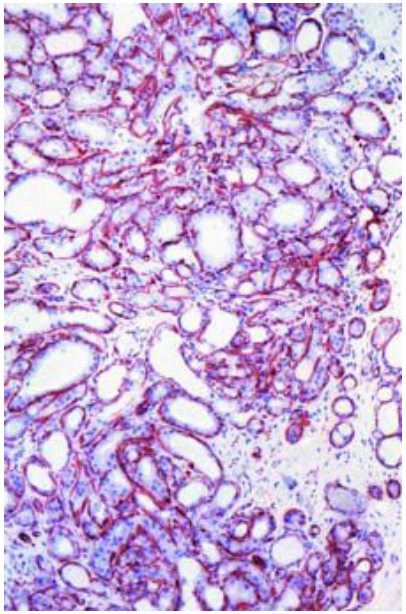

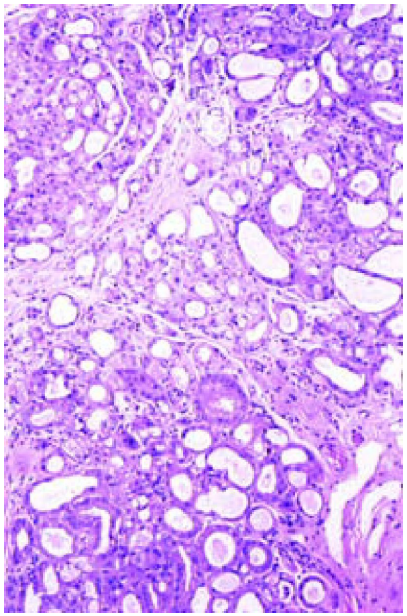

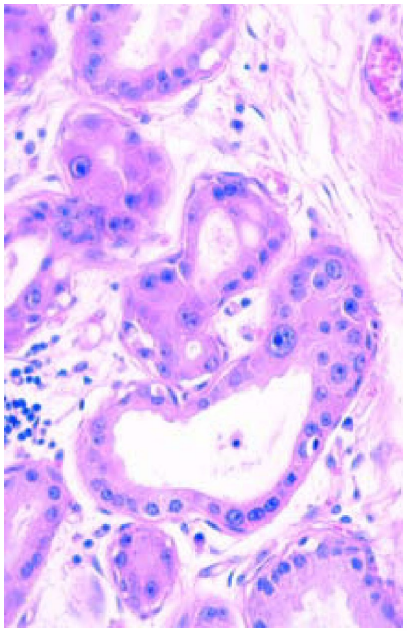

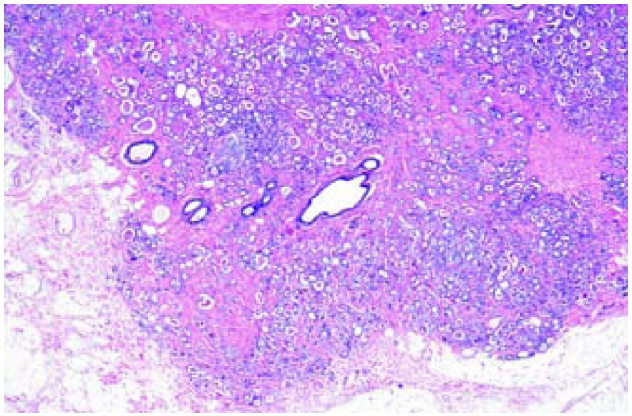

- **Тубулярная аденома 8211/0**

(молодые женщины, 2-слойная выстилка)

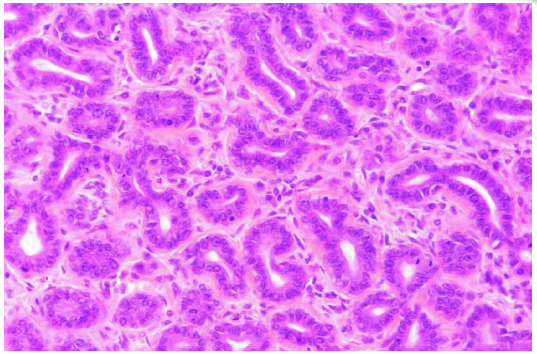

- **Лактирующая аденома 8204/0**
- **Апокриновая аденома 8401/0**

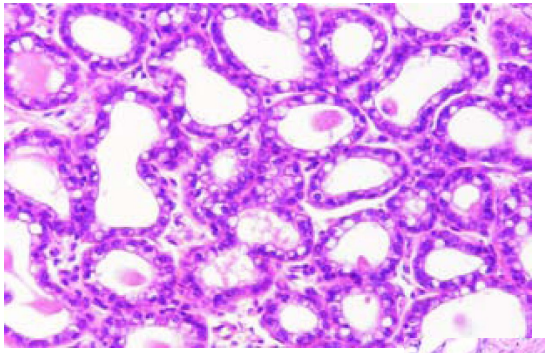

- **Плеоморфная аденома 8940/0**

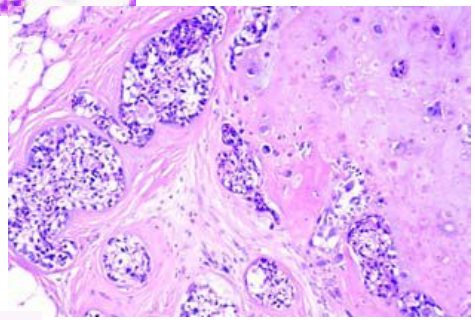

- **Протоковая аденома 8503/0**
(исключить склерозирующуюся внутрипротоковую папиллому)

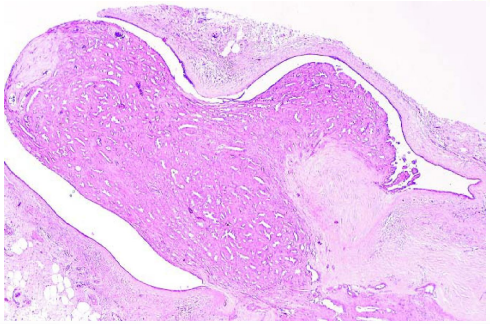

Фиброэпителиальные опухоли

- **Фиброаденома**

- До 30 лет, опухоль?, пери- и интраканаликулярная, метаплазия обоих компонентов, ювенильные с повышенной пролиферацией

Протоковая карцинома in situ (DCIS) (внутрипротоковая карцинома) (ВПК)

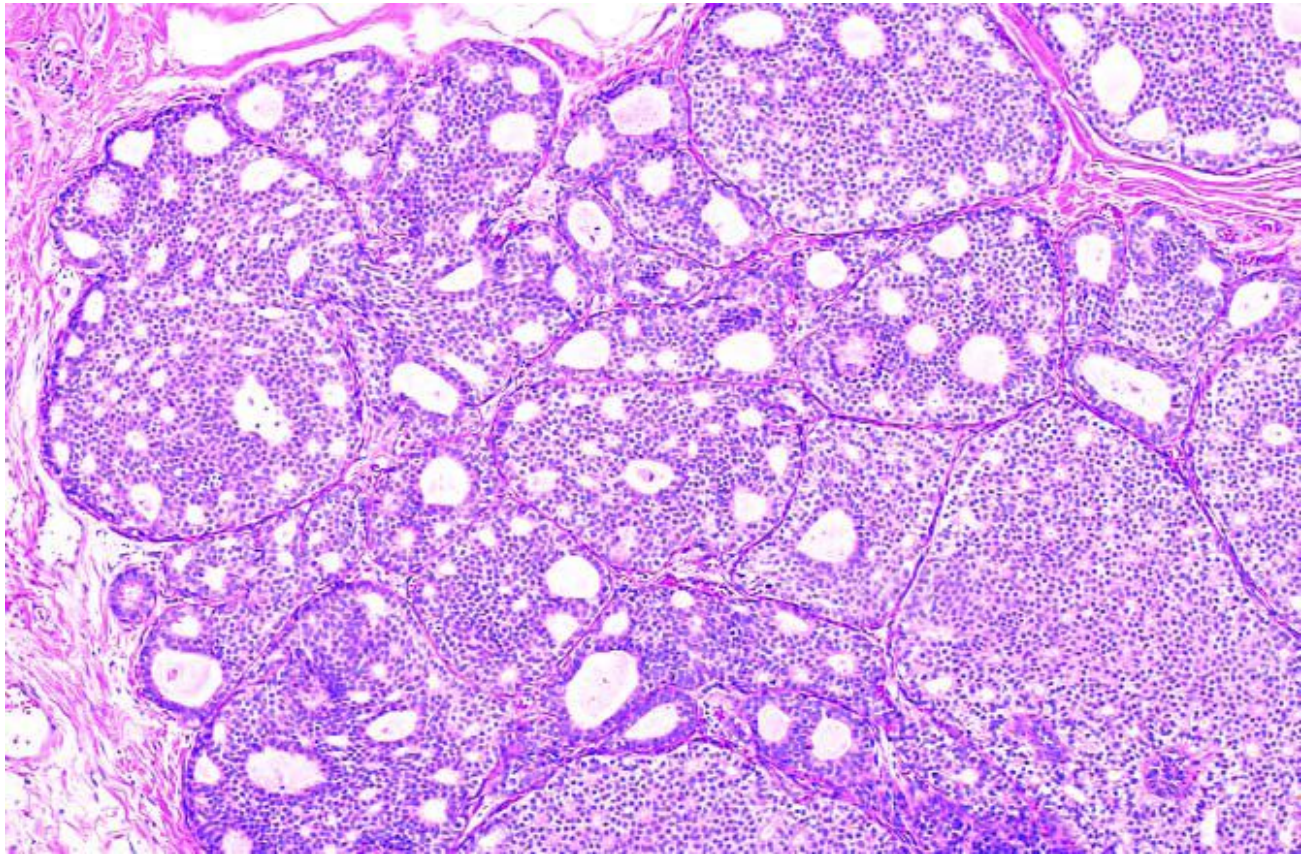

Клиника инвазивной карциномы молчной железы

- *Локализация.* Несколько чаще в левой МЖ, 40-50% – верхне-наружный квадрант
- *Симптомы* схожи с доброкачественными опухолями (различия: более поздний возраст, боль, патология соска порой отсутствуют (скрининг))
- *Визуализация* – маммография (более 35 лет) (разная форма, четкость границ, кальцификация), УЗИ

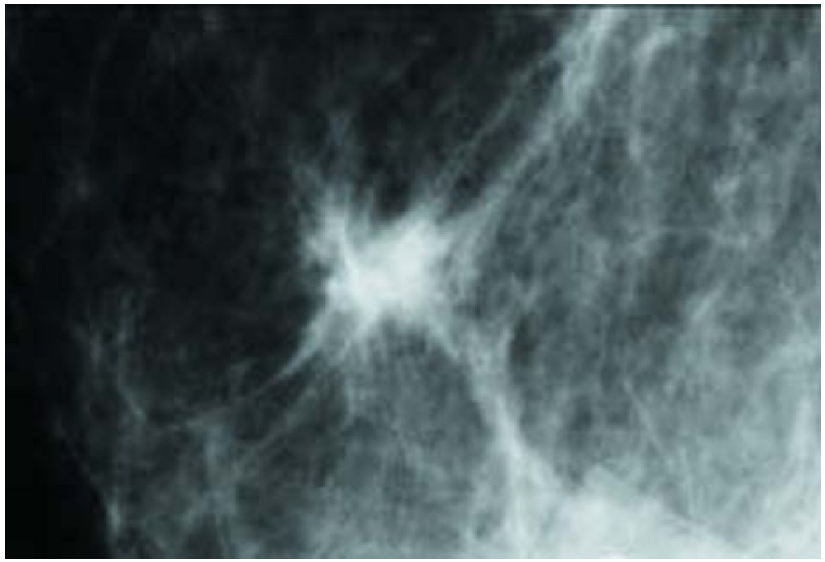

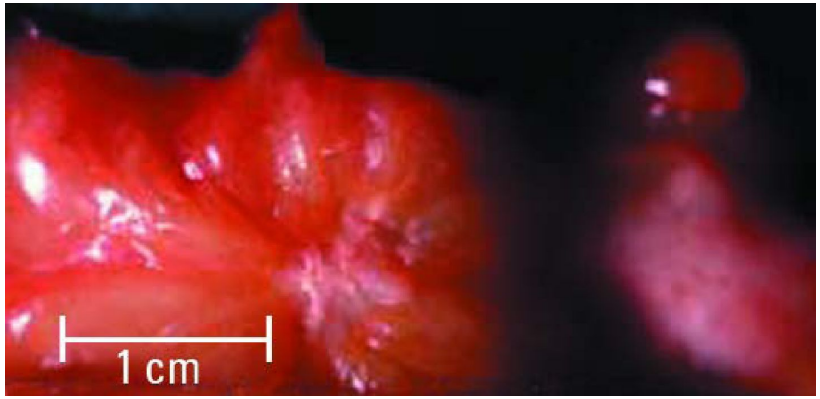

Распространение КМЖ

- МТС в ЛУ, в 10-20% только ИГХ
- Лимфатическая система (ипсилатеральные подмышечные (чаще), внутренние маммарные)
- Кровеносная система (кости, легкие, печень), другие локализации чаще при ИДК
- Прямое распространение
- Инвазию лимфатических сосудов следует отличать от артефактов

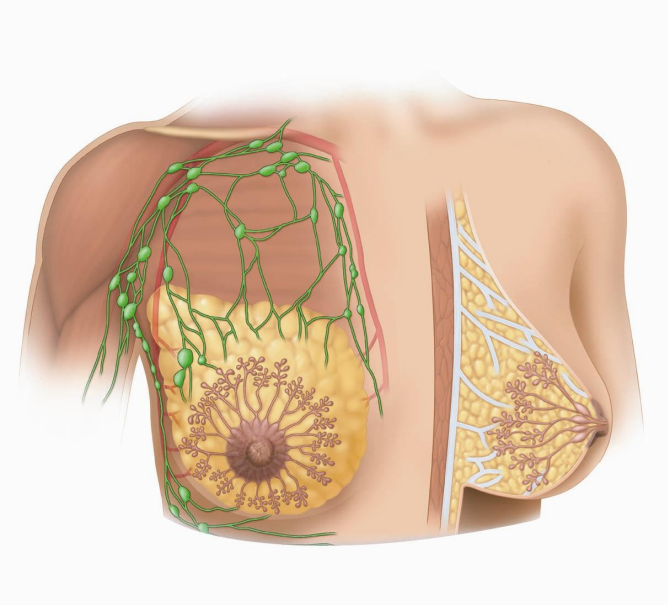

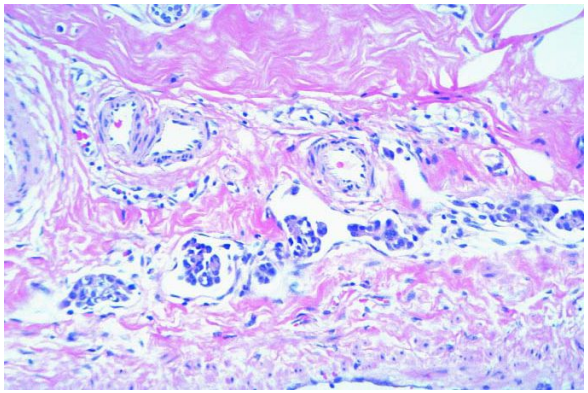

Прогноз

- **Данные о значении возраста в прогнозе противоречивы**
- **Беременность имеет плохой прогноз (поздняя диагностика, молодой возраст)**
- **Размеры**

1) макроскопические размеры,

2) микроскопические размеры, включая инвазивный и in situ компоненты,

3) только микроскопический размер инвазивного компонента.

Часто большие несоответствия между макроскопическим размерами и **микроскопическими размерами инвазивного компонента** (наиболее клинически важного и более корректного).

- **Гистологический вариант**

Более благоприятны **тубулярный, инвазивный криброзный, муцинозный, аденоидно-кистозный**.

Специфические варианты прогностически **сравнимы** с обычной ИКМЖ

Медуллярная карцинома имеет мало предсказуемый прогноз

Инвазивная карцинома молочной железы, неуточненная (ИКМЖН)

- Составляет самую большую часть ИКМЖ и является гетерогенной группой с трудностью внутригрупповой классификации
- Термин «инфильтративная протоковая карцинома» используется в AFIP и присутствовал в предыдущей версии классификации ВОЗ.
- Одна группа оставляет термин «протоковая», но добавляет «неуточненная», другие предпочитают термин «неспецифический тип», подчеркивая отличие от специфических видов опухолей.
- ИПКН составляет большую часть (50-80%) КМЖ. 10-летняя выживаемость составляет 35-50%, что почти не отличается или несколько хуже средней выживаемости при всех КМЖ (55%).
- Прогноз универсально зависит от уровня дифференцировки, размера опухоли, состояния лимфатических узлов, сосудистой инвазии, ответа на терапию по состоянию рецепторов эстрогена и статуса ERBB2. Около 70-80% ИПКН имеют ER (+), 15-30% ERBB2 (+)

Инвазивная карцинома молочной железы, неуточненная (ИКМЖН)

- Не меньше 50% неспецифического компонента (иначе – смешанная карцинома)
- До 80% имеется сочетание с внутрипротоковой карциномой (ВПК)

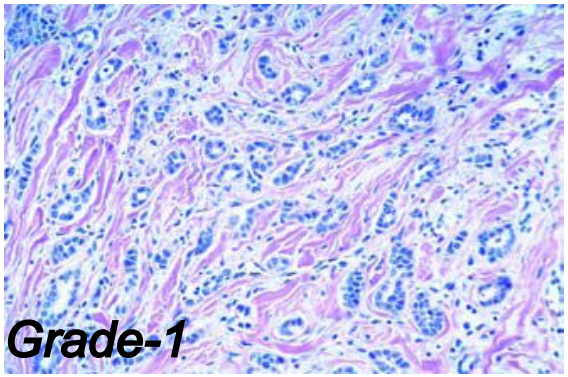

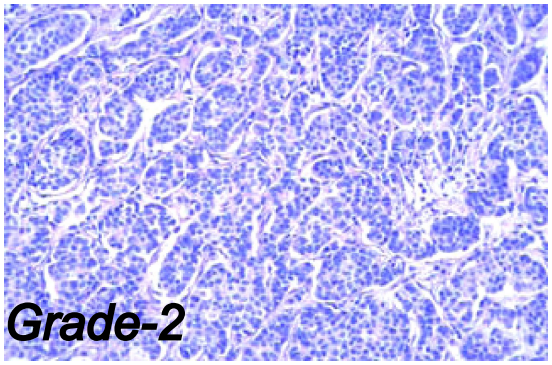

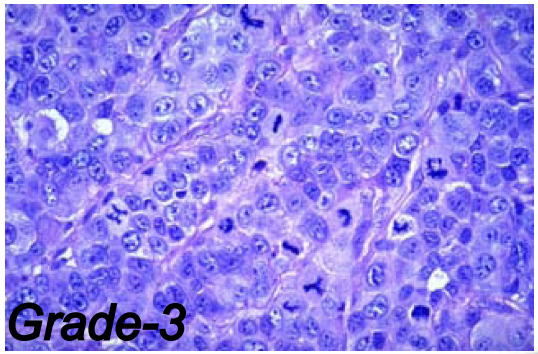

Инвазивная дольковая карцинома (ИДК)

- ИДК обычно сочетается с дольковой карциномой in situ (ВДК)
- ИДК составляет 5-15% инвазивных КМЖ. В последние 20 лет отмечается постоянное увеличение частоты ИДК, особенно у женщин после 50 лет, что может быть связано с применением заместительной гормональной терапии.
- Метастазирование в подмышечные лимфатические узлы чаще в ИДК, чем ИПК на 3-10%.

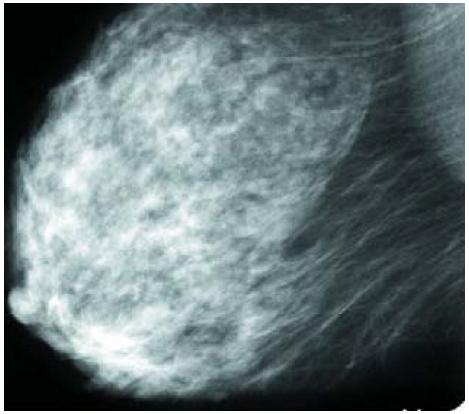

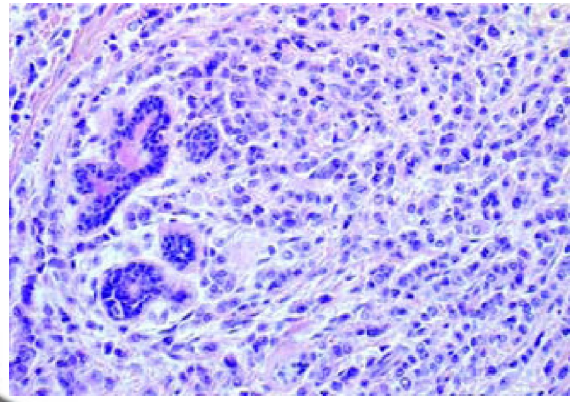

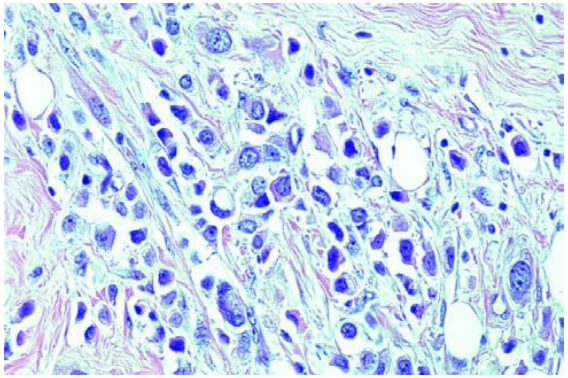

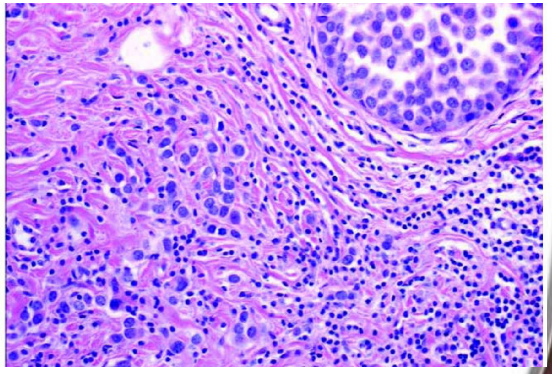

Тубулярная карцинома 8211/3

- Свободные овальные, округлые, порой угловатые трубки с однослойным эпителием (75-100%). Опухолевые клетки мелкие с ядерным полиморфизмом, редкими митозами.
- Миоэпителиальные клетки отсутствуют, но в некоторых трубочках базальная мембрана прерывистая.
- Вторичная, но важная черта – клеточная десмопластическая строма, сопровождающая тубулярные структуры.
- Прогноз относительно благоприятный

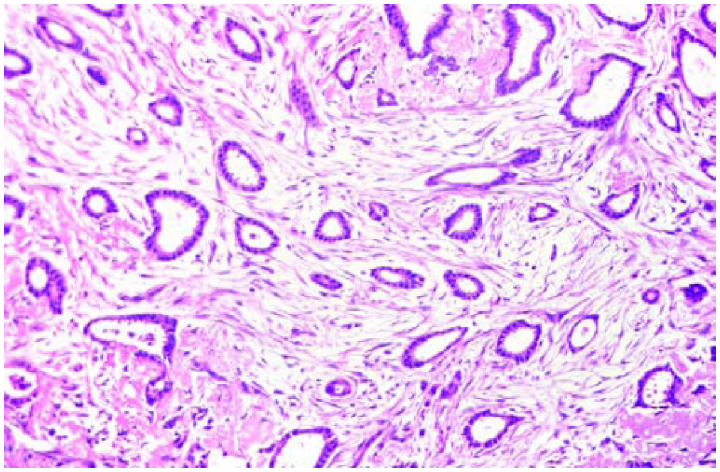

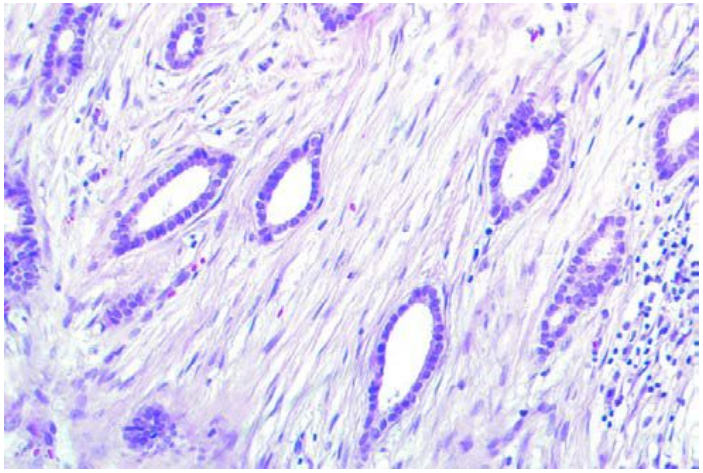

Медуллярная карцинома (МК)

- Четко очерченная карцинома из низкодифференцированных клеток в виде широких полос (не менее 75%), скудной стромой, выраженным лимфоидным инфильтратом
- Составляет, в зависимости от критериев диагностики, 1-7% всех КМЖ
- МК имеет лучший прогноз по сравнению с ИПК. 10-летняя выживаемость варьирует от 50% до 90%
- Метастазы при МК наблюдаются менее, чем в 10%, что и ассоциируется с благоприятным его прогнозом

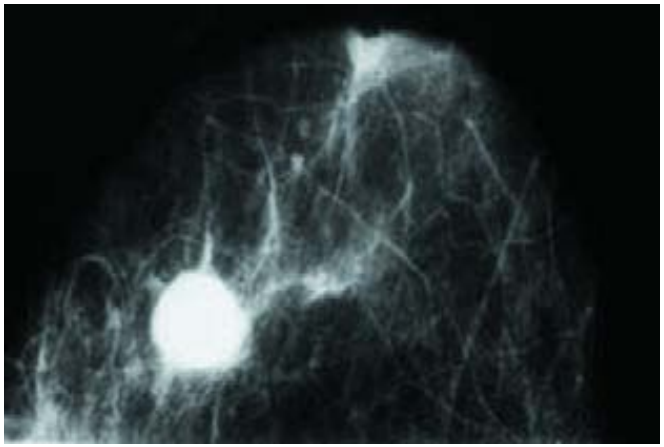

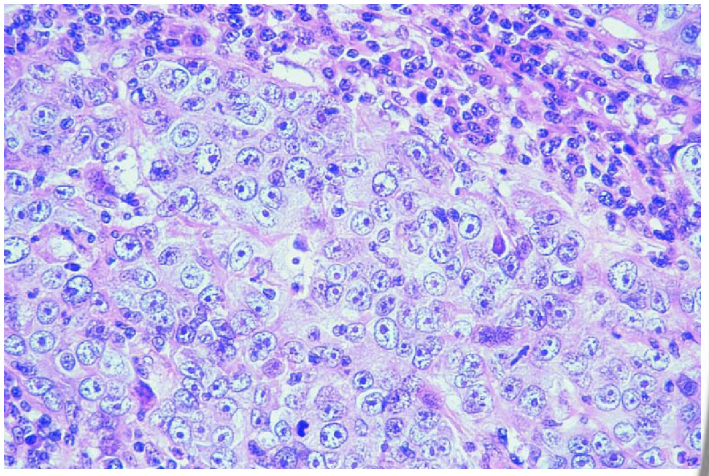

Карциномы, продуцируюшие слизь

- В целом, «чистые» варианты имеют относительно благоприятный прогноз. Их 10-летняя выживаемость от 80% до 100%

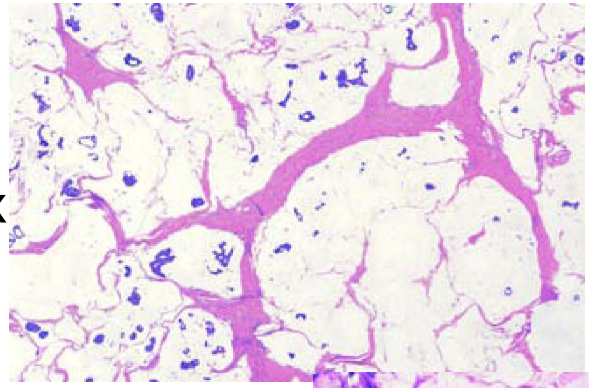

- Слизистая карцинома 8480/3
- Слизистая цистаденокарцинома 8470/3
- Перстневидно-клеточная карцинома 8490/3

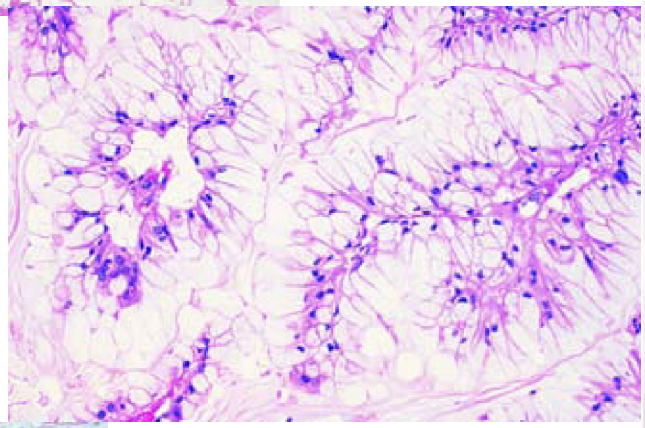

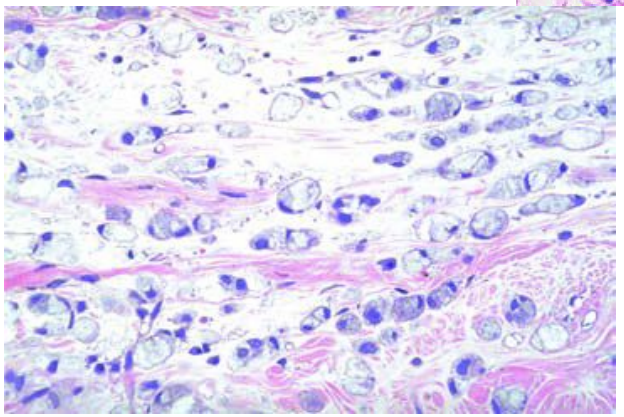

Нейроэндокринные опухоли (НЭО)

- С экспрессией НЭ маркеров более чем 50% клеток опухоли
- Митотический индекс колеблется от 4 (в карциноидноподобных опухолях) до 12 (в альвеолярном варианте). Опухолевые клетки содержат НЭ гранулы, возможны фокальные некрозы.
- Может иметься компонент in situ того же строения
- Исключая редкий мелкоклеточный вариант (недифференцированный), 45% НЭК высокодифференцированные, 40% умеренно дифференцированные, 15% низкодифференцированные.

- Мелкоклеточная карцинома 8041/3
- Овсяноклеточная карцинома 8042/3
- Крупноклеточная НЭК 8013/3

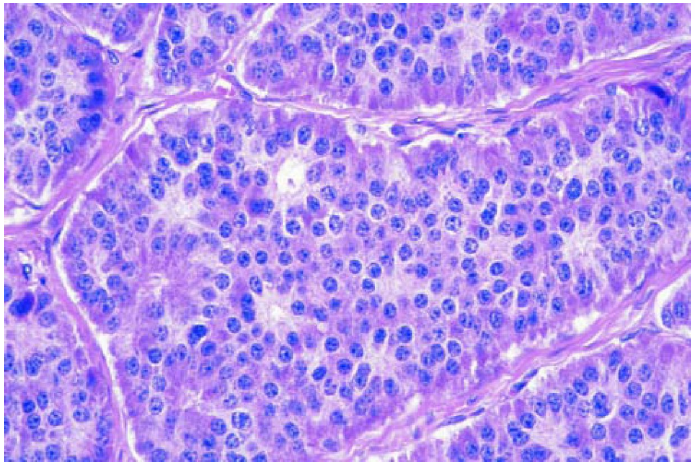

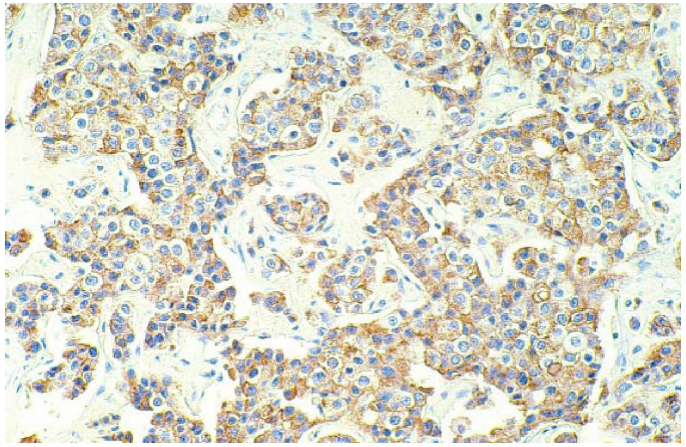

Плоскоклеточная карцинома (ПКК)

- Карцинома МЖ, полностью состоящая из метапластических плоских клеток (с ороговением, без ороговения, веретеновидные), не происходящая из вышележащей кожи, не являющаяся метастазом.

- *Плоскоклеточная карцинома 8070/3*
- *Крупноклеточная с ороговением 8071/3*
- *Веретеноклеточная 8074/3*
- *Акантолитическая 8075/3*

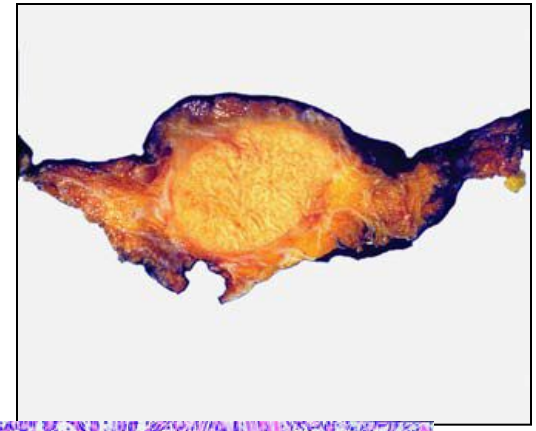

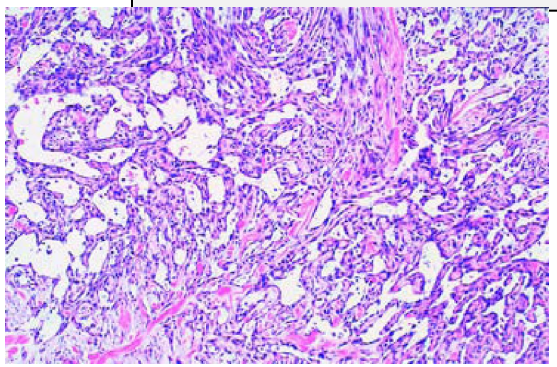

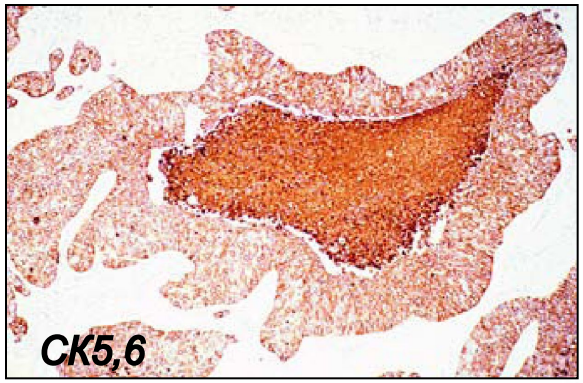

- **Карцинома, богатая липидами (КБЛ) 8314/3**

- КМЖ, в которой около 90% опухолевых клеток содержит обильное количество нейтральных липидов в цитоплазме
- При использовании судана III на замороженных срезах частота составила 0,8%.
- Около 75% КМЖ содержат клетки с липидами в цитоплазме, но только в 6% в большом количестве; которые и определяют как КБЛ. Обычно имеют III гистологическую степень инвазивной карциномы, бывает сочетание с ВПК и ВДК.

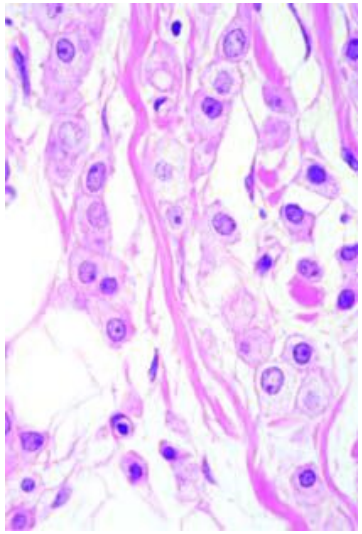

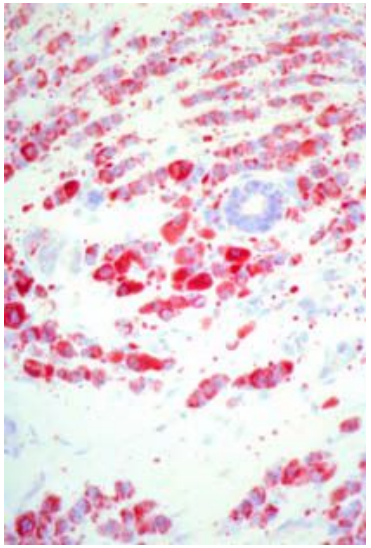

- **Секреторная карцинома 8502/3**

- Карцинома с низкой атипией с микрокистозными (сотовидными) и тубулярными структурами с секрецией молоко-подобного, ШИК- и альциан(+) материал
- Злокачественность возрастает с возрастом
- МТС обычно только в РЛУ

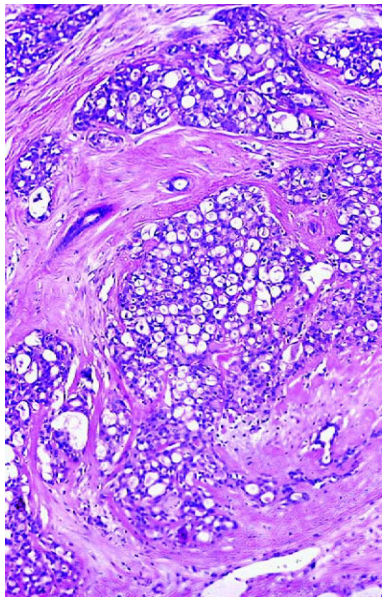

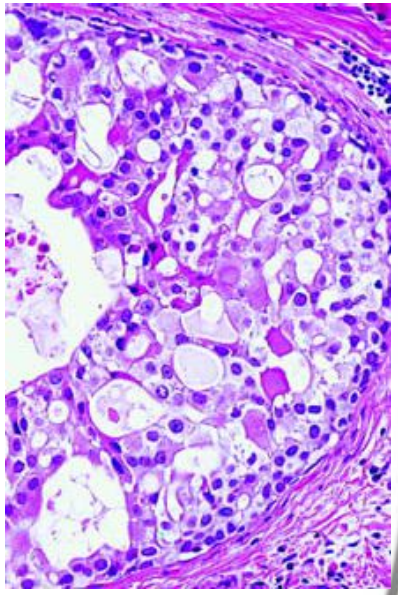

- **Онкоцитарная карцинома**

- Редкая опухоль (прогноз неопределенный) с 70-90% клеток-онкоцитов (60% цитоплазмы – митохондрии)

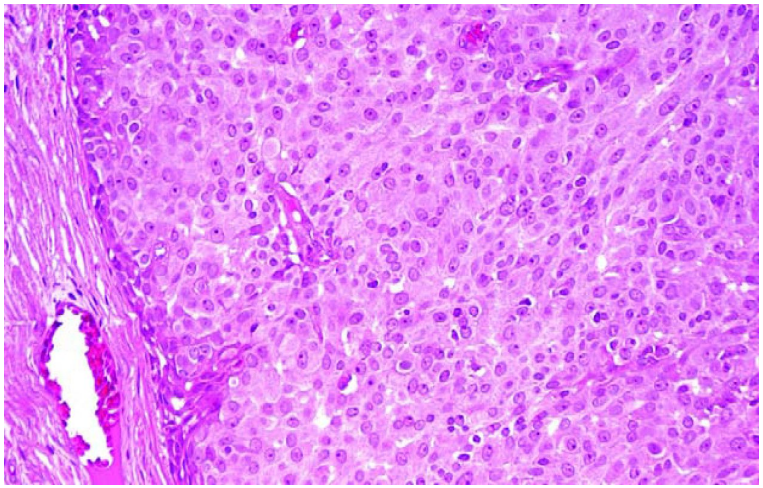

- **Аденоидно-кистозная карцинома**

- Опухоль низкой степени злокачественности, аналогично слюнной железе (рецидивы, только 10% с отдаленными МТС)
- 0,1% КМЖ
- ШИК, альциан (+)
- 2 типа клеток: базалоидные (миоэпителиальные) и люминальные (секреторные, аденосквамозные)

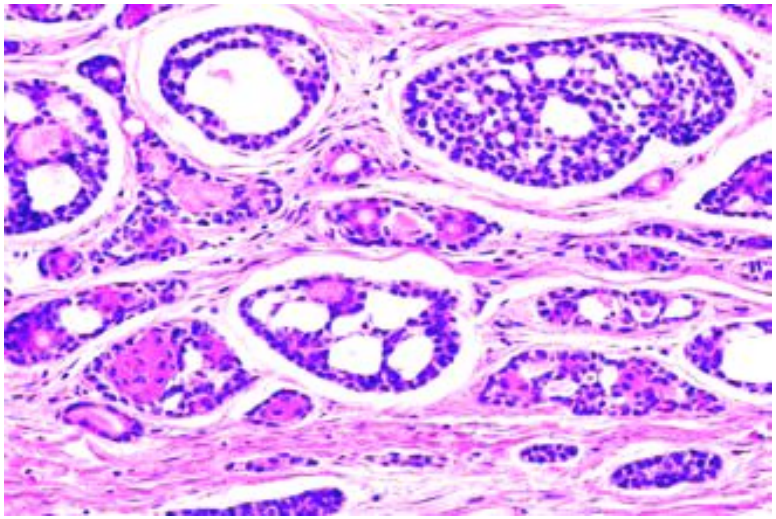

- **Ацинарно-клеточная карцинома**

- Опухоль низкой степени злокачественности, аналогично слюнной железе (рецидивы, только 10% с отдаленными МТС)
- 7 случаев
- Анти-амилаза, лизоцим химотрипсин, EMA, S-100 (+)

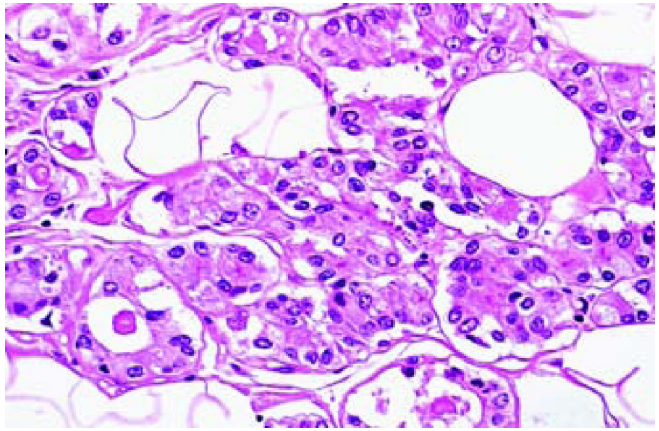

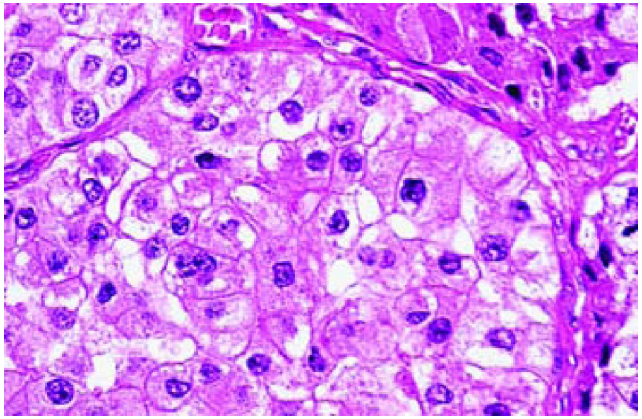

- **Воспалительная карцинома**

- Вид КМЖ с отчетливыми клиническими проявлениями, связанными с обструкцией лимфатических сосудов (T4d).
- 1-10% КМЖ
- Морфологически признаки воспаления минимальны, не всегда есть лимфатическая инвазия
- С использованием ХТ и лучевой терапии 5-летняя выживаемость увеличилась до 25-50%