CAS технологии 3D- визуализация дл планирования опера

Саруханян А.Л. 5 курс 36 группа
Научный руководитель:
Васильев Александр Олегович

01 / 10 / 2020

СНК урологии МГМСУ им. А. И. Евдокимова

ИСТОРИЯ ЛУЧЕВОЙ ДИАГНОСИКИ

Рентгеновские (X) лучи Рентген	Естеств. Радиоактивнос ь Беккерель	Явление магнитного резонанса Bloch, Purcell	Сонография и радионуклидные методы шире входят в клинику	КТ Хаунсфилд и Кормак	МРТ Лотербур, Дамадьян, Мансфилд	МСКТ
1895	1896	1946	1950	1972	1982	1998

Каким будет будущее в хирургии ?

CAS ТЕХНОЛОГИИ

CAS или computer assisted surgery – это современный подход в хирургических вмешательствах, который основан на диагностике, предоперационном планировании и интраоперационном спопровождении с использованием компьютерной графики.

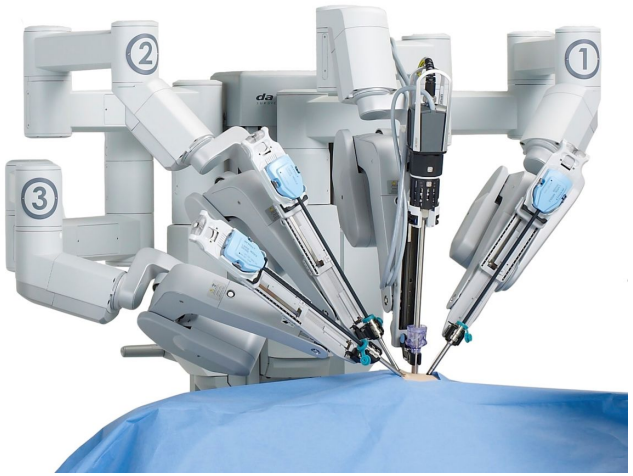

Этапы хирургического лечения

1. Исследование пациента – клинические анализы и начальная диагностика

2. Уточненная диагностика на базе методов лучевой диагностики

3. Визуализация патологии и создание 3D моделей анатомических элементов пациента

4. Планирование оперативного вмешательства, изготовление инструмента и оснастки для выполнения операции

5. Выполнение операции, интраоперационное сопровождение и фиксация хода операции

6. Оценка результатов хирургического вмешательства и принятие решения о дальнейших действиях по реабилитации пациента

1-2 ЭТАП

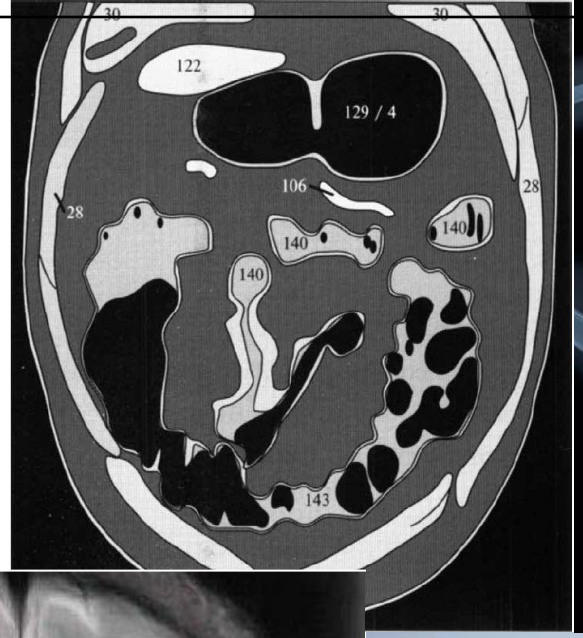
30
30
122
129 / 4
106
28
28
140
140
140
143

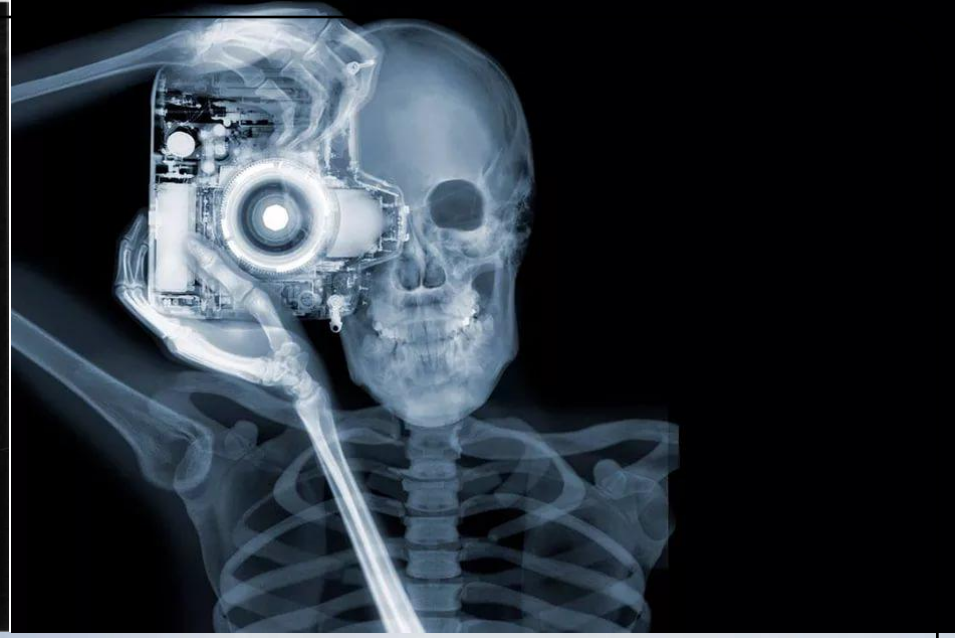

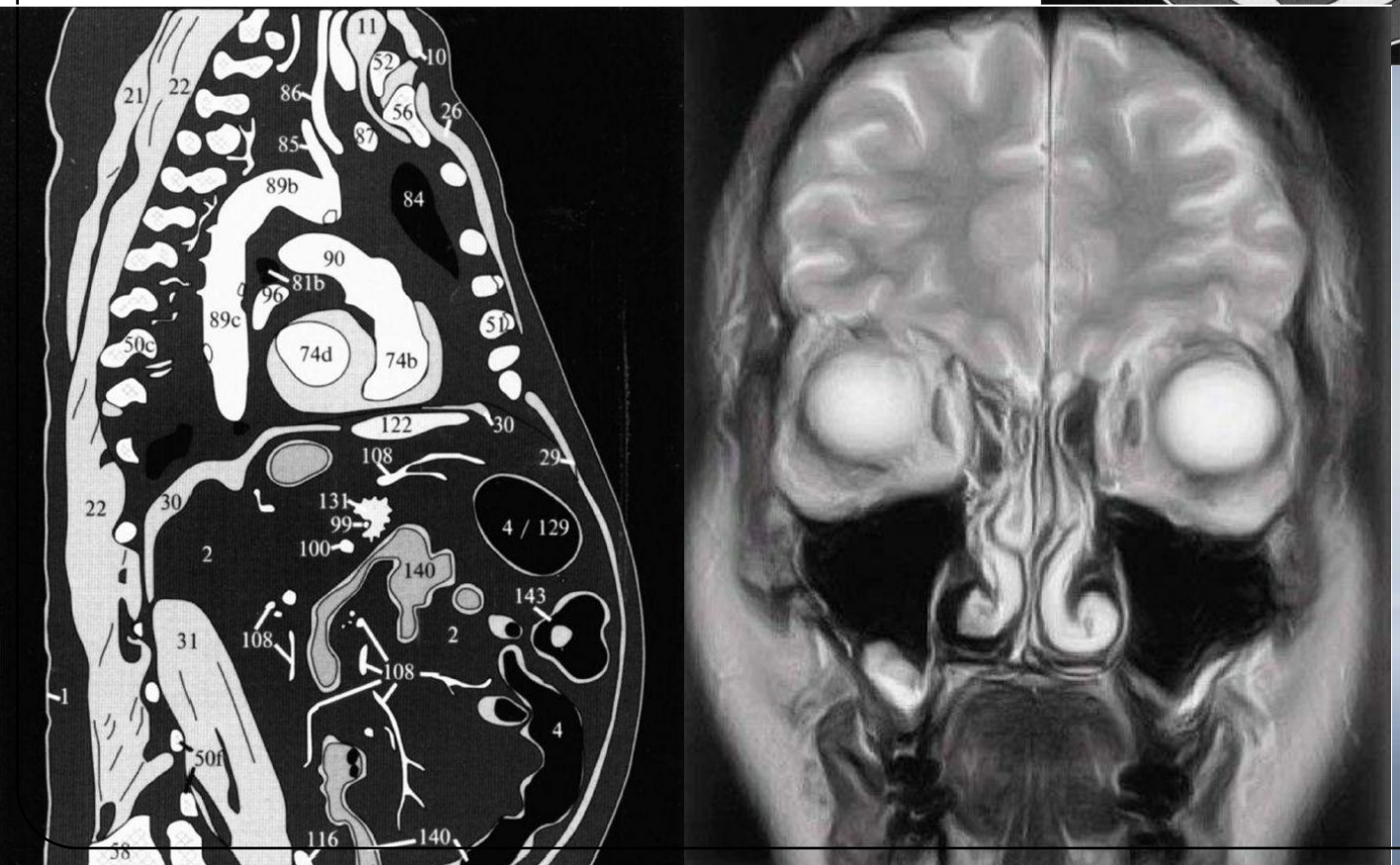
11
10
52
21
22
86
56
26
85
87
89b
84
90
81b
96
89c
51b
50c
74d
74b
122
30
108
29
131
22
30
99
4 / 129
2
100
140
143
31
108
2
108
1
4
50f
116
140
58

3 ЭТАП

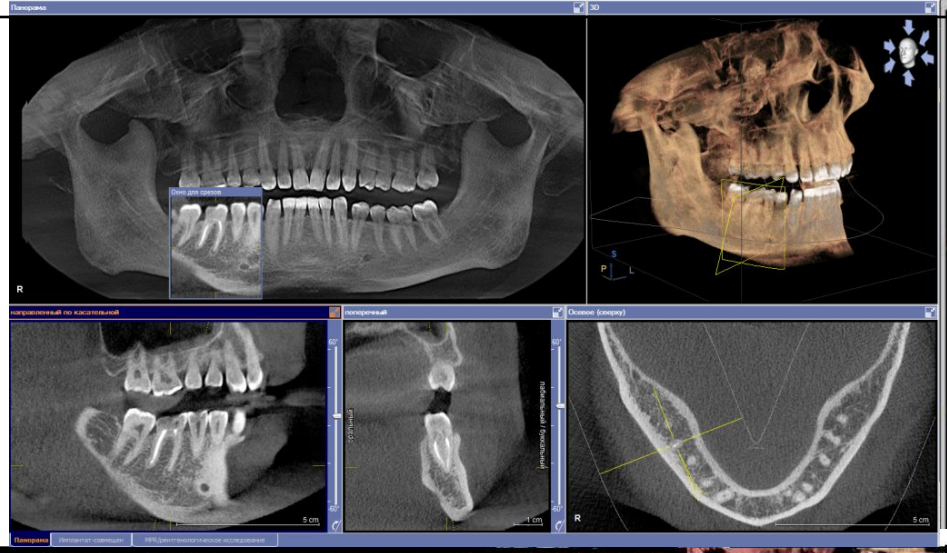
Панорама
3D
направленный по касательной
поперечный
Осевое (сверху)
Панорама
Имплантат -совмещен
МРТ/рентгенологическое исследование

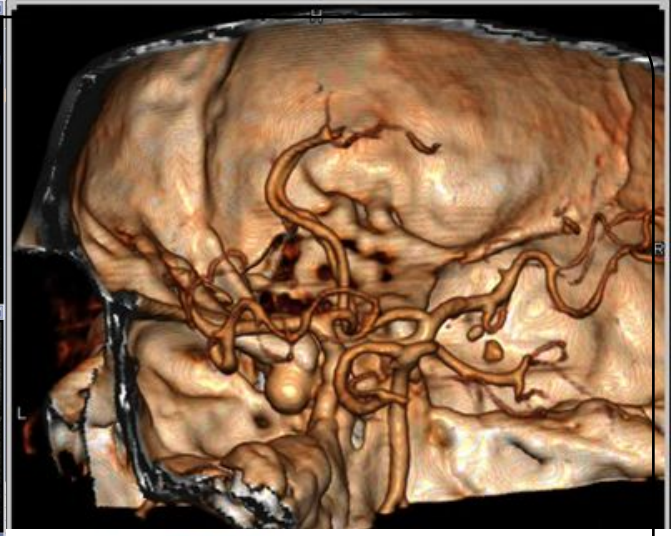

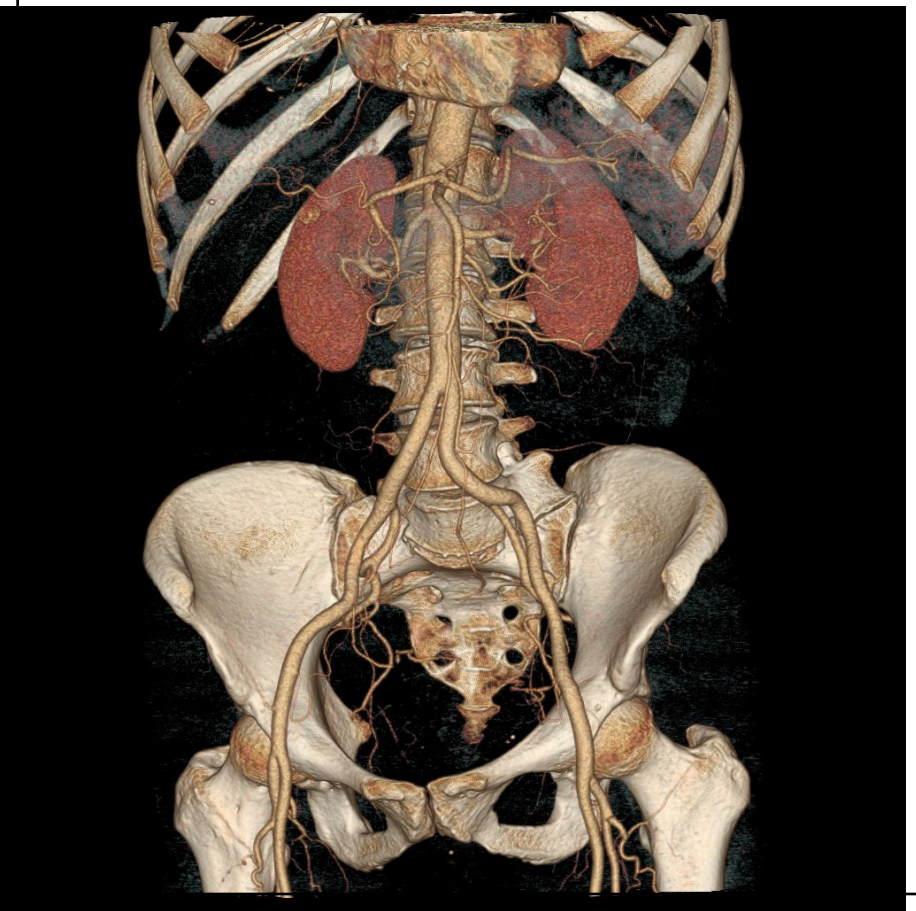

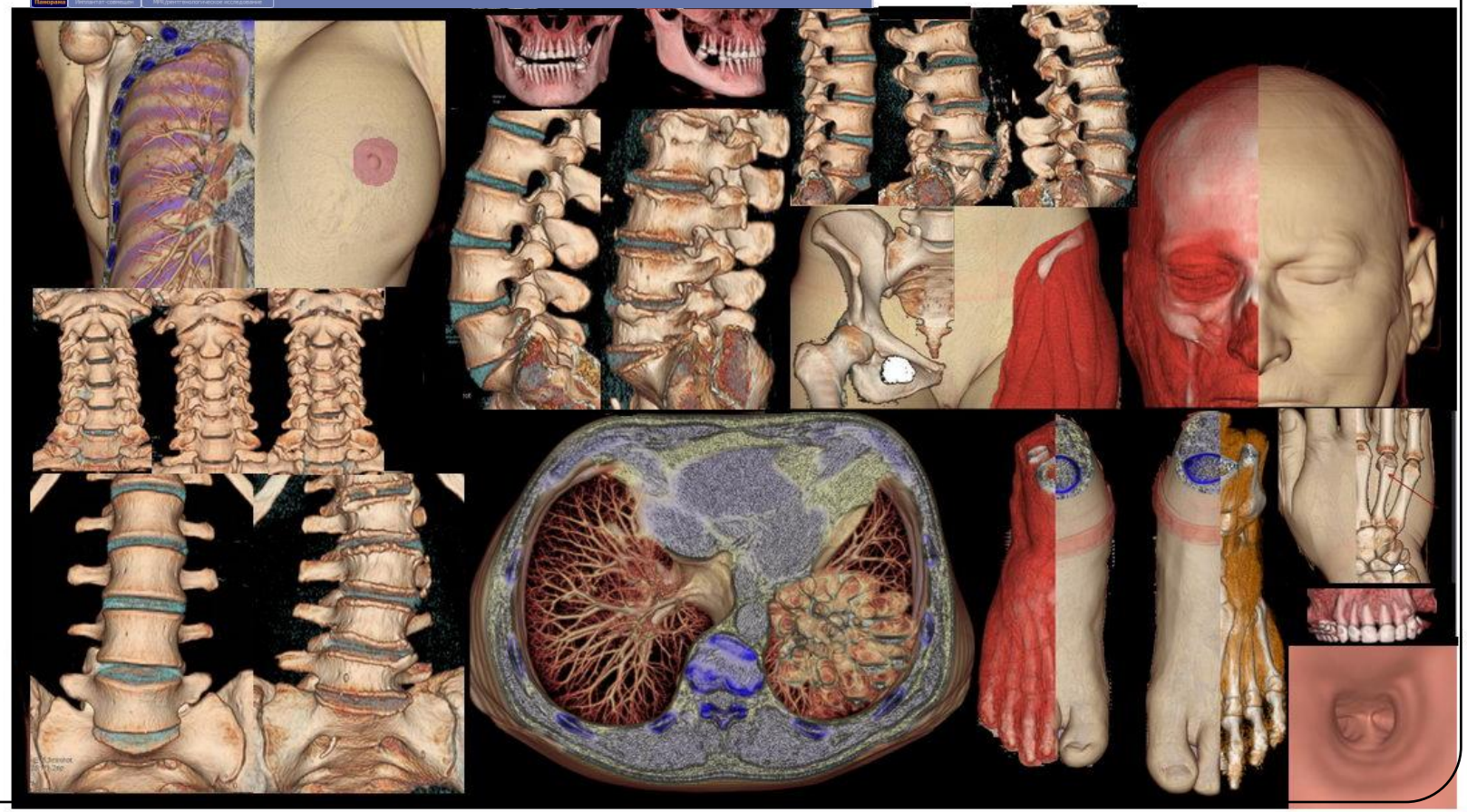

Реконструкция органа и патологии

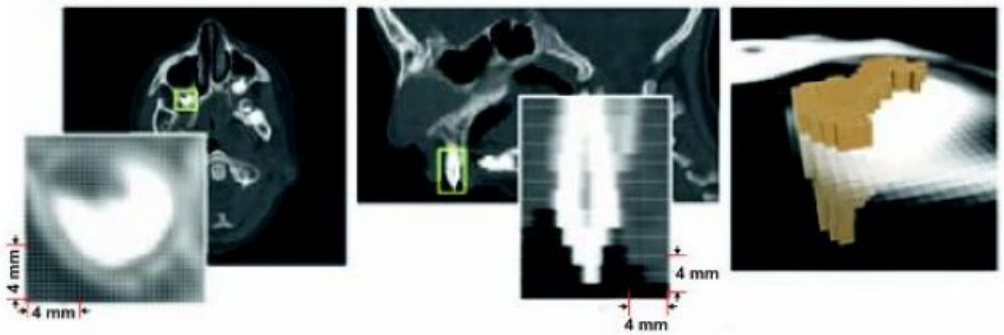

Рис. 1.2. Пикселизация томографического среза

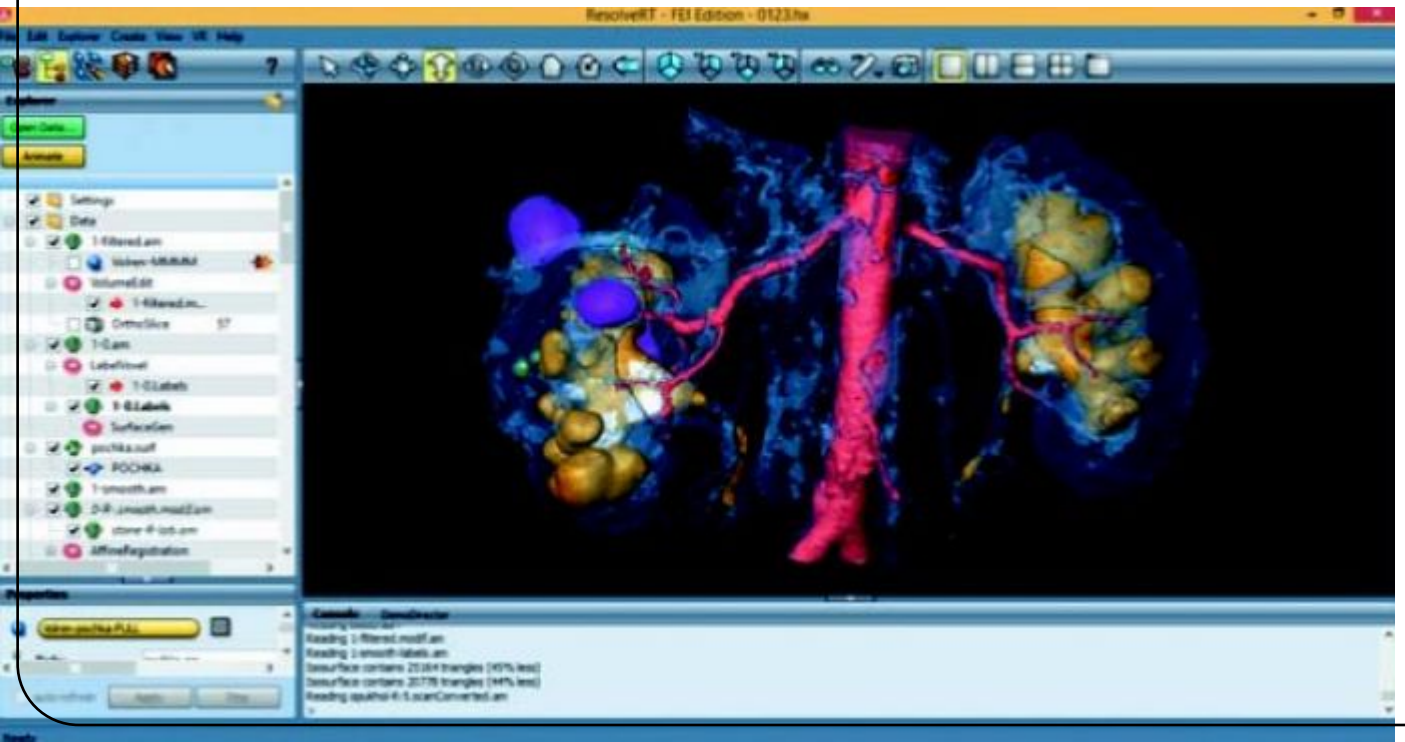

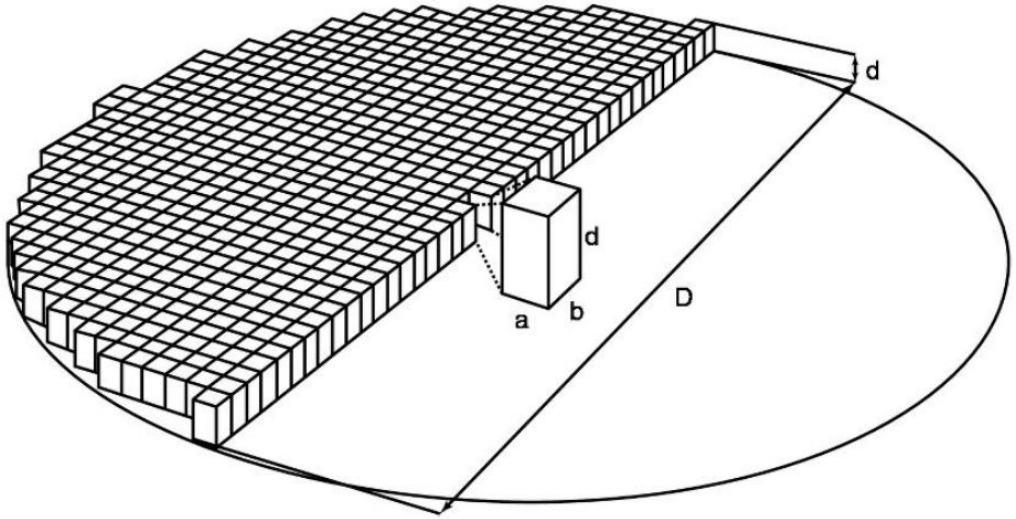

Рис. 1.3. Матрица мультиспиральной компьютерной томографии: *d* — толщина томографического слоя; *ab* — пиксель; *abd* — воксель

#Фильтры

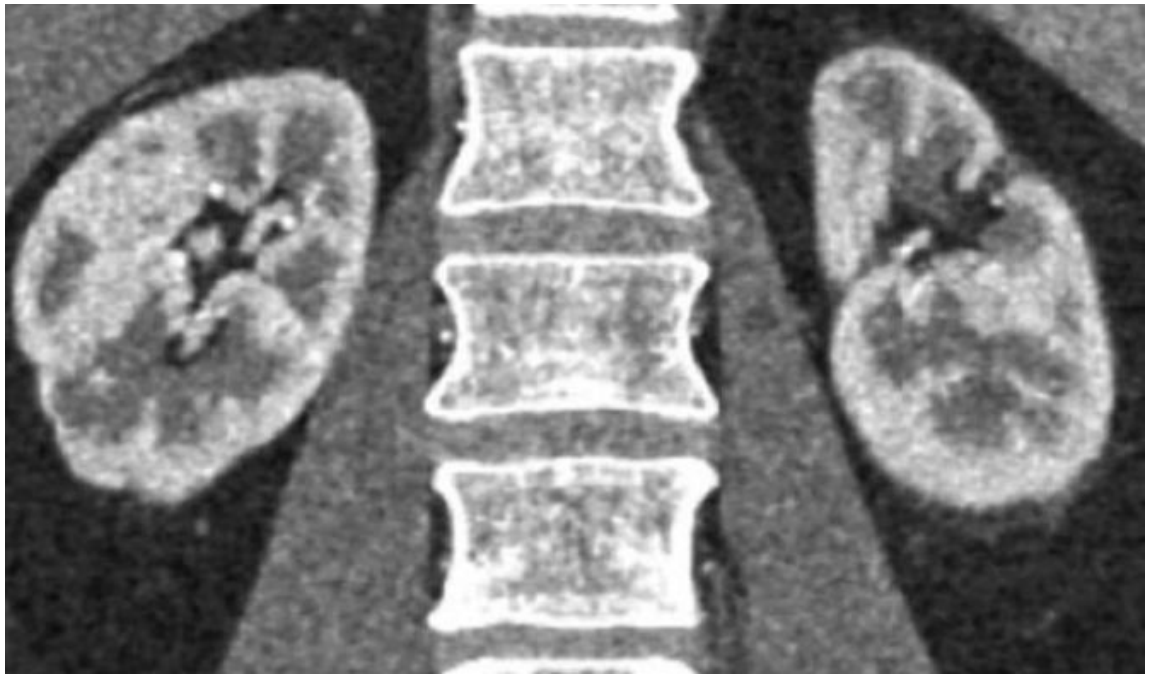

ДО

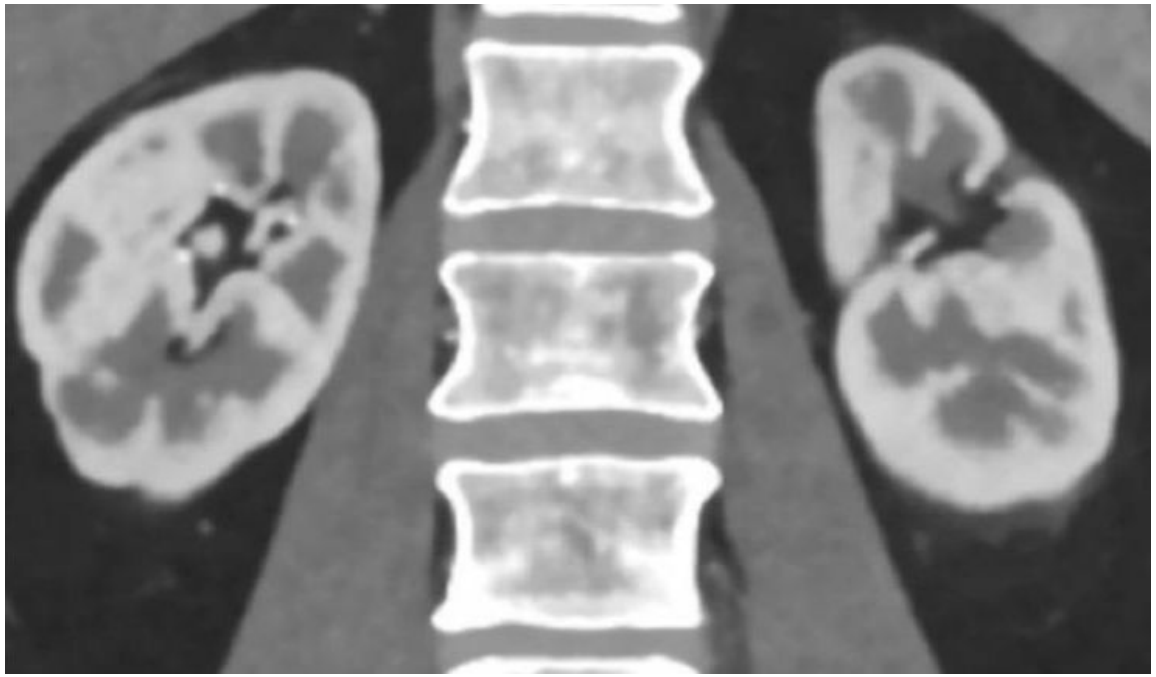

ПОСЛЕ

#Фильтры

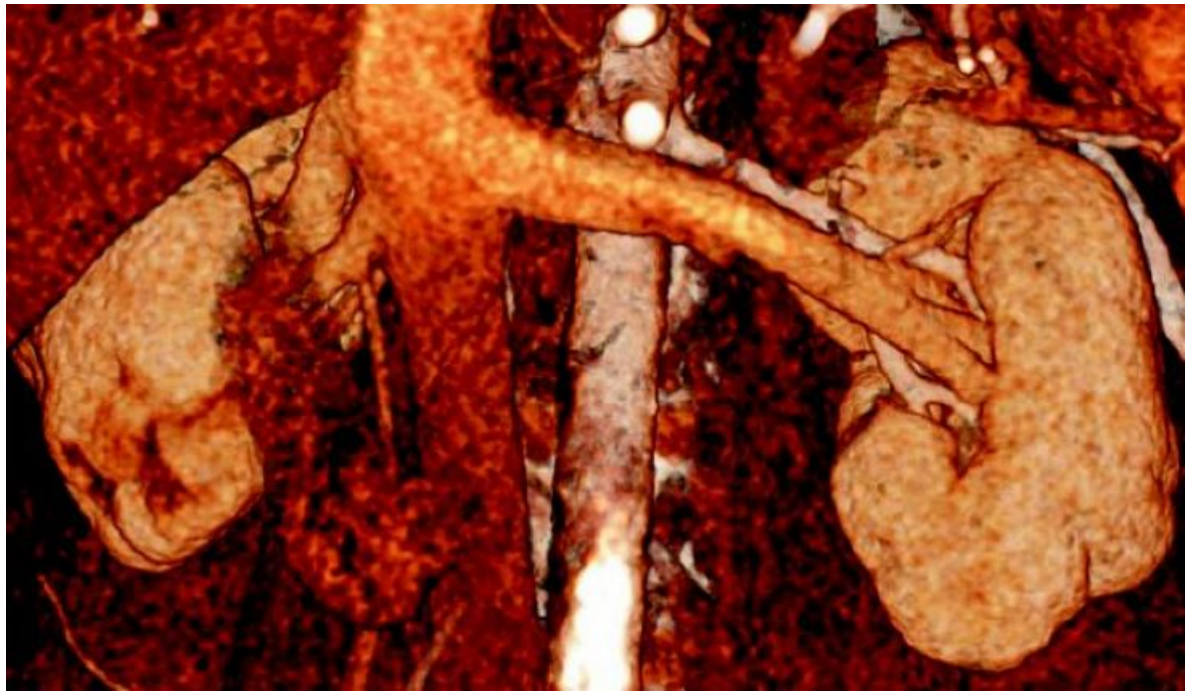

ДО

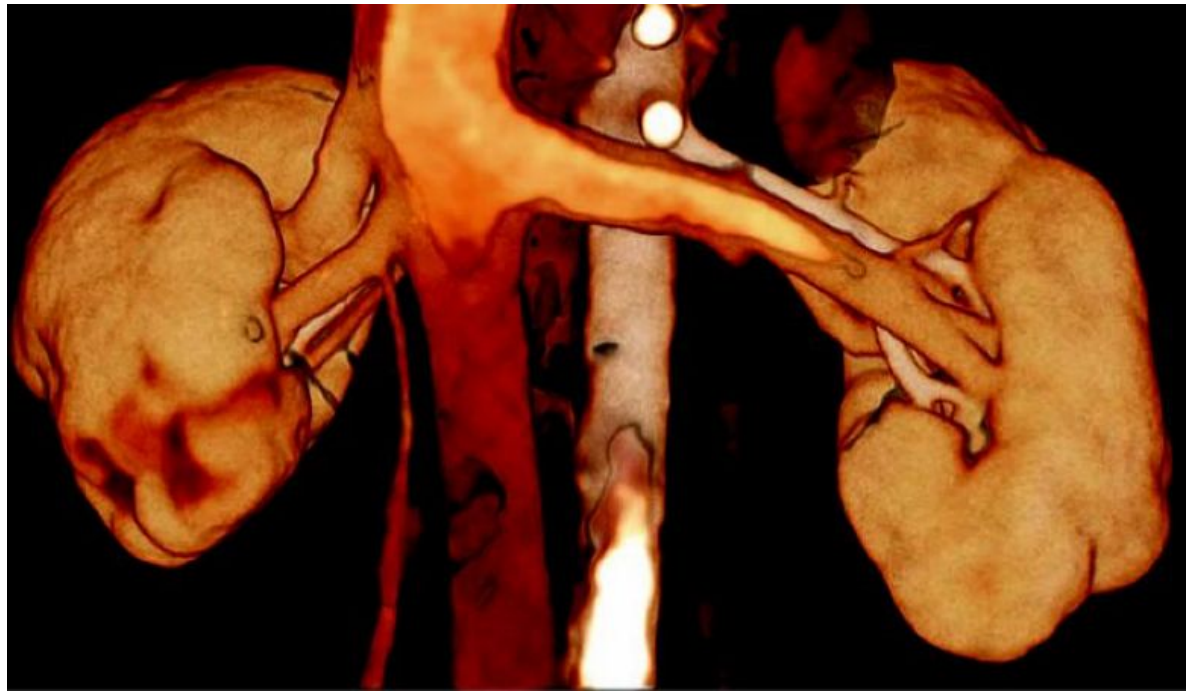

ПОСЛЕ

#Сборка

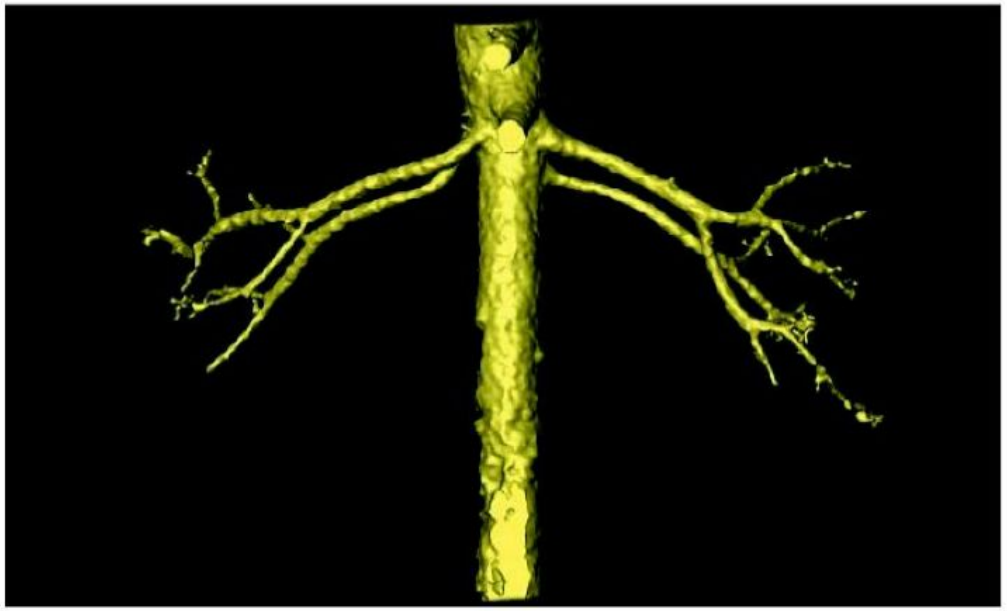

Рис. 1.9. Изображение артерий до контрастирования паренхимы почек

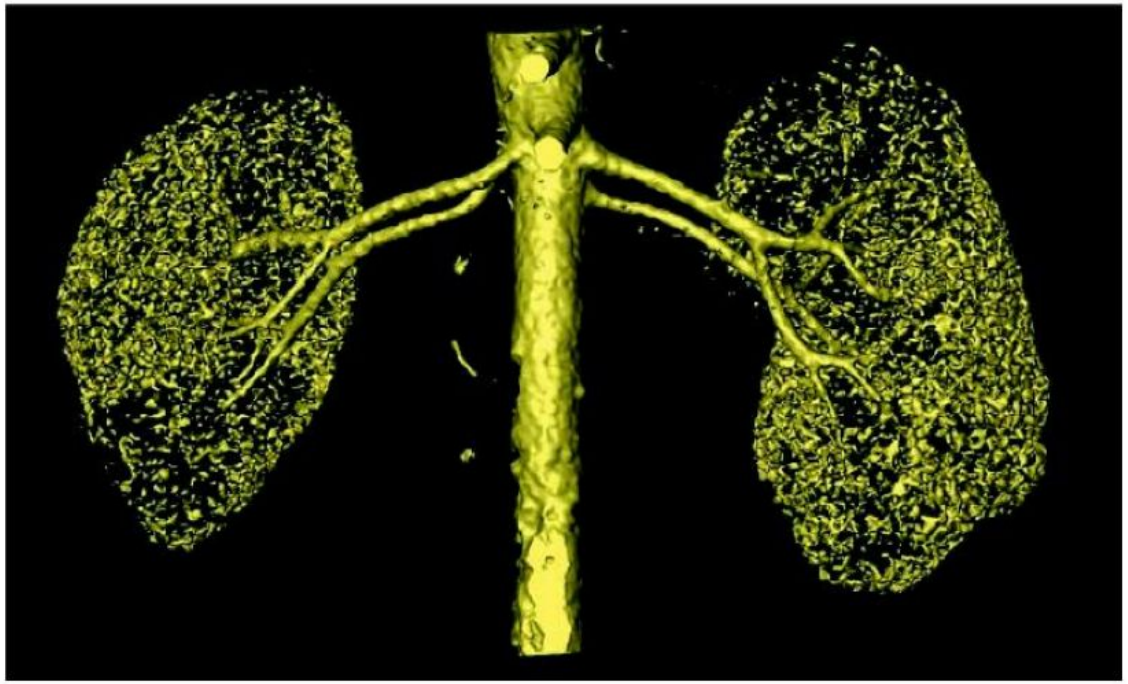

Рис. 1.10. Изображение артерий с участками паренхимы почек и внутрипочечными сосудами

#Сборка

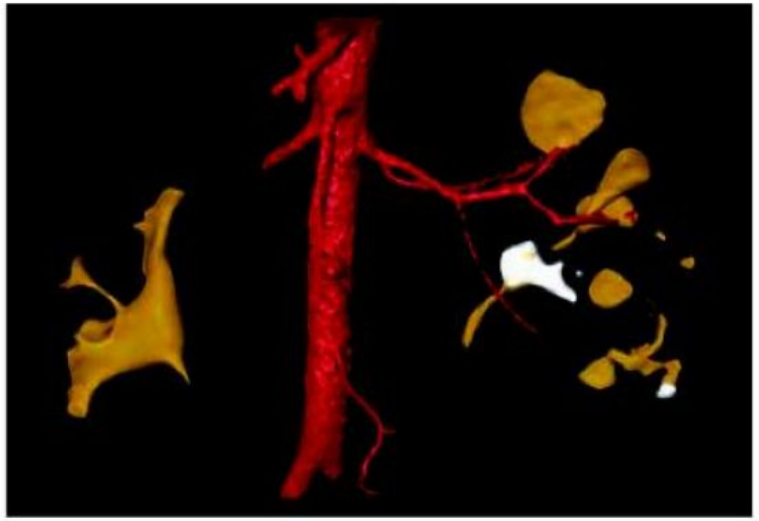

Рис. 1.16. 3D-изображение верхних мочевых путей слева, до дополнительного выделения жидкостных структур внутри левой почки

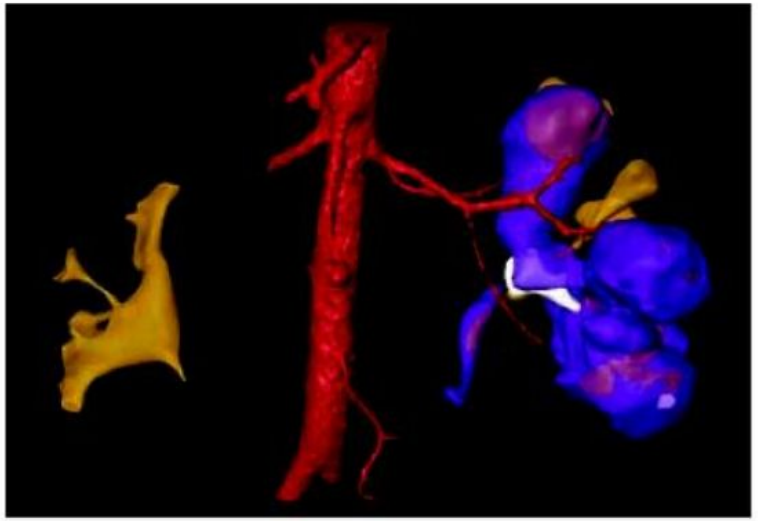

Рис. 1.17. 3D-изображение верхних мочевых путей слева, после дополнительного выделения жидкостных структур внутри левой почки (фиолетовым цветом промаркированы участки верхних мочевых путей, не проконтрастировавшиеся в экскреторной фазе)

с. 1.13. 3D-изображение канальцевой системы почек

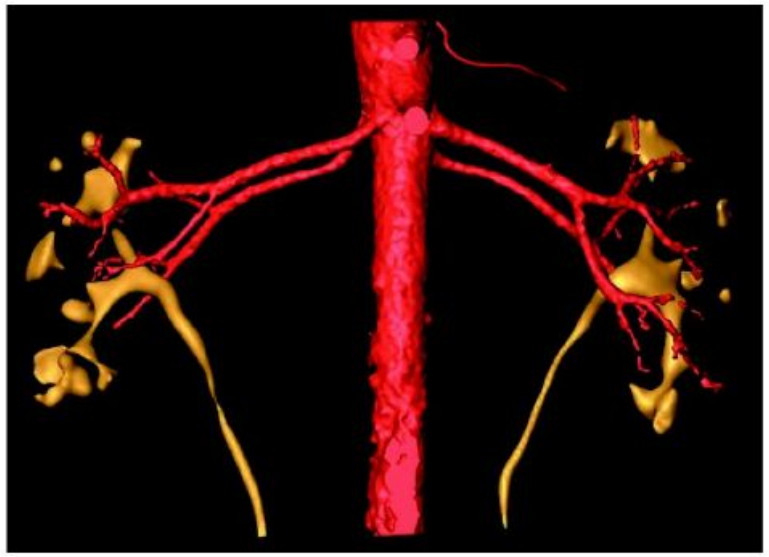

Рис. 1.14. 3D-изображение верхних мочевых путей

#Сборка

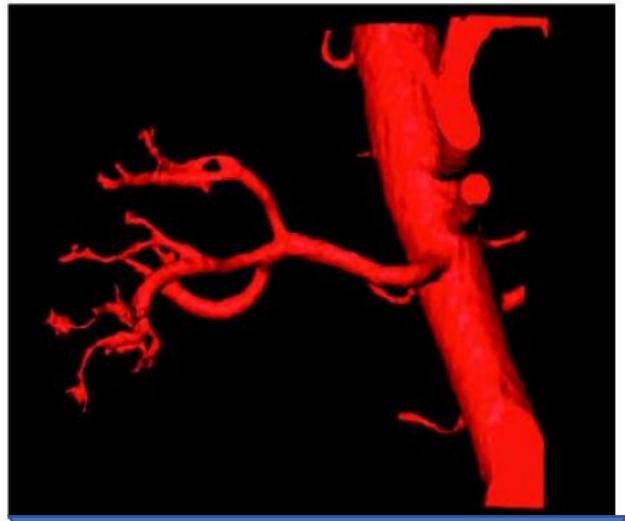

3D - изображение венозной фазы

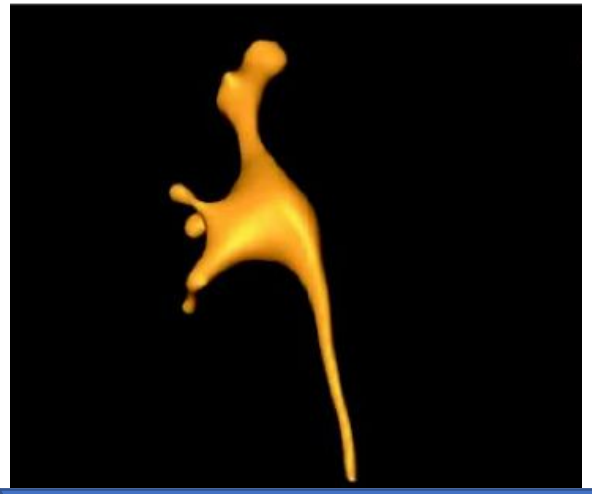

3D - изображение паренхиматозной фазы

3D - изображение артериальной фазы

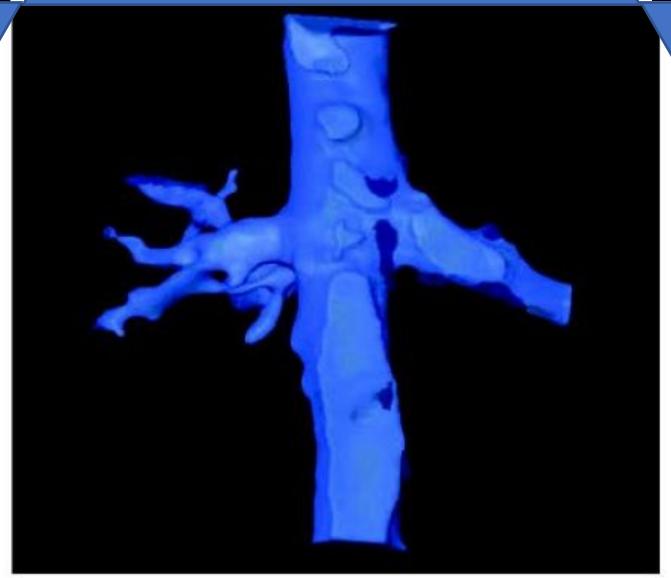

3D - изображение экскреторной фазы

#Сборка

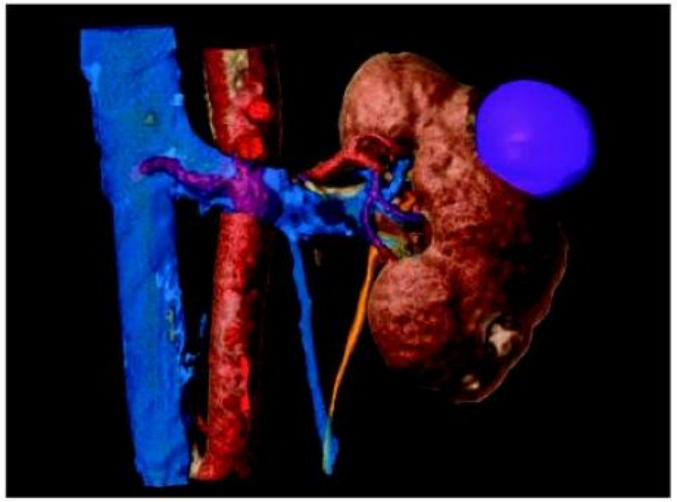

Рис. 1.22. Компьютерное моделирование (вид спереди): совмещение четырех фаз мультиспиральной компьютерной томографии левой почки с опухолью на одном интегральном 3D-изображении

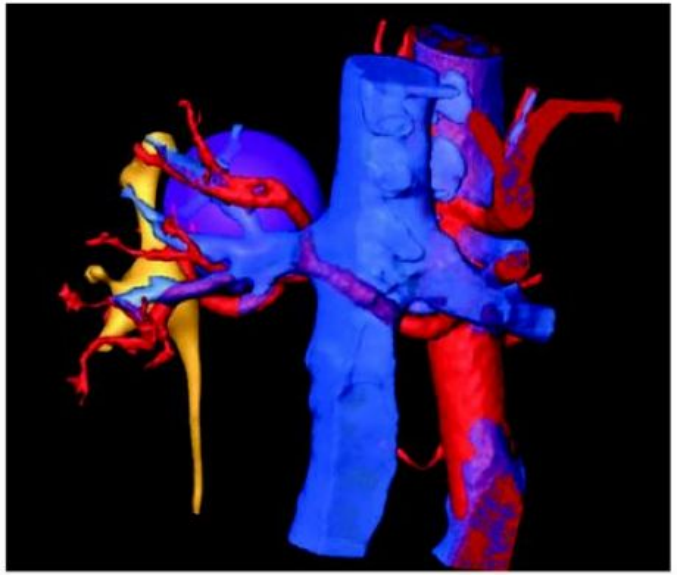

Рис. 1.23. Компьютерное моделирование (вид спереди): совмещение трех фаз мультиспиральной компьютерной томографии правой почки с опухолью на одном интегральном 3D-изображении

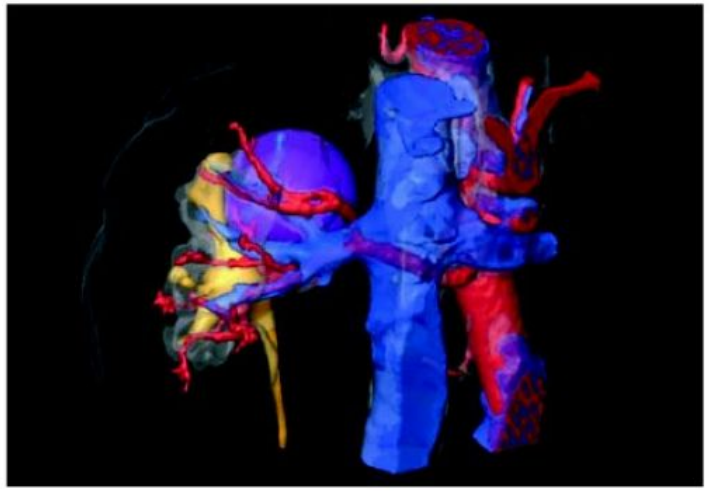

Рис. 1.24. Компьютерное моделирование (вид спереди): совмещение четырех фаз мультиспиральной компьютерной томографии правой почки с опухолью на одном интегральном 3D-изображении, режим «прозрачности паренхимы»

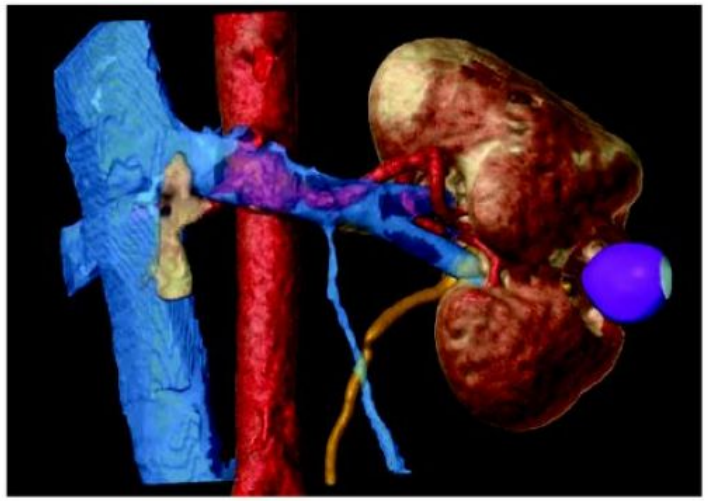

Рис. 1.25. Компьютерное моделирование (вид спереди): совмещение четырех фаз мультиспиральной компьютерной томографии левой почки с опухолью на одном интегральном 3D-изображении

#Сборка

Рис. 1.1. Компьютерное моделирование (вид спереди) опухолевого процесса в правой почке

4 ЭТАП

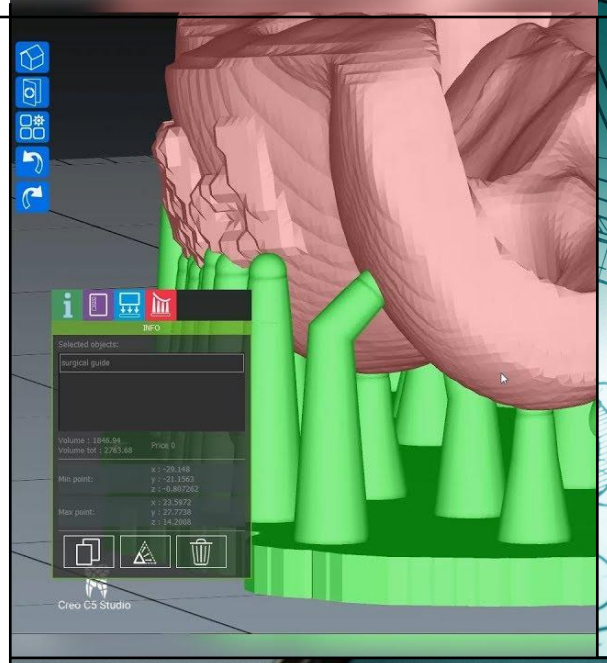
INFO
Selected objects:
surgical guide
Volume : 1846.94
Volume tot : 2763.68
Price 0
Min point:
x : -29.148
y : -21.1563
z : -0.807262
Max point:
x : 33.5872
y : 27.7738
z : 14.2088
Creo G5 Studio



План & оснащение

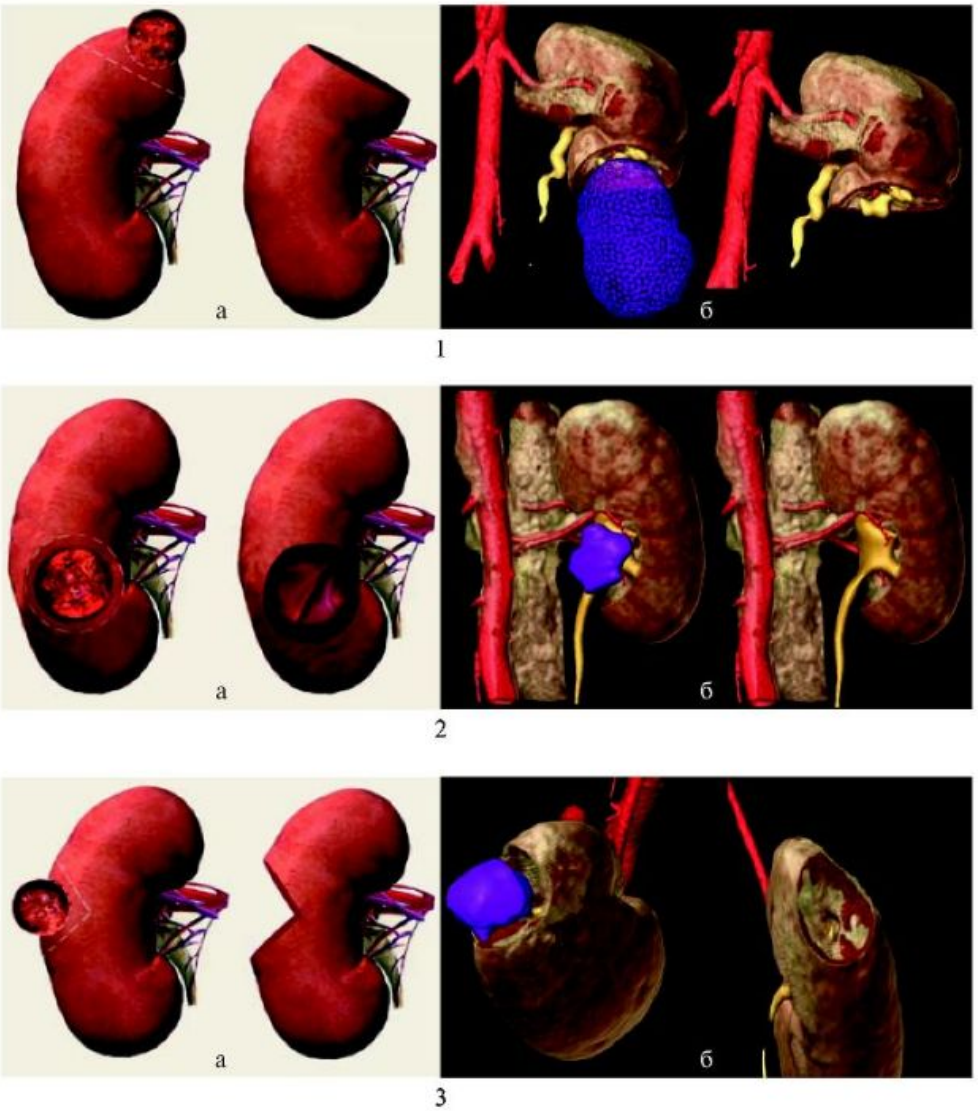

Рис. 1.38. *1* — плоскостная резекция; *2* — атипичная резекция; *3* — клиновидная резекция; *а* — в хирургическом атласе; *б* — виртуальная модель

Тяжело в учении, легко в бою…



3D печать


Dilase 3D

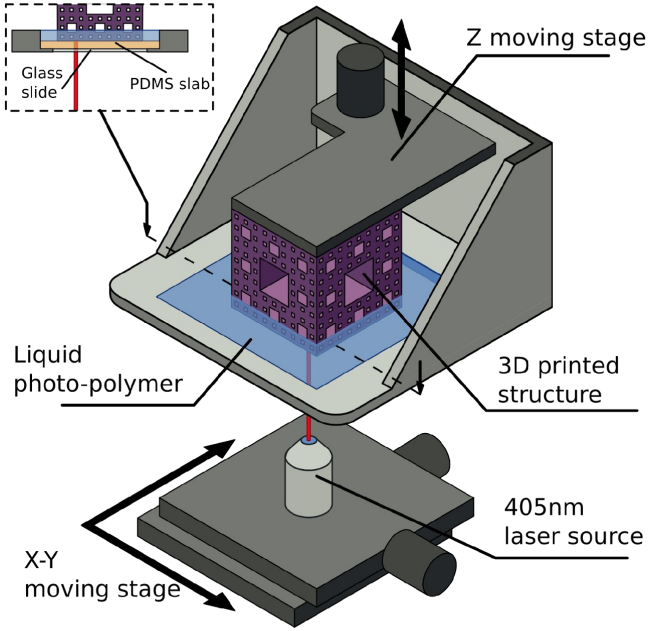
Glass slide
PDMS slab
Z moving stage
Liquid photo-polymer
3D printed structure
405nm laser source
X-Y moving stage

Технологии 3D-печати
Лазерная
Струйная
1 Лазер
Жидкий фотополимер
2 Лазер
Пластиковый порошок
3 Лазер
Многослойная деталь
4 Разогретый термопластик
Застывшая деталь
5 Клей с красителем
Пластиковый порошок

Лазерная стереолитография

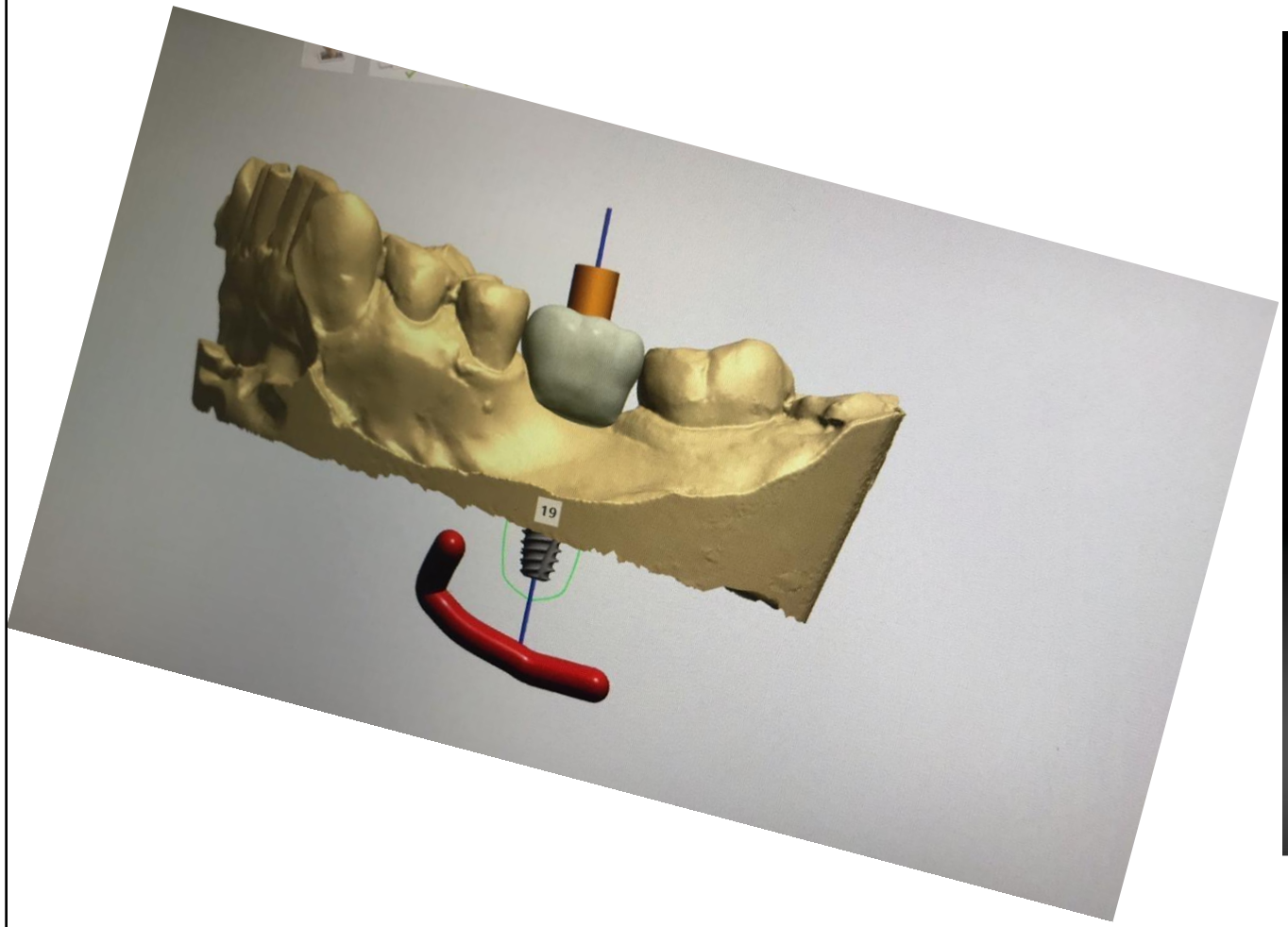







5 ЭТАП

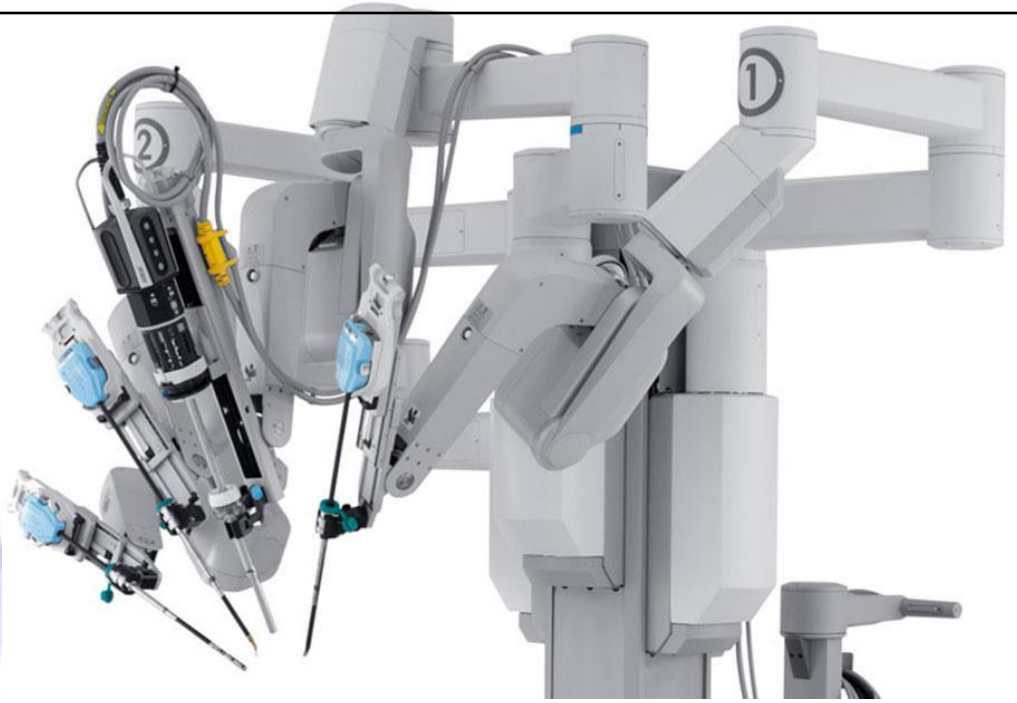

Непосредственно операция

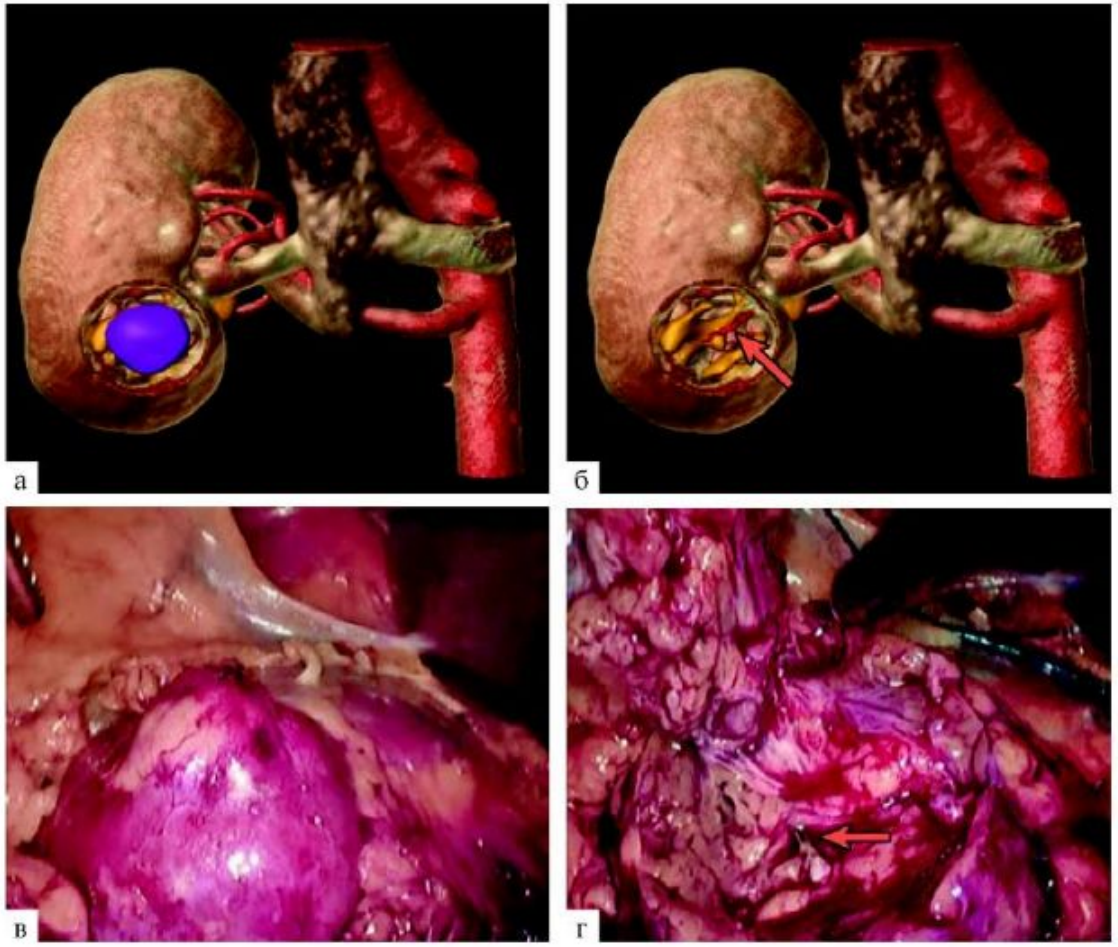

Рис. 1.39. От компьютерного моделирования к реальной операции: *а* — компьютерное моделирование — опухоль правой почки по передней поверхности; *б* — режим виртуального удаления опухоли, на дне раны расположен сегментарный сосуд; *в* — лапароскопическая резекция правой почки, опухоль по передней поверхности почки; *г* — ложе удаленной опухоли почки (стрелкой указан сегментарный сосуд, клипированный в ходе резекции)

Непосредственно операция

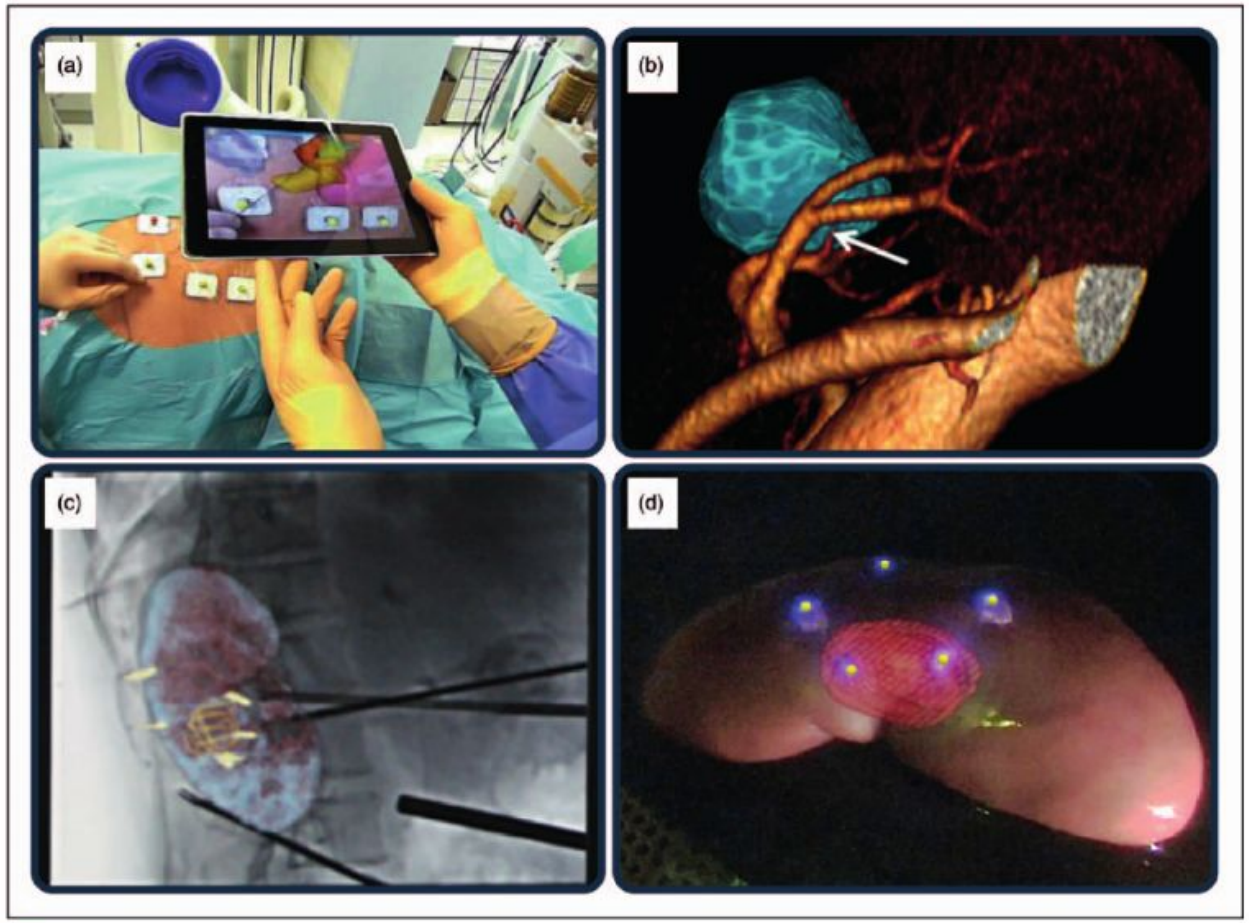

FIGURE 2. VR and AR technologies for navigation in the urinary system. (a) iPad-assisted percutaneous access to the kidney during nephrolithotomy, providing CT-based AR 'window in to the body' [12]. (b) CT-based VR model of renal cell carcinoma, to be used parallel to (RA)LPN, providing insight in the tumor-surrounding vasculature [13]. (c) AR overlay of kidney and tumor models (including intra-abdominal fiducials) in the real-time fluoroscopy images for (RA)LPN [14]. AR overlay of tumor model in the real-time laparoscopic-feed using metabolizable and fluorescent fiducials [15]. AR, augmented reality; CT, computed tomography; (RA)LPN, (robot-assisted) laparoscopic partial nephrectomy; VR, virtual reality.

Непосредственно операция

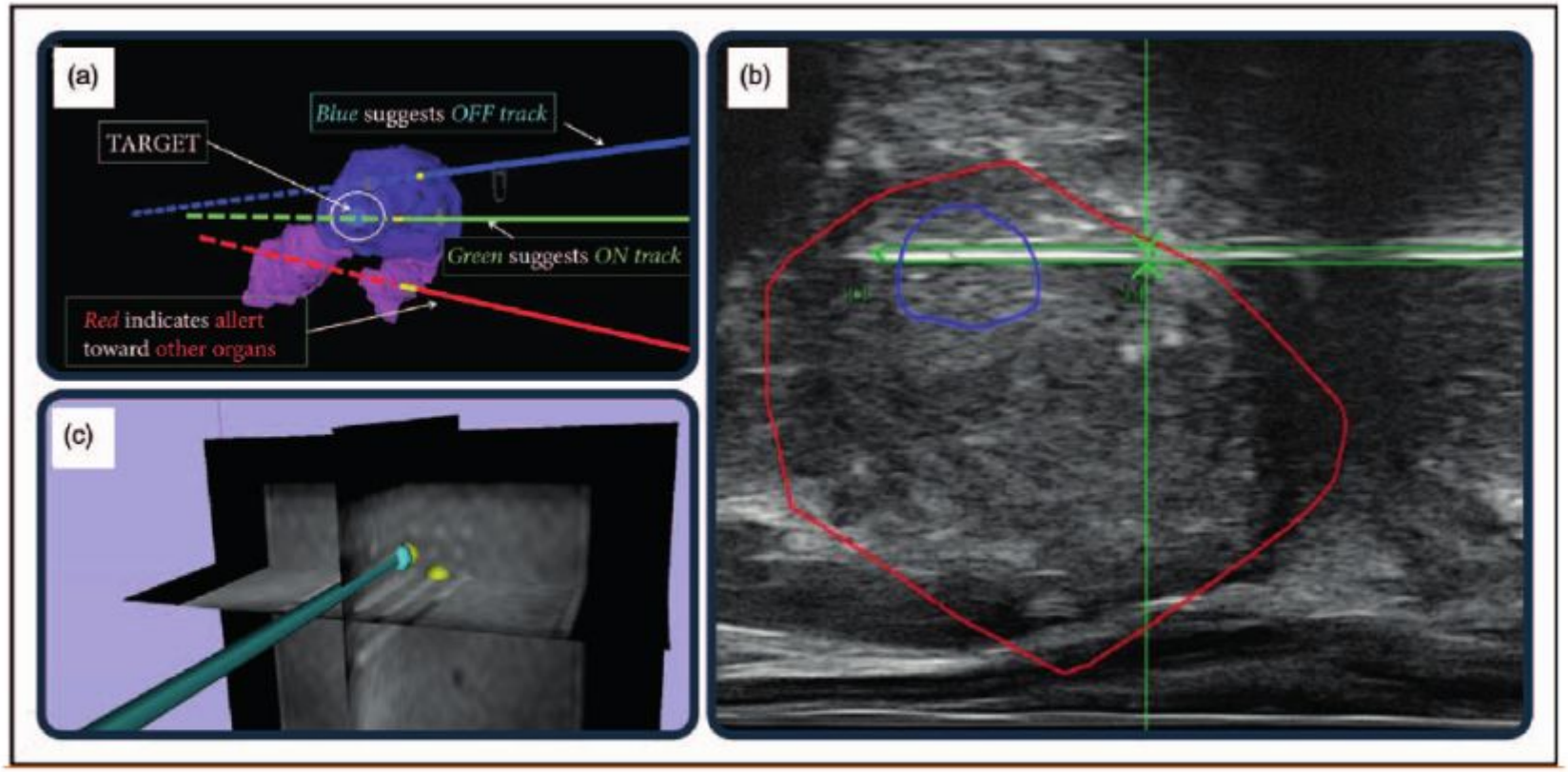

FIGURE 3. VR and AR technologies for needle-navigation to prostate lesions. (a) CT-based VR model of the prostate displaying current needle track with respect to different organ models [17]. (b) MRI-based navigation for targeted biopsy of the prostate displayed over the real-time TRUS images [12]. (c) MRI-only-guided VR navigation for targeted biopsy in a phantom study [18]. AR, augmented reality; CT, computed tomography; TRUS, transrectal US; VR, virtual reality.

Непосредственно операция

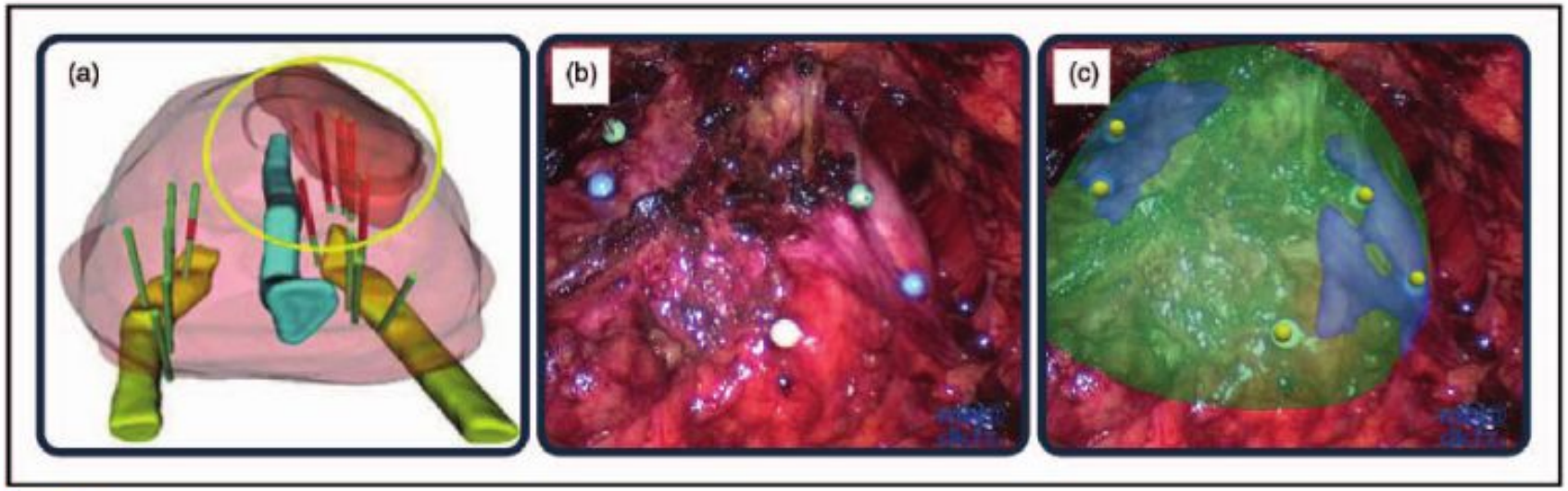

FIGURE 5. VR and AR technologies during prostatectomy. (a) A TRUS/MRI-based VR model to be used in parallel to the laparoscopic view [36]. Different structures are shown: prostate (pink), ureter (blue), neurovascular bundles (yellow), biopsy-proven tumor lesion (red), and tumor biopsy cores (green (tumor negative) and red (tumor positive) cylinders). (b) After placement of intraabdominal fiducials (colored and echogenic pins in the prostate surface), (c) TRUS-based AR overlay of the prostate (green) and neurovascular bundles (blue) could be shown during (RA)LP [37]. AR, augmented reality; TRUS, transrectal ultrasound; VR, virtual reality.

6 ЭТАП

REHABILITATION

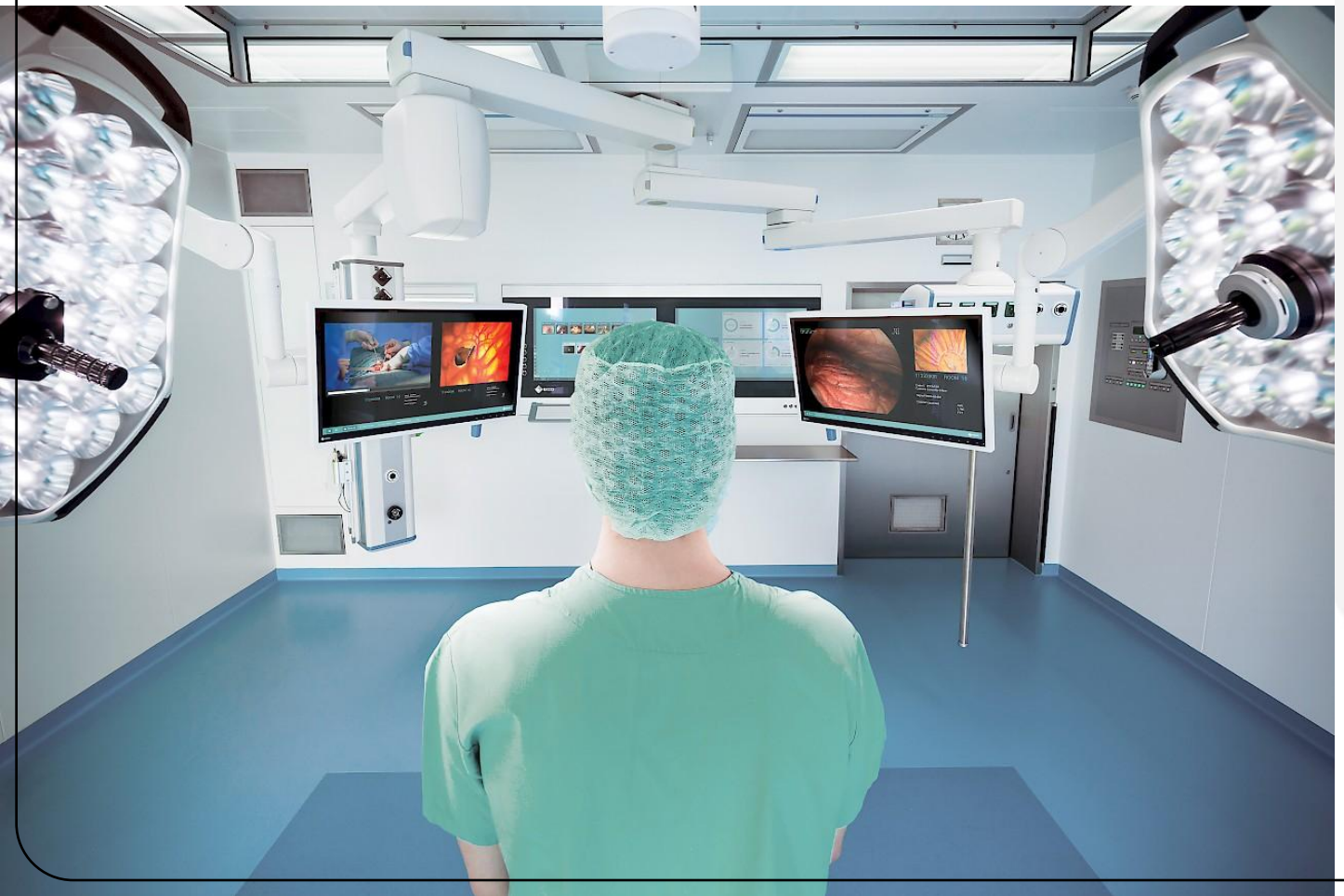

Источники

Computer-assisted surgery: Virtual- and augmented-reality displays for navigation during urological interventions
Matthias N Van Oosterom, Nassir Navab, Cornelis J.H. van de Velde

CAS системы - системы автоматизированного проектирования в хирургии
авторы: Жук Д. М., Перфильев С. А.

3D-ВИЗУАЛИЗАЦИЯ ДЛЯ ПЛАНИРОВАНИЯ ОПЕРАЦИЙ И ВЫПОЛНЕНИЯ ХИРУРГИЧЕСКОГО ВМЕШАТЕЛЬСТВА (CAS-ТЕХНОЛОГИИ) Щаденко С.В.1 , Горбачёва А.С.1 , Арсланова А.Р.1 , Толмачёв И.В.2

Глыбочко П.В., 3D-технологии при операциях на почке: от хирургии виртуальной к реальной [Электронный ресурс] / Под ред. П. В. Глыбочко, Ю. Г. Аляева - М. : ГЭОТАР-Медиа, 2014. - 296 с. - ISBN 978-5-9704-3185-6

«Навигатор жизни говорит нашим внутренним голосом»