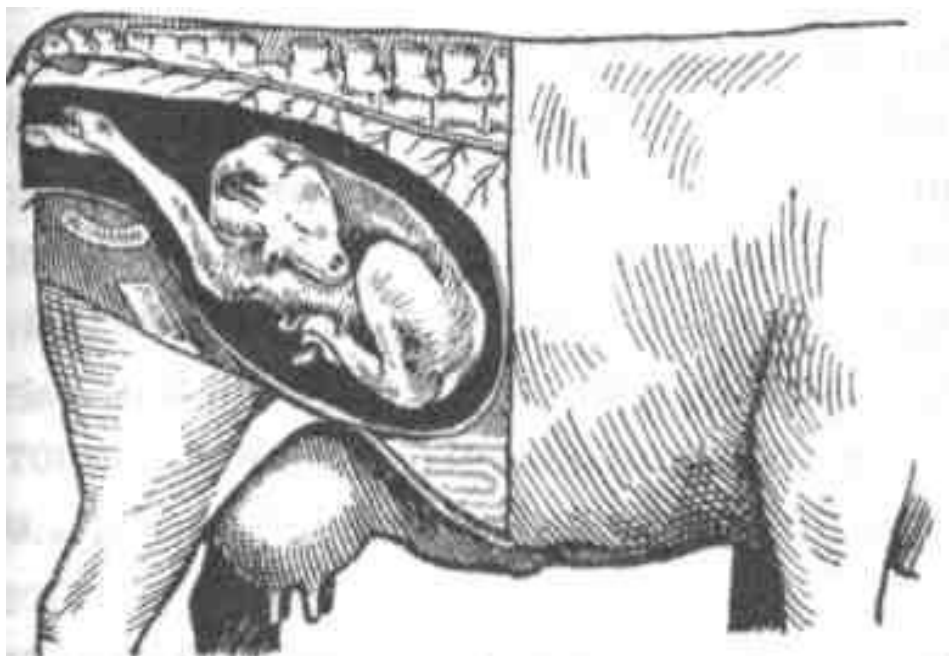
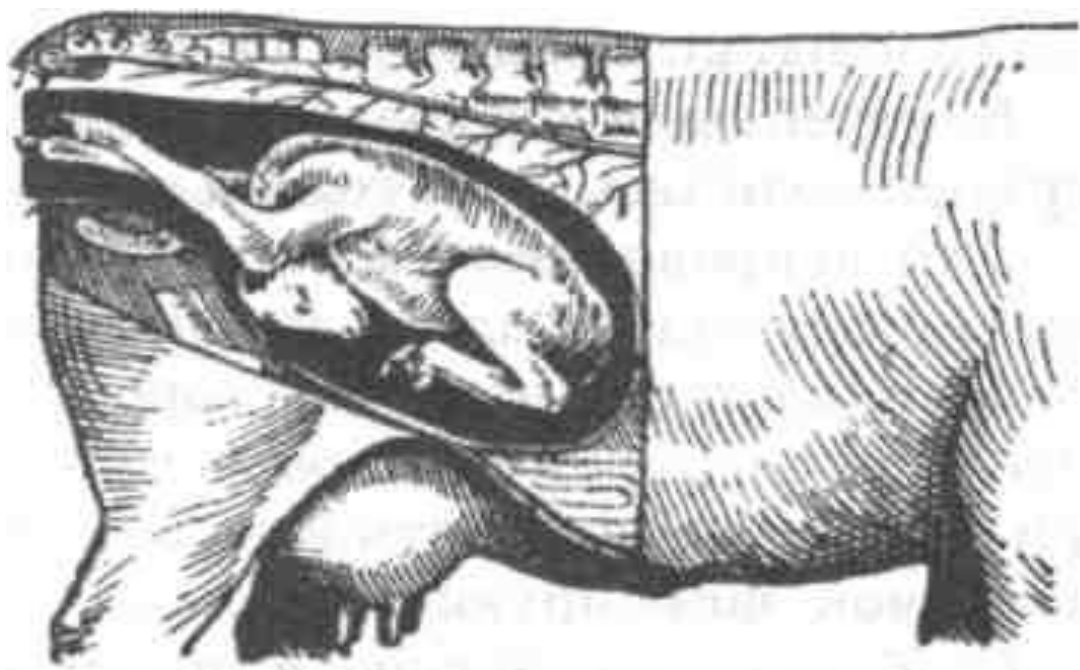


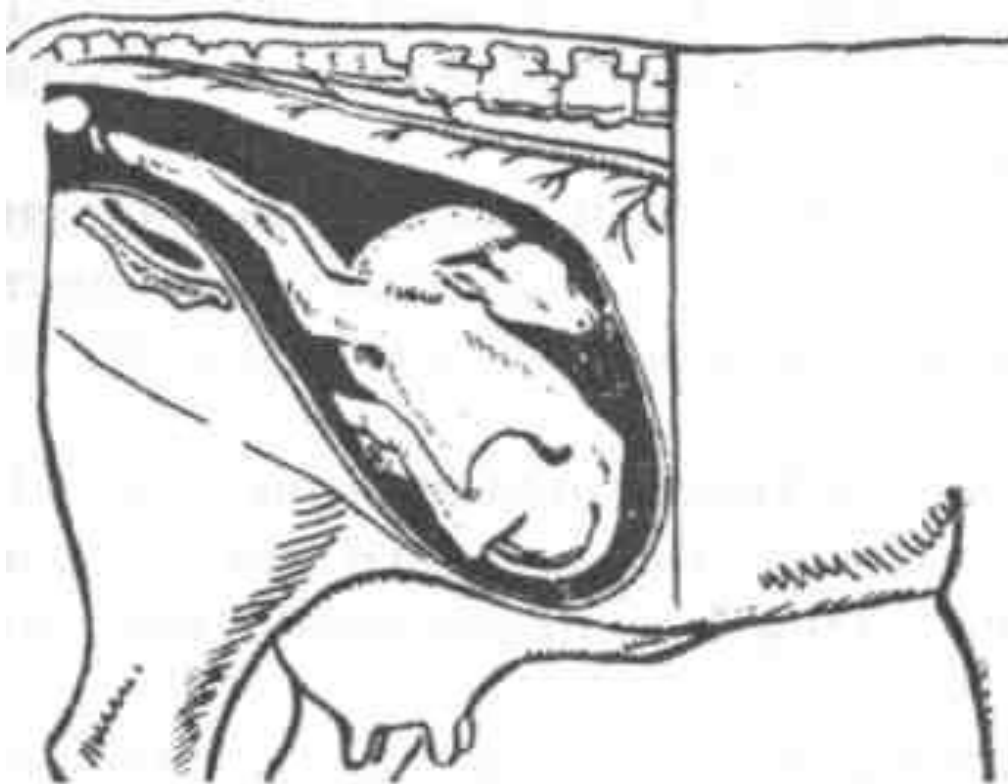Не правильное членорасположения плода



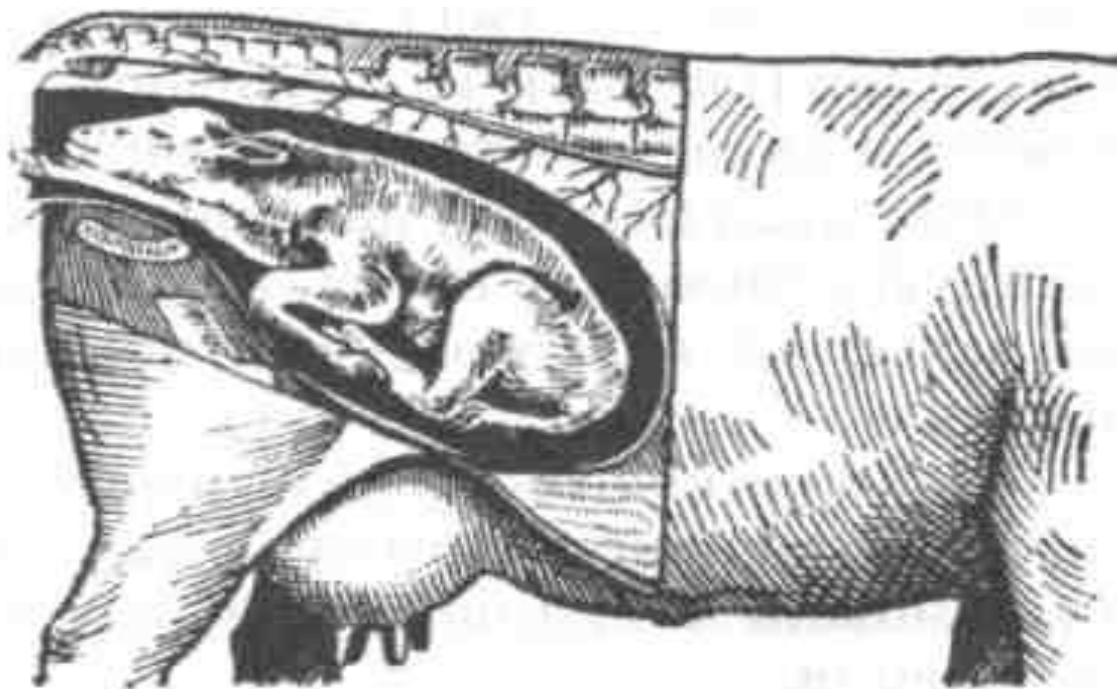
Заворот головы плода на сторону



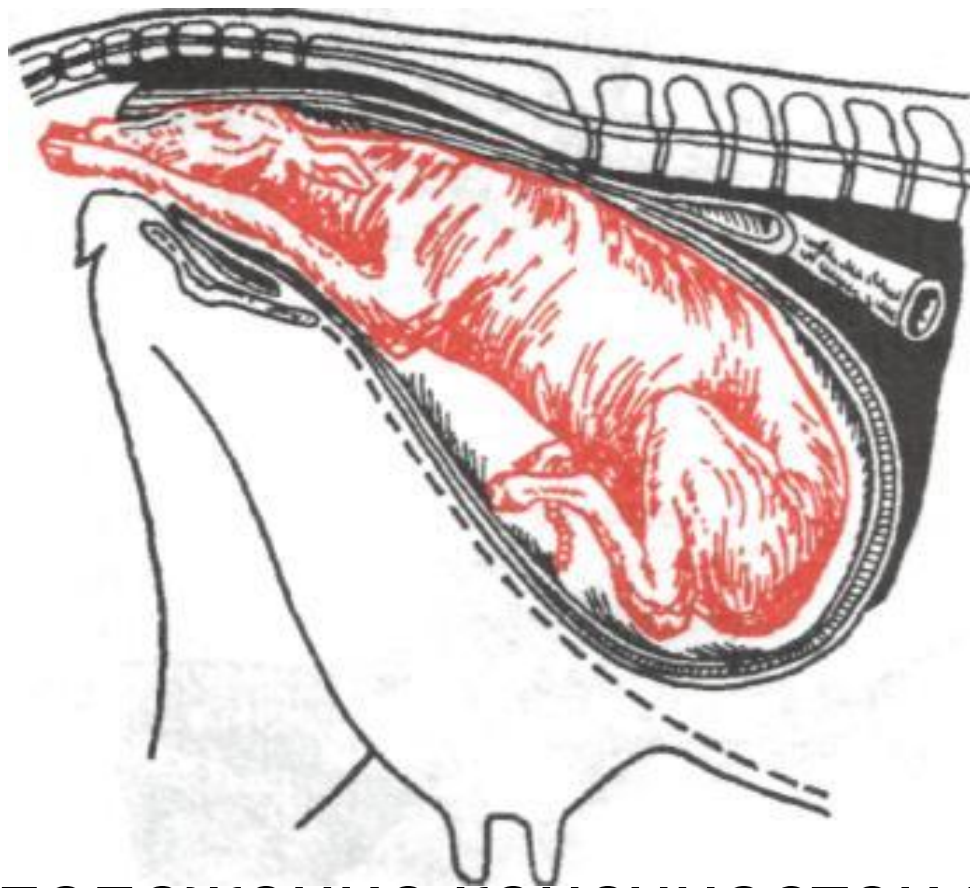
Опускание головы плода вниз



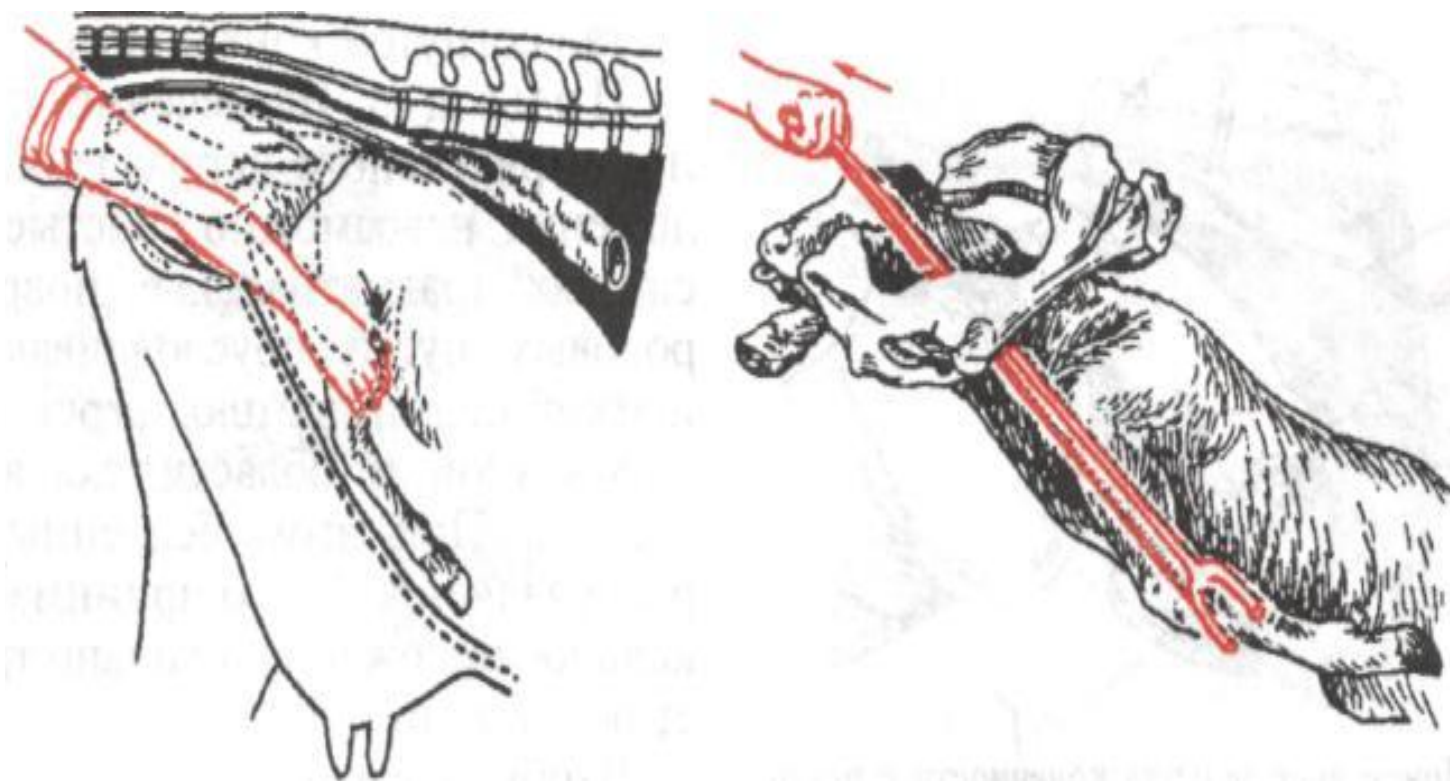
Запрокидывание головы плода на спину



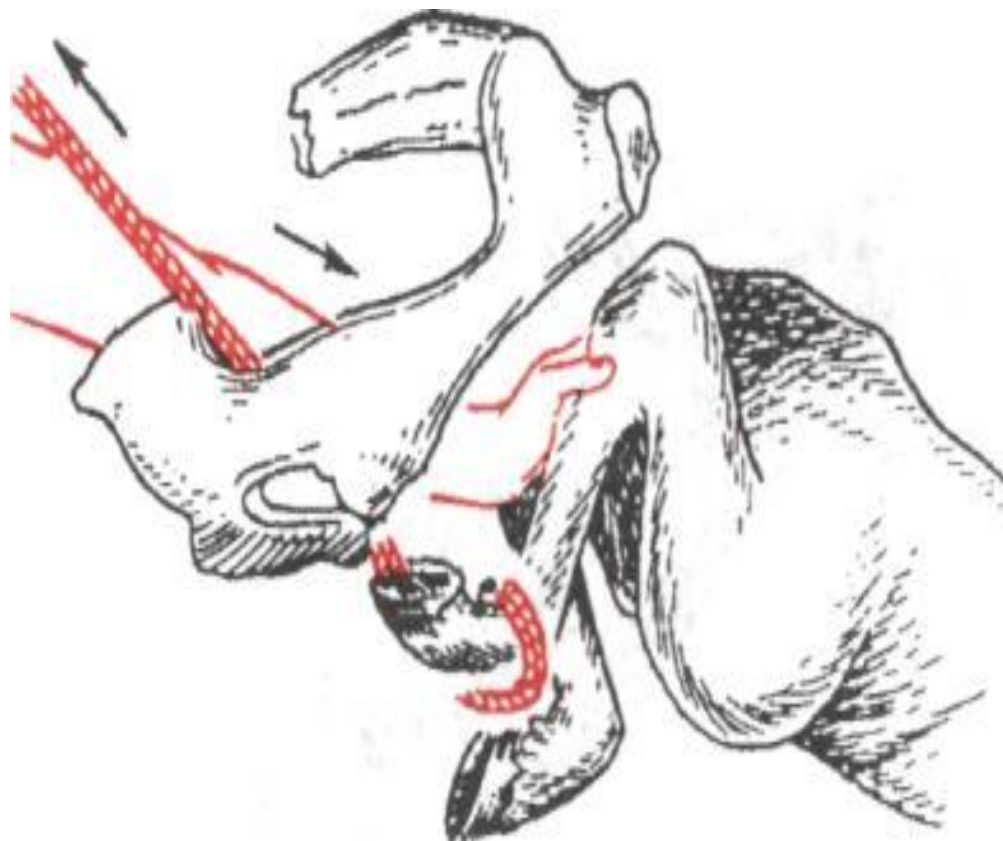
Одностороннее сгибание грудной конечности в запястном суставе



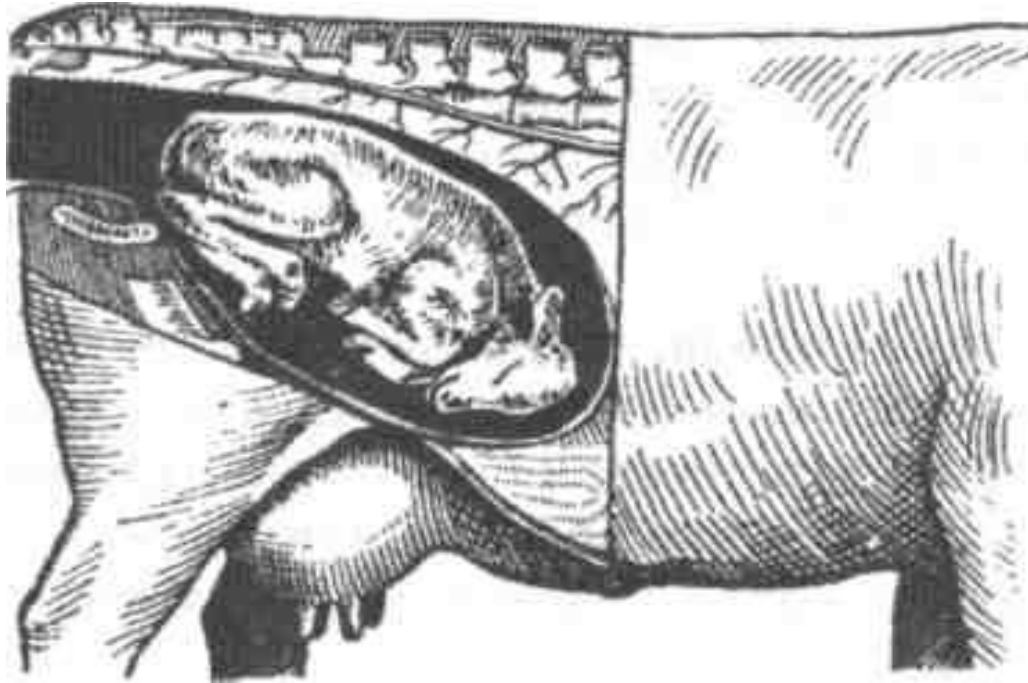
Расположение конечностей плода,
согнутых в локтевых суставах



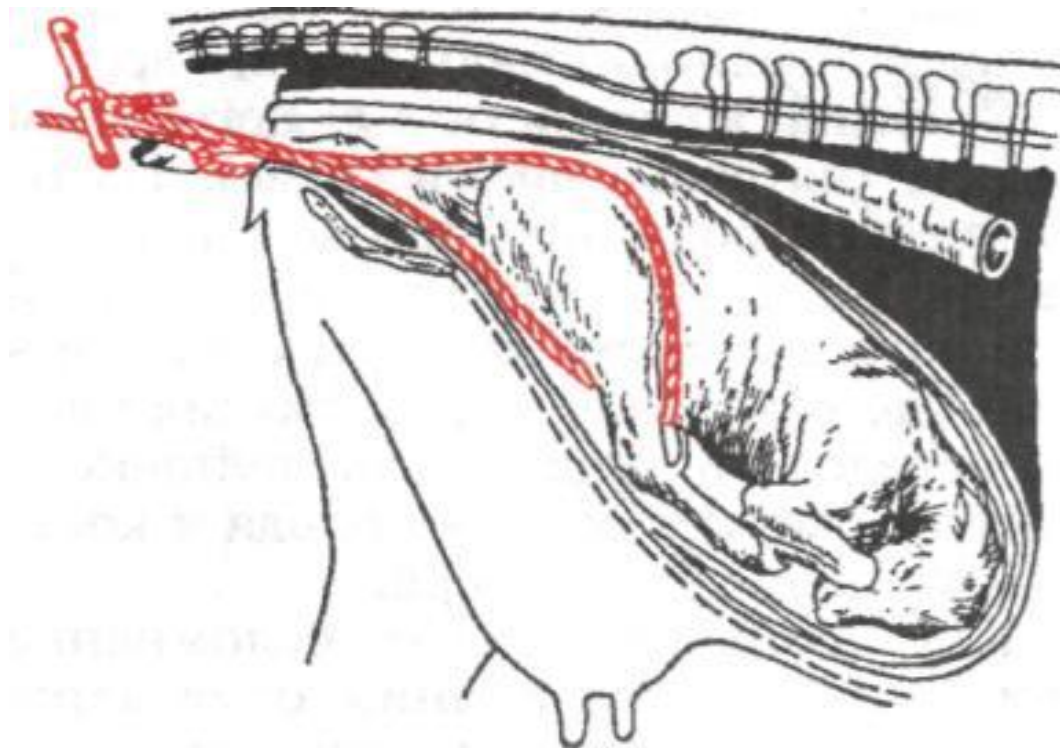
Конечности при плечевом преддежании



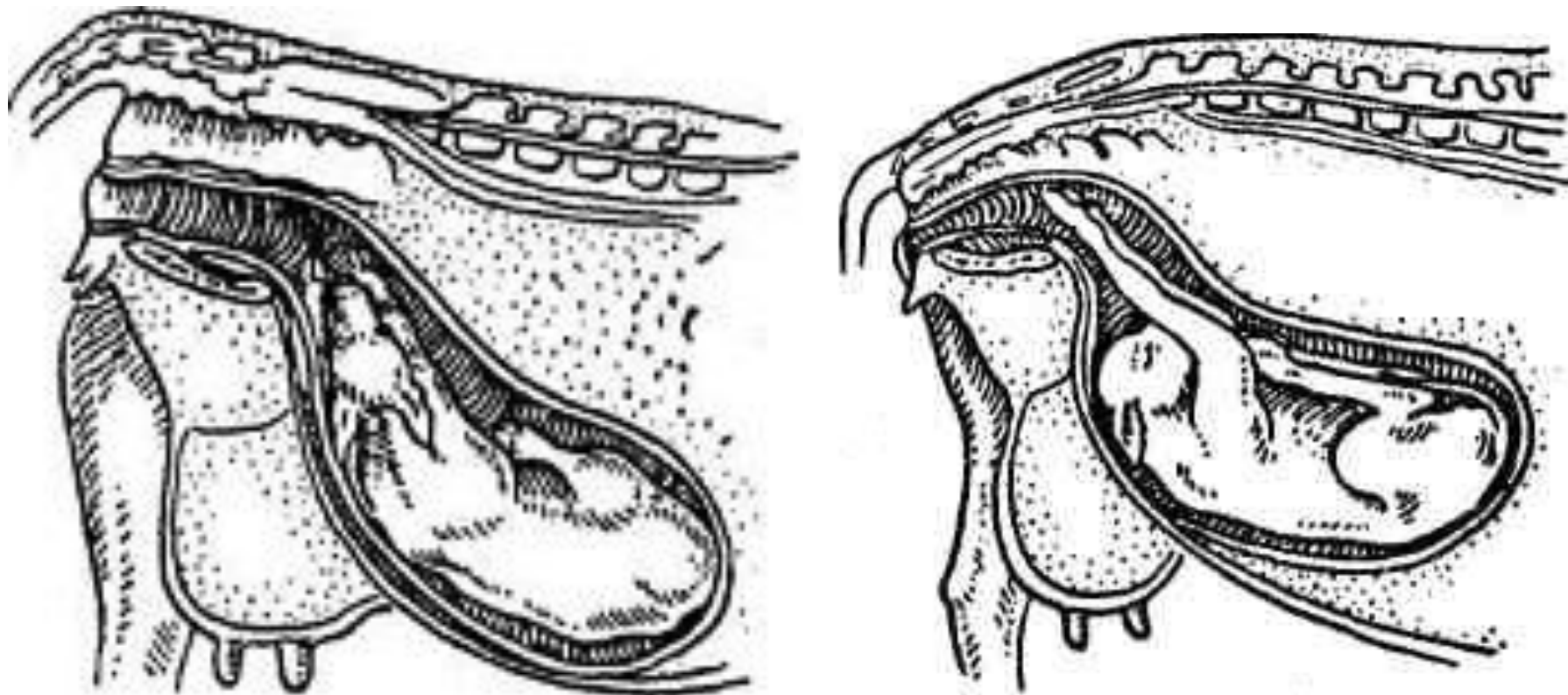
Сгибание конечности в скакательном суставе (пяточное предлежание).



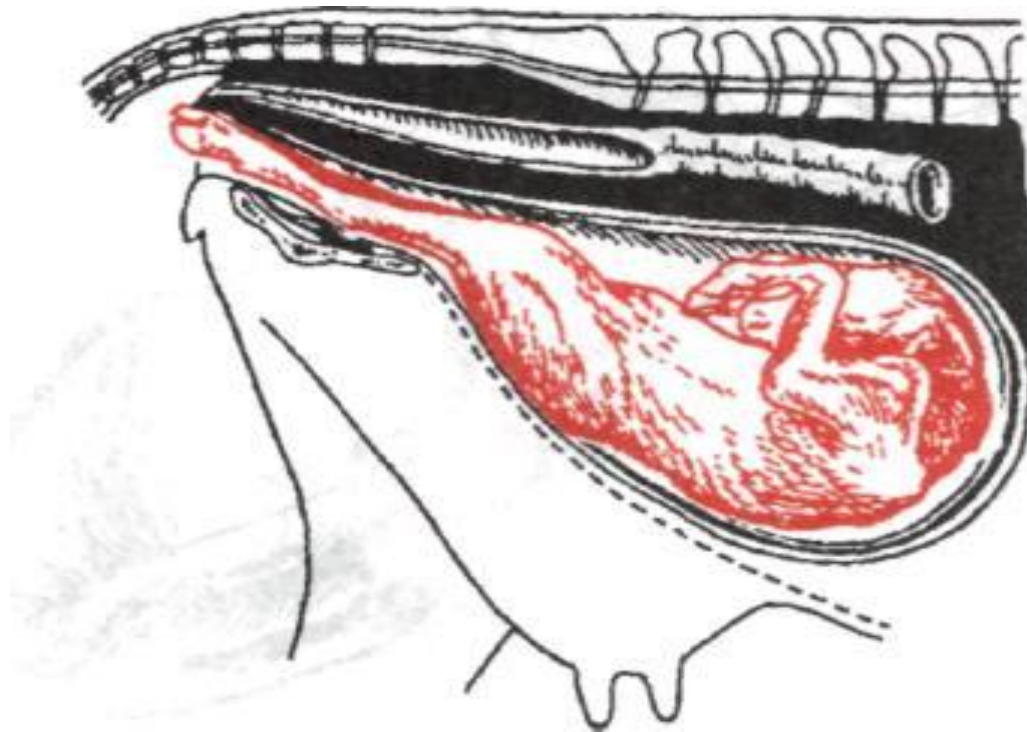
Двустороннее сгибание тазовых конечностей в скакательном суставе



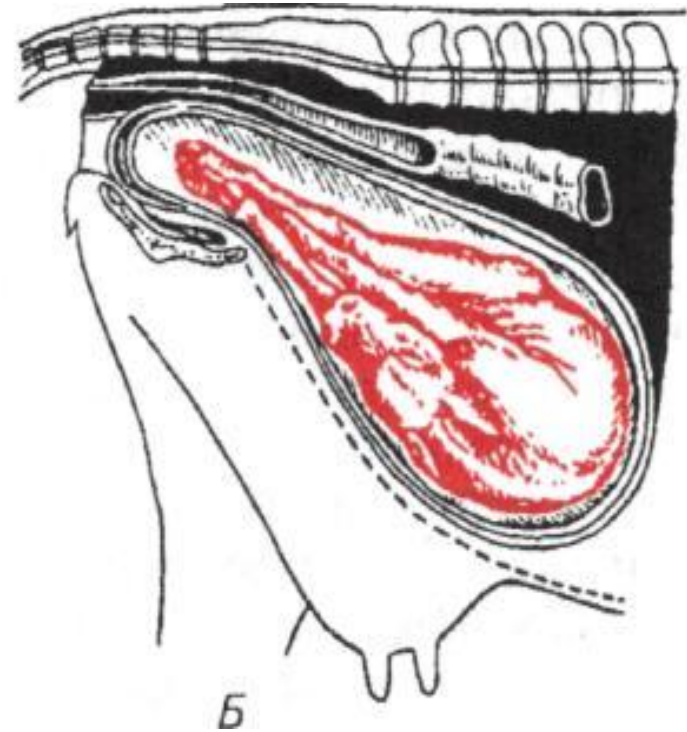
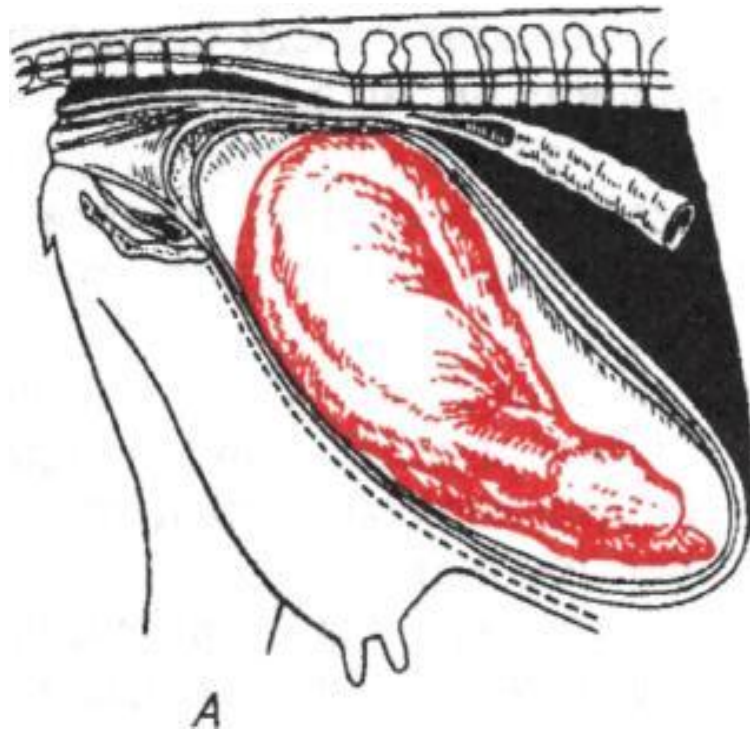
Сгибание конечности в тазобедренном суставе (бедренное или седалищное предлежание)



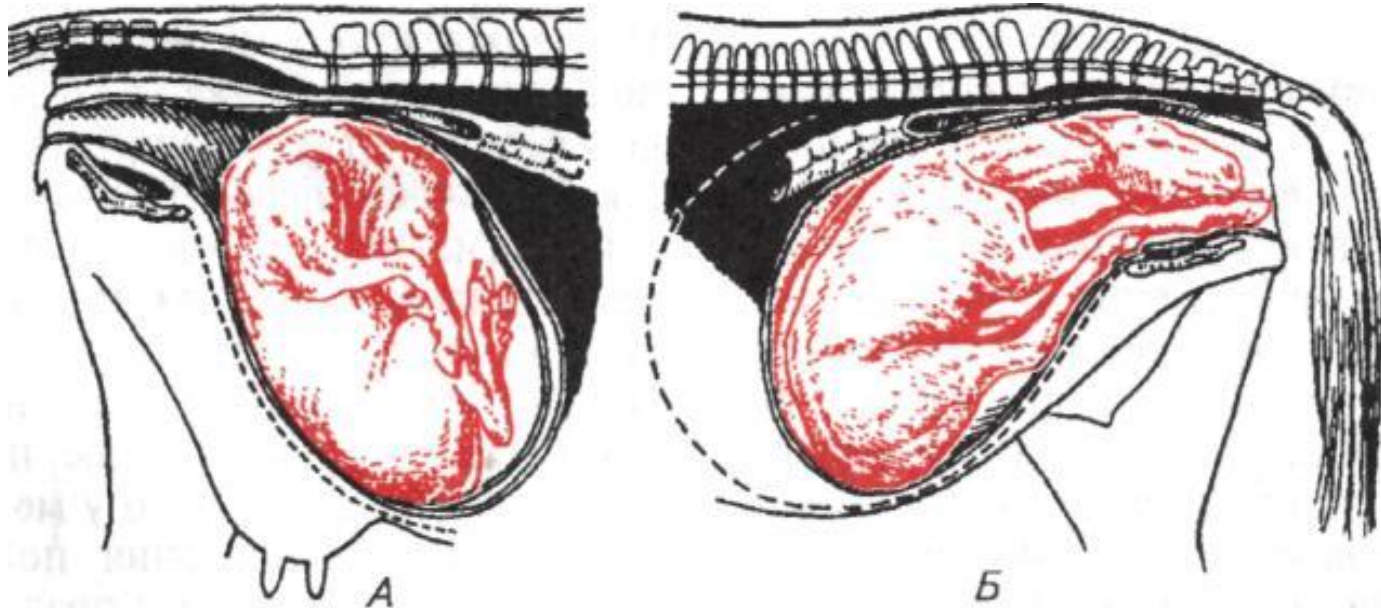
Боковая и нижняя позиции при головном предлежании.



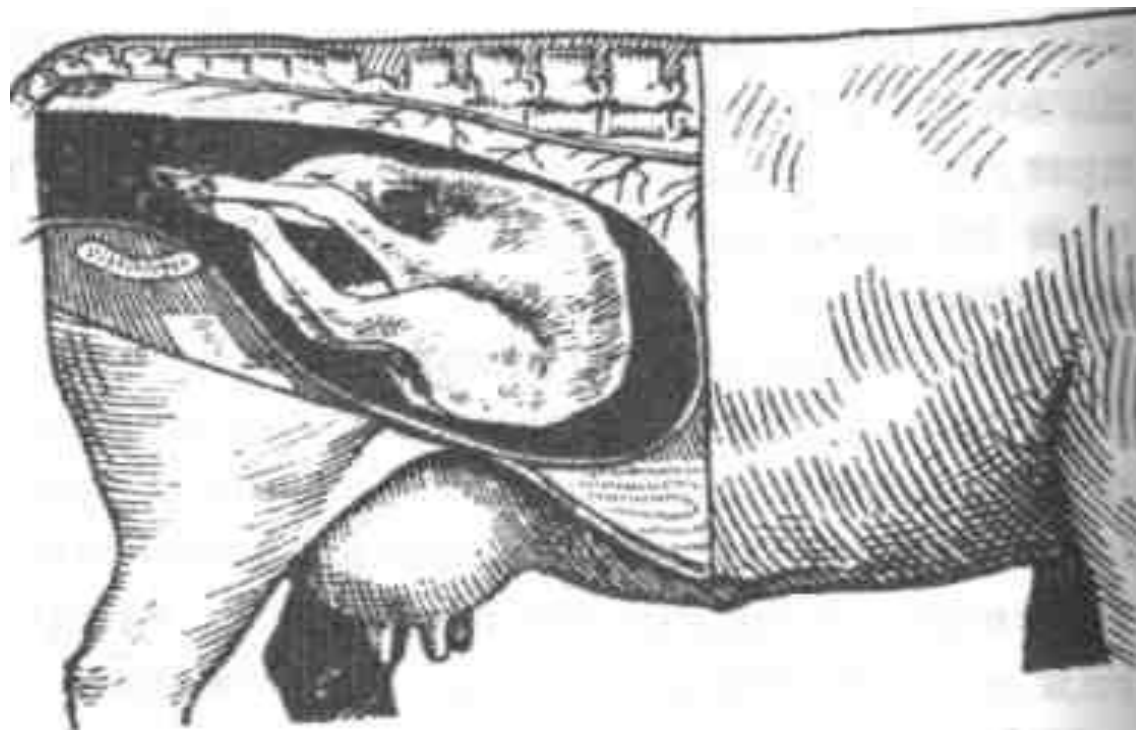
Нижняя позиция плода при тазовом
предлежании



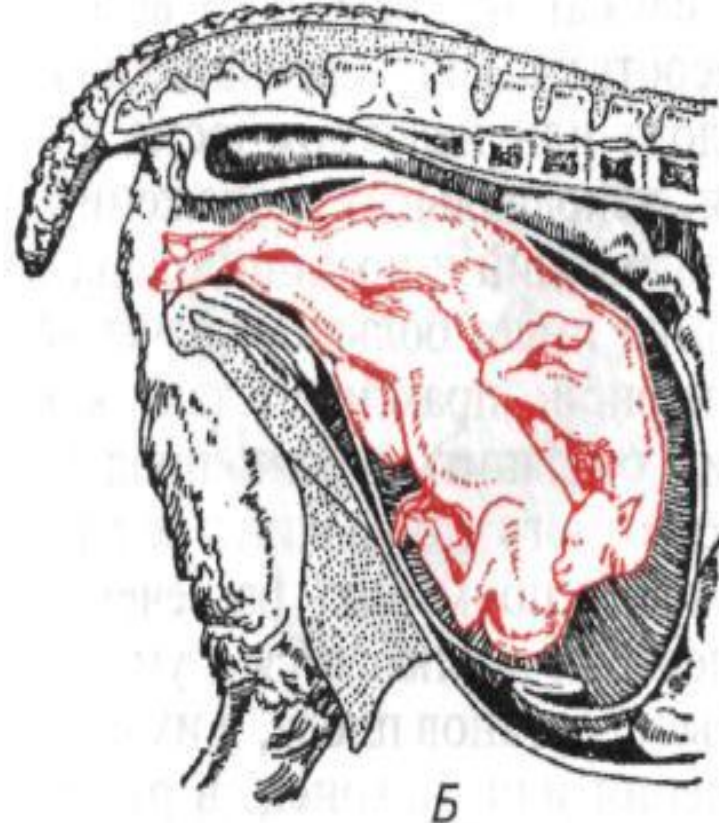
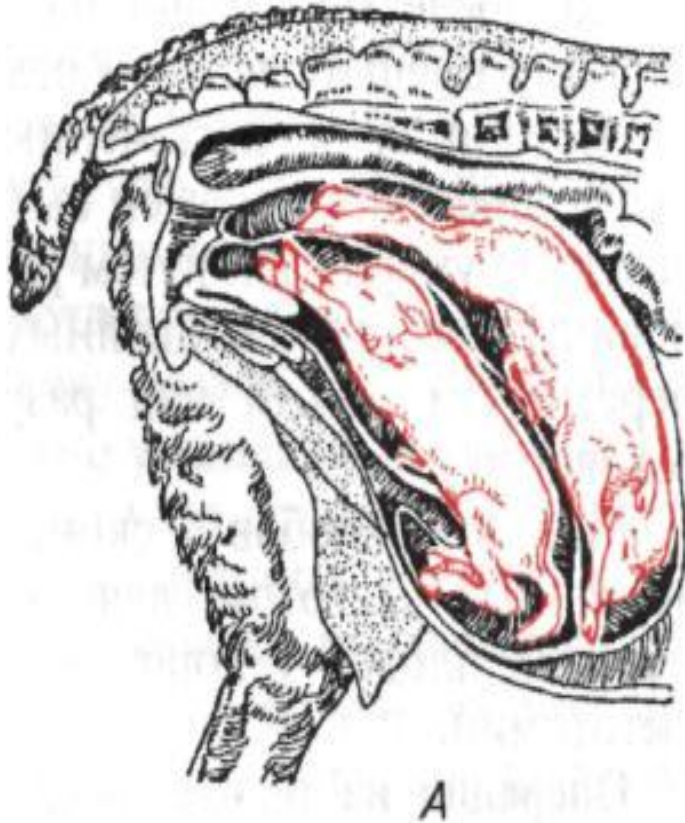
Поперечное положение плода:
А — при спинном; Б — при брюшном
предлежании



Вертикальное положение плода:
А — со спинным; Б — с брюшным
предлежанием



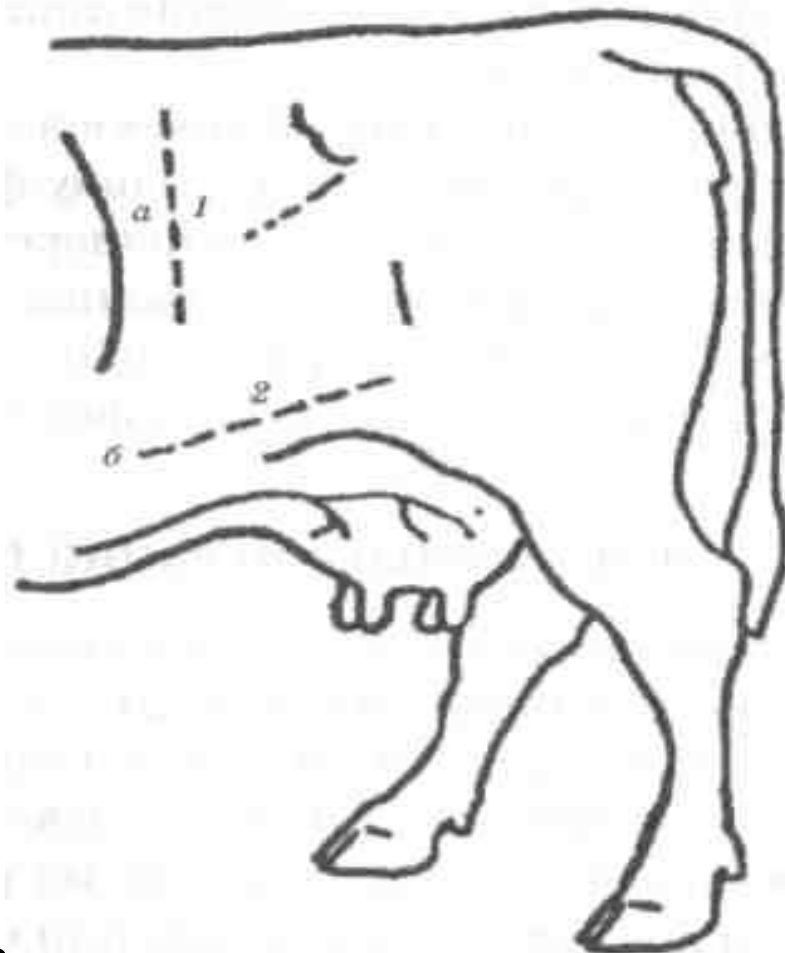*Вертикальное положение плода с
брюшным предлежанием*



Одновременное вклинивание двух
плодов в таз матери:

А — с правильным членорасположением;

Б — с неправильным
членорасположением



Оперативные доступы при кесаревом сечении у коровы:

а — верхний; б — средний;

1 — вертикальный верхний; 2 — косой средний