

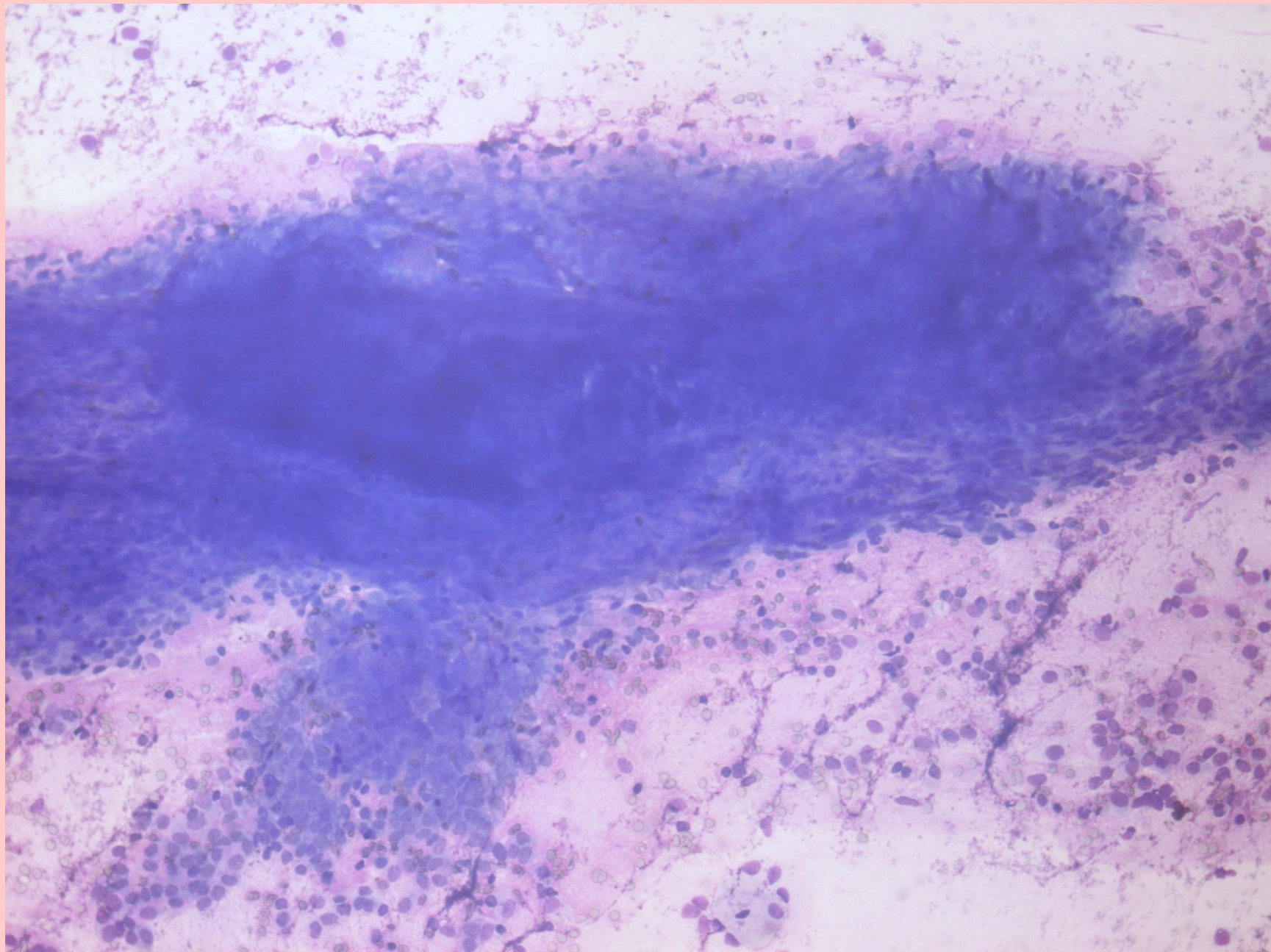
Препарат ШМ-53

Женщина, 37 лет. 20-й день цикла.

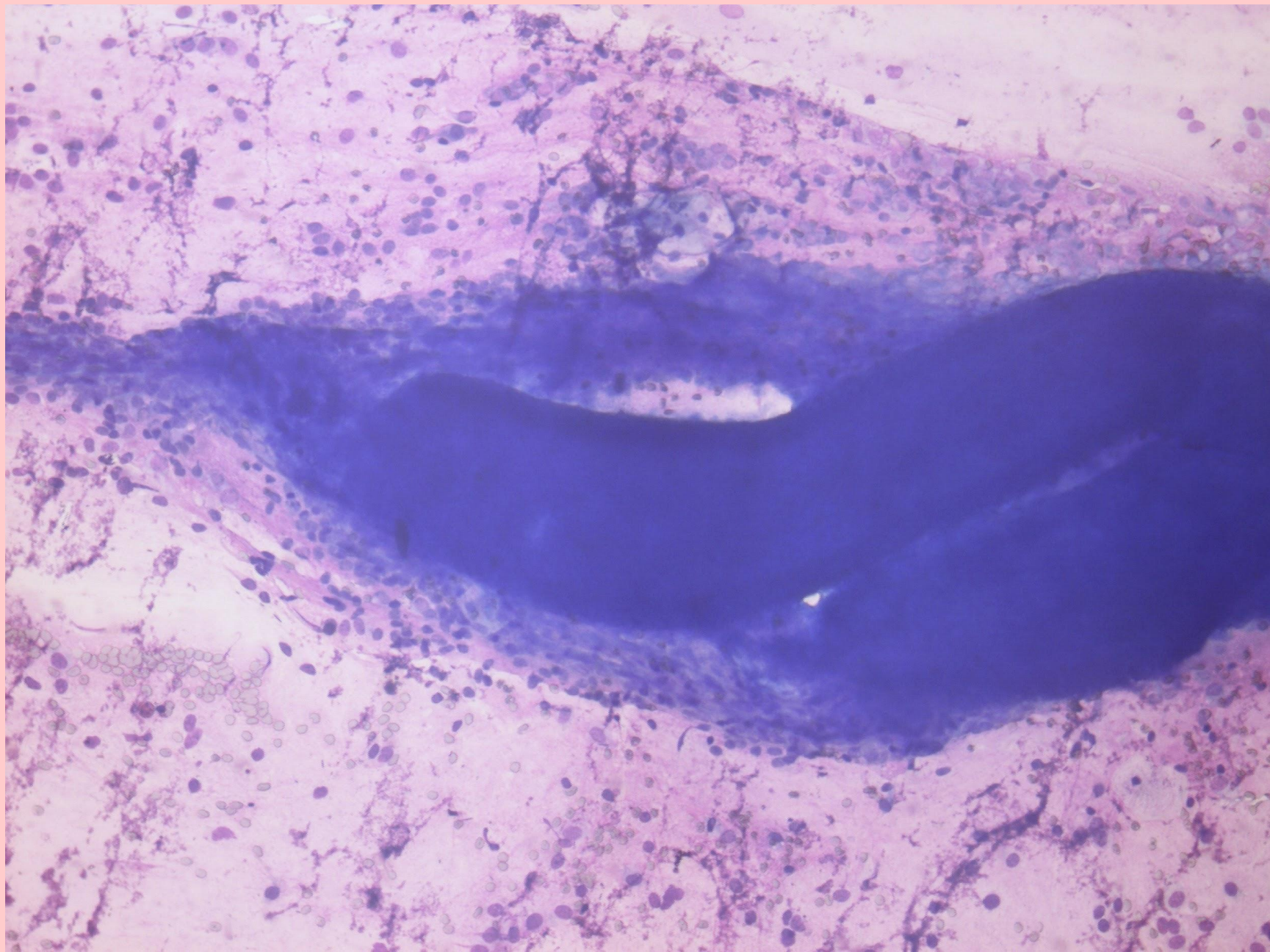
Соскоб из эндоцервикса.

Окрашивание по Романовскому.

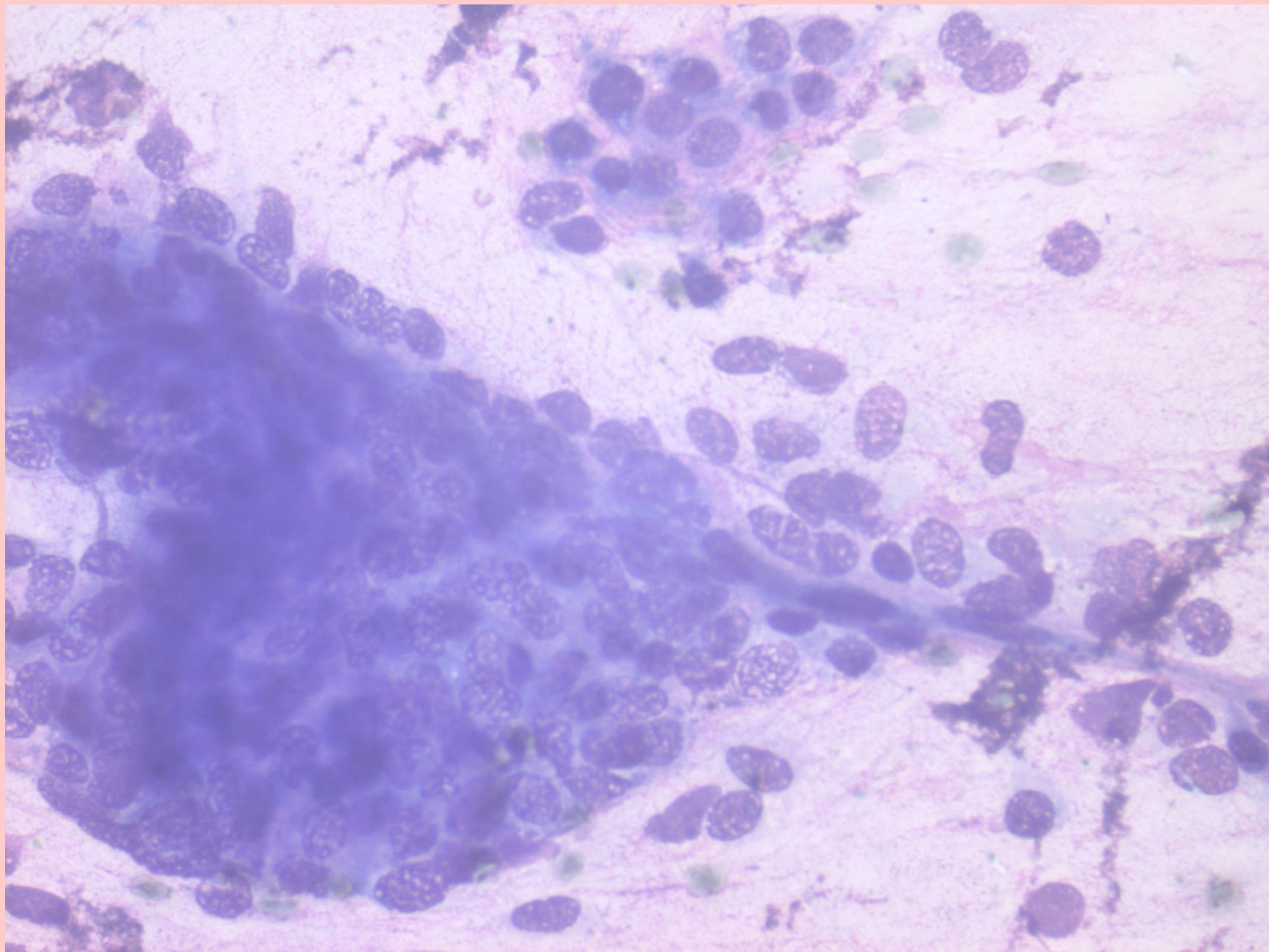
**Клинический диагноз: Полип
цервикального канала.**



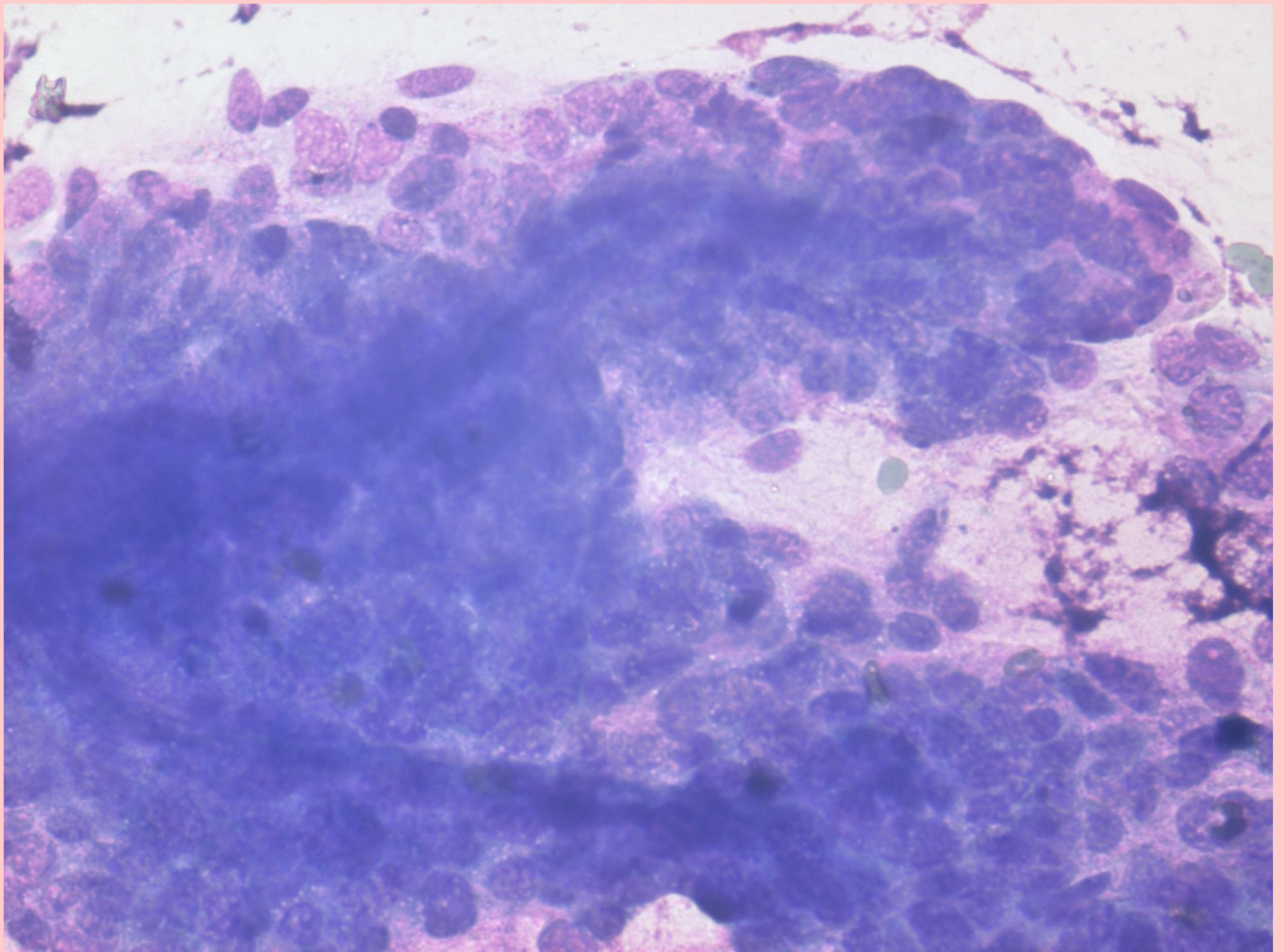
Φοτο 1. x100



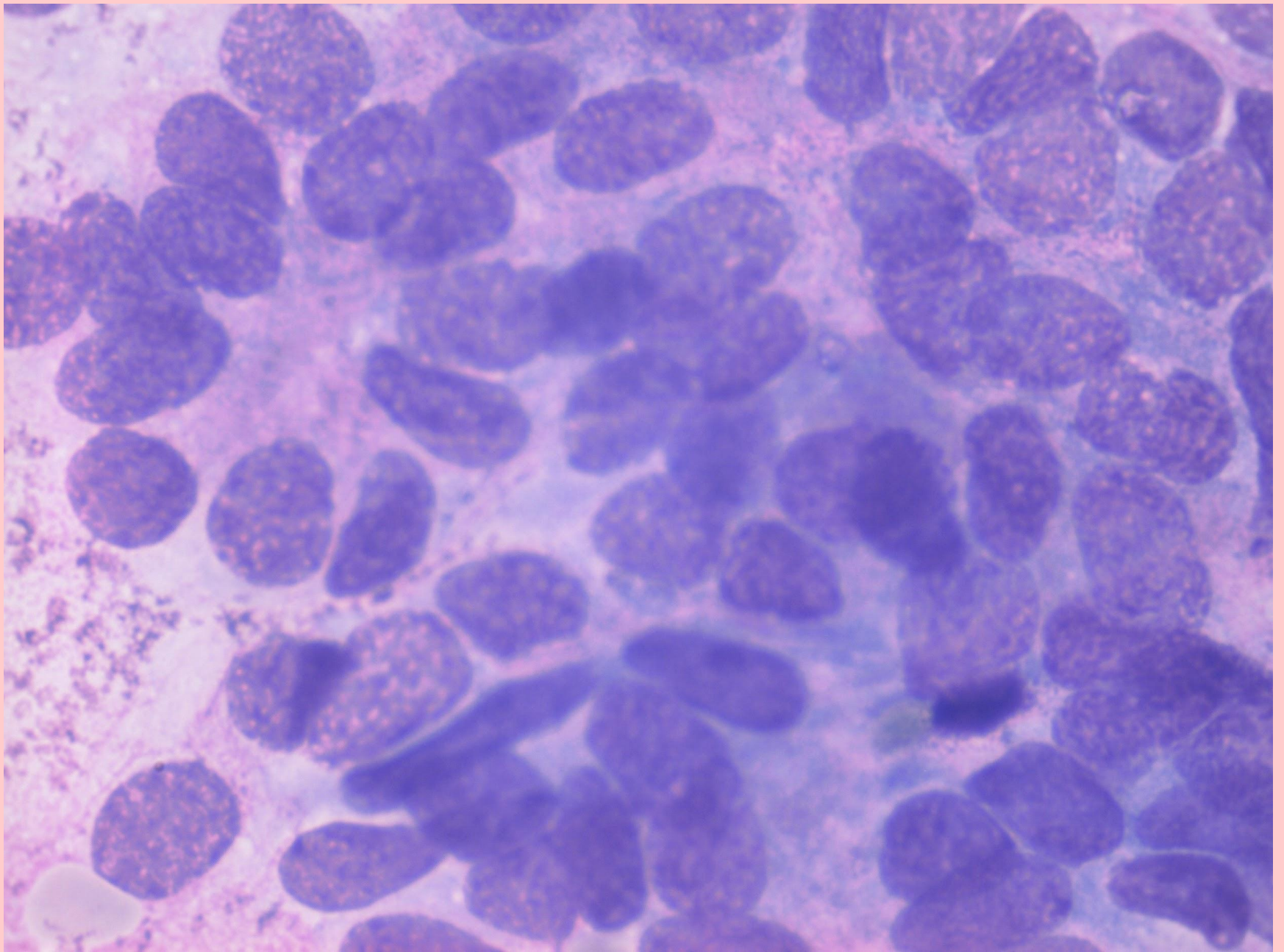
Φοτο 2. x100



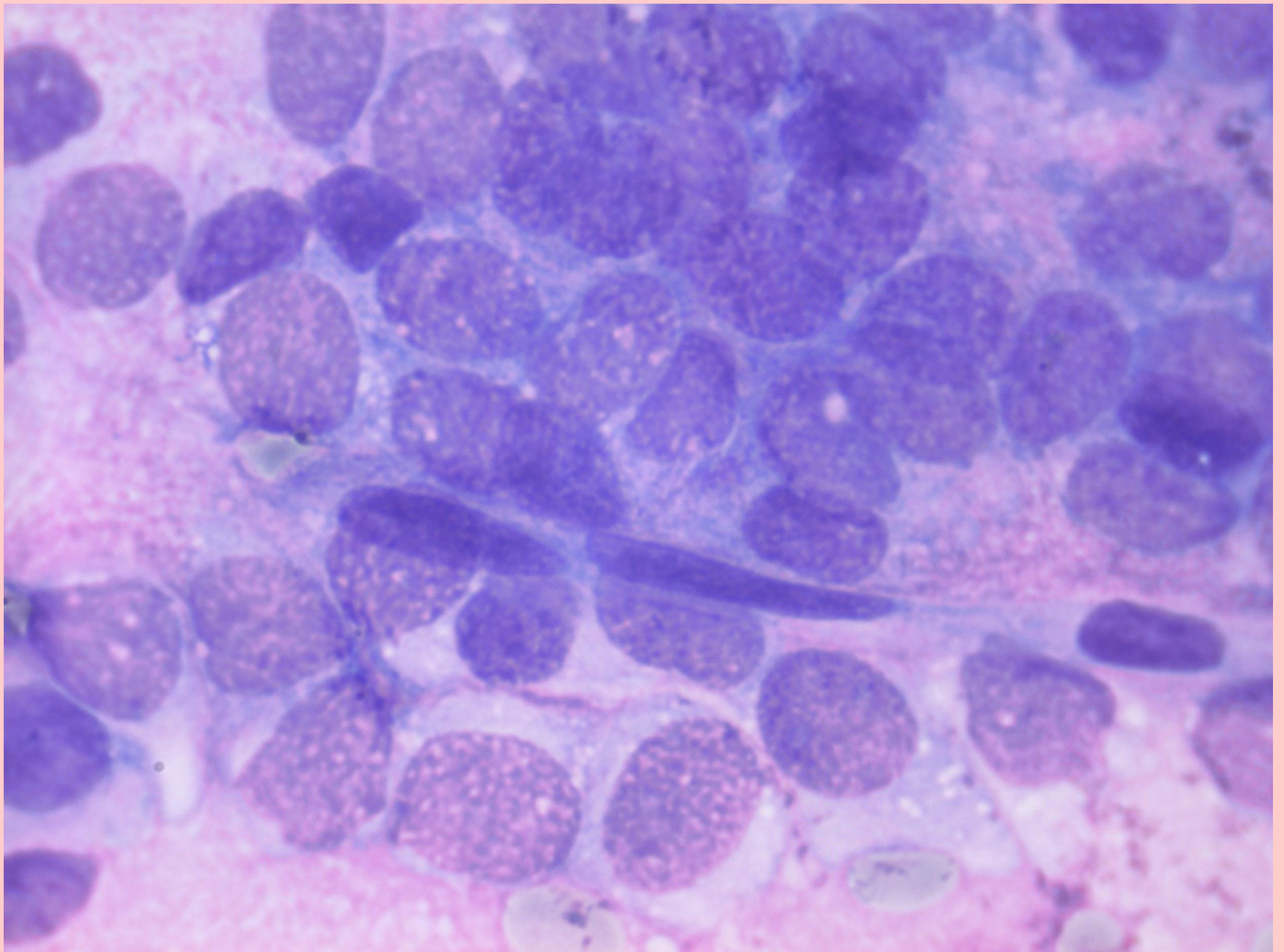
Φοτο 3. x400



Φοτο 4. x400



Φοτο 5. x1000



Φοτο 6. x1000