АО « МЕДИЦИНСКИЙ УНИВЕРСИТЕТ АСТАНА»

Нарушение ритма желудочков сердца

Выполнила: Сералиева Ж.Д.

Группа: 6/110

НАРУШЕНИЕ РИТМА ЖЕЛУДОЧКОВ СЕРДЦА

1. **Желудочковая экстрасистолия;**

2. **желудочковая пароксизмальная тахикардия;**

3. **Трепетание и мерцание желудочков.**

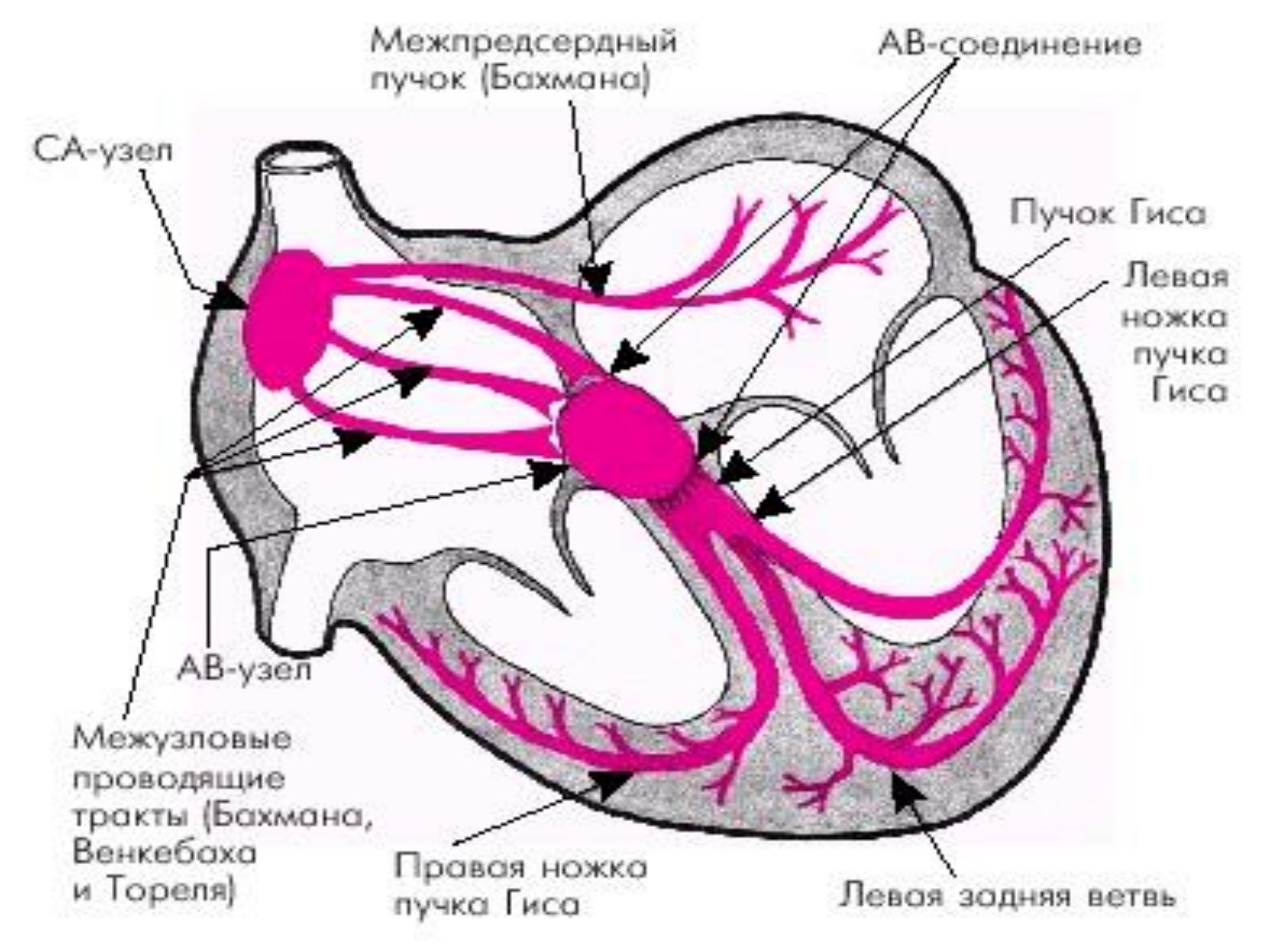
Межпредсердный пучок (Бахмана)
АВ-соединение
СА-узел
Пучок Гиса
Левая ножка пучка Гиса
АВ-узел
Межузловые проводящие тракты (Бахмана, Венкебаха и Тореля)
Правая ножка пучка Гиса
Левая задняя ветвь

Желудочковая экстрасистолия

Желудочковая экстрасистолия (ЖЭ) — это преждевременное возбуждение сердца, возникающее под влиянием импульсов, исходящих из различных участков проводящей системы

ПРИЧИНЫ:

- Желудочковая экстрасистолия возникает как при отсутствии органических забо леваний сердца, так и при их наличии. В первом случае она часто (но не обязательно!) связана со *стрессом, курением, употреблением кофе и спиртных напитков,* вызывающими повышение активности симпатико-адреналовой системы.

- **Симптомы желудочковой экстрасистолии**
- Ощущение « перебоев» в работе сердца. В норме человек не ощущает биение собственного сердца. При желудочковой экстрасистолии возможно появление чувства « перебоя», ударов сердца « вне ритма», ощущение « переворотов» сердца.
- Слабость, головокружение.
- Одышка, чувство нехватки воздуха.
- Беспокойство, чувство страха, паника, боязнь умереть.

ЭКГ — признаки желудочковой экстрасистолии

1. Преждевременное появление на ЭКГ измененного комплекса QRS
2. Значительное расширение (до 0,12 сек. и больше) и деформация экстрасистолического комплекса QRS
3. Расположение сегмента RS — Г и зубца Т экстрасистолы дискордантно направлению основного зубца комплекса QRS
4. Отсутствие перед желудочковой экстрасистолой зубца Р
5. Наличие после желудочковой экстрасистолы полной компенсаторной паузы

sosudinfo.ru
экстрасистола
пауза

- *ЭКГ при левожелудочковой (а) и правожелудочковой (б) экстрасистолах*
  При левожелудочковой экстрасистоле интервал внутреннего от клонения QRS увеличен в отведении V1, при правожелудочковой — в отведении V6.

- **К угрожающим желудочковым экстрасистолам относятся:**
  1. Частые
  2. Политопные
  3. Парные или групповые
  4. Ранние желудочковые экстрасистолы

ЖЕЛУДОЧКОВАЯ ПАРОКСИЗМАЛЬНАЯ ТАХИКАРДИЯ

- При желудочковой пароксизмальной тахикардии импульсы могут исходить из пучка Гиса, ножек Гиса и из периферических разветвлений проводящей системы. При тяжелом повреждении миокарда эктопический импульс может исходить из миокарда желудочков. Во всех этих случаях ход возбуждения по желудочкам резко нарушен. Частота сердцебиений может быть от 140 до 220 в 1 минуту. Ретроградно к предсердиям импульс не проводится, потому предсердия возбуждаются под влиянием импульсов с синусового узла.

ЭТИОЛОГИЯ И ПАТОГЕНЕЗ ПАРОКСИЗМАЛЬНОЙ ЖЕЛУДОЧКОВОЙ ТАХИКАРДИИ

- **Причины**: острый инфаркт миокарда и хроническая ИБС (до 80% всех случаев ПТ) миокардиты, кардиомиопатии, пороки сердца, пролапс митрального клапана интоксикация препаратами наперстянки.
- **Механизмы**: в большинстве случаев имеется круговое движение волны возбуждения (re-entry) в участке сократительного миокарда или в проводящей системе желудочков. Эктопические желудочковые импульсы не проводятся ретроградно к предсердиям, в связи с чем развивается АВ — диссоциация (предсердия сокращаются независимо от желудочков под влиянием нормальных синусовых импульсов).

СИМПТОМЫ

- Начало пароксизма пациент ощущает как толчок в области сердца, переходящий в усиленное сердцебиение. Частота сердечных сокращений во время пароксизма достигает 140-220 и более в минуту при сохраненном правильном ритме. Приступ пароксизмальной тахикардии может сопровождаться головокружением, шумом в голове, чувством сжимания сердца. Реже отмечается преходящая очаговая неврологическая симптоматика – афазия, гемипарезы. Течение пароксизма наджелудочковой тахикардии может протекать с явлениями вегетативной дисфункции: потливостью, тошнотой, метеоризмом, легким субфебрилитетом. По окончании приступа на протяжении нескольких часов отмечается полиурия с выделением большого количества светлой мочи низкой плотности (1,001-1,003).
- Затянувшееся течение пароксизма тахикардии может вызывать падение артериального давления, развитие слабости и обмороков.

- **Для желудочковой формы пароксизмальной тахикардии характерны следующие электрокардиографические признаки:**
- 1. Учащение ритма до 140-220 в 1 мин.
- 2. Уширение и деформация комплексов QRS, напоминающие по форме блокаду ножек пучка Гиса.
- 3. Диссоциация в деятельности предсердий и желудочков.

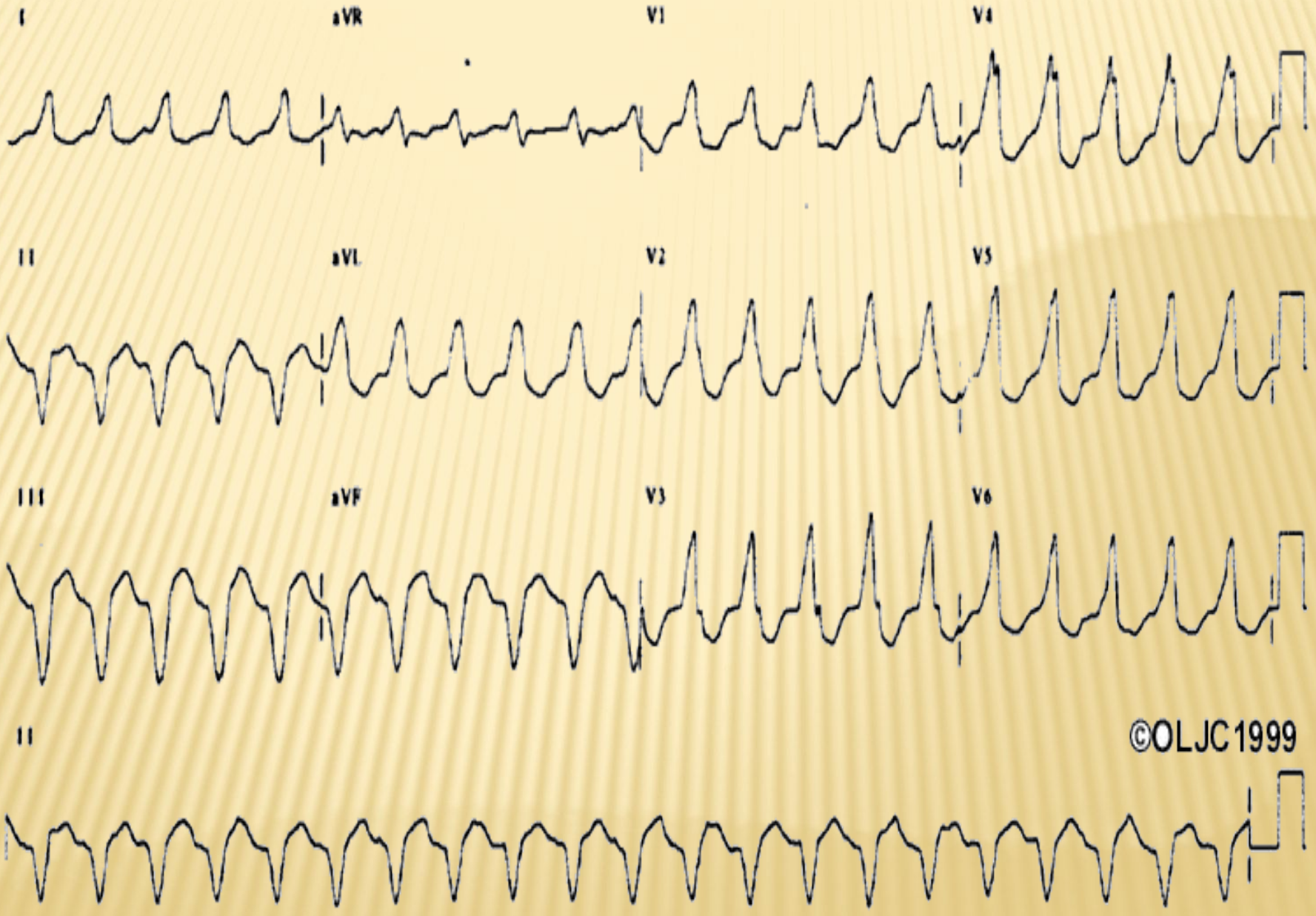
I
aVR
V1
V4
II
aVL
V2
V5
III
aVF
V3
V6
II
©OLJC1999

- **Неотложная помощь и лечение пароксизмальной желудочковой тахикардии**

  — лидокаин 80 — 120 мл. в/в струйно и 20,0 физ. раствора,
  — АТФ 2,0 в/в струйно болюсно без разведения,
  — новокаинамид 10,0 на 20,0 физ. раствора в/в струйно под контролем АД, при необходимости + мезатон 0,3 — 0,5,
  — кордарон 150 мг и 20,0 физ. раствора в/в струйно.

ТРЕПЕТАНИЕ И МЕРЦАНИЕ ЖЕЛУДОЧКОВ

- **Трепетание желудочков** — это частое (до 200 — 300 в мин) ритмичное их возбуждение и сокращение.
- **Мерцание (фибрилляция) желудочков** — столь же частое (до 200 — 500 в мин), но беспорядочное, нерегулярное возбуждение и сокращение отдельных мышечных волокон, ведущее к прекращению систолы желудочков (асистолии желудочков).

ПРИЧИНЫ

- Трепетание и фибрилляция желудочков могут развиваться как на фоне заболеваний сердца, так и при различной экстракардиальной патологии.
- Чаще всего трепетанием и фибрилляцией желудочков осложняется тяжелое органическое поражение миокарда при ИБС (остром инфаркте миокарда, постинфарктном кардиосклерозе), аневризме сердца, миокардите, гипертрофической или дилатационнойкардиомиопатии, с индроме Вольфа-Паркинсона-Уайта, клапанных пороках сердца (стенозе устья аорты, пролапсе митрального клапана).
- Более редкими причинами развития трепетания желудочков выступают интоксикация сердечными гликозидами, нарушения электролитного баланса, высокий уровень катехоламинов в крови, электротравма, ранения грудной клетки, контузия сердца, гипоксия и ацидоз, гипотермия.
- Некоторые лекарственные препараты (симпатомиметики, барбитураты, наркотические анальгетики, антиаритмические средства и др.) в качестве побочного действия могут вызывать желудочковую тахикардию
- . Иногда трепетание и мерцание желудочков возникают при проведении кардиохирургических процедур – коронарографии, электрической кардиоверсии и дефибрилляции.

МЕХАНИЗМЫ:

1. При трепетании — быстрое и ритмичное круговое движение волны возбуждения по миокарду желудочков (re-entry), например, по периметру инфарцированной зоны или участка аневризмы ЛЖ.
2. При мерцании (фибрилляции) — множественные беспорядочные волны micro-re-entry, возникающие в результате выраженной электрической негомогенности миокарда желудочков.

СИМПТОМЫ :

- Трепетание и фибрилляция желудочков сопровождаются
- остановкой кровообращения,
- потерей сознания,
- исчезновением пульса на сонных и бедренных артериях,
- агональным дыханием,
- резкой бледностью или диффузным цианозом кожных покровов.
- Зрачки расширяются, их реакция на свет отсутствует.
- Могут возникнуть тонические судороги, непроизвольное мочеиспускание и дефекация. Если в течение 4-5 ближайших минут эффективный сердечный ритм не будет восстановлен, наступают необратимые изменения в ЦНС и других органах.

- **ЭКГ — признаки фибрилляции и трепетания желудочков**
- 1. При трепетании желудочков — частые (до 200 — 300 в мин) регулярные и одинаковые по форме и амплитуде волны трепетания, напоминающие синусоидальную кривую;
  2. При мерцании (фибрилляции) желудочков — частые (до 300 — 500 в мин), но нерегулярные беспорядочные волны, отличающиеся друг от друга различной формой и амплитудой. Трепетание вызвано правильным круговым движением, мерцание — неправильным вихревым движением волны возбуждения по желудочкам.

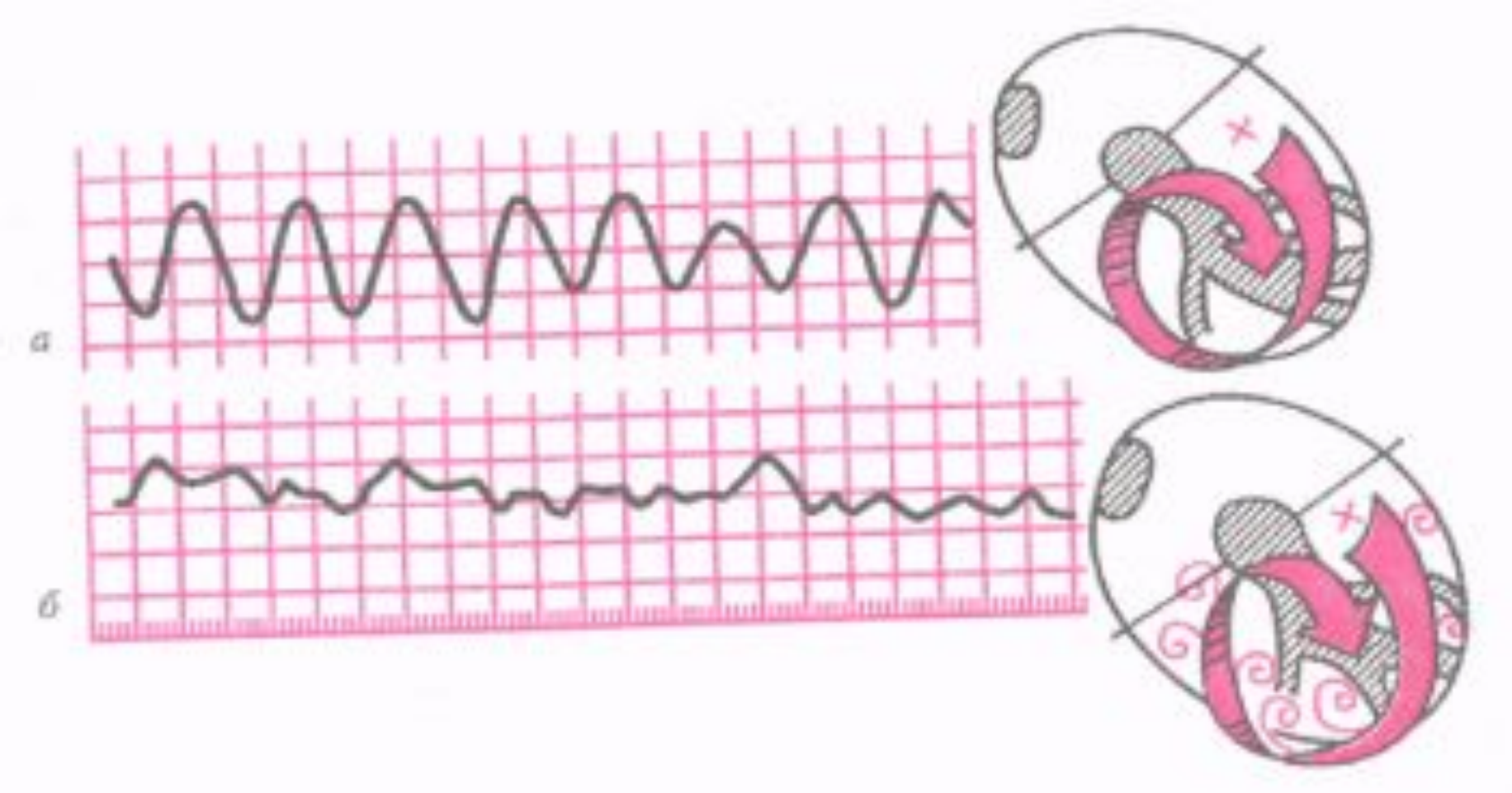

ЭКГ при трепетании (а) и мерцании (фибрилляции) желудочков (б)

- **Неотложная помощь при фибрилляции желудочков**
- Неотложная помощь — проведение реанимационных мероприятий: искусственная вентиляция легких,
- непрямой массаж сердца,
- ЭИТ — дефибрилляция разрядом 100 — 200 Дж.,
- в/в лидокаин 80 — 120 мл. на 20,0 физ. раствора,
- в/в адреналин 1 % 1,0 на 20,0 физ. раствора,
- в/в атропин 0,1 % 1,0 на 20,0 физ. раствора при асистолии

Спасибо за внимание!
MyShared