ФГАОУ ВО РНИМУ им. Н.И.
Пирогова Минздрава России

# Анатомия орбиты

Подготовила: Акобян М.В., ординатор 1 года
Кафедры офтальмологии ФДПО

# Содержание:

# Основные моменты:

- Самый короткий и прямой путь к зрительному нерву лежит вдоль медиальной стенки
- Эмиссионные каналы в медиальной стенке глазницы могут способствовать распространению инфекции из решетчатой пазухи в глазницу
- В малом крыле клиновидной кости находится канал зрительного нерва. Переломы дна орбиты могут затрагивать подглазничную борозду, в которой находится подглазничный нерв что нужно помнить в случаях орбитальной травмы, связанной с подглазничной гипестезией
- Воображаемая линия, проведенная снаружи между местами прикрепления экстраокулярных мышц приближается к зубчатой линии внутри ???
- В цинновом кольце медиальная и верхняя прямые мышцы прилегают к оболочке зрительного нерва. Из-за этого анатомического соотношения пациенты с ретробульбарным невритом зрительного нерва испытывают боль при движении глаз
- Сосудистая сеть век включает множество участков анастомозов между наружными и внутренних сонных артерий

# Анатомия орбиты

- Размеры взрослой орбиты
- Объем орбиты чуть меньше 30 мл
- Орбита имеет грушевидную форму,  зрительный нерв представляет собой ствол
- Вход в глазницу в среднем составляет примерно 35 мм в высоту и 45 мм в ширину, а его максимальная ширина находится примерно на 1 см позади переднего края орбиты
- Глубина орбиты, измеренная от входа в орбиту до вершины орбиты, варьирует от 40 до 45 мм в зависимости от того, производится ли измерение вдоль латеральной или медиальной стенки
- Раса и пол влияют на каждое из этих измерений

# Кости орбиты (bony orbi

- лобная кость
- скуловая кость
- верхнечелюстная кость
- решетчатая кость
- клиновидная кость ( большие и малые крылья)
- слезная кость
- небная кость

Функция: кости орбиты окружает глазное яблоко и помогают защитить его от тупых травм.

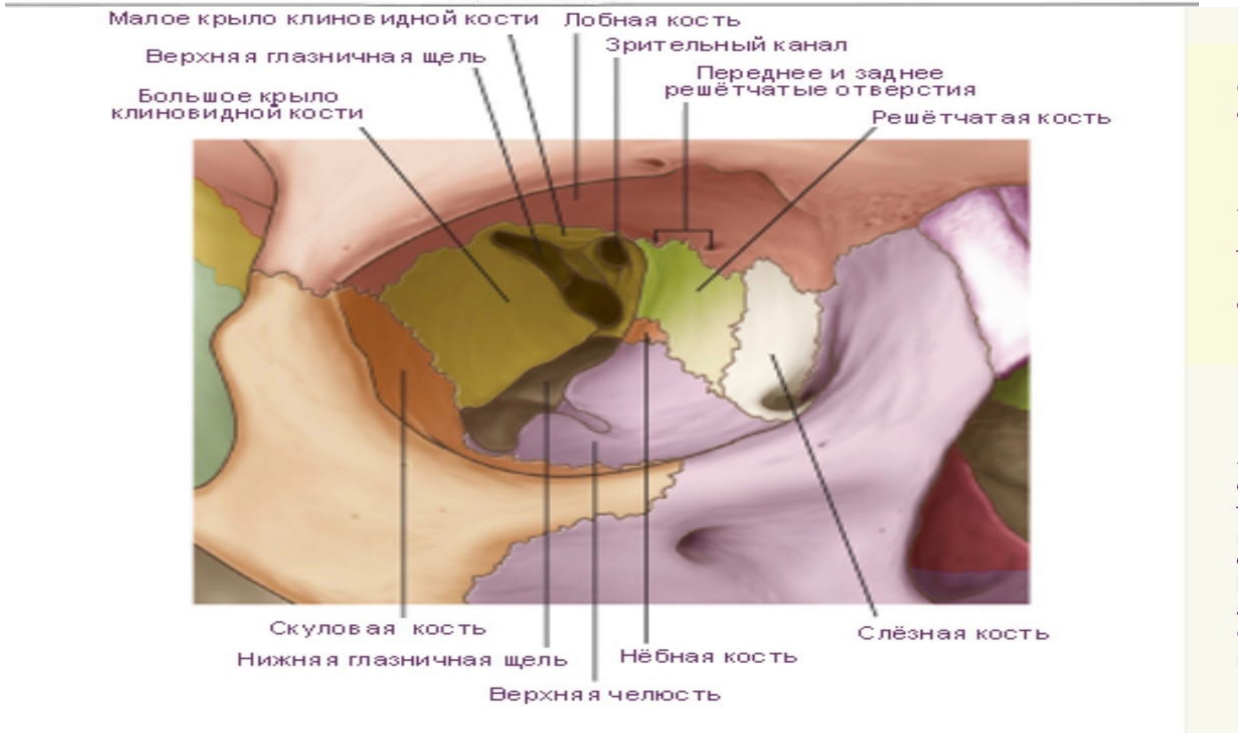

# Край орбиты (orbital margin):

Образует четырехстороннюю спираль:

- верхний край которой образован лобной костью, медиально прерываемой надглазничной вырезкой
- Медиальный край образован сверху лобной костью, а снизу — задним слезным гребнем слезной кости и передним слезным гребнем верхнечелюстной кости.
- Нижний край образован верхнечелюстной и скуловой костями.
- Латерально край орбиты завершают скуловая и лобная кости.

# Верхняя стенка орбиты( orbital roof):

Образована двумя костями:

- глазничная пластинка лобной кости
- малое крыло клиновидной кости
- Ямка для слезной железы, лежащая переднелатерально позади скулового отростка лобной кости, находится в пределах верхней стенки орбиты. Медиально блоковая ямка располагается на лобной кости приблизительно в 4-5 мм от края глазницы и является местом прикрепления верхней косой мышцы, где прикрепляется блок, изогнутая пластинка гиалинового хряща.

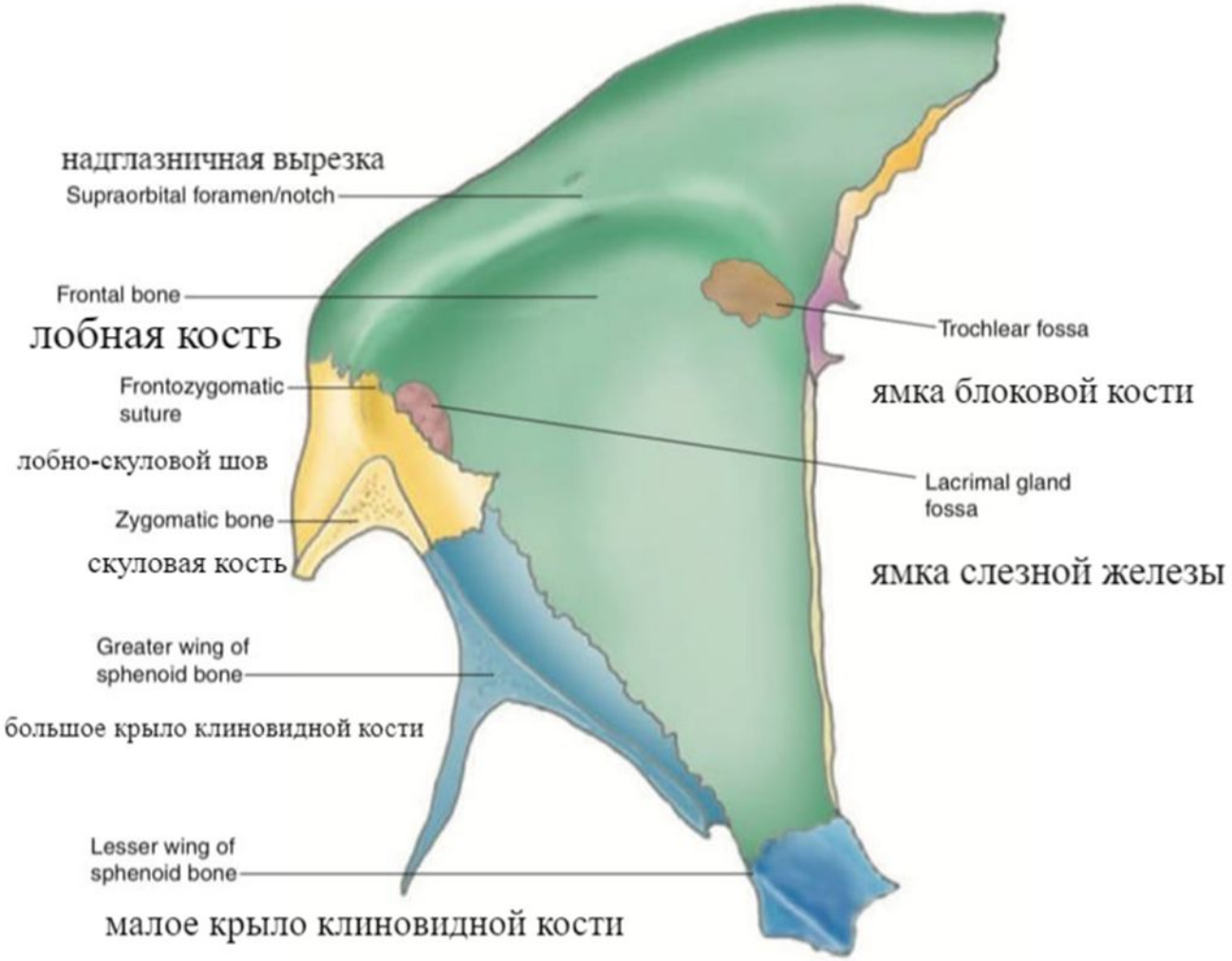

# Медиальная стенка орбиты (medial orbital wall)

- Образована 4 костями:

- лобный отросток верхнечелюстной кости

- слезная кость

- глазничная пластинка решетчатой кости

- малое крыло клиновидной кости

- решетчатая кость составляет большую часть медиальной стенки
- Ямка для слезного мешка образована лобным отростком верхнечелюстной кости и слезной костью.
- Ниже ямка переходит в костный носослезный канал, который продолжается в нижний носовой ход (пространство под нижней носовой раковиной) носа.
- Орбитальная пластинка решетчатой кости, которая образует часть медиальной стенки орбиты, представляет собой структуру толщиной с бумагу (отсюда и ее название, lamina papyracea) и является наиболее частым местом перелома после тупой травмы орбиты.
- Медиальная стенка имеет 2 отверстия, которые могут служить проводниками для отростков, вовлекающих решетчатую пазуху, для входа в глазницу.
- NB! Самый прямой путь к зрительному нерву лежит вдоль медиальной стенки: это актуально для хирургических процедур, таких как энуклеация или декомпрессия оболочки зрительного нерва.

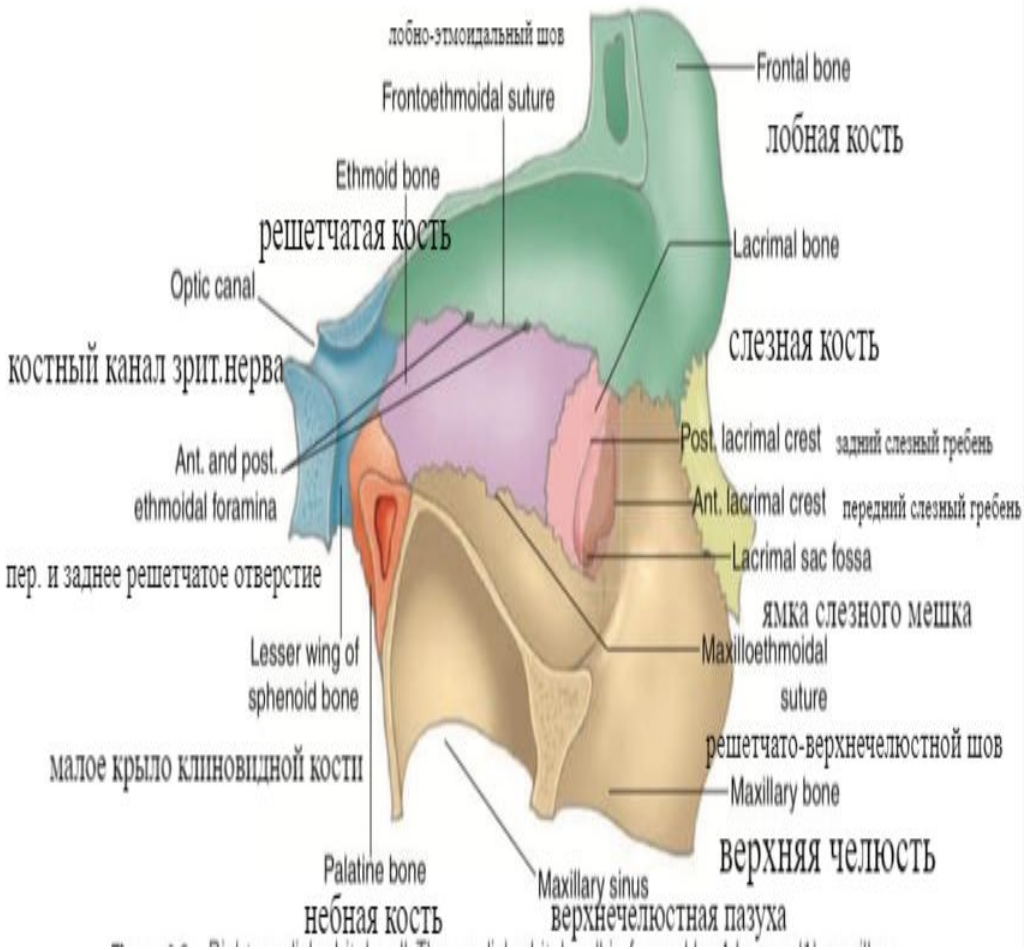

# Основание орбиты(orbital floor)

- Дно глазницы, являющееся крышей верхнечелюстной пазухи состоит из 3 костей

- глазничная пластинка верхнечелюстной кости

- небная кость

- глазничная пластинка скуловой кости

- Подглазничная борозда пересекает дно и спускается кпереди в подглазничный канал.
- И в борозде, и в канале находится подглазничный нерв (верхнечелюстная ветвь тройничного нерва, $V_2$), который выходит из подглазничного отверстия, ниже глазничного нерва. край верхнечелюстной кости. По этой причине пациентов, обследованных на наличие переломов дна орбиты,следует также обследовать на наличие подглазничной гипестезии.
- От дна глазницы чуть латеральнее отверстия носослезного канала отходит нижняя косая мышца, единственная экстраокулярная мышца, не отходящая от верхушкиорбиты. Дно орбиты наклонено вниз приблизительно на 20° сзади вперед.
- До полового созревания кости дна глазницы незрелые и более склонны к переломам типа «люка» и вторичному ущемлению мышц.

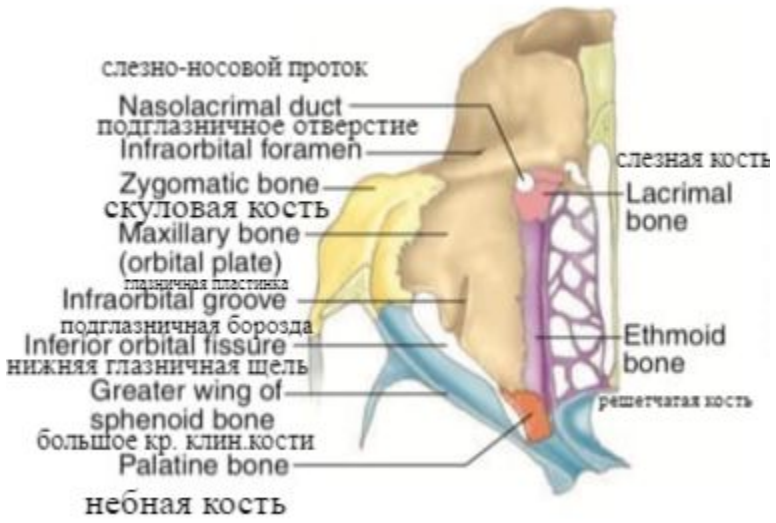

# Наружная стенка глазницы(lateral orbital wall)

- Самая толстая и прочная из стенок глазницы, латеральная стенка образована 2 костями:

- скуловая кость

-большое крыло клиновидной кости

- Латеральный бугорок орбиты (бугорок Уитнола), небольшое возвышение края орбиты скуловая кость, лежит примерно на 11 мм ниже лобно-скулового шва. Этот важный ориентир является местом крепления следующих конструкций: контрольная связка латеральной прямой мышцы поддерживающая связка глазного яблока (подвешивающая связка Локвуда) сухожилие латерального глазного яблока латеральный рог апоневроза леватора

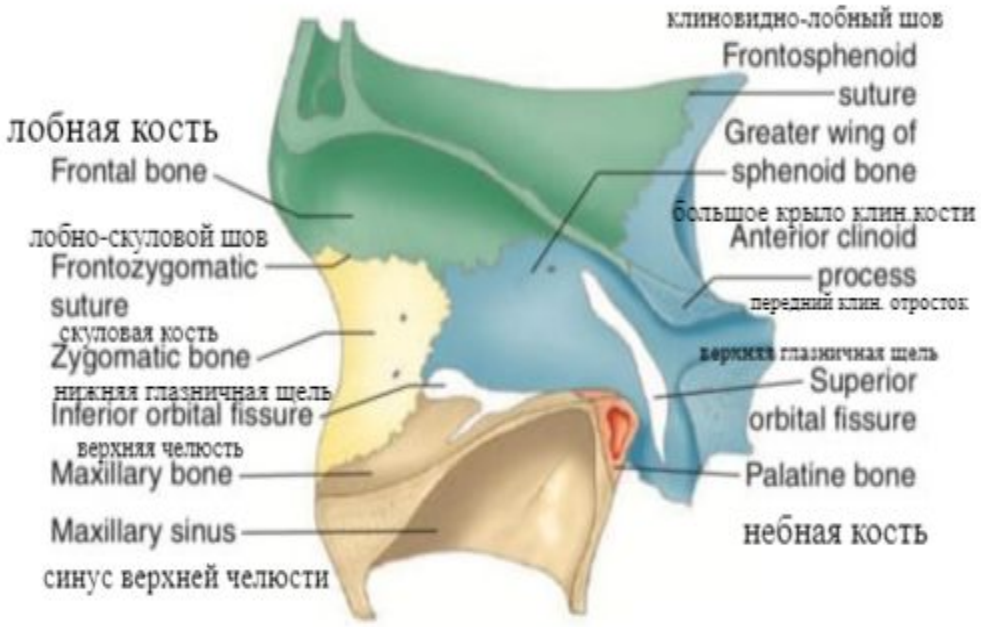

- Орбитальные отверстия, протоки, каналы и трещины Форамина
- Зрительное отверстие является точкой входа в зрительный канал, который ведет от средней черепной ямки к верхушке глазницы (см. рис. 1-1). Зрительный канал направлен вперед, латерально и несколько вниз и проводит зрительный нерв, глазную артерию и симпатические волокна из сонного
  э крыло клиновидной кости.
- цей представляет со ой трети
  ые сосуды и надглаз
- ый нерв). Переднее ропускает
  чатое отверстие ле дние
  рис. 1-3). Скулово-ви нки глазницы,
  и ветви скулового не вляется книзу
  рис. 1-4, 1-40).
- жается кпереди от г ницы. Оттуда он
  остная ветвь CN V) (с
- 1) расположена меж нее и частично
  на составляет прим бщее начало
  ший глазничная щел

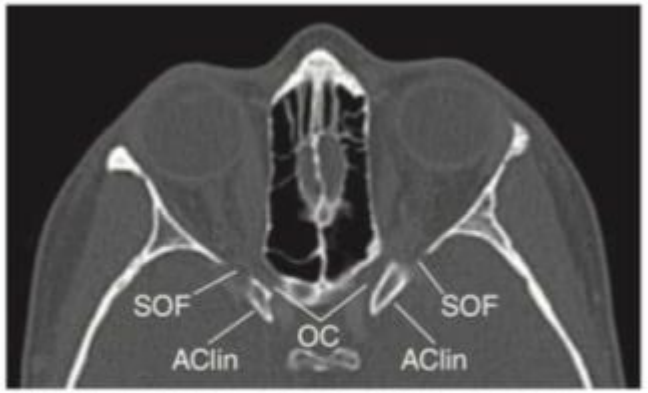


SOF-верхняя глазничная щель
AClin-передний клин.отросток
OC-зрительный канал

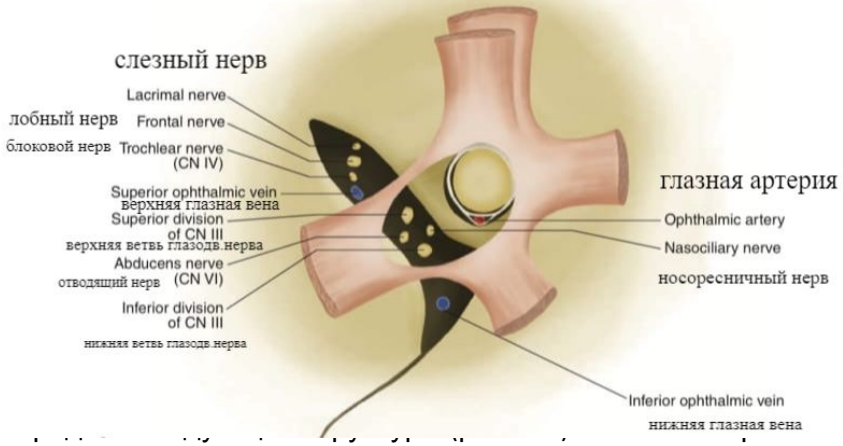


- лобный нерв CN $V_1$ CN IV (блоковый нерв) верхняя глазная вена
- В пределах кольца или между головками прямой мышцы располагаются (см. рис. 1-7): верхняя и нижняя ветви CN III (глазодвигательный нерв)
- назоцилиарная ветвь CN $V_1$, которая также несет постганглионарный симпатический
- волокна на пути к цилиарному ганглию CN VI (отводящий нерв)

- Рисунок 1-7 A. Вид спереди правой вершины орбиты, показывающий распределение нервов при их
- прохождении через верхнюю глазничную щель и зрительный канал. На этом изображении также показано
- кольцо Цинна, фиброзное кольцо, образованное началом четырех прямых мышц.
- (продолжение)
- Ход нижней глазной вены вариабелен, и она может проходить внутри или ниже глазного яблока.
- кольцо, когда он покидает
- орбиту. Нижняя глазничная щель лежит непосредственно под верхней щелью, между
- латеральной стенкой и дном глазницы, обеспечивая доступ к крылонебной и нижневисочной
- ямкам (см. рис. 1-1). Следовательно, он находится близко к круглому отверстию и
- крыловидному каналу. Через нижнюю глазничную щель проходят подглазничная и скуловая
- ветви CN V2, глазничный нерв от крылонебного узла и нижняя глазничная вена.
- Нижняя глазная вена соединяется с крыловидным сплетением перед впадением в кавернозный
- синус.

- Периорбитальные пазухи
- Периорбитальные пазухи имеют тесную анатомическую связь с орбитами (рис. 1-8).
- Медиальные стенки глазниц, ограничивающие полость носа спереди и решетчатую пазуху и
- клиновидную пазуху сзади, почти параллельны. У взрослых латеральная стенка каждой орбиты образует
- угол приблизительно 45° с медиальной плоскостью. Боковые стенки граничат со
- средней черепной, височной и крылонебной ямками. Выше орбиты находятся передняя черепная
- ямка и лобная пазуха. Верхнечелюстная пазуха и небные воздушные ячейки расположены ниже.
- Нижне-медиальная орбитальная стойка расположена вдоль нижне-носовой орбиты, где
- орбитальные кости наклонены от дна к медиальной стенке. Эта область важна из-за ее
- близости к устью верхнечелюстной пазухи (рис. 1-9). Кроме того, fovea ethmoidalis,
- образующая крышу решетчатых пазух, является латеральным продолжением решётчатой пластинки.
- Расположение периорбитальных пазух и их связь с анатомическими особенностями черепа
- показаны на рис. 1-8 и обсуждаются далее в разделе 7 BCSC «Окуло-лицевая пластическая
- и орбитальная хирургия».
- КЛИНИЧЕСКАЯ ЖЕМЧУЖИНА
- ГЛАВА 1: Прикрепление орбиты и окуляра● 15
- При планировании операции на слезных железах важно определить решетчатую ямку, чтобы предотвратить
- непреднамеренную утечку спинномозговой жидкости, а также внутричерепное повреждение.
- Вопрос
- Эти результаты были полезны?

# Спасибо за внимание!