ФГБОУ ВО ЧГМА
Минздрава России
КАФЕДРА АНАТОМИИ С КУРСОМ ТОПОГРАФИЧЕСКОЙ АНАТОМИИ
И ОПЕРАТИВНОЙ ХИРУРГИИ

Лекция № 6
Анатомия черепа

Лектор: к.м.н. , доцент Любин А.В.

План

- Общие данные о черепе, функция черепа
- Отделы черепа, функциональное назначение полостей и ямок черепа
- Классификация костей черепа
- Этапы развития черепа
- Особенности строения костей черепа
- Особенности черепа новорожденного
- Возрастные и половые отличия черепа
- Краниометрия, методы
- Классификация форм черепа
- Аномалии развития костей черепа

Функции черепа

- Защита для мозга, нервов, органов, расположенных в области головы
- Участие в приеме пищи
- Участие в дыхание
- Участие в голосообразование
- Мимике и другие функции

Мозговой:

- Свод
- Основание

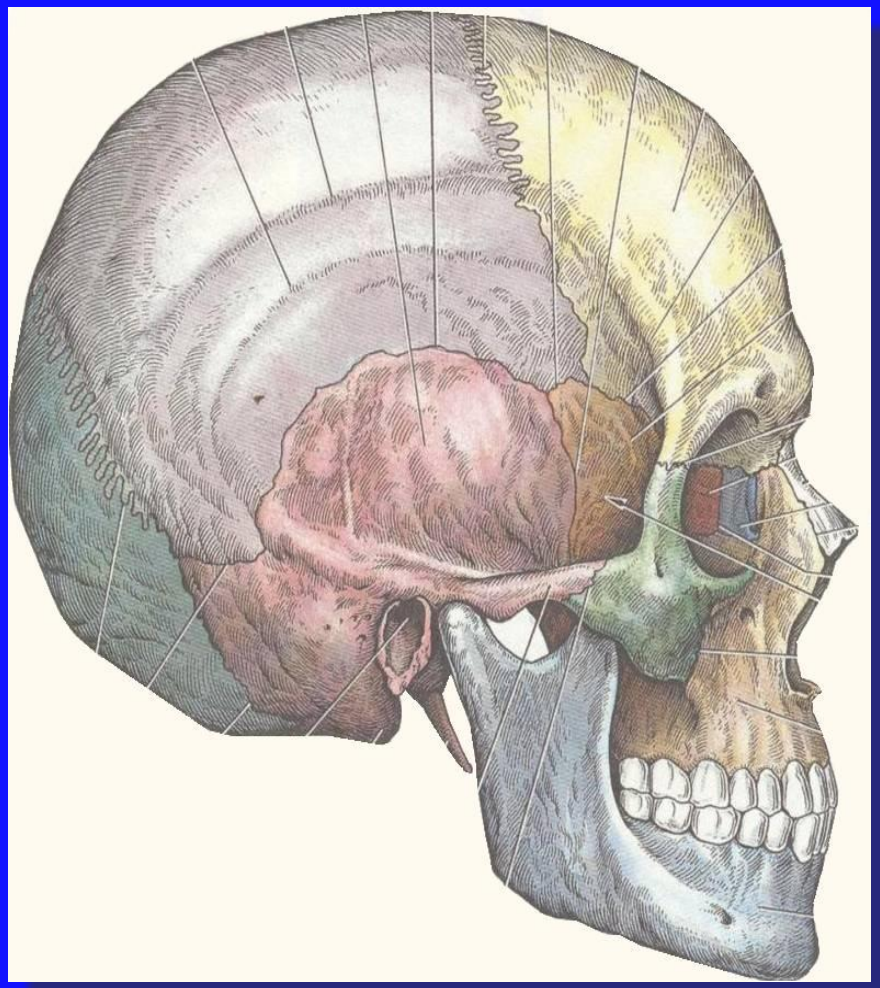

Лицевой:

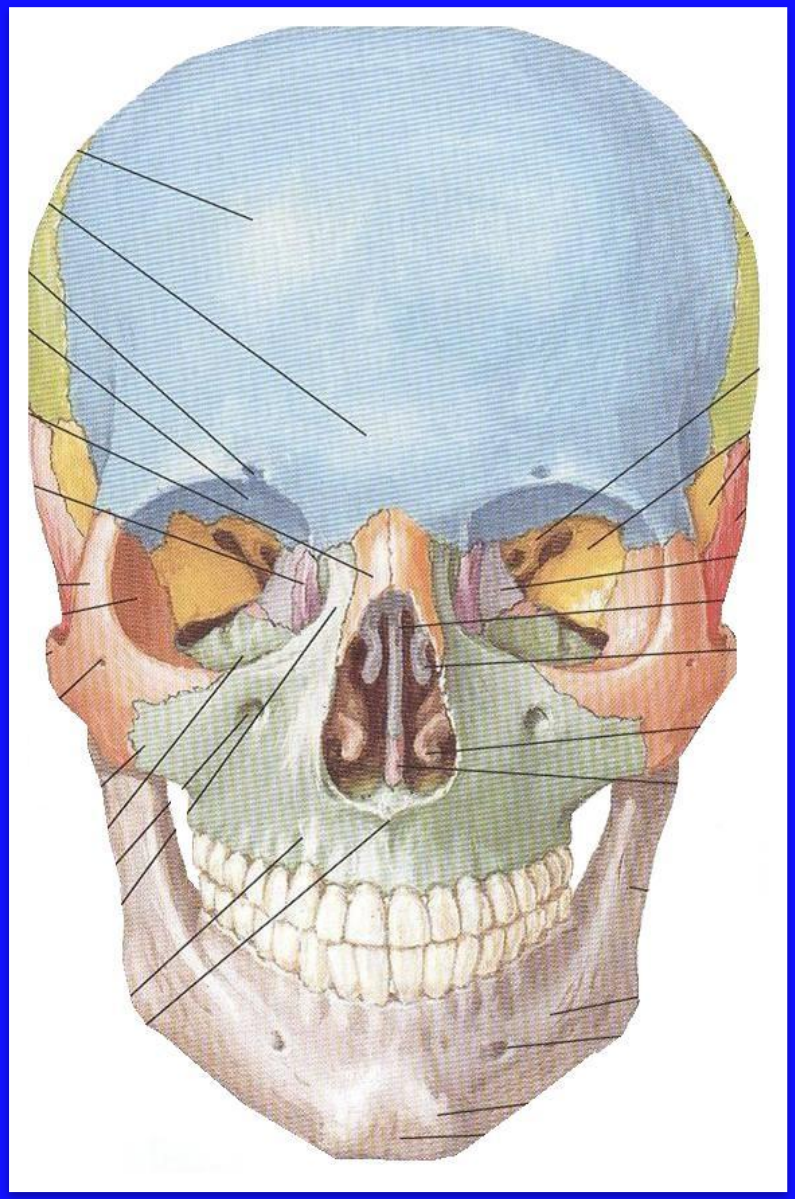

Череп

Мозговой

Непарные кости

Затылочная
Клиновидная
Лобная
Решетчатая

Парные кости

Височная
Теменная

Лицевой

Непарные кости

Подъязычная
Нижняя челюсть
Сошник

Парные кости

Верхняя челюсть
Нижняя носовая раковина
Небная
Скуловая
Носовая

развитие мозгового черепа

3 стадии:

Основание

- 1-я стадия соединительнотканная (1 мес. эмбрионального развития)
- 2-я стадия хрящевая – (2 мес.)
- 3-я стадия костная (в конце 2-го мес.)

2 стадии:

Свод

- 1-я стадия соединительнотканная (1 мес. эмбрионального развития)
- 2-я стадия костная (в конце 2-го мес.)

развитие основания черепа

- В результате слияния хрящевых капсул формируются области: решётчатая, глазничная, лабиринтная, затылочная.
- С ранних стадий эмбриогенеза в черепе уже имеются отверстия и каналы, т.к. мозг, сосуды и нервы развиваются до возникновения перепончатого и хрящевого черепа. Поэтому все каналы и отверстия в костях формируются вокруг этих образований.

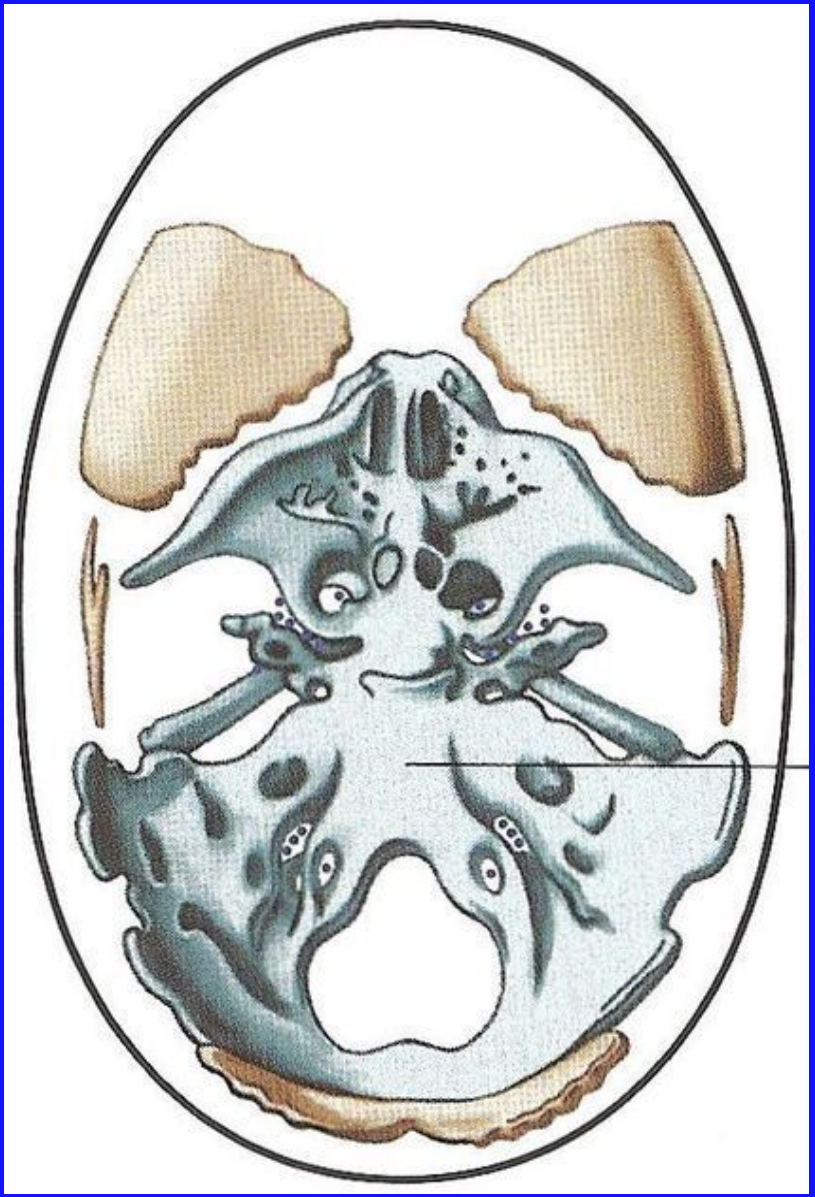

Развитие лицевого (висцерального) черепа

Развивается из висцеральных (жаберных) дуг:

1-я дуга: верхняя и нижняя челюсть, небная и скуловая кости, молоточек и наковальня

2-я: шиловидный отросток, малые рога и часть тела подъязычной кости

3-я: большие рога и часть тела подъязычной кости

- Кости, проходящие **2-е стадии развития** (соединительнотканну ю и костную) называются **первичными**
- Кости, проходящие **3-и стадии развития** (соединительнотканну ю, хрящевую и костную) называются **вторичными**

- В своде между костями остаются прослойки соединительной ткани ***(синдесмозы)***: роднички, швы
- В основании черепа хрящ закладывается вокруг органов, образуя носовые, зрительные капсулы и вокруг гипофиза. Между костями прослойки - ***синхондрозы***

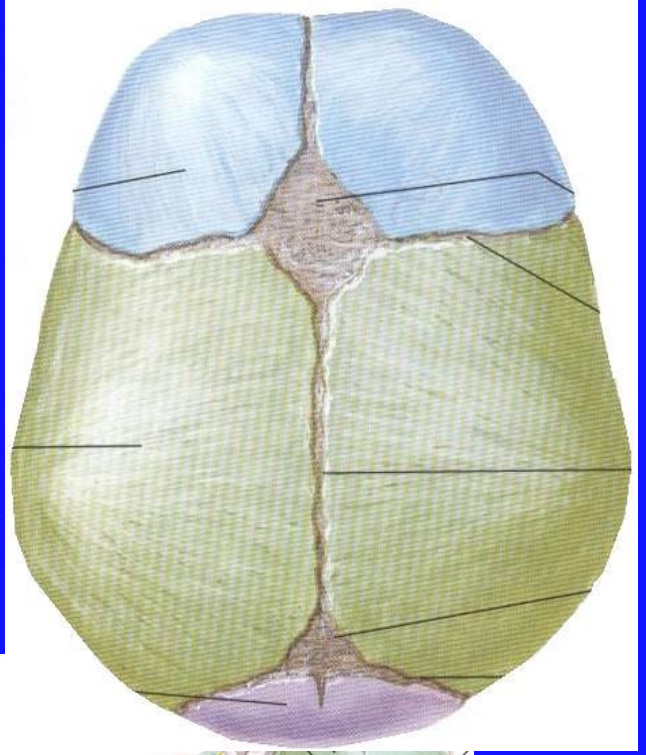

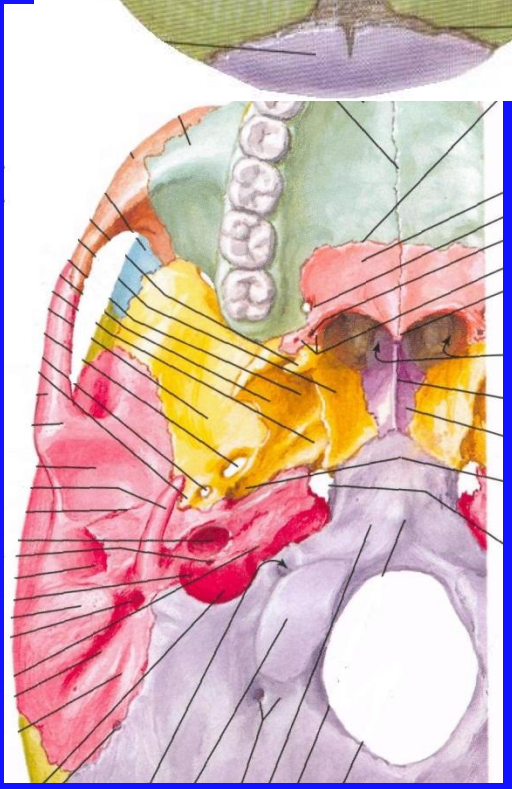

Классификация костей черепа

- **<u>Плоские кости</u>:** теменные, сошник, слезные, небные, носовые, нижняя носовая раковина
- **<u>Смешанные:</u>** затылочная, височная, скуловая, нижняя челюсть, подъязычная
- **<u>Пневматизированные :</u>** (содержат воздушные полости): лобная, верхняя челюсть, решетчатая,
- Полости, находящиеся в костях черепа – ***придаточные (околоносовые) паз***

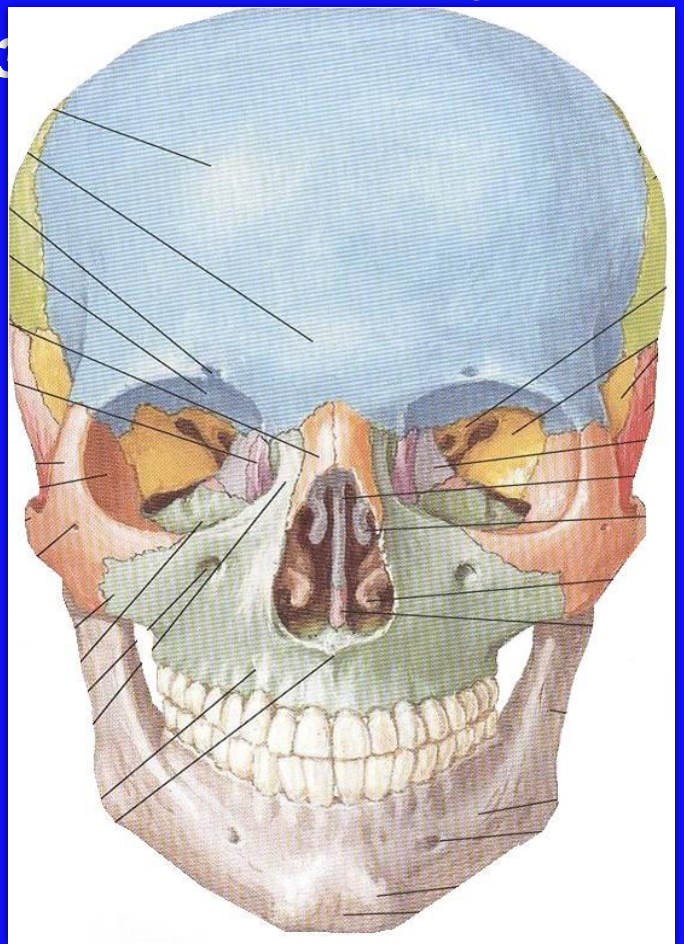

Особенности строения костей черепа

- Наружная кортикальная пластинка (компактная костная ткань)
- Внутренняя – стекловидная, очень хрупкая
- Губчатое вещество – диплоэ

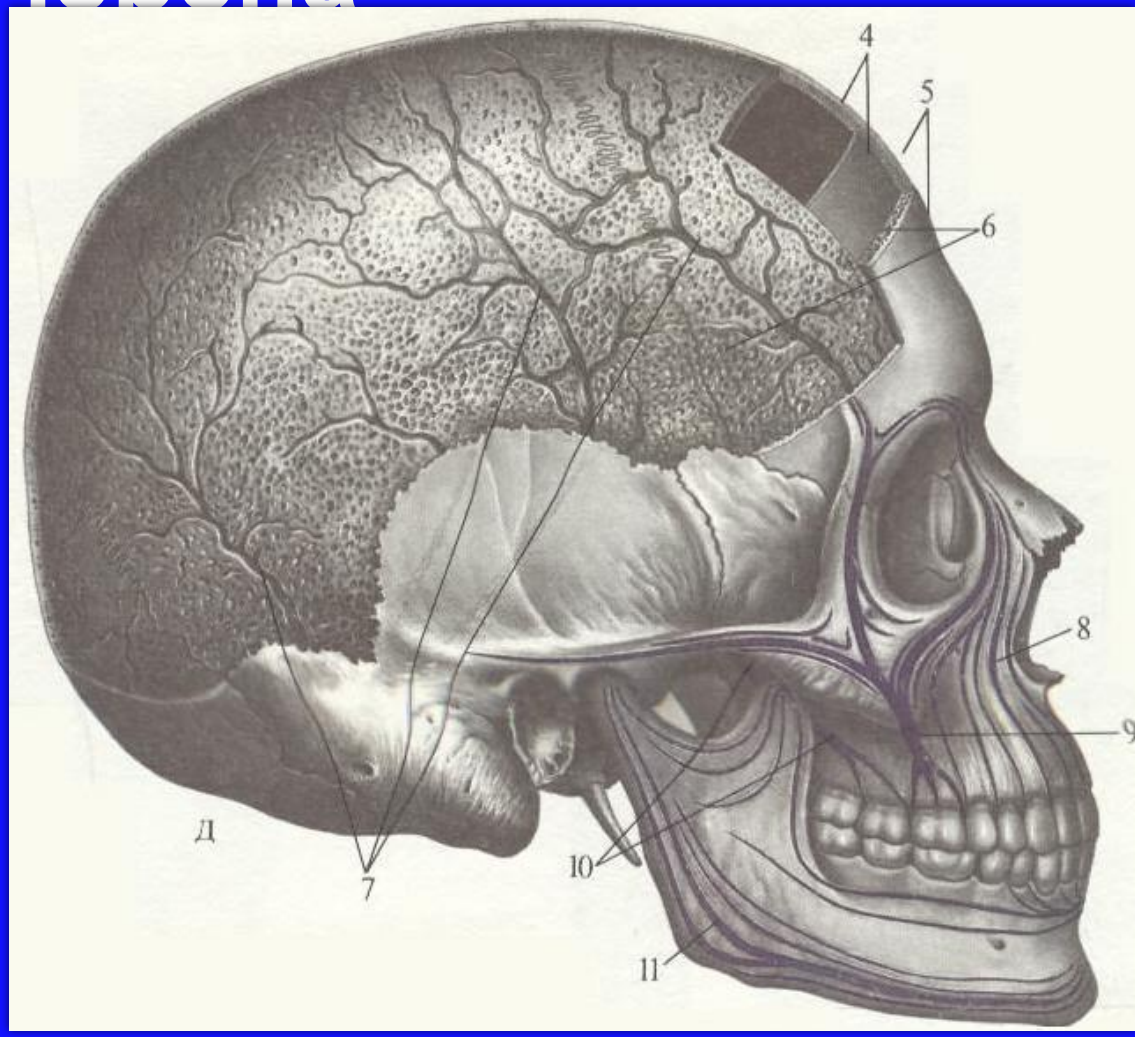

Возрастные изменения черепа

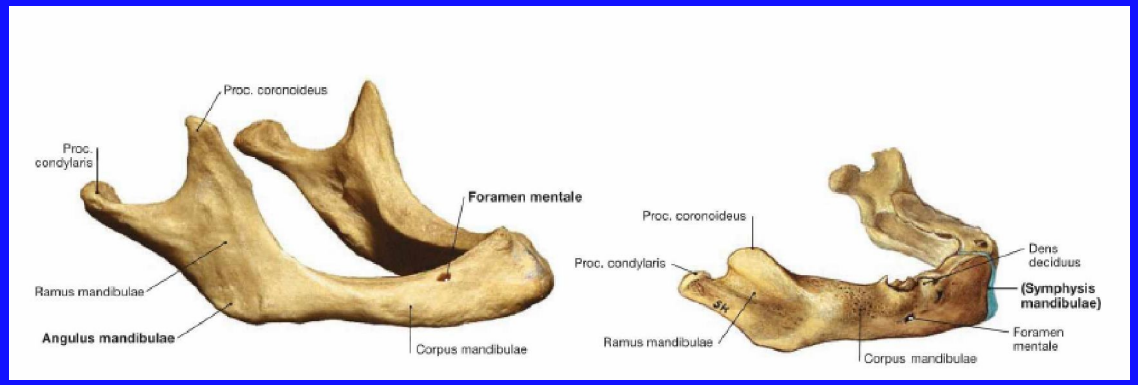
Proc. coronoideus
Proc. condylaris
Foramen mentale
Ramus mandibulae
Angulus mandibulae
Corpus mandibulae
Proc. coronoideus
Proc. condylaris
Dens deciduus
(Symphysis mandibulae)
Ramus mandibulae
Foramen mentale
Corpus mandibulae

- После рождения в развитии черепа выделяют <u>3 основных периода:</u>
- 1 — период роста (от рождения до 7 лет)
- 2 — период относительного покоя (от 8 лет до наступления периода половой зрелости)
- 3 — период роста (от 12–16 лет до 20–23 лет)
- Размеры, форму и строение, характерные для взрослого организма, кости лица приобретают, как правило, к периоду полового созревания, к 14–17 годам.
- После 30 лет начинаются процессы зарастания швов и возрастные изменения, характерные для костей.

Особенности черепа новорожденных

- Окостенение не закончено
- Количество костных фрагментов больше
- Роднички
- Отсутствие зубов
- Угол между телом и ветвью нижней челюсти 150 градусов
- Околоносовые пазухи не развиты

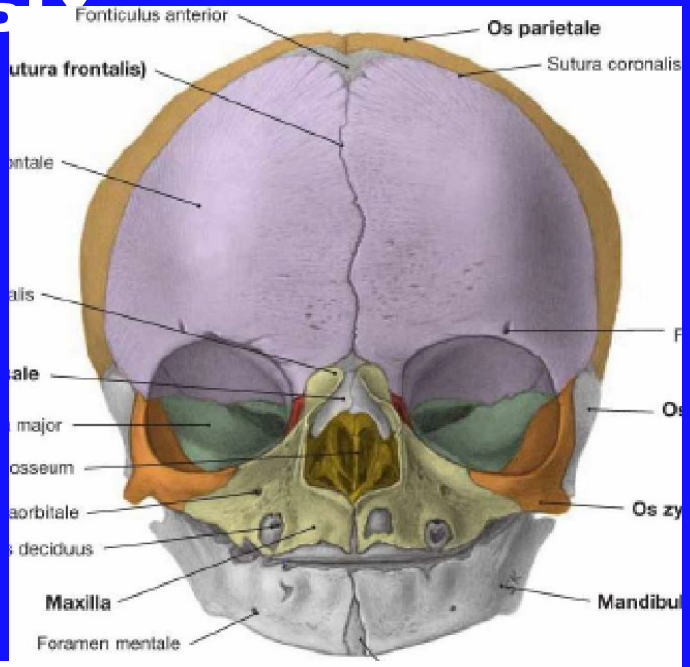

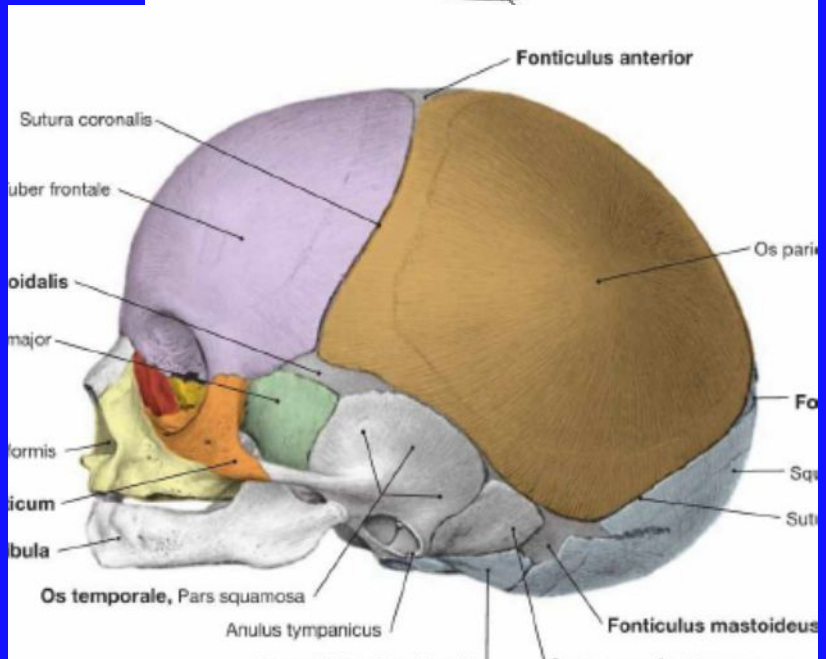

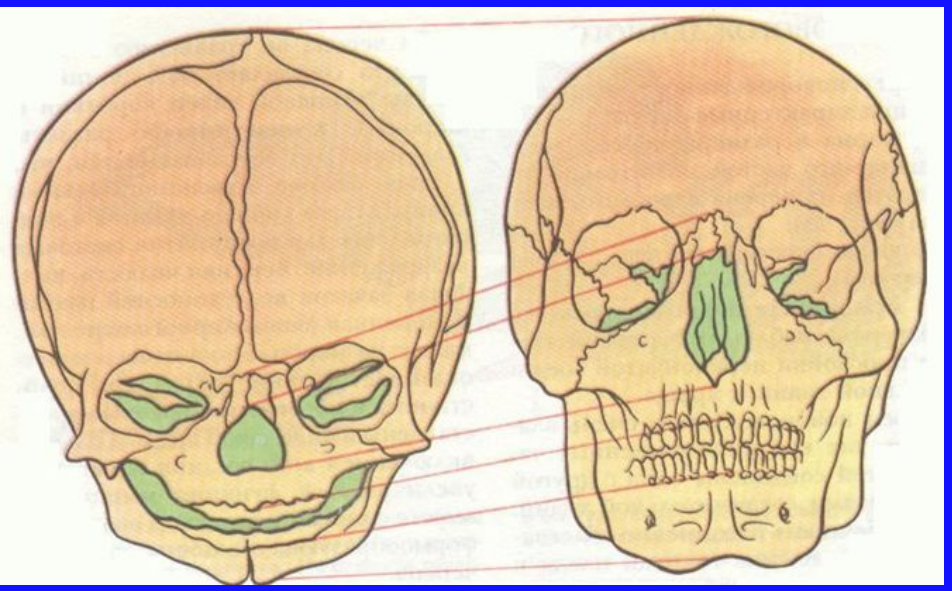

- Соотношение мозгового и лицевого черепа
- Соотношение головы и туловища 1/4, у взрослых 1/8

Роднички (fonticulus)

Непарные роднички:

- Передний (лобный) – 15-18 мес.
- Задний (затылочный) – 2 мес.

Парные роднички:

- Клиновидный
- Сосцевидный

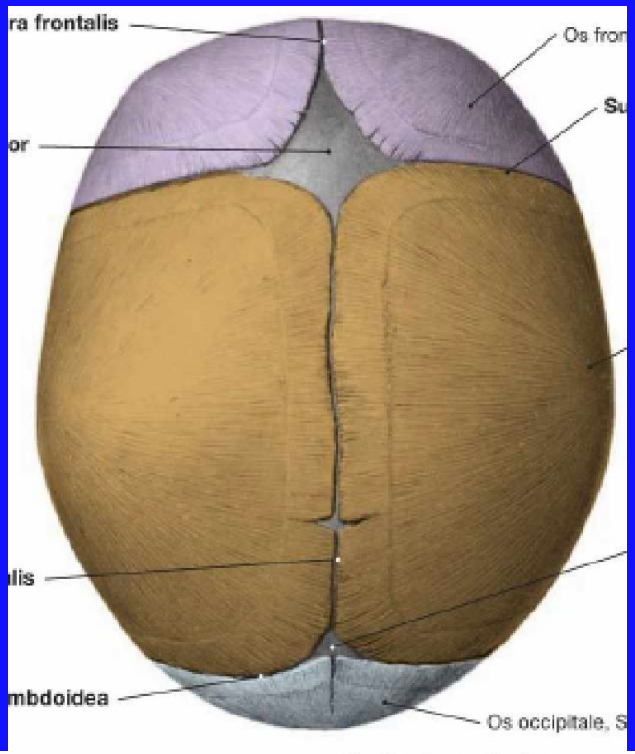

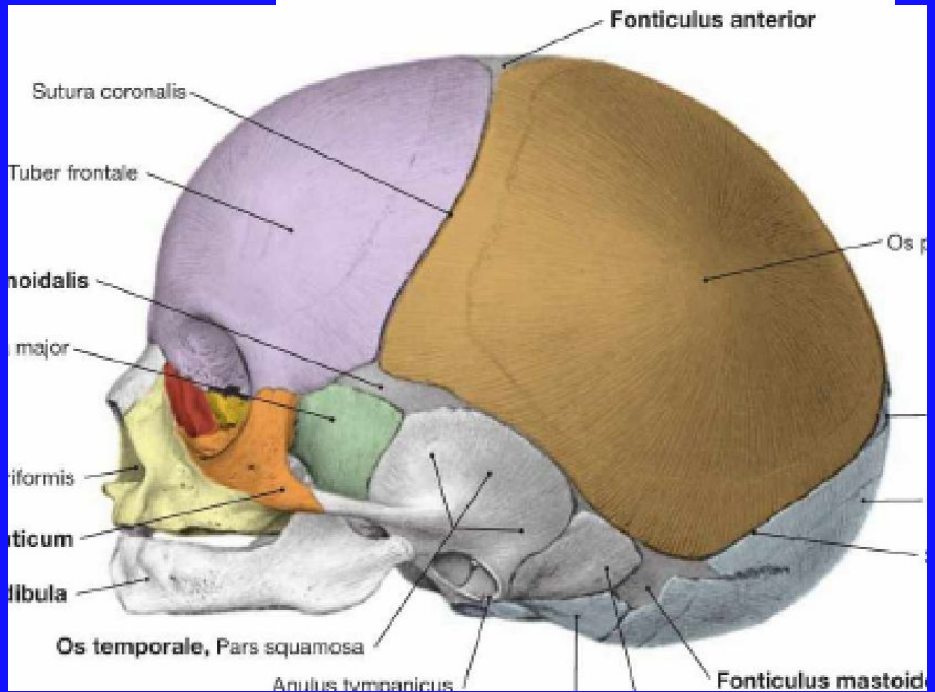

Время появления пазух и ячеек в воздухоносных костях черепа

Полость	Время появления	
	До рождения	После рождения
Верхнечелюстная пазуха	5-6 месяцев	
Клиновидная пазуха	-	3 года
Ячейки решетчатой кости	-	9-12 мес.
Лобная пазуха	-	12 мес.
Сосцевидные ячейки	-	5-8 мес.

Методы изучения черепа

- **Краниология** – наука, изучающая череп, его форму и строение

- **Методы:**

1. Краниоскопические – описательные
2. Краниометрические - измерительные

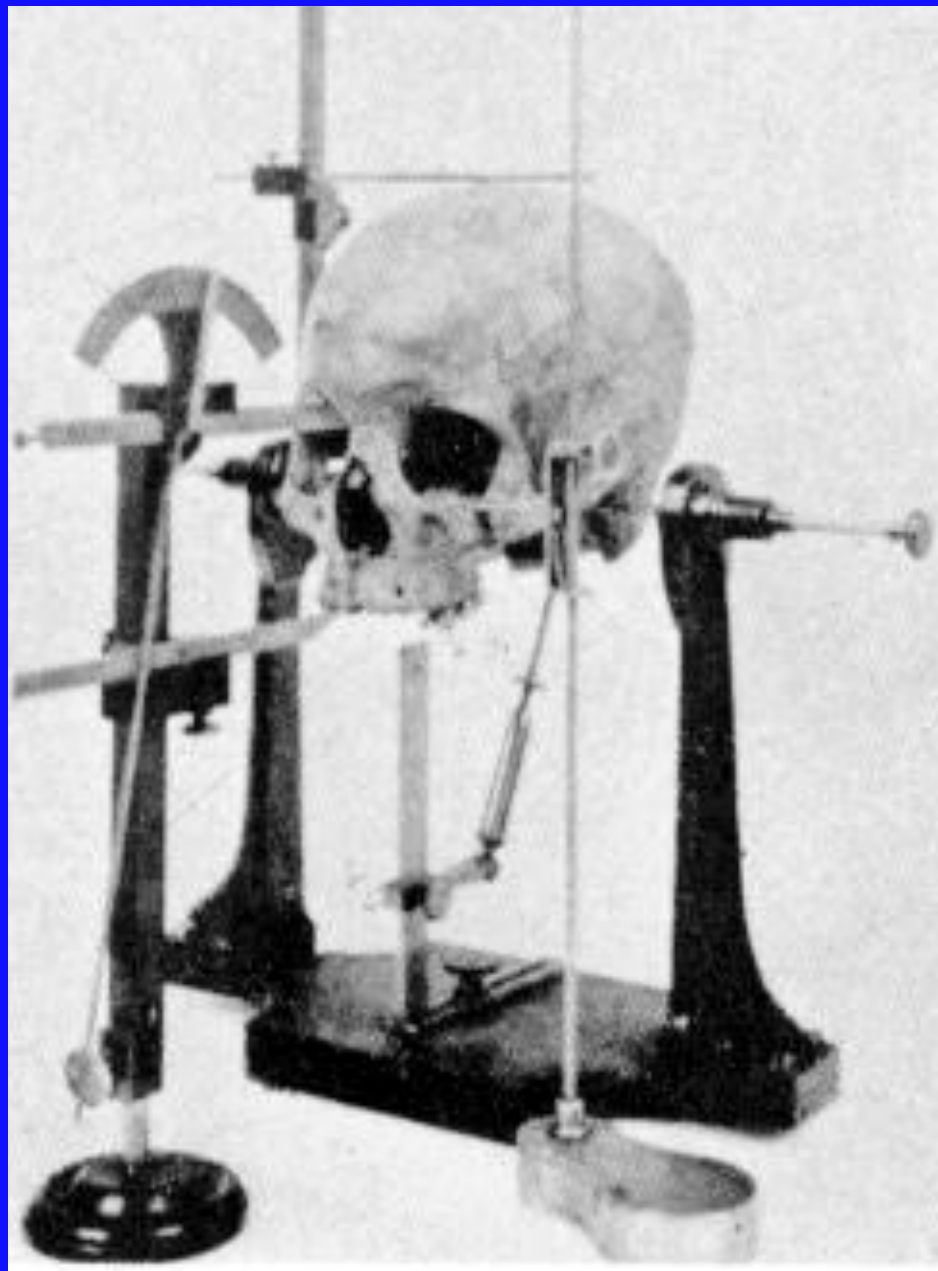

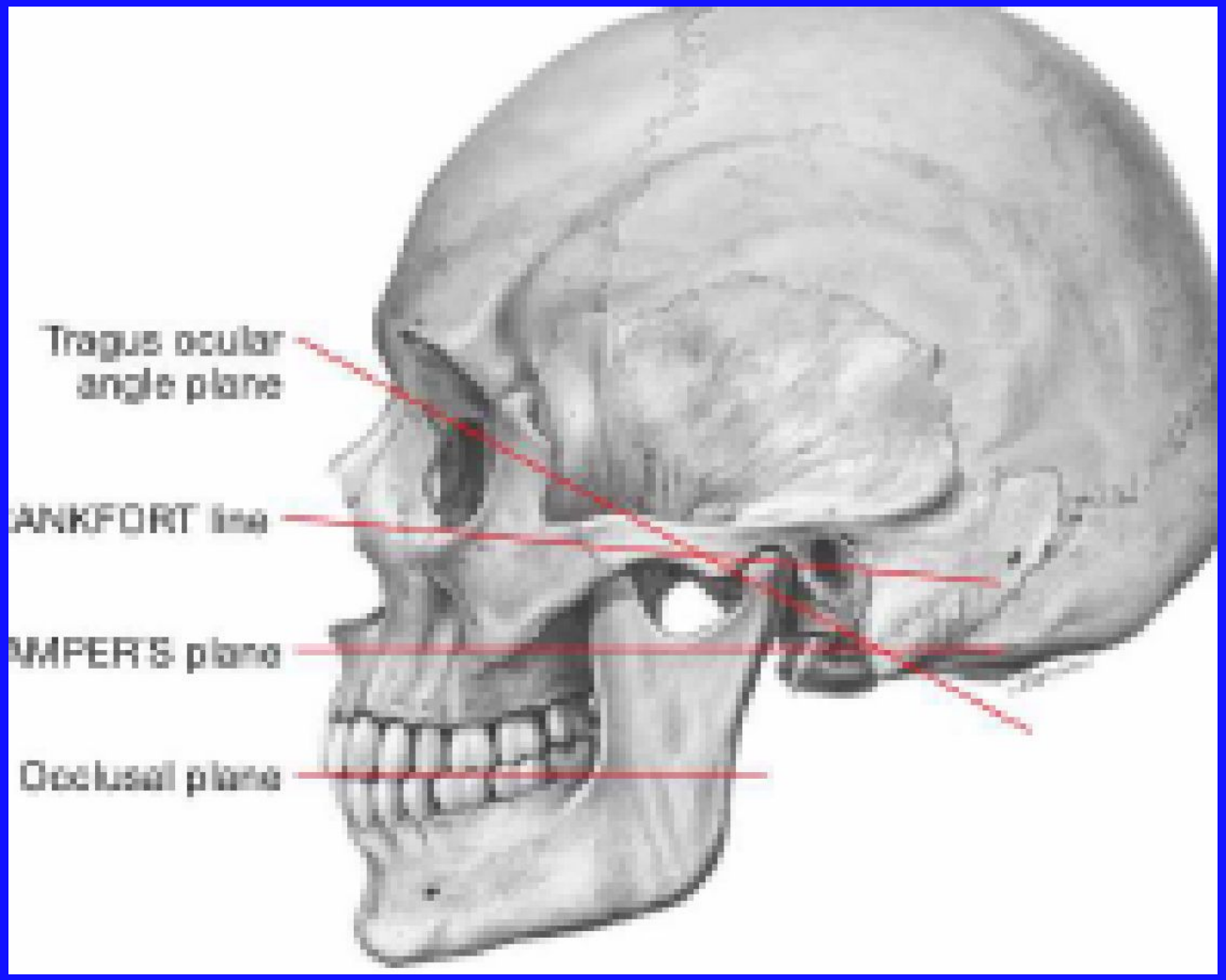
Tragus ocular
angle plane
ANKFORT line
MPER'S plane
Occlusal plane

Строение черепа рассматривается в позициях, называемых ***нормами***

- ***Лицевая норма***
- ***Латеральная норма***
- ***Вертикальная норма***
- ***Затылочная норма***
- ***Базилярная норма***

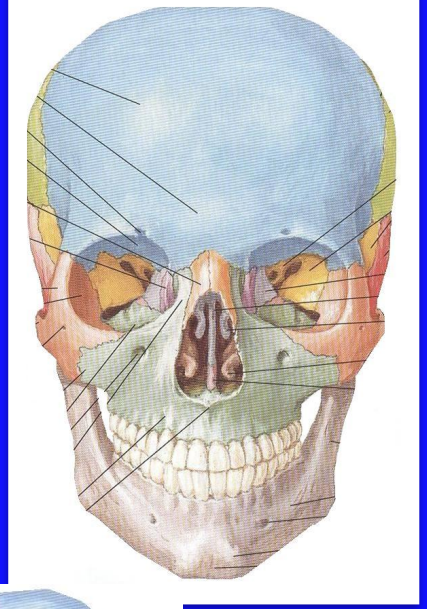

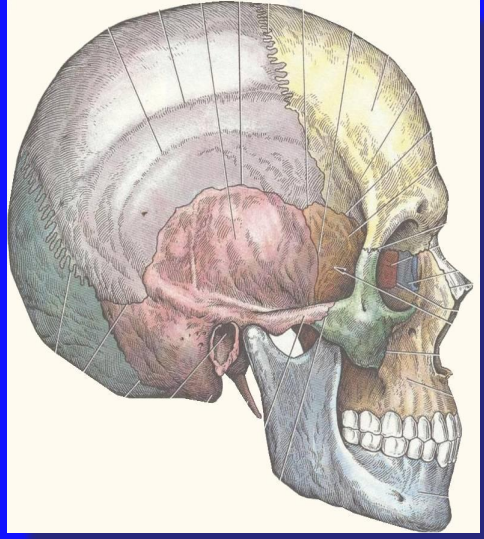

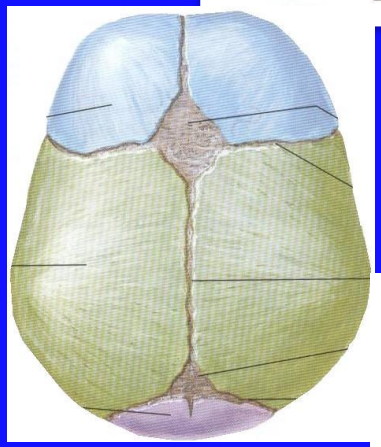

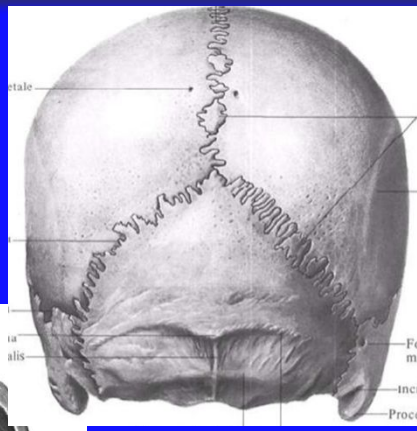

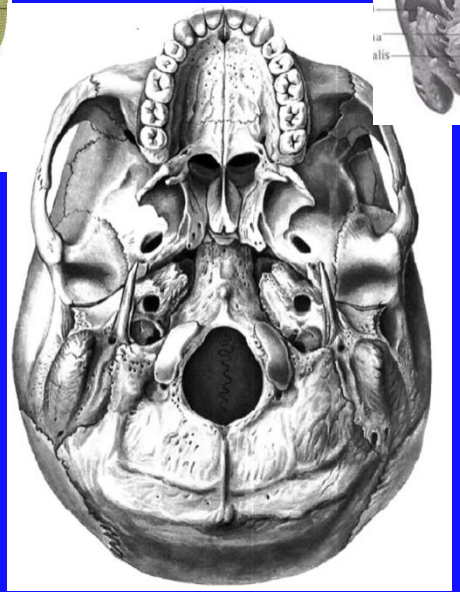

Краниометрические точки и размеры

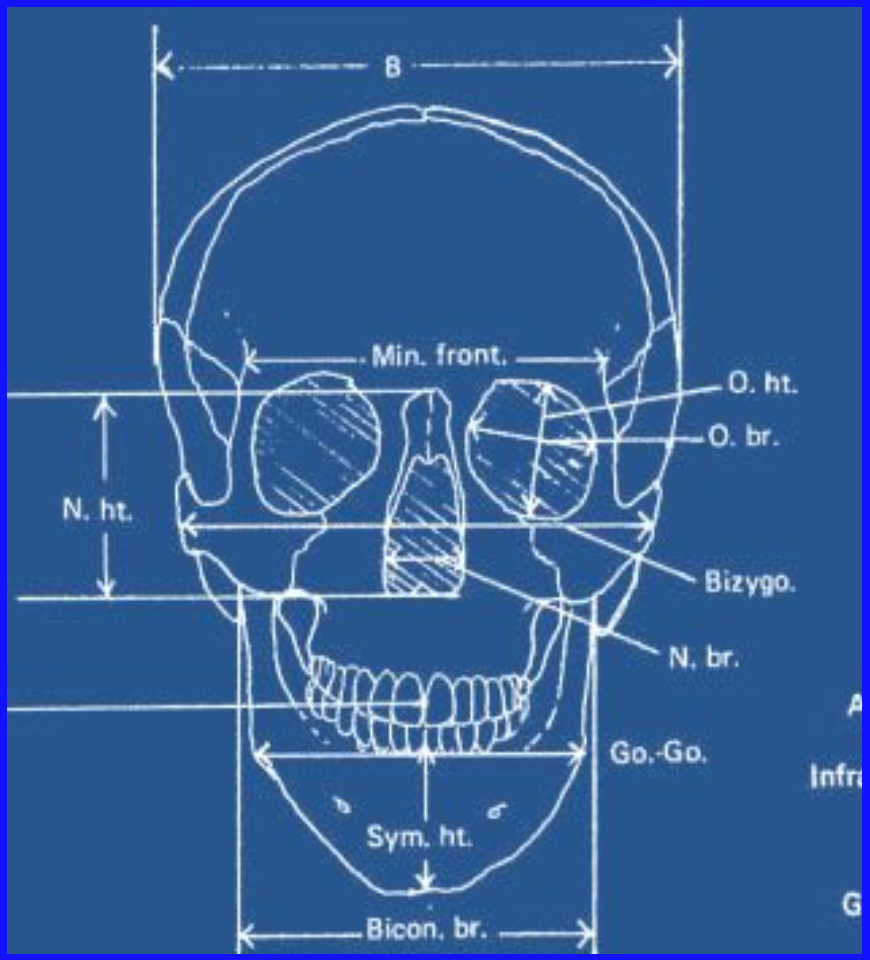

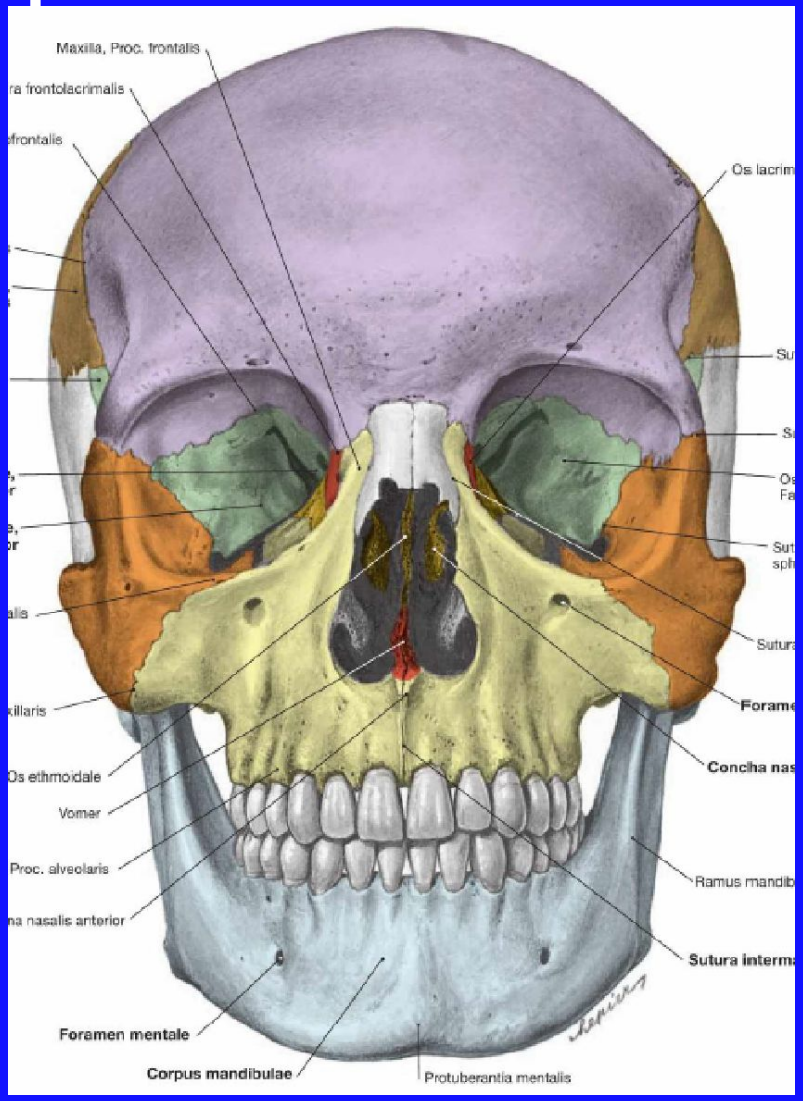

Краниометрические точки и размеры

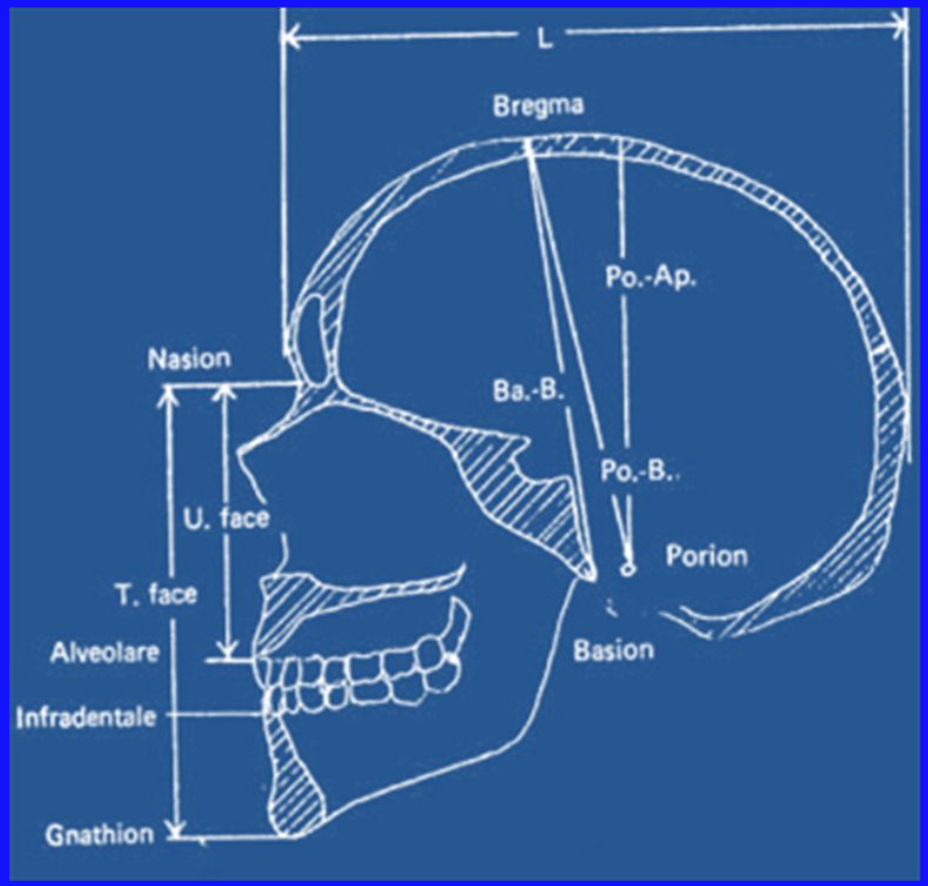

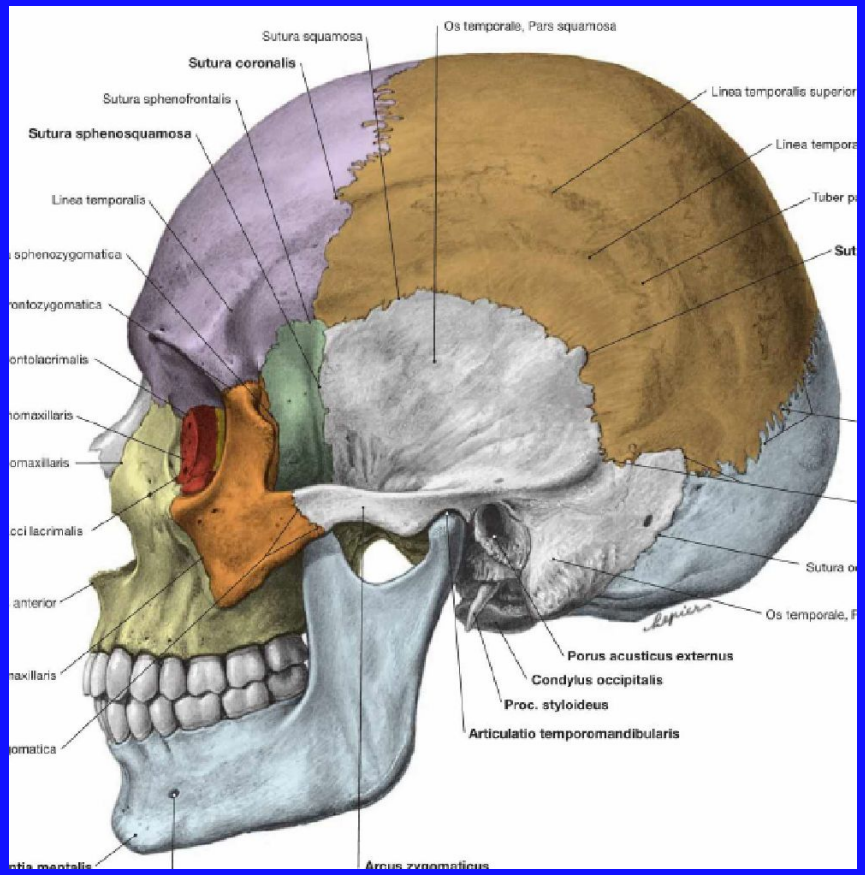

Краниометрические точки и размеры

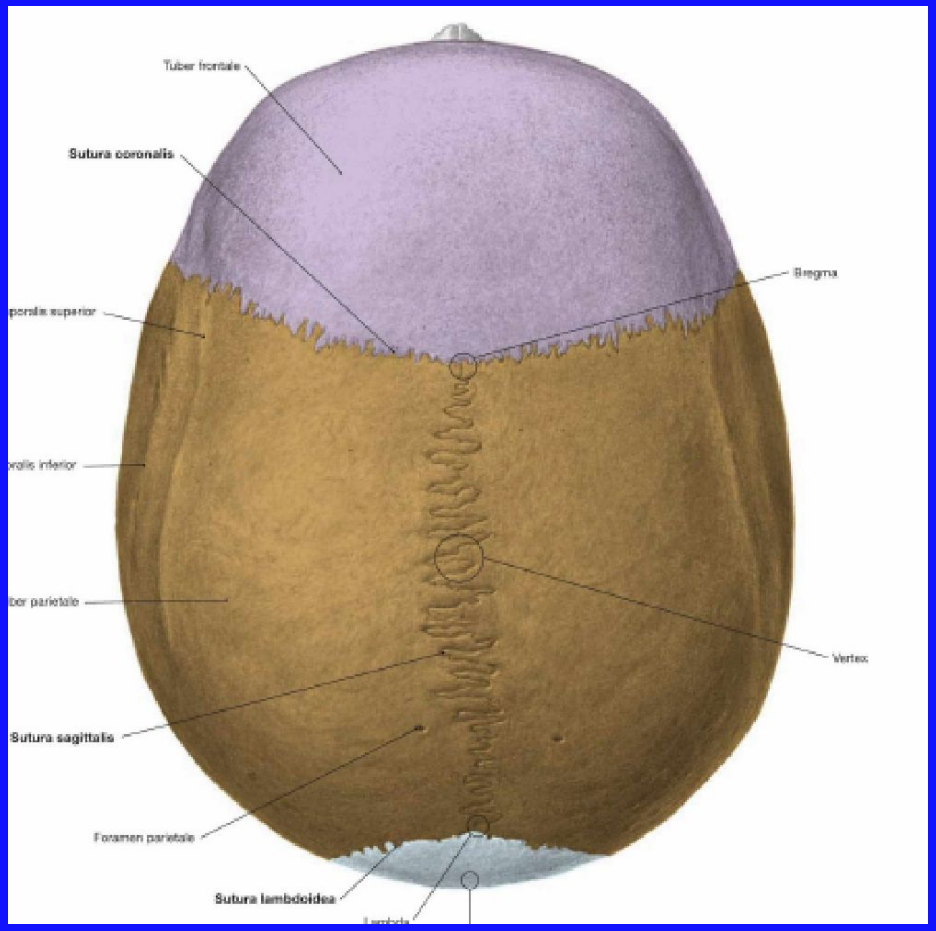

Точки и размеры для определения формы мо чер

- Длина - продольный размер (L)
- Ширина - поперечный размер (B)
- Высота – высотный размер (Ba,

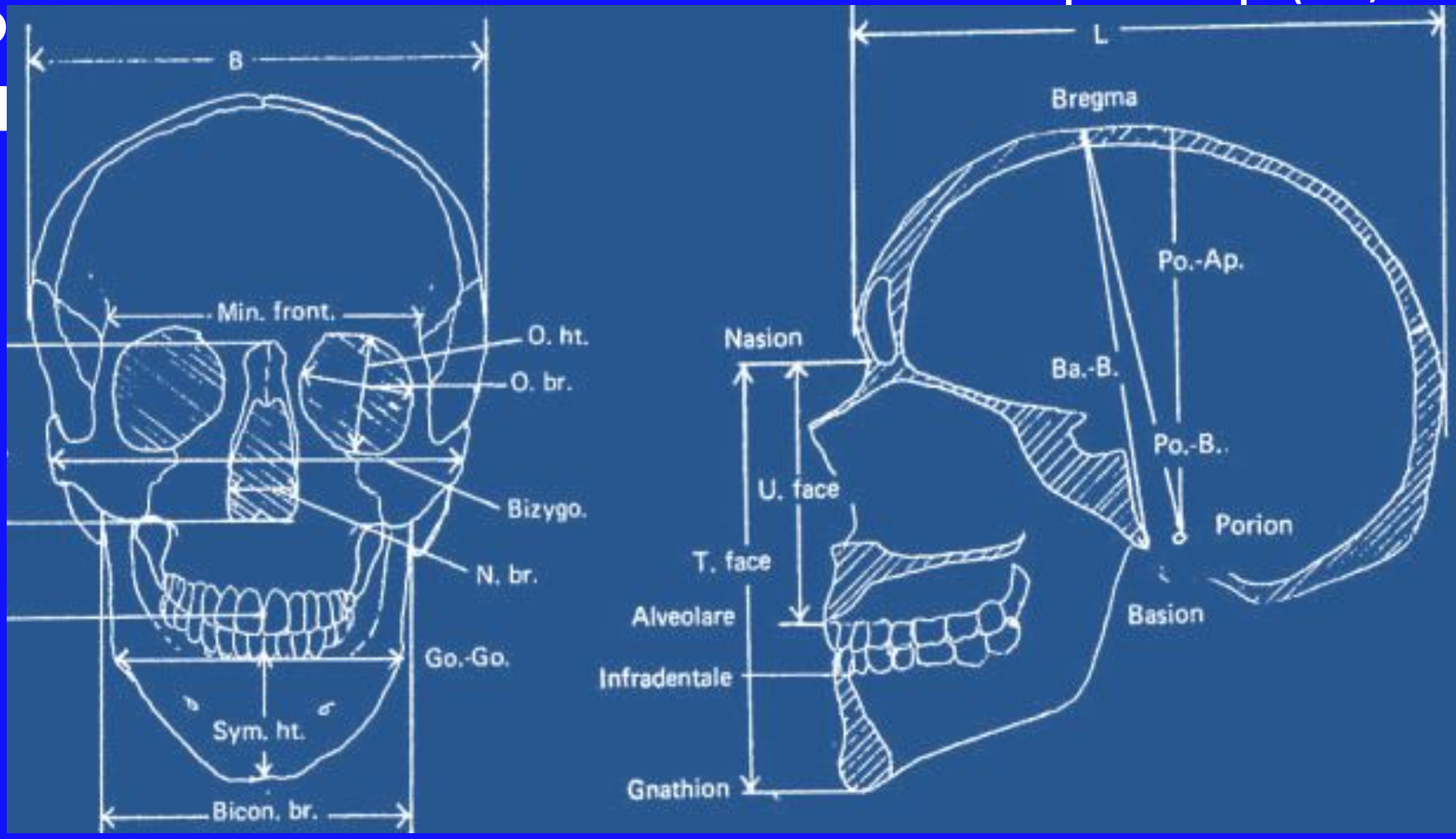

Черепной указатель (index)= ширина/длина*100

- Долихоркания (долихоцефалы) – индекс меньше 75 %
- Мезокрания (мезоцефалы) – индекс 75-80 %
- Брахикрания (брахицефалы) – индекс больше 80%

Формы головы и мозгового отдела черепа

- Долихоцефалы – длинноголовые
- Мезоцефалы – среднеголовые
- Брахицефалы – короткоголов

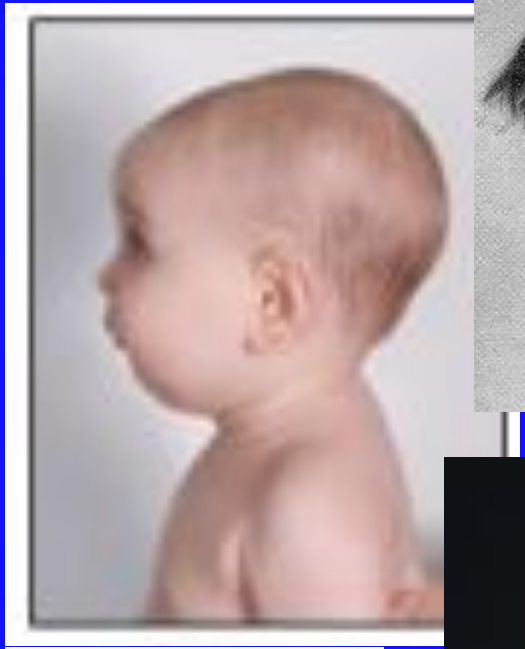

- Точки и размеры для определения формы лицевого черепа
- Ширина - поперечный размер
- Высота – высотный размер (полная высота лица)

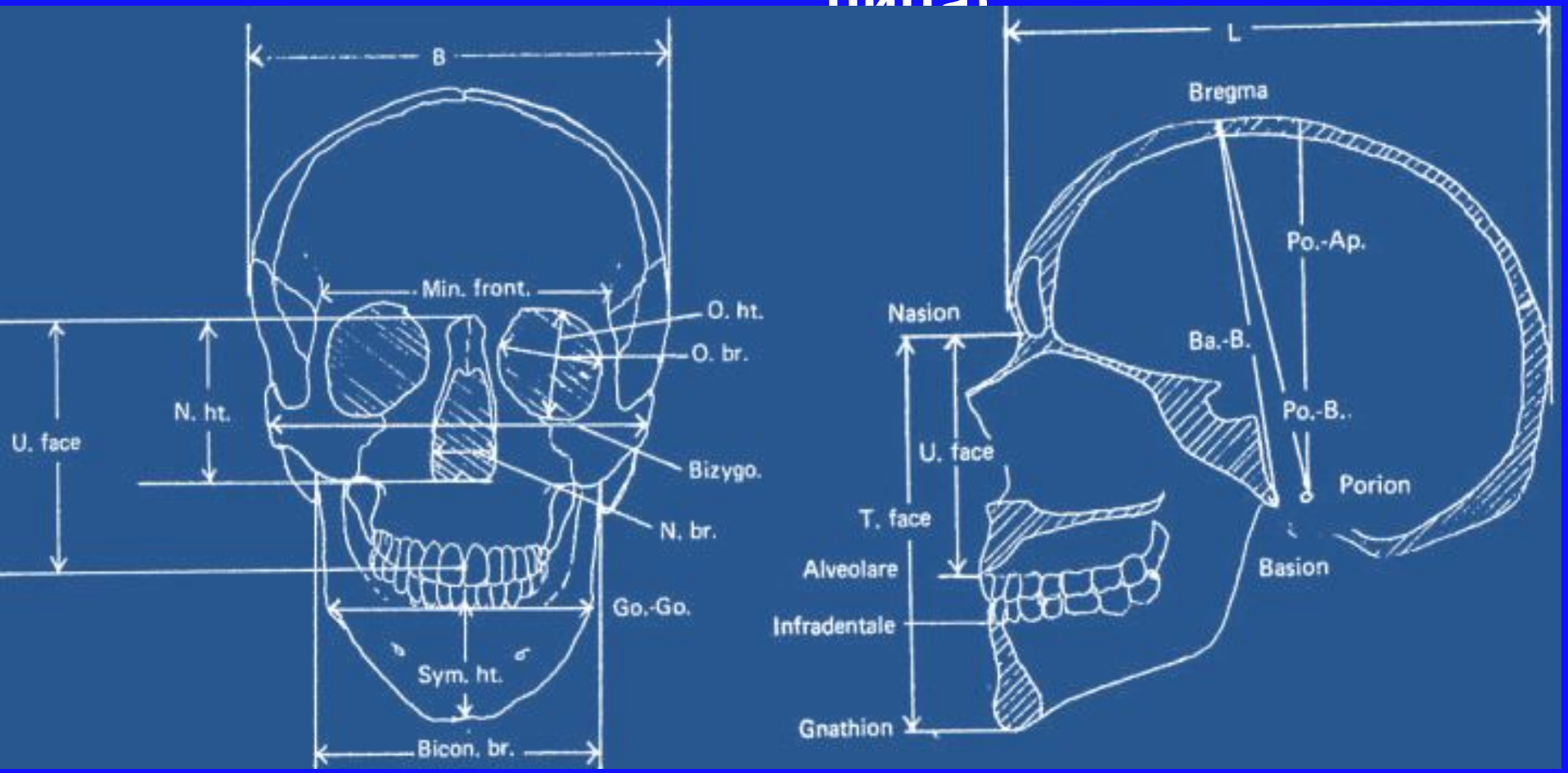

Лицевой указатель (index) = высота/ширина*100

- Эйрипрозопические (широкие) – индекс меньше 80 %
- Мезопрозопические (средние) – индекс 80-90 %
- Лептопрозопические (узкие) – индекс больше 90 %

Соединения черепа

Непрерывные:

- **Синдесмозы:**

1. *Роднички*
2. *Швы*

- **Синхондрозы**
- **Синостозы**

Прерывные:

суставы

Височно-нижнечелюстной сустав (ВНЧС)

Виды швов:

- ***Зубчатый:***

  венечный,

  сагиттальный,

  ламбдовидный
- ***Чешуйчатый***
- ***Плоский*** – соединения костей лица
- Кости швов, добавочные кости

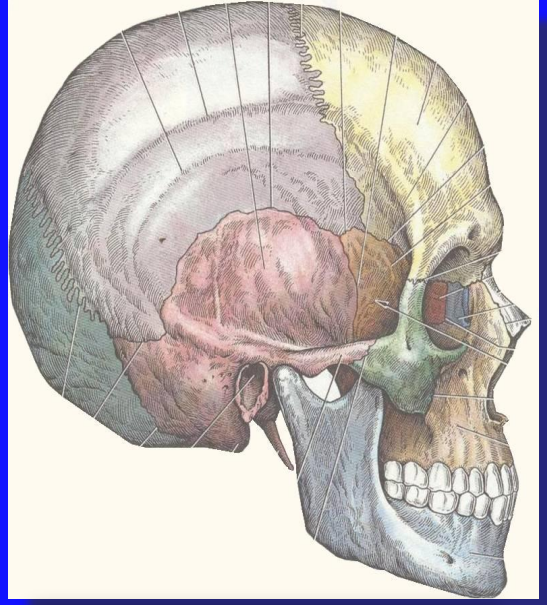

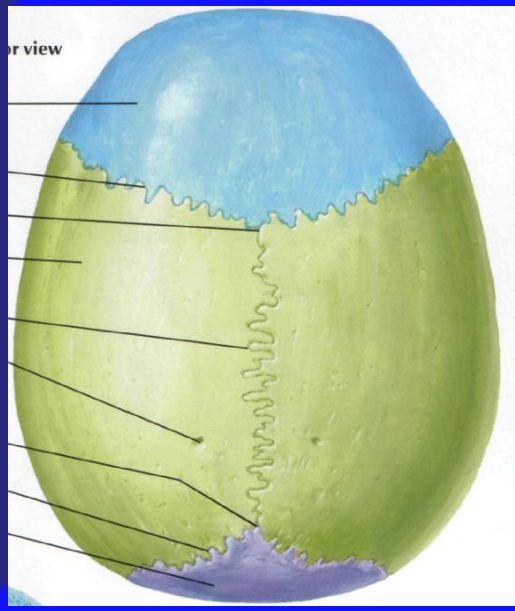

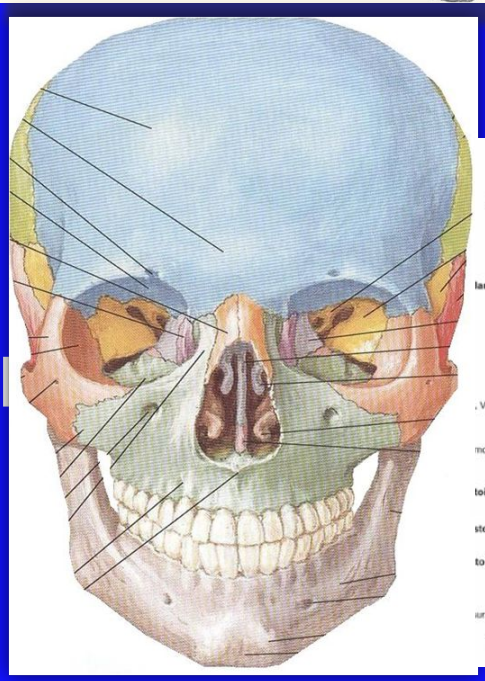

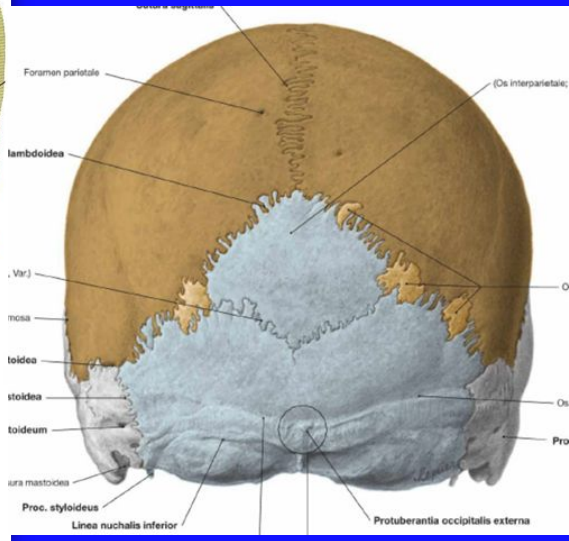



Синхондрозы

- ***Временные:*** Клиновидно-затылочный
- ***Постоянные:***
- Каменисто-затылочный
- Foramen lacerum

Височно-нижнечелюстной сустав –art. temporomandibularis

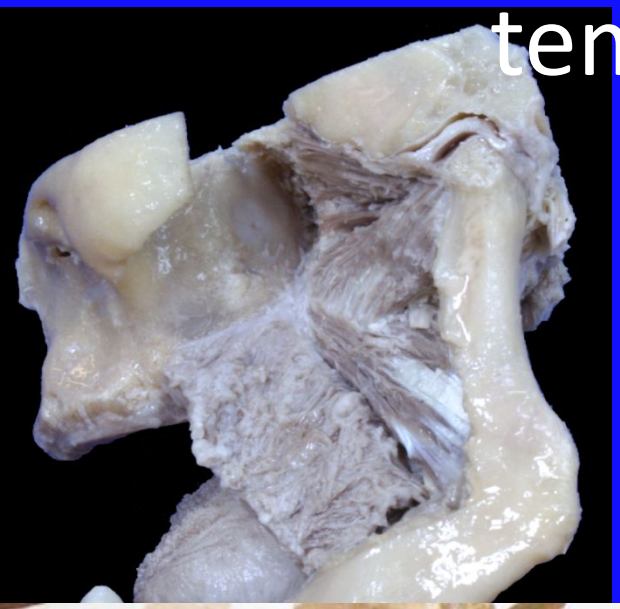

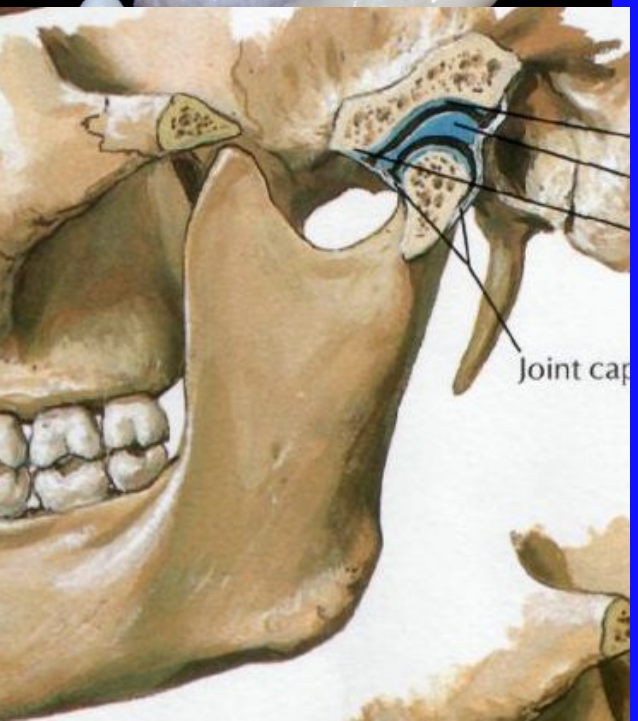

- Головка нижней челюсти и нижнечелюстная ямка височной кости
- Комплексный – наличие диска
- Комбинированный
- Эллипсовидный (мыщелковый)
- Виды движений: опускание и поднимание нижней челюсти; смещение вперед и назад; движени челюсти вправо и влево
- Связки: латеральная, клиновидно-нижнечелюстная, шилонижнечелюстная

Соединение черепа с позвоночным столбом

1. Прерывные (диартроз) и
2. Непрерывные (синдесмоз)

<u>Атлантозатылочный сустав</u>

- Мыщелки затылочной кости
- Верхние суставные ямки I шейного позвонка
- Элипсовидный
- Комбинированный
- Двуосный
- Оси: фронтальная и сагиттальная

<u>Атлантозатылочные мембраны</u>

- Передняя, задняя

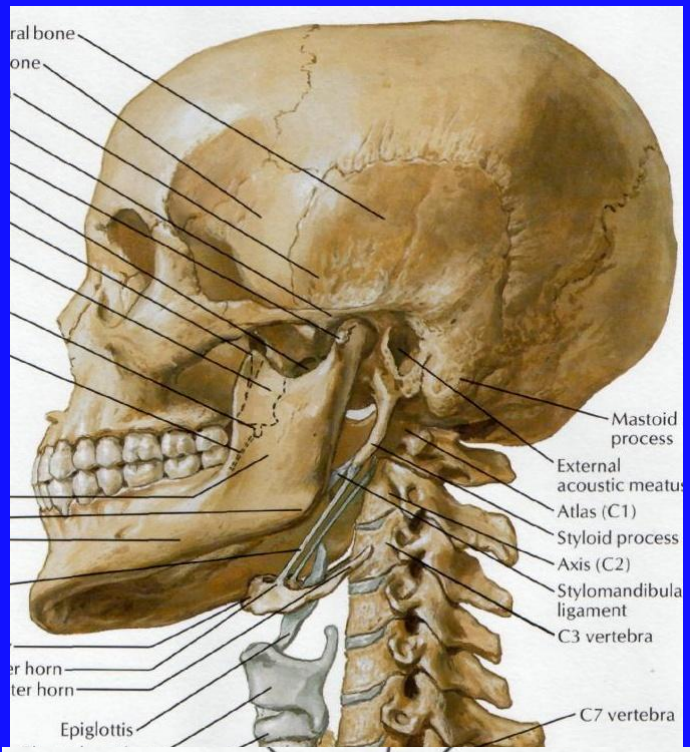

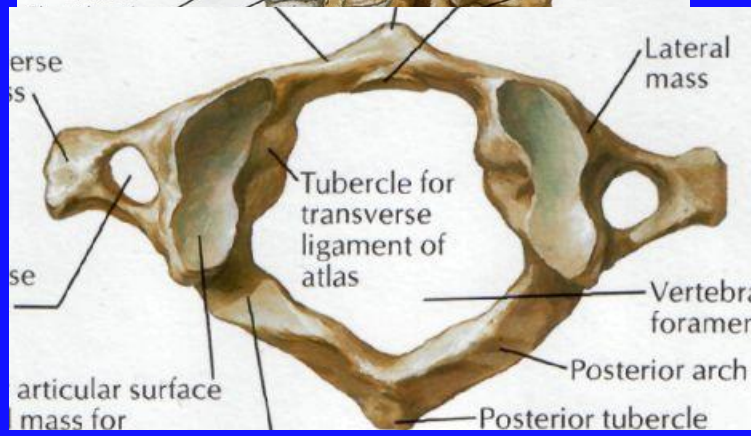

Жевательное давление, исходящее от верхних и нижних зубов, распространяется по имеющимся в отдельных местах черепа костным утолщениям – **контрофорсам.**

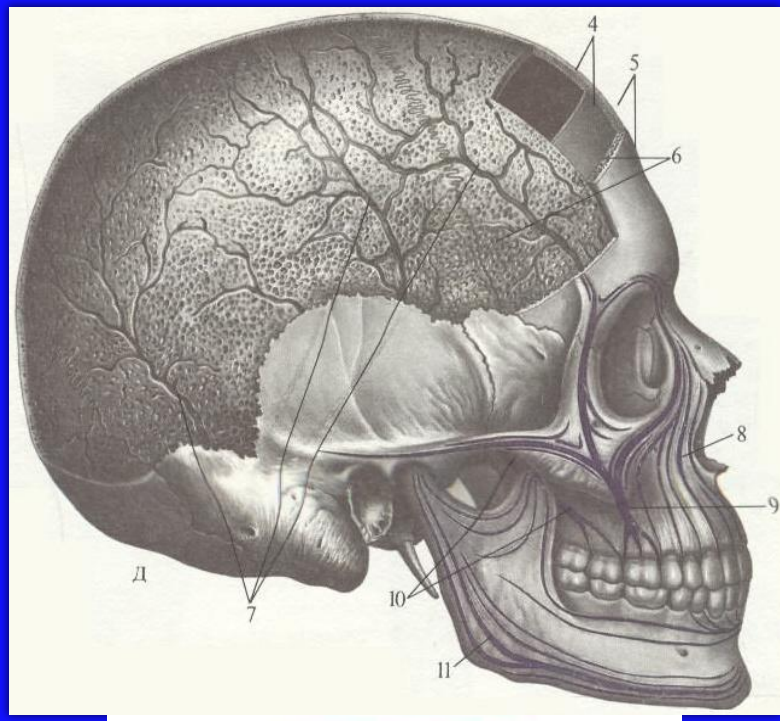

Контрфорсы (скопление компактного вещества в местах действия сил давления, натяжения)
в лицевом отделе: лобно-носовой, скуловой, крылонебный, контрфорсы нижней челюсти, в основание черепа.

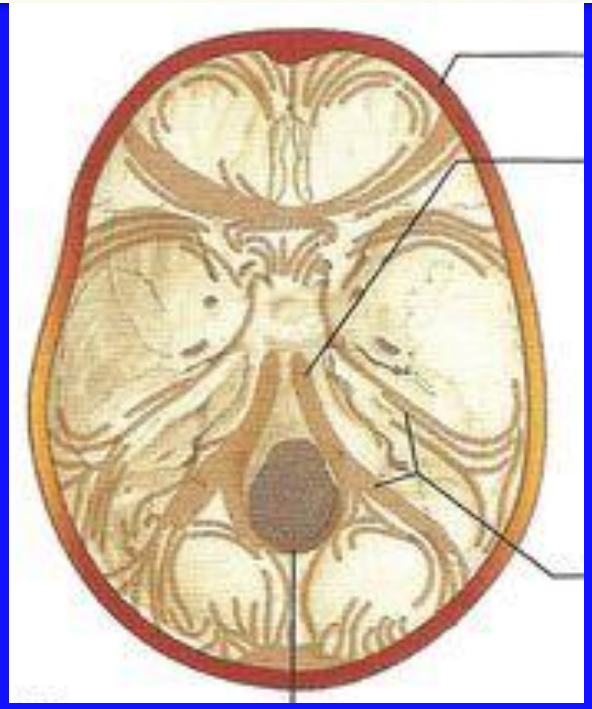

Естественные деформации черепа

Гипсицефалия (башенный череп)

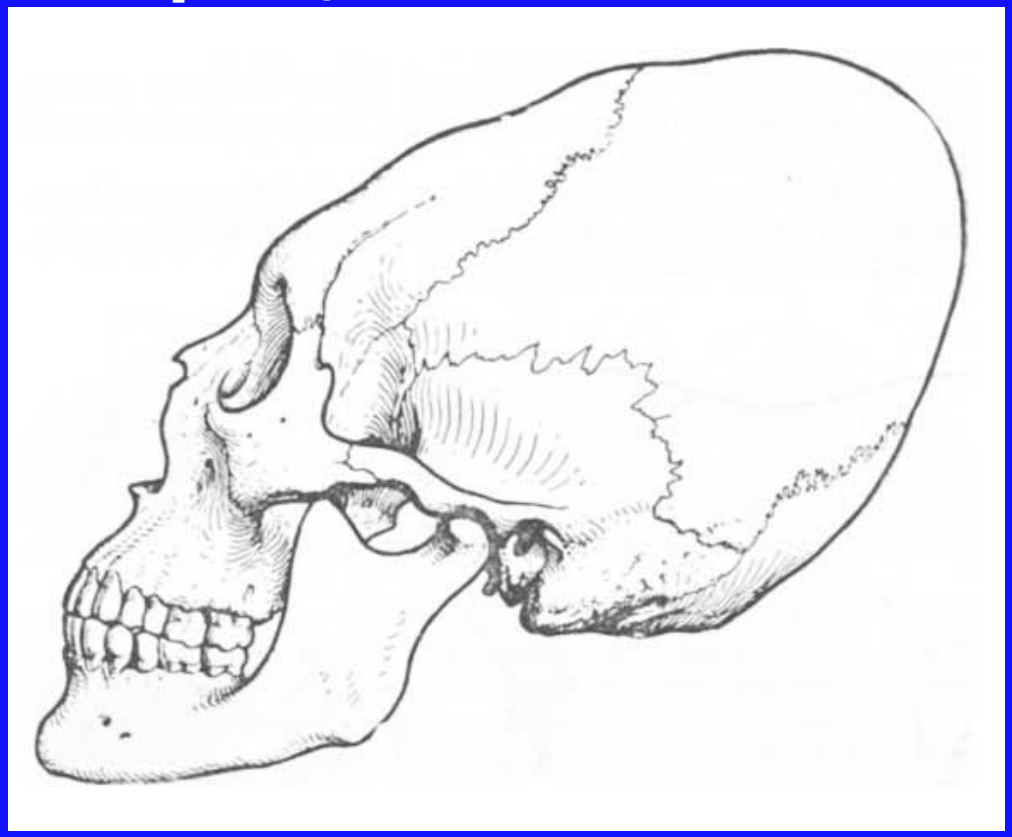

скафоцефалия

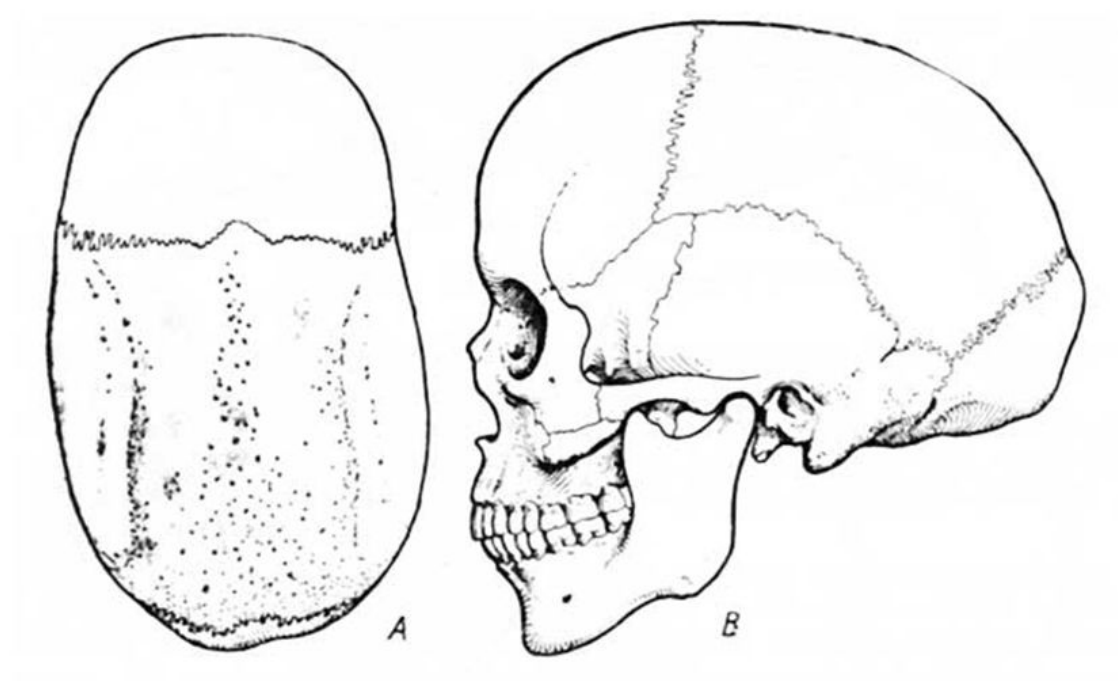

искусственные деформации черепа

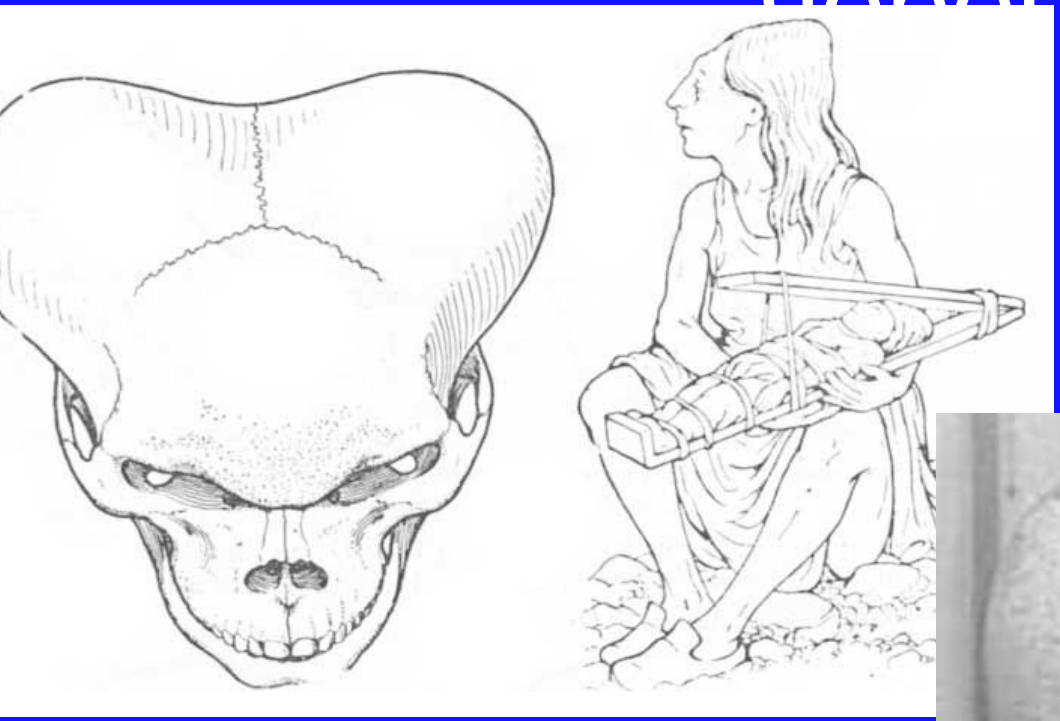

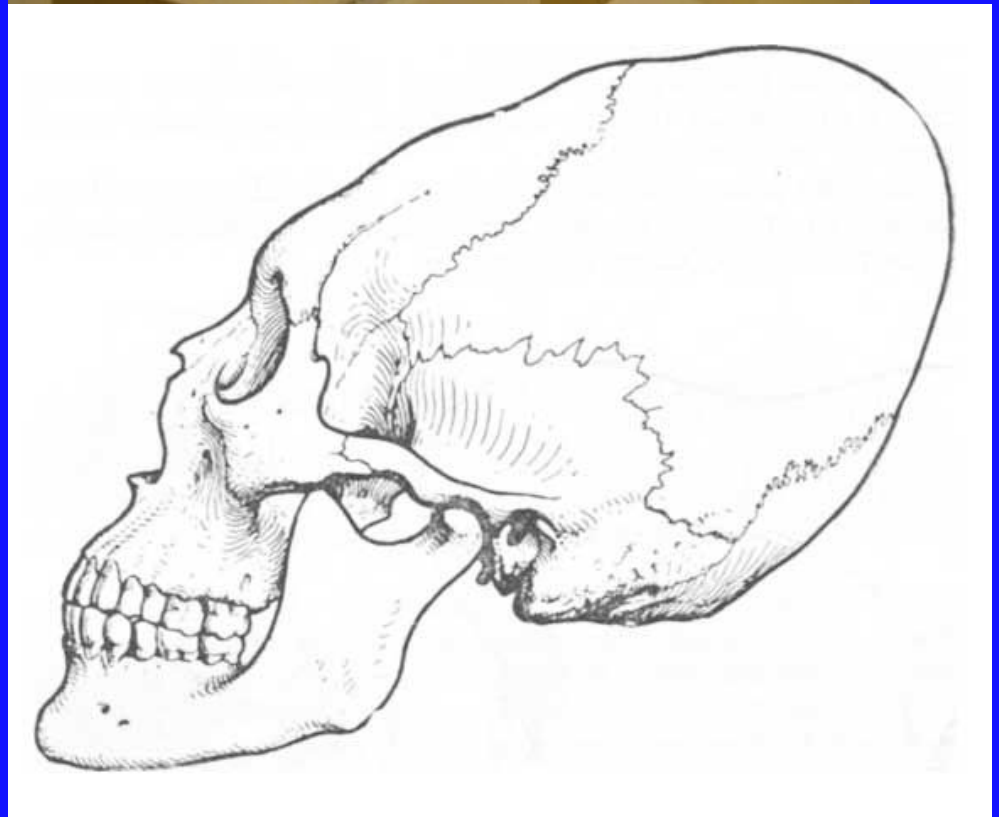

Половые различия черепа

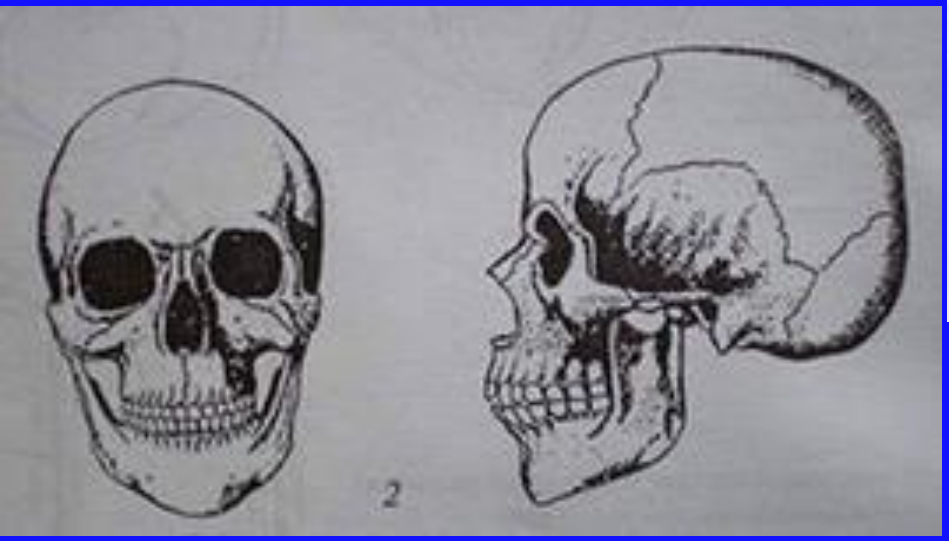

- Емкость мужского черепа на 10% больше женского
- Поверхность черепа более гладкая у женщин
- Мышечные нервности менее выражены
- Надбровные дуги выражены слабее
- Лоб более вертикально расположен
- Темя более плоское
- В черепе женщины глазницы большей величины.
- Пазухи воздухоносных костей у мужчин больше.
- Кости черепа мужчин несколько толще, по сравнению с женскими.
- Нижняя челюсть у мужчин более «массивная».
- Угол ветви нижней челюсти у мужчин чаще прямой, у женщин тупой.
- У мужчин относительно больше развит лицевой череп, у женщин мозговой череп.

Аномалии развития черепа

- Гипоплазии отдельных костей (остистое отверстие, шиловидный отросток)
- Ассимиляция атланта
- Искривление сошника
- Агнатия
- Гипогнатия

- Уменьшение объема черепа- краниостеноз
- Увеличение объема при гi

Внутреннее основание черепа

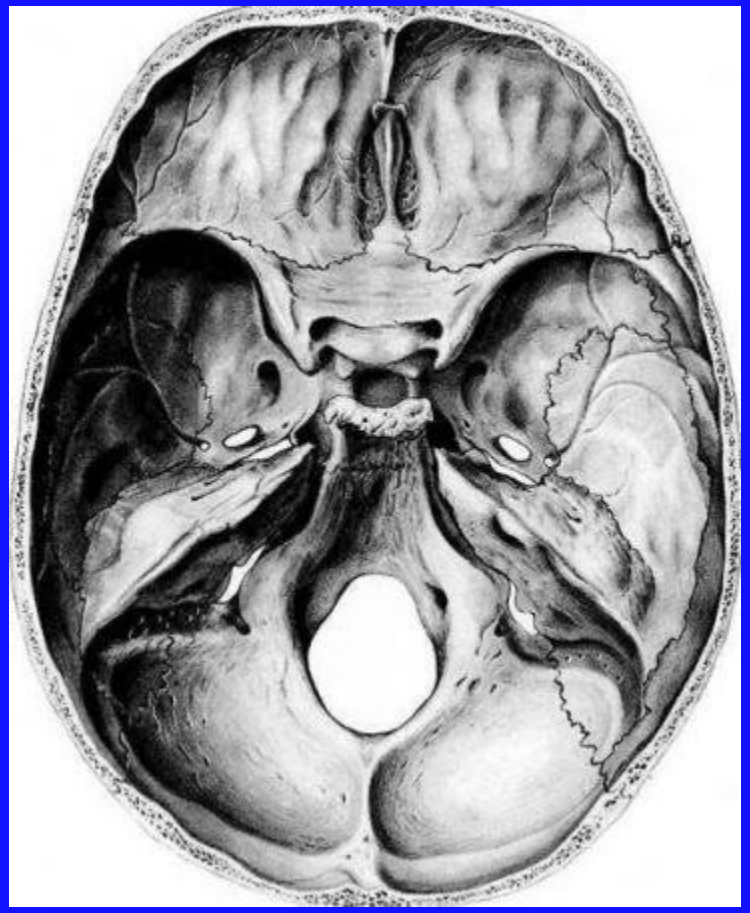

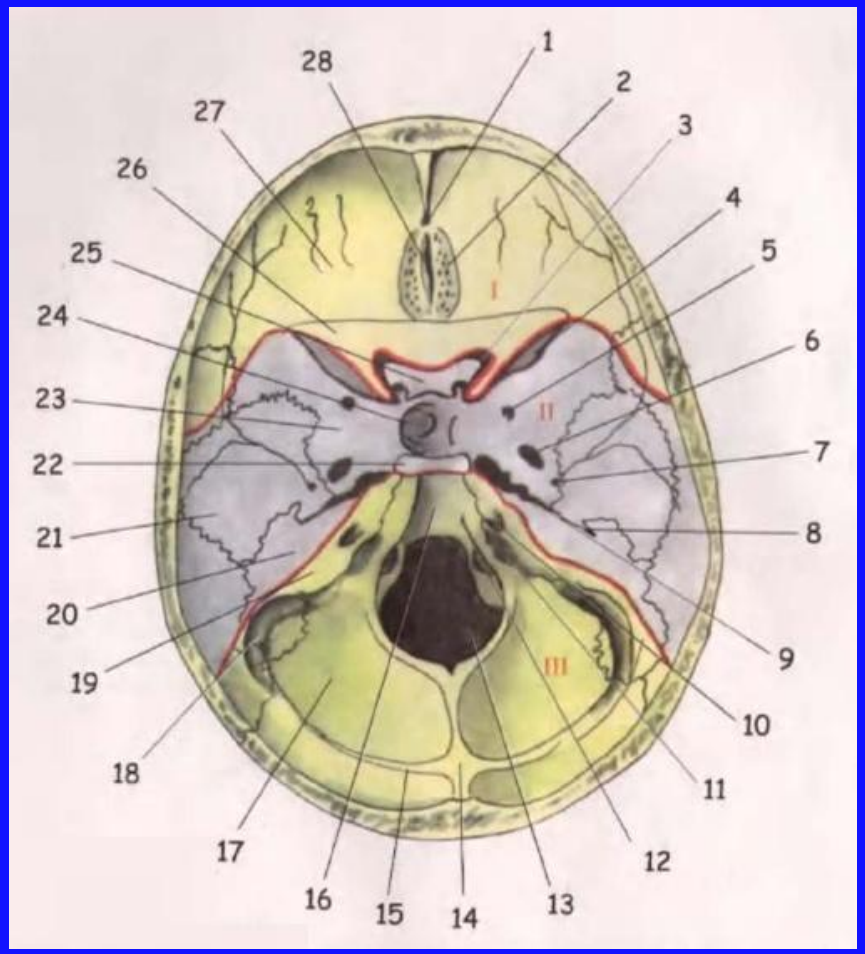

- Внутренний рельеф костей черепа

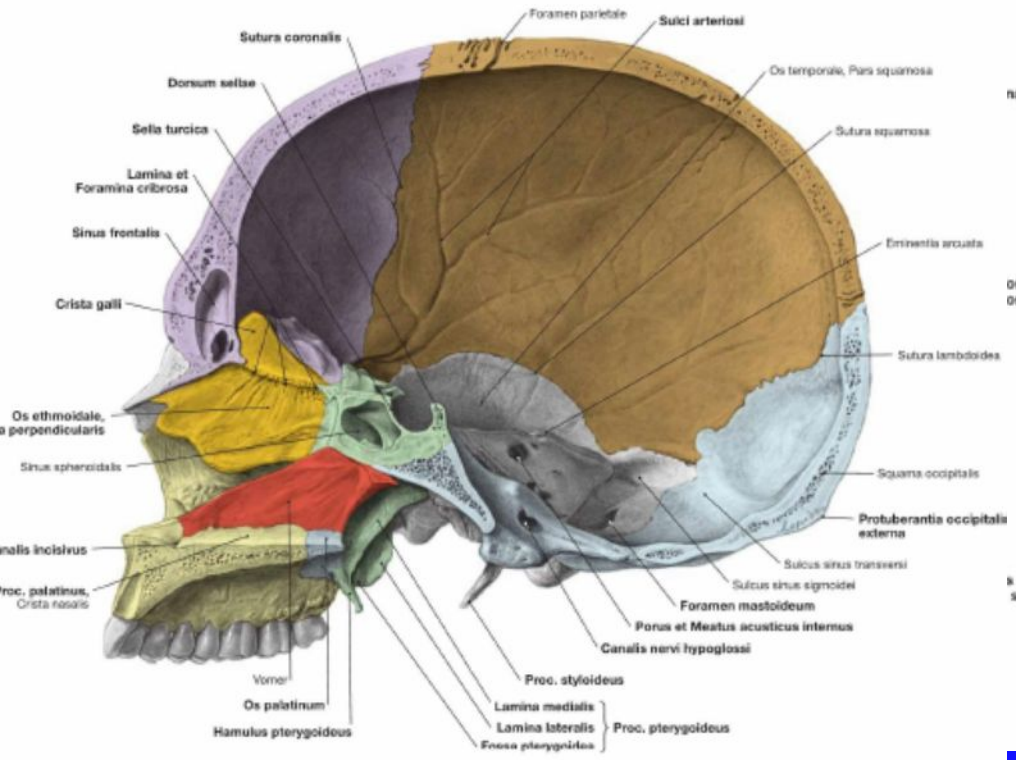

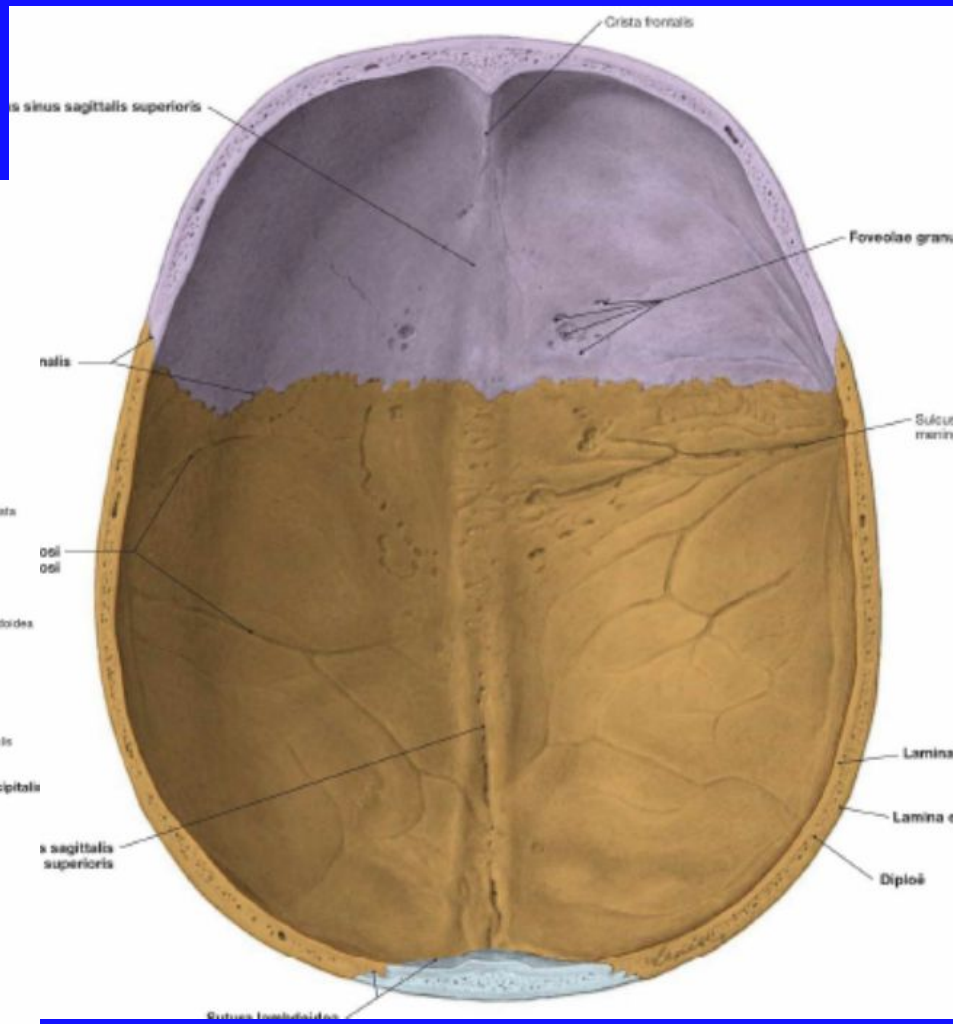

Внутренние основание черепа (сверху) – видим переднюю, среднюю, заднюю черепные ямки

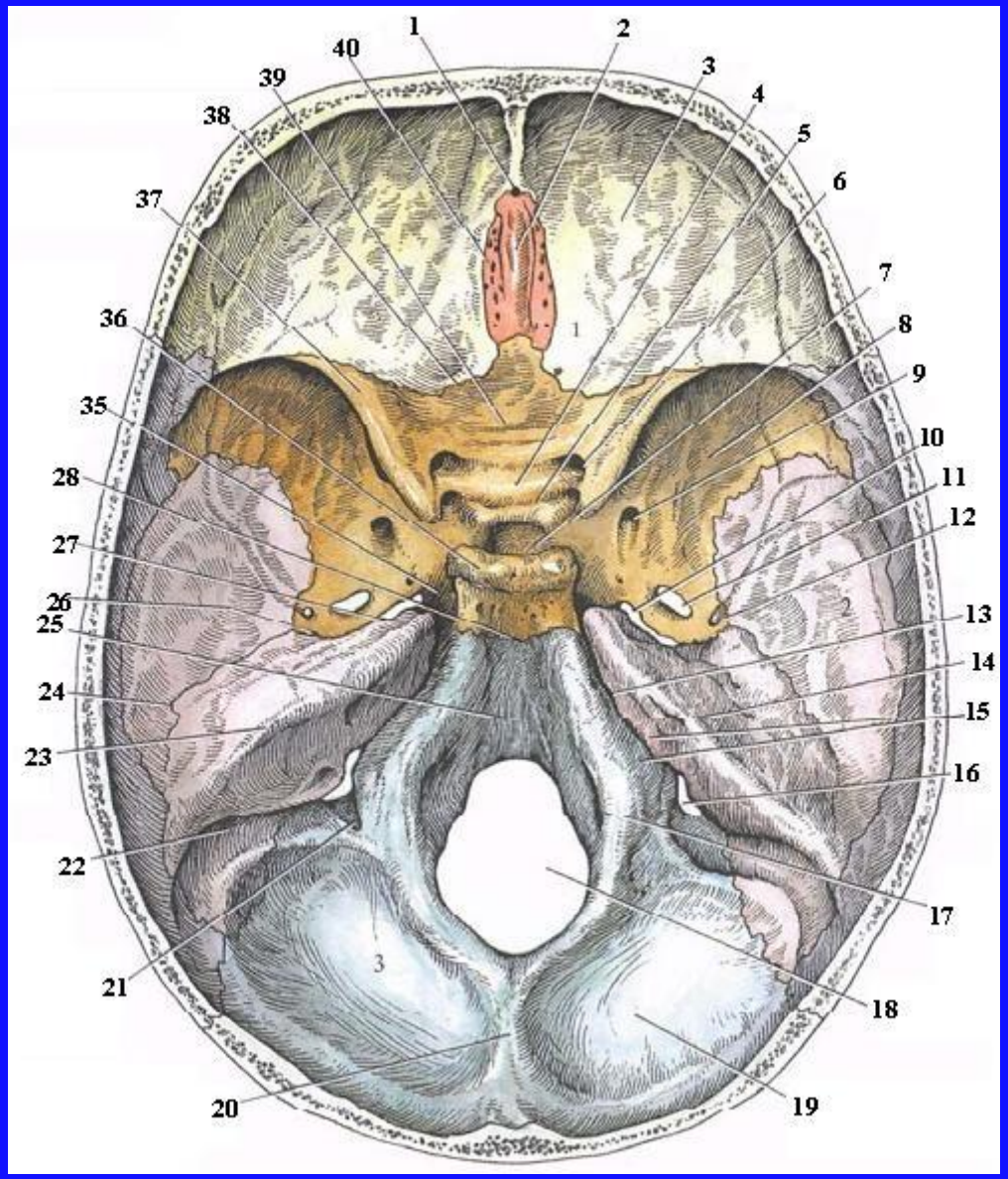

Черепные ямки

- Передняя
- Средняя
- Задняя

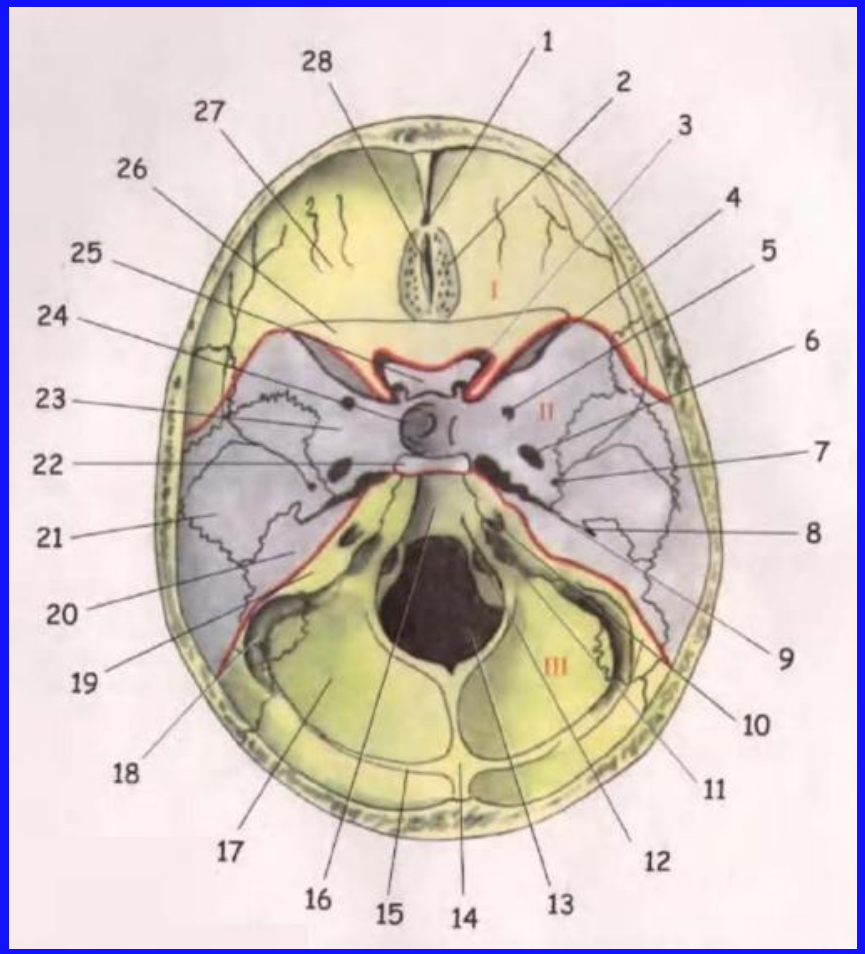
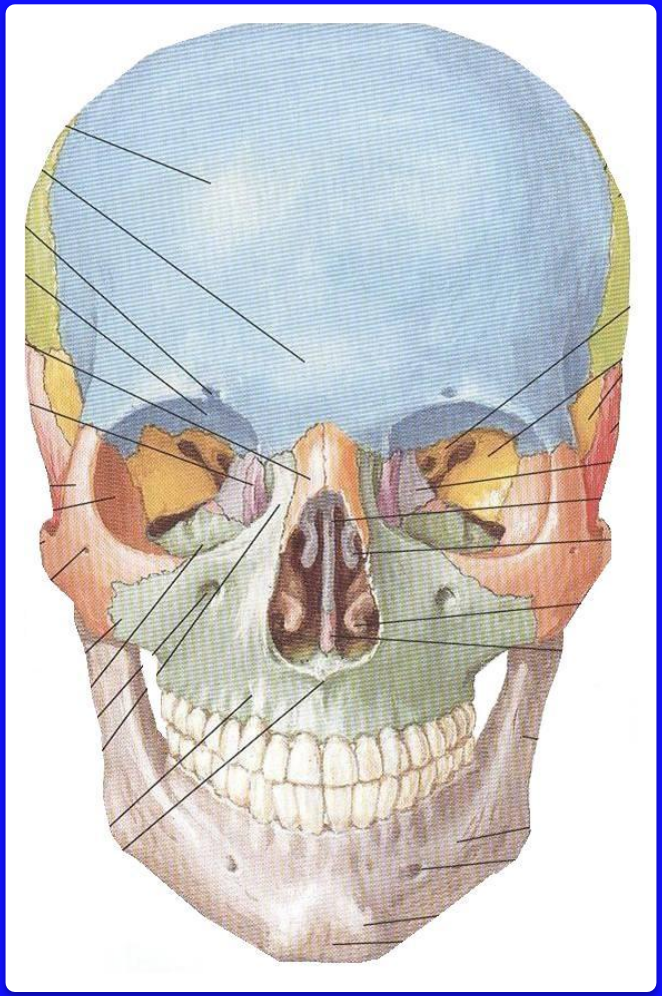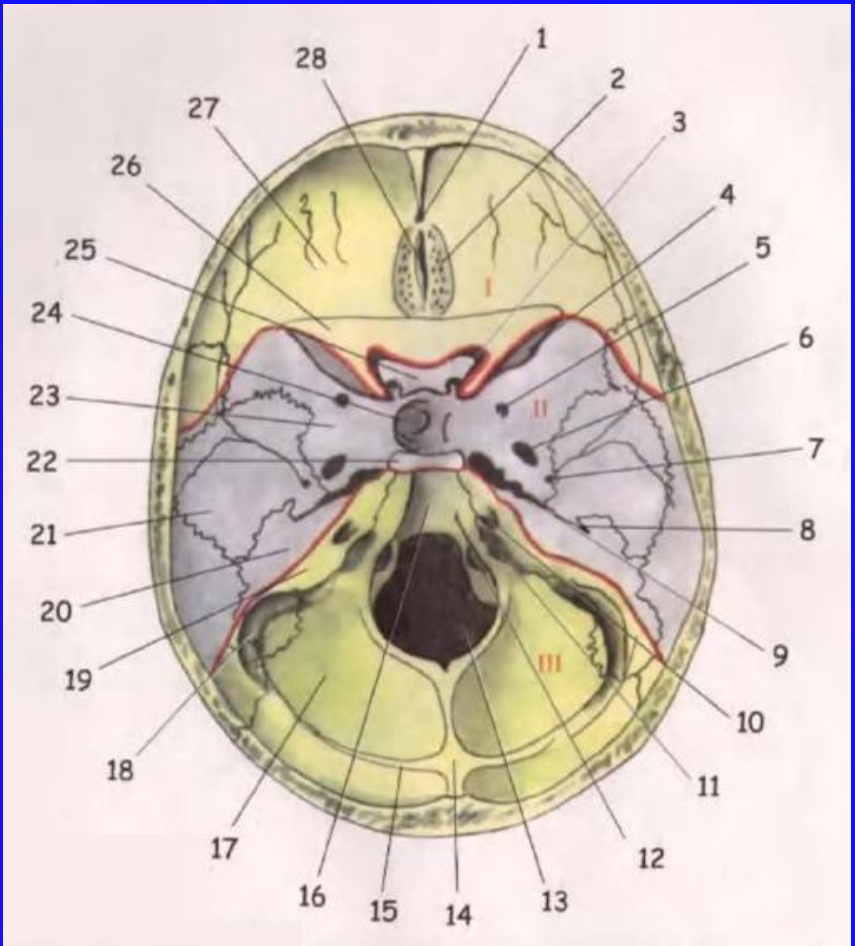
Передняя черепная ямка