Поперечно-полосатая мышечная ткань языка

Мышечные ткани

Св-вом сократимости обладают практически все виды клеток, благодаря наличию в их цитоплазме сократительного аппарата, представленного микрофиламентами, состоящими из сократительных белков – *актина, миозина* и др. Наиболее выражены сократительные процессы в клетках, основной ф-цией которых является сокращение. Такие клетки или их производные образуют мышечные ткани, которые обеспечивают сократительные процессы в полых внутренних органах и сосудах, перемещение частей тела относительно друг друга, поддержание позы и перемещение организма в пространстве.

КЛАССИФИКАЦИЯ МЫШЕЧНЫХ ТКАНЕЙ

1. МОРФОЛОГИЧЕСКАЯ КЛАССИФИКАЦИЯ:

ИСЧЕРЧЕННАЯ:

- скелетная
- сердечная

Обе разновидности развиваются из мезодермы, но из разных её частей: скелетная – из миотомов сомитов, сердечная – из висцерального листка спланхнотома.

НЕИСЧЕРЧЕННАЯ:

- мезенхимного происхождения: мышечная ткань сосудов и внутренних органов
- эктодермального происхождения: миоэпителиоциты потовых, молочных, слюнных и слёзных желез
- мионейрального происхождения: мышцы суживающие и расширяющие зрачок.

Каждая разновидность мышечной ткани имеет свою структурно- функциональную единицу. Структурно-функциональной единицей гладкой мышечной ткани внутренних органов и радужной оболочки является гладкий миоцит, у мышечной ткани эктодермального происхождения – корзинчатый миоэпителиоцит, сердечной мышечной ткани – кардиомиоцит, у скелетной мышечной ткани – мышечное волокно.

ПОПЕРЕЧНО-ПОЛОСАТАЯ СКЕЛЕТНАЯ МЫШЕЧНАЯ ТКАНЬ

Строение мышечного вол-на.

П.с. цилиндрическое образование с заострёнными концами, диаметром около 100 мкм. Состоит из 2 частей:

1) симпластическая часть (симпласт)
2) миосателлиты.

Симпласт снаружи покрыт сарколеммой, которая состоит из 2 листков:

- внутренний – типичная плазмолемма
- наружный – тонкая соединительнотканная базальная пластинка.

Между базальной пластинкой и плазмолеммой находятся миосателлиты – камбиальные элементы. За счёт них осуществляется регенерация мышечного вол-на.

В миосимпласте содержится несколько тысяч ядер, располагающихся на периферии под плазмолеммой. Органеллы общего назначения развиты слабо, центриоли отсутствуют. В саркоплазме содержатся включения гликогена и миоглобина, аналога гемоглобина эритроцитов. Отличительной особенностью симпласта является наличие органелл специального назначения, предназначенных для выполнения сократительной ф-ции:

1) миофибриллы
2) саркоплазматическая сеть
3) канальцы Т-системы

Основную часть миосимпласта занимают миофибриллы, которые локализуются в его центральной части. Каждая миофибрилла простирается на протяжении всего миосимпласта и своими свободными концами прикрепляется к его плазмолемме у конических концов. Между миофибриллами располагаются митохондрии – саркосомы.

Миофибриллы неоднородны по строению и состоят из тёмных (анизотропных) А-дисков и светлых (изотропных) И-дисков. Тёмные и светлые диски всех миофибрилл располагаются на одном уровне и обуславливают поперечную исчерченность всего мышечного вол-на. Темные и светлые диски состоят из более тонких волоконец – миофиламентов. Тёмные диски образованы толстыми миофиламентами (10-12 нм), состоящими из белка миозина. Светлые диски образованы тонкими миофиламентами (5-7 нм), состоящими из белка актина. Актиновые миофиламенты свободными концами частично входят в А-диск между толстыми миофиламентами. При этом вокруг одного миозинового филамента располагаются 6 актиновых. Посередине И-диска проходит полоска, которая называется зет-линия (телофрагма), посередине А – диска – тёмная М=линия – мезофрагма. Участок миофибриллы, лежащий между 2 соседними зет-линиями, называется саркомером. Саркомер – это структурно-функциональная единица миофибриллы. В состав саркомера входят: зет-линия, одна вторая диска И. диск А, одна вторая диска И, вторая зет-линия. Каждая миофибрилла п.с. совокупность саркомеров.

Для реализации сокращения необходимы 3 условия:

1) наличие энергии в виде АТФ
2) наличие ионов кальция
3) наличие биопотенциала.

АТФ образуется в саркосомах . Выполнение 2 последних условий возможно благодаря наличию саркоплазматической сети и Т-канальцев.

Саркоплазматическая сеть – это видоизменённая гл. ЭПС. Подразделяется на фрагменты, окружающие отдельные саркомеры. Каждый фрагмент состоит из 2 терминальных цистерн, соединённых полыми анастомозирующими Л-канальцами. Терминальные цистерны охватывают саркомер в области И-дисков, канальцы – в области А-дисков.

В саркоплазматической сети содержатся ионы кальция, которые при распространении нервного импульса выходят из цистерн и канальцев и инициируют взаимодействие актиновых и миозиновых миофиламентов.

Волна деполяризации передаётся от нервного окончания на саркоплазматическую сеть через Т-канальца. Они п.с. впячивания плазмолеммы в саркоплазму. Проникая вглубь. Т-канальца разветвляются и охватывают каждую миофибриллу обычно на уровне зет-полоски. По сторонам от каждого Т-канальца располагаются 2 терминальные цистерны саркоплазматической сети. Эта структура носит название триады.

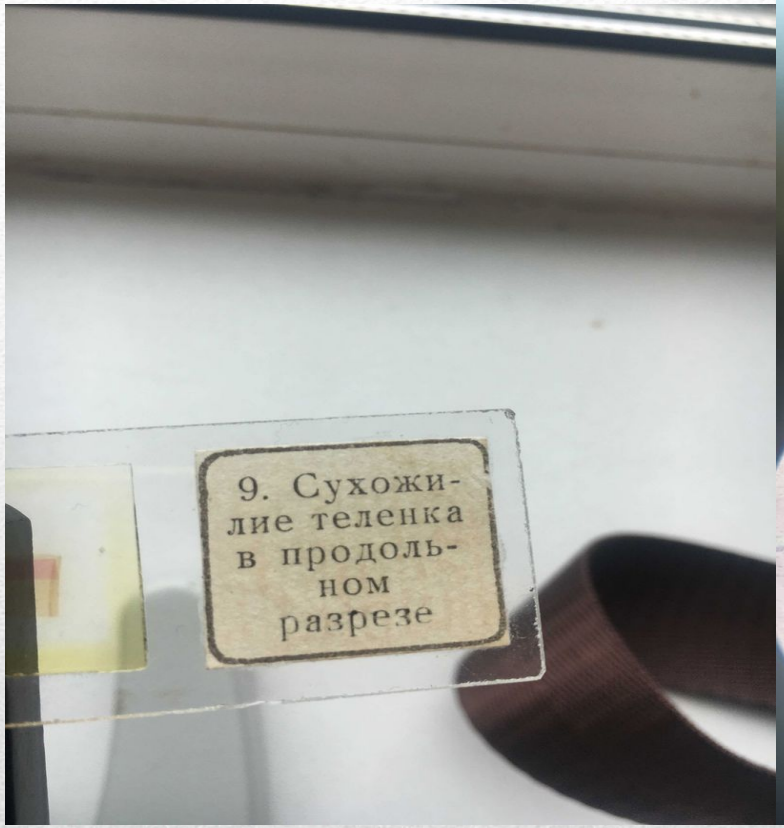

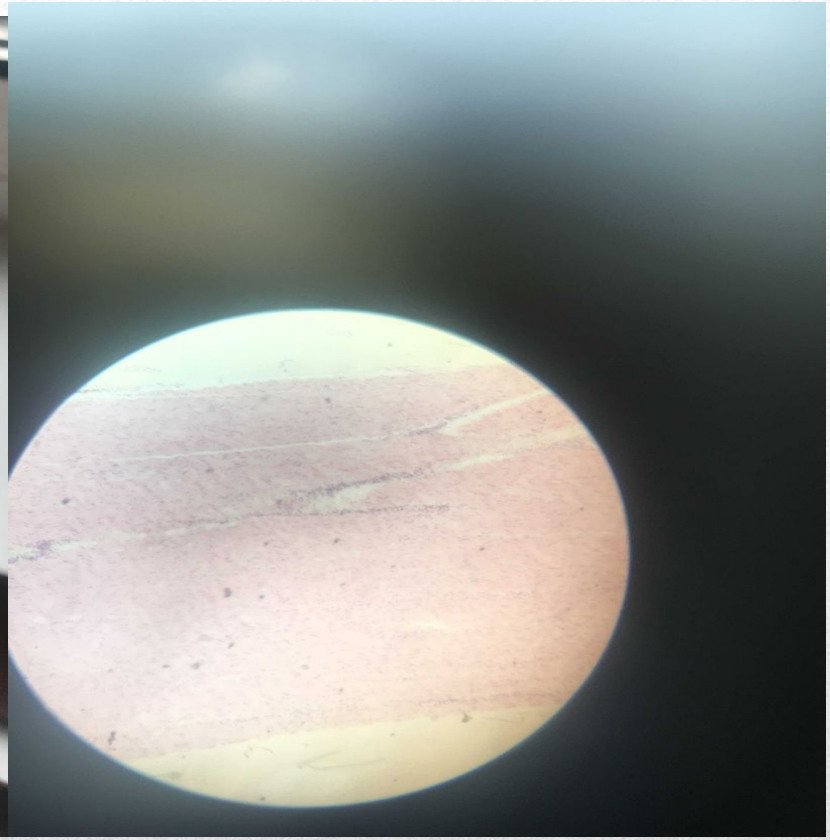

Сухожилие теленка в прододольном разрезе

СОБСТВЕННО СОЕДИНИТЕЛЬНАЯ ТКАНЬ

- развивается из мезенхимы. Состоят из клеток и межклеточного вещества. Межклеточное вещество образовано волокнами и основным аморфным вещ-вом.

Структурно- функциональные особенности соединительных тканей:

1. внутреннее расположение в организме
2. преобладание межклеточного вещ-ва над клетками
3. разнообразие клеточных форм.
4. общий источник происхождения.

Ф-ции:

1. трофическая
2. опорная
3. защитная
4. репаративная

Классификация.

1. Кровь и лимфа.
2. Собственно соединительные ткани
   - Волокнистые
   А. Рыхлая волокнистая соединительная ткань
   Б. Плотная волокнистая соединительная ткань.
   - оформленная
   - неоформленная
   - Соединительные ткани со специальными свойствами
   А.жировая
   Б.ретикулярная
   В.слизистая
   Г пигментая
3. Скелетные ткани:
   - хрящевые: гиалиновая, эластическая, волокнистая
   - костные: пластинчатая, ретикуло-фиброзная

У РВСТ в межклеточном вещ-ве преобладает основное аморфное вещ-во, в плотной ткани – преобладают волокна, а основного вещ-ва мало. В оформленной соединительной ткани волокна лежат строго упорядоченно. В неоформленной – идут в разных направлениях.

Морфологическая и функциональная характеристика РВСТ

Наиболее распространена является в организме, входит в состав практически всех органов, образуя строму, слои и прослойки, и сопровождает кровеносные сосуды.

Ф-ции:

- защитная
- опорная
- трофическая
- регуляторная
- пластическая
- формообразующая

Морфологические особенности:

- многообразие клеточных форм
- преобладание аморфного вещ-ва над волокнами

КЛЕТОЧНЫЕ ПОПУЛЯЦИИ РВСТ

1. Фибробласты.

2. макрофаги
3. тканевые базофилы (тучные клетки)
4. адипоциты
5. пигментоциты
6. перициты
7. адвентициальные клетки
8. лейкоциты (лимфоциты, нейтрофилы).

ПЛОТНАЯ ВОЛОКНИСТАЯ СОЕДИНИТЕЛЬНАЯ ТКАНЬ

В межклеточном вещ-ве преобладают волокна над аморфным вещ-вом. В зависимости от расположения вол-н м.б. оформленной и неоформленной.

В оформленной ткани волокна располагаются упорядоченно, параллельно друг другу. Эта ткань представлена в организме в виде сухожилий, фасций, связок и апоневрозов.

Строение сухожилия.

Сухожилие состоит из плотной оформленной и РВ соединительной ткани. На срезе сухожилия видны параллельно расположенные коллагеновые волокна, образующие пучки 1,2,3 и возможно 4 порядков.

Тонкие пучки 1 порядка отделены друг от друга фиброцитами. Пучки 2 порядка состоят из нескольких пучков 1 порядка, окружённых прослойкой РВСТ – эндотенонием. Пучки 3 порядка состоят из пучков 2 порядка и окружены более выраженными прослойками РВСТ – перитенонием. Все сухожилие окружено по периферии эпитенонием. В прослойках РВСТ проходят сосуды и нервы.

В плотной волокнистой неоформленной соединительной ткани волокна расположены беспорядочно. Этой тканью образован сетчатый слой дермы.

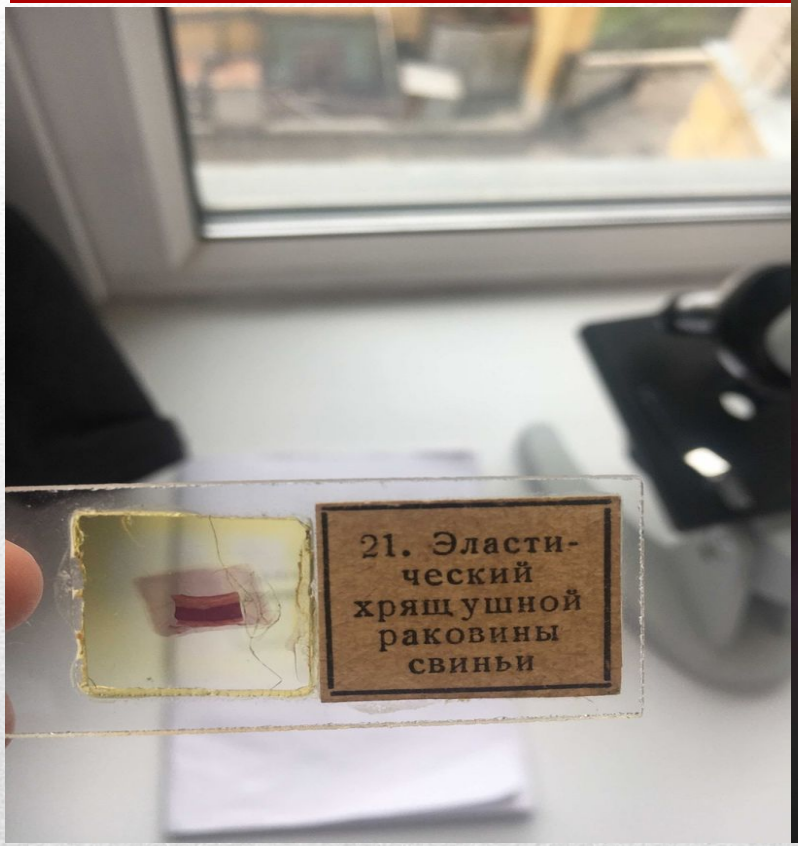

Эластический хрящ ушной раковины свиньи

СКЕЛЕТНЫЕ ТКАНИ

Скелетные ткани подразделяются на хрящевые и костные. Источниками развития являются склеротомы сомитов, из которых происходит выселение клеток в определённые участки мезенхимы. Характерными особенностями скелетных тканей является значительное преобладание межклеточного вещ-ва над клетками, а также его упругость в хрящевой ткани и высокая степень минерализации в костной.

Ф-ции скелетных тканей:

1. опорная
2. защитная
3. участие в ВСО(водно-солевой обмен веществ)

Классификация скелетных тканей:

1. ХРЯЩЕВЫЕ
   - гиалиновая
   - эластическая
   - волокнистая
2. КОСТНЫЕ
   - пластинчатая
   - ретикуло-фиброзная

ХРЯЩЕВЫЕ ТКАНИ.

Структурно-функциональные особенности:

1. плотное межклеточное вещ-во
2. отсутствие кровеносных сосудов

Хрящевые ткани состоят из клеток и межклеточного вещ-ва. Клетки – хондроциты и хондробласты.

ХОНДРОБЛАСТЫ – это молодые, синтетически активные клетки, способные к митозу. Имеют хорошо развитую гр и агранулярную ЭПС, КГ, митохондрии. Хондробласты продуцируют межклеточное вещ-во, за счёт них происходит аппозиционный рост хряща. Хондробласты постоянно дифференцируются в дефинитивные клетки хрящевой ткани – хондроциты.

ХОНДРОЦИТЫ.

В зависимости от степени зрелости и функциональной активности выделят 3 типа хондроцитов:

1 тип – молодые хондроциты. Имеют высокие ядерно-цитоплазматические отношения. Могут делиться митозом, формируя изогенные группы. В цитоплазме хорошо развиты органеллы общего назначения. Данные клетки находятся в молодом хряще, который растёт за счёт деления хондроцитов.

2 тип – ядерно-цитоплазматическое отношение снижается за счёт увеличения объёма цитоплазмы. В цитоплазме накапливаются органеллы белкового синтеза: гр ЭПС, КГ, митохондрии. Эти клетки образуют компоненты аморфного вещ-ва, но не способны синтезировать волокна.

3 тип. – хар-ся низкими ядерно-цитоплазматическими соотношениями. Ещё более возрастает кол-во органелл синтеза белка и включений. Этот тип хондроцитов вырабатывает коллагеновые белки.

В последнее время как самостоятельные клетки выделяют хондрокласты (родственны остеокластам). Клетки имеют хорошо развитый лизосомальный аппарат и разрушают старые минерализованные участки межклеточного вещ-ва хряща.

МЕЖКЛЕТОЧНОЕ ВЕЩ-ВО.

ХИмический состав: 70-80% вода, 10-15% органические вещ-ва, 5-10 % минеральные соли.

Межклеточное вещ-во состоит из волокнистого компонента (коллагеновых и эластических вол-н) и аморфного вещ-ва, которое содержит сульфатированные ГАГ и ПГ. ГАГ связывают большое кол-во воды, что обуславливает упругость хрящевых тканей. Минеральные соли межклеточного вещ-ва не образуют кристаллов. Сосуды в хрящевой ткани отсутствуют.

ЭЛАСТИЧЕСКАЯ ХРЯЩЕВАЯ ТКАНЬ

- в межклеточном вещ-ве преобладают эластические вол-на (90%), 10% составляют коллагеновые вол-на.

Коэффициент преломления света у волокон и аморфного вещ-ва разный, поэтому хрящ непрозрачен, вол-на хорошо видны в препарате. Хондроциты в изогенных группах расположены в виде столбиков или колонок и оплетены эластическими вол-нами. Эластическая ткань эластична и обладает меньшей прочностью, чем гиалиновая.

Она образует хрящи ушной раковины, надгортанника, наружного слухового прохода, мелкие хрящи носа.

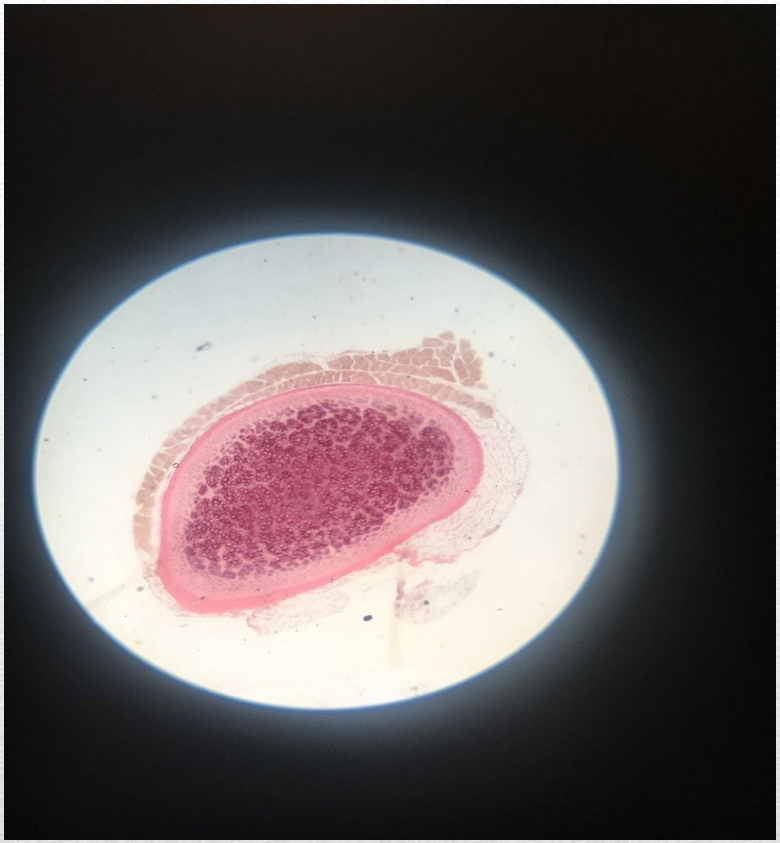

Гиалиновый хрящ ребра кролика

ГИАЛИНОВАЯ ХРЯЩЕВАЯ ТКАНЬ

В межклеточном вещ-ве присутствуют только коллагеновые вол-на. При .этом коэффициент преломления света у вол-н и аморфного вещ-ва одинаков, вол-на не видны, что и объясняет прозрачность гиалинового хряща. Хондроциты гиалиновой хрящевой ткани формируют изогенные группы в виде розеток. Физические св-ва: плотность и малая эластичность. Гиалиновая хр. ткань находится в местах соединения рёбер с грудиной, в гортани, трахее, крупных бронхах, покрывает суставные поверхности костей. Из неё образован скелет эмбриона.

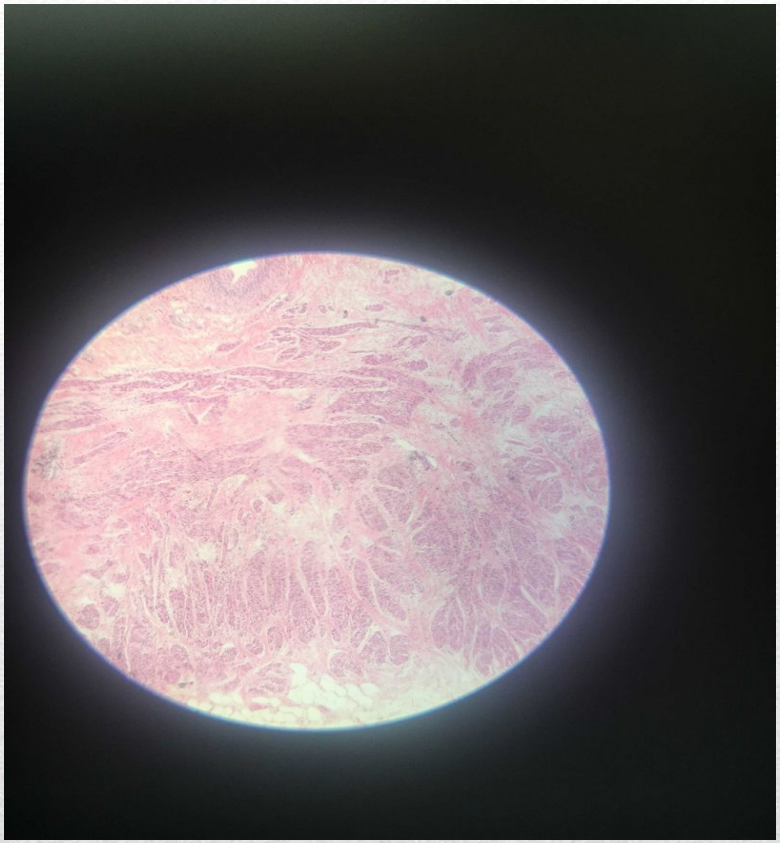

Переходный эпителий мочевого пузыря кролика

ЭПИТЕЛИАЛЬНЫЕ ТКАНИ

Эпителиальные ткани - это совокупность дифферонов полярно дифференцированных клеток, тесно расположенных в виде пласта на базальной мембране, на границе с внешней или внутренней средой, а также образующих большинство желёз организма.
Различают две группы эпителиальных тканей: *поверхностные эпителии* (покровные и выстилающие) и *железистые эпителии*.

Поверхностные эпителии - это ткани, находящиеся на границе между внутренней и внешней средой, располагающиеся на поверхности тела, слизистых оболочках внутренних органов и вторичных полостей тела. Они отделяют организм и его органы от окружающей их среды и участвуют в обмене веществ между ними, осуществляя функции поглощения веществ и выделения продуктов обмена. Кроме этих функций, покровный эпителий выполняет важную защитную функцию, предохраняя подлежащие ткани организма от различных внешних воздействий - химических, механических, инфекционных и других, а также создает условия для их подвижности, например, для движения сердца при его сокращении, движения легких при вдохе и выдохе.

Железистый эпителий, образующий многие железы, осуществляет секреторную функцию, т.е. синтезирует и выделяет специфические продукты - секреты, которые используются в процессах, протекающих в организме.

Общие свойства эпителиев

•Располагаются пластом

•Нет межклеточного вещества

•Эпителиоциты плотно прилежат друг к другу, образуя различного вида межклеточные контакты (десмосомы, плотные контакты и др.)

•Лежат на базальной мембране – избирательная проницаемость

•Нет кровеносных сосудов (кроме сосудистой полоски – внутреннее ухо)

•Характеризуется полярностью. В базальной части располагается ядро и органеллы, здесь же идет синтез секрета. В апикальной части накапливаются гранулы секрета. На верхушке - микроворсинки и реснички

•Высокая регенерация, за счет стволовых клеток

•Ниже базальной мембраны расположена рыхлая соединительная ткань. Она содержит кровеносные капилляры. Так осуществляется трофика эпителиальной ткани

•Эпителиальная ткань содержит много рецепторов

Переходный (уроэпителий) эпителий

Этот вид многослойного эпителия развивается из мезодермы – частично из аллантоиса, типичен для мочеотводящих органов - лоханок почек, мочеточников, мочевого пузыря, стенки которых подвержены значительному растяжению при заполнении мочой. В нем различают три слоя клеток:

1. **Базальный слой** образован мелкими почти округлыми (темными) камбиальными клетками.
2. **Промежуточный слой** представлен клетками полигональной формы.
3. **Поверхностный слой**. Крупные нередко 2-3 ядерные клетки, грушевидной или цилиндрической формы. Функция - секреторная, вырабатывают слизь, которая покрывает всю поверхность эпителия и защищает от токсического действия мочи. Клетки поверхностного слоя могут размножаться. Клетки соединяются замыкательными пластинками

В норме эпителий не растягивается, а образует складки, которые расправляются при наполнении мочой.

Функция: защитная и слабая секреторная.

Пищевод (МПНЭ)

Многослойные эпителии

Многослойный плоский неороговевающий эпителий покрывает снаружи роговицу глаза, выстилает полости рта, пищевода, влагалище, преддверие носа и часть прямой кишки. В 5 нем различают три слоя: базальный, шиповатый (промежуточный) и плоский (поверхностный):

1. **Базальный слой** состоит из эпителиоцитов призматической формы, располагающихся на базальной мембране. Среди них имеются стволовые клетки, способные к митотическому делению. За счет вновь образованных клеток, вступающих в дифференцировку, происходит смена эпителиоцитов вышележащих слоев эпителия.
2. **Шиповатый слой** -клетки неправильной, многоугольной формы лежащие в несколько этажей. В базальном и шиповатом слоях в эпителиоцитах хорошо развиты тонофибриллы (пучки тонофиламентов из белка прекератина), а между эпителиоцитами — десмосомы и другие виды контактов. Клетки постепенно уплощаются.
3. **Слой плоских клеток**. Поверхностные клетки постепенно слущиваются во внешнюю среду, замещаются клетки из нижележащих слоев, которые постоянно перемещаются к поверхности. Функции: защитная и слабая всасывательная.