Доклад пациента

Студентка 609 группы
Кузнецова Яна Николаевна

Пациентка Д.Л.С

- Возраст: 66 лет
- Пол: женский
- Пенсионерка
- Дата поступления в стационар: 14.09.2022

Жалобы

- Жалобы при поступлении: на выраженные боли по ходу позвоночника, боли в плечах, выраженную слабость.
- Жалобы при курации: на слабость, боли по ходу позвоночника

Анамнез заболевания

- В начале января 2022 отметила появление головной боли, обратилась к терапевту. Направлена на консультацию к неврологу. После проведения МРТ головного мозга госпитализирована для оперативного лечения в плановом порядке.
- МРТ головного мозга без контрастного усиления (февраль 2022) : МР-признаки опухоли хиазмально-селлярной области с латерализацией влево.

(10.03.22-14.03.22) Госпитализация в Нейрохирургическое отделение ОКБ№3

- 10.03.2022 Компьютерно-томографическая ангиография сосудов головного мозга.

Заключение: Внемозговое образование СЧЯ слева(вероятнее менингиома).

- **Проведенное лечение:**
  от оперативного лечения отказалась, проведена беседа, написала расписку о отказе.
- **Рекомендации:**
  Консультация онколога-радиолога в поликлинике ЧОКЦО и ЯМ по вопросу курса радиохирургии (Кибер-Нож), в плановом порядке.

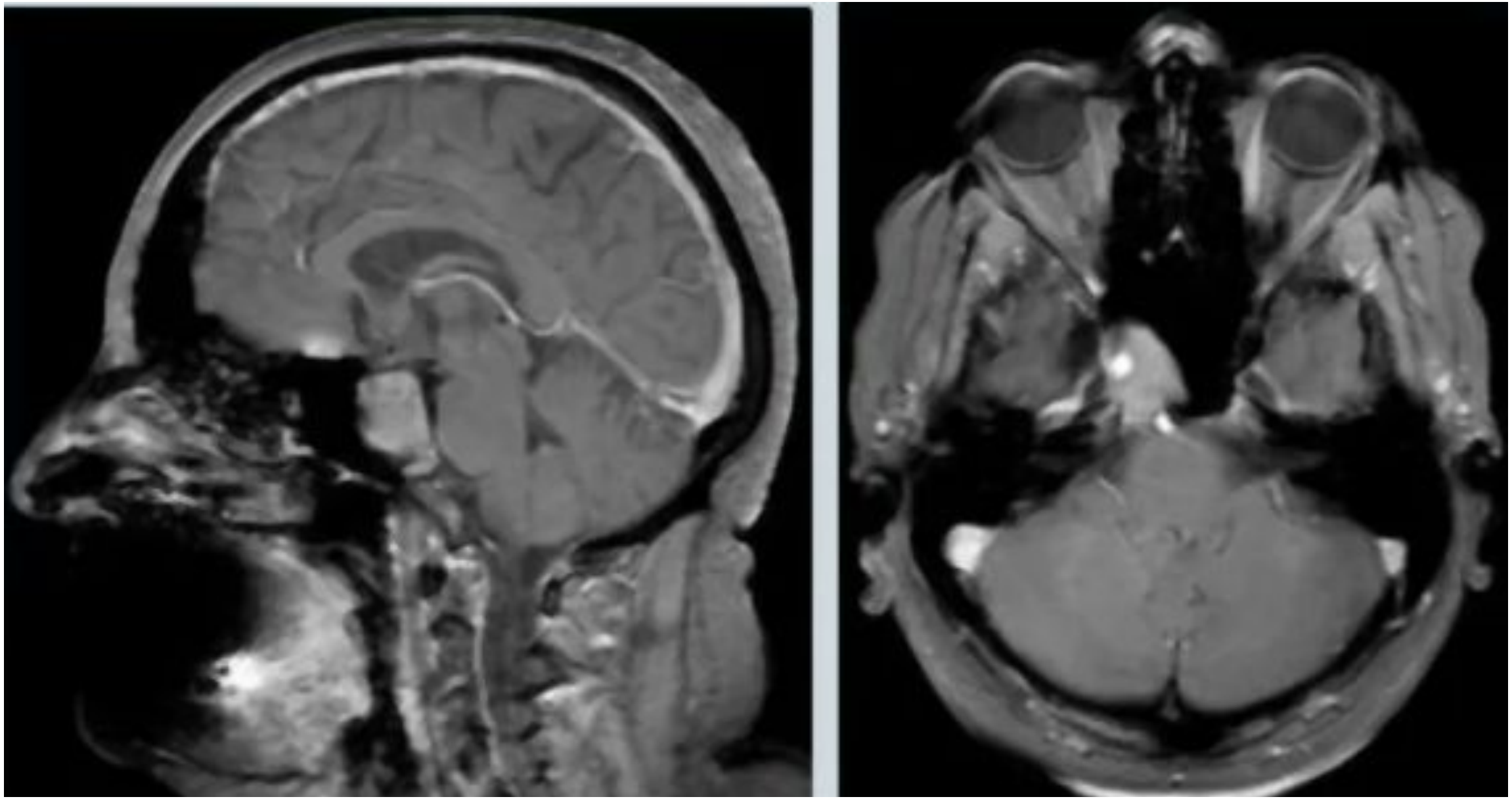

Анамнез заболевания

- 21.03.2022 Первичная явка в ЧОКЦОиЯМ . Поступила с жалобами:
  на боль в левой височной области.

(06.03-22-11.04.22) Госпитализация в радиологическое отделение ЧОКЦОиЯМ

- 06.04.2022 госпитализация в радиологическое отделение для проведения стереотаксической лучевой терапии.
- **Проведенное лечение:** 11.04.2022 проведен курс стереотаксической лучевой терапии на менингиому СЧЯ слева . СОД=16 Гр 1 фракция. Достигнут положительный эффект.

Анамнез заболевания

(20.05.22-25.05.22) Госпитализация в травматологическое отделение ГКБ№8

- 20.05.2020 При поднятии тяжести почувствовала треск и боль в области правого предплечья. После чего стало трудно двигать правой рукой. Обратилась в травмпункт, выполнена рентгенография, обнаружен патологический перелом правой лучевой кости и очаги деструкции рядом с переломом и в правой плечевой кости.

Анамнез заболевания

- 20.05.2022 Описание и интерпретация рентгенографических изображений.

Заключение:

-Оскольчатый патологический *перелом н/3 правой плечевой кости*

-Оскольчатый патологический *поперечный перелом ср/3 диаифиза правой лучевой кости* со смещением

-Вторичное поражение костей (остеолитические mts) н/3 диафиза правой плечевой кости, ср/3 диафизов правой локтевой и правой лучевой костей

-Деструкция (остеолитические mts) заднего отрезка 4 ребра слева, головке левой плечевой кости, лопатки, акромионе, акромиальном конце и ср/3 тела левой ключицы

-Остеолитические mts обеих седалищных костях, крыльях подвздошных костей по латеральному краю. Нельзя исключить деструкцию в шейке левой бедренной кости

Анамнез заболевания

- 23.05.2022 Ультразвуковое исследование органов брюшной полости (комплексное).
- Заключение: Диффузные изменения печени по типу стеатоза. Диффузные изменения поджелудочной железы по типу липоматоза.
- 25.05.2022 Ультразвуковое исследование матки и придатков трансвагинальное
- Заключение: Инволютивные изменения органов малого таза. Образования тела матки (интерстициальные миомы). Гиперплазия эндометрия.
- 01.06.2022 Ультразвуковое исследование молочных желез с допплеровским исследованием
- Заключение: Инволютивные изменения молочных желез.
- 08.07.2022 Сцинтиграфия
- Заключение: Сцинтиграфические признаки множественного метастатического поражения костной системы

Анамнез заболевания

(10.08.22-20.08.22) Госпитализация в терапевтическое отделение ГКБ№8

- 10.08.22 Поступила в терапевтическое отделение ГКБ№8 с жалобами на сильные боли в спине грудном и поясничном отделах позвоночника, правой руке.
- ОАК 10.08.22: Нв-84; эр-2,79; тр-300,0; лейк-7,18
  б\х 10.08.22: общий билирубин- 3,59; общий белок- 84,55; креатинин-276,56; мочевина-16,7; АСТ- 21; АЛТ-9,0; Са общий-3,59; СРБ-9,77
  Электрофорез белков сыворотки крови 17.08.22: альбумины-44,3; альфа1-5,31; альфа2-12,06; бета-9,42; гамма-28,91%.
  б/х 20.08.22: креатинин-476,0; мочевина-17,1
- УЗИ ОБП и почек 12.08.22: Диффузные изменения печени и поджелудочной железы. Диффузные изменения почек(уз признаки нефропатии).

16.08.22 Заместительная терапия: переливание эр. массы группа крови B(III), rh(-) 293+260=553 мл

Предварительный диагноз:
Множественная миелома 3Б, впервые выявленная. Распространенный остеодеструктивный процесс. Анемия средней степени тяжести. Миеломная нефропатия.

20.08.22 Для верификации диагноза показана ПКМ. Согласие получено. Произведена ПКМ. Аспират взят.

В миелограмме от 23.08.2022г. – плазматические клетки-65%

Анамнез заболевания

- *14.09.2022 Госпитализируется в гематологическое отделение ЧОКБ для проведения курса ПХТ.*
- ОАК 13.09.22: Нв-68; эр-2,39; тр-250,0; лейк-7,29
  б\х 13.09.22: общий билирубин- 3,59; общий белок- 84,0; креатинин-389; мочевина-14,6; мочевая кислота – 546,0; ЛДГ – 423; АСТ- 21; АЛТ-9,0; Са общий-3,62; СРБ-25,0

Анамнез жизни

- Вес: 57 кг Рост: 159 см
- Аллергоанамнез: Отрицает
- Курение: Отрицает
- Алкоголь: Да
- Приём наркотических и психотропных средств: Отрицает
- Сопутсвующие заболевания/лекарственный препараты принимаемые в момент поступления: *ГБ (вальсакор, бисопролол);*
- Туберкулез - нет, гепатит - нет, сахарный диабет - нет, ВИЧ-инфекция - нет;
- Наследственность по онкологическим, гематологическим заболеваниям - не отягощена;
- Б — 3, Р — 1, А — 2;
- Менопауза с 43 лет

Объективный статус

Общее состояние средней степени тяжести; кожные покровы и видимые слизистые бледные; геморрагий нет; щитовидная железа не увеличена; периферические лимфоузлы: не увеличены; *образование н/3 плечевой кости справа до 10 см;* миндалины не увеличены; в легких дыхание везикулярное, хрипов нет, ЧДД 20 в мин.; тоны сердца ясные, ритм правильный, шумов нет, ЧСС 78 в мин, АД 125/78 мм рт.ст.; язык влажный, не обложен белым налетом, геморрагий нет; живот мягкий, безболезненный при пальпации во всех отделах; печень по краю реберной дуги; селезенка не пальпируется; асцита нет; стул оформленный, 1раз в день, без патологических примесей; симптом «поколачивания» отрицателен с обеих сторон; диурез сохранен; периферических отеков нет.

Лабораторные исследования

ОАК от 15.09.22

- WBC 7,46 10^9/л
- BASO% 0,50
- EO% 0,70
- HCT 18,70% ↓
- HGB 62,00 г/л ↓
- LYMPH% 25,20
- MCH 27,40
- MCHC 307,00
- MCV 89,20
- MONO% 9,60
- NEUT% 62,00
- PLT 239,00
- RBC 2,03 10^12/л ↓
- СОЭ 30 мм/ч

ЦП = 0,93

Б/х от 15.09.22

- Мочевина сыворотки 15,90 ↑ ммоль/л
- Мочевая кислота 728,00 ↑ мкмоль/л
- Креатинин сыворотки 471,00 ↑ мкмоль/л
- Щелочная фосфатаза 100,00 Ед/л
- Калий 4,80 ммоль/л
- Натрий 132,00 ммоль/л
- Хлор 100,00 ммоль/л
- Кальций общий сыворотки 3,19 ↑ ммоль/л
- Аспартатаминотрансфераза (АСТ) 19,47652 Ед/л
- Аланинаминотрансфераза (АЛТ) 11,21118 Ед/л
- Общий белок 83,52 г/л
- Железо сывороточное 8,70 мкмоль/л
- Уровень витамина В-12 810,00 пг/мл

СКФ CKD-EPI:
8 мл/мин/1,73кв.м

Заключение: увеличено содержание мочевой кислоты, мочевины и

Лабораторные исследования

Белковые фракции от 15.09.22

- Альбумин % 40,10 ↓
- Альфа 1 глобулин % 3,70
- Альфа 2 глобулин % 13,20 ↑
- Вета глобулин % 11,00
- Гамма глобулин % 32,00 ↑

Заключение: снижены альбумин, повышены альфа2 и гамма фракции белков. М-градиент

Иммунофиксация белков крови от 15.09.22

- моноклональный белок обнаружен

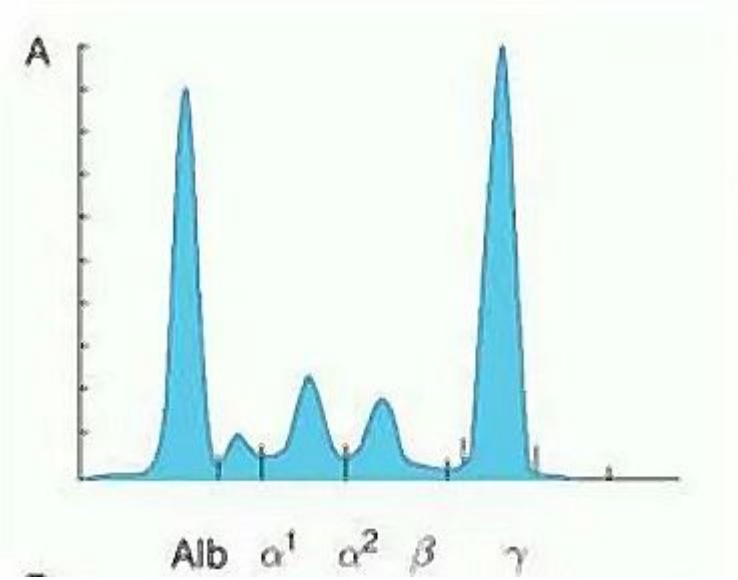

Лабораторные исследования

ОАМ от 15.09.22

- Бактерии - отсутствует
- БЕЛ - белок 0,30 ↑
- БИЛ - билирубин - отрицательно
- ГЛЮ - глюкоза - отрицательно
- КЕТ - кетоновые тела - отрицательно
- КРВ - эритроциты 20,00 ↑
- ЛЕИ - лейкоциты 25,00 ↑
- НИТ - нитриты - отрицательно
- Прозрачность - прозрачная
- pH -определение pH - 7,00
- Слизь - отсутствует
- У.В. - удельный вес - 1,02
- УРО - уробилиноген - отрицательно
- цвет - желтый
- Эпителий плоский - 0,10 ↑

Суточная потеря белка от 15.09.22

- Суточная потеря белка 2. 673 г/сут ↑

Заключение: выраженные суточные потери белка с мочой

Инструментальные исследования

- **R-графия грудной клетки в 2-х проекциях от 15.09.22**

Заключение: Литические изменения ребер, акромиальных концов ключиц, патологические компрессионные переломы грудных позвонков , 2 - 3 степени, соответствует основному заболеванию.

- **R-графия шейного отдела позвоночника в 2-х проекциях от 15.09.22**

Заключение: Межпозвонковый остеохондроз шейного отдела позвоночника с патологическим компрессионным переломом С3 2-3 степени

- **R-графия поясничного отдела позвоночника в 2-х проекциях от 15.09.22**

Заключение: Межпозвонковый остеохондроз поясничного отдела позвоночника, с признаками деформирующего спондилеза 1 степени. Патологический компрессионный перелом L1 2 степени L3 1 степени

- **R-графия костей таза в прямой проекции от 15.09.22**

Заключение: Литические очаги деструкции костей таза соответствуют основному заболеванию. Остеоартроз тазобедренных суставов 1-2 степени.

- **R-графия грудного отдела позвоночника в 2-х проекциях от 15.09.22**

Заключение: Межпозвонковый остеохондроз грудного отдела позвоночника с компресионными переломами Т8 Т11 третьей степени.

- **R-графия бедренных костей в 2х проекциях от 15.09.22**

Заключение: Литические очаги деструкции.

- **R-графия плечевой кости в 2х проекция от 15.09.22**

Заключение: литические очаги деструкции в плечевых костях с патологическими переломами верхней трети левой плечевой кости нижней трети правой плечевой кости, со смещением, литические очаги деструкции лопаток

- **R-графия черепа в 2-х проекциях от 15.09.22**

Заключение: в проекции костей черепа определяются множественные литические очаги деструкции разного размера с нечёткими неровными контурами

Инструментальные исследования

УЗИ почек, надпочечников с ЦДК **от 15.09.22**

Правая почка расположена обычно, размерами 115 х 48 мм.
Контуры нечеткие, неровные. Паренхима толщиной 18 мм, корковый слой диффузно повышенной эхогенности, пирамидальный рисунок усилен.
ЧЛС: не расширена, структуры почечного синуса повышенной эхогенности.
Верхняя треть мочеточника не расширена.
Надпочечник не визуализируется.
Паранефральная клетчатка не изменена.

Левая почка расположена обычно, размерами 101 х 60 мм.
Контуры нечеткие, неровные. Паренхима толщиной 20 мм, корковый слой диффузно повышенной эхогенности, пирамидальный рисунок усилен.
ЧЛС: не расширена, структуры почечного синуса повышенной эхогенности.
Верхняя треть мочеточника не расширена.
Надпочечник не визуализируется.
Паранефральная клетчатка не изменена.

В режиме ЦДК сосудистый рисунок почек сохранен,прослеживается во всех отделах/
Подвижность почек сохранена.

Заключение:

Структурные изменения паренхимы почек.

Инструментальные исследования

УЗИ органов брюшной полости (печень, желчный пузырь, поджелудочная железа, селезенка) с ЦДК от 15.09.22

*Печень расположена обычно, передне - задний размер правой доли 165 мм, левой доли 54 мм, контуры четкие и ровные.
Паренхима печени диффузно повышенной эхогенности, звукопроводимость нормальная.
Структура печени однородная. Нижняя полая вена не расширена.
Портальная вена не расширена (10,5 мм).
Гепатикохоледох не расширен (3,8 мм).
*Внутрипеченочные желчные протоки не расширены.
При ЦДК сосудистый рисунок печени не изменен.
*Желчный пузырь расположен в типичном месте, размерами
67 х 18 мм, деформирмаций нет. Стенка желчного пузыря не утолщена, повышенной эхогенности.
*Поджелудочная железа расположена обычно . Контуры четкие, ровные. Размеры не увеличены. Структура однородная. Эхогенность умеренно повышенная. Вирсунгов проток не визуализируется.
*Селезенка расположена обычно. Размеры 111х 56 мм, S= 46 см2, контуры четкие, ровные. Структура однородная. Паренхима средней эхогенности.
*Свободной жидкости в брюшной полости не выявлено.

Заключение:
Диффузные изменения печени.
Умеренные диффузные изменения поджелудочной железы.

Инструментальные исследования

- **ЭКГ 12 отведений (стандартная) от 15.09.22**

P: 110, PQ: 160, QRS:100, QT: 300, RR: 600, Ритм, уд/мин: 100, Угол альфа QRS, град.: +10, Переходная зона:V2V3

- Описание:

Зубец P снижен, уширен. Комплекс QRS зазубрен. Сегмент ST выше изолинии до 1,0-1,5 мм выпуклостью вверх V2 V3 V4 V5 V6. Зубец T двухфазный (+) III V5 V6

- Заключение:

Синусовая тахикардия с ЧСС 100 уд./мин. Электрическая ось сердца не отклонена. Замедление проводимости по ПНПГ. Гипертрофия миокарда левого желудочка. Субэпикардиальная ишемия миокарда переднебоковой, нижней стенки левого желудочка.

Заключения консультантов

Осмотр врача гемодиализа от 15.09.2022

- Заключение: на момент осмотра лечение програмным гемодиализом не показано. Низкобелковая диета, ограничение продуктов богатым калием, фосфором. Контроль выпитой жидкости. Контроль электролитов в динамике.
- *Показана гемотрансфузия эритроцитарной взвеси, контроль ОАК в динамике.*

- *ОАК от 16.09.22 Нв-69; эр-2,39*

Ведущий синдром

- Ведущим клиническим синдромом у нашего пациента является остеодеструктивный синдром, который и обусловливает жалобы, предъявляемые пациентом.

- Остеодеструктивный синдром:

-Деструкции плоских костей (череп, таз, ребра, позвонки, эпифизы трубчатых костей)

-Боли, опухоли, патологические переломы

Дифференциальный диагноз

На основании данных, полученных при анализе жалоб пациента, анамнеза болезни, рентгенологического исследования, объективного состояния, лабораторных методов исследования можно заподозрить у нашего пациента наличие следующих заболеваний:

- 1) первичный гиперпаратиреоз;
- 2) солитарная плазмацитома;
- 3) перивичный остеопороз;
- 4) множественная миелома.

Органные повреждения (CRAB):
*Гиперкальциемия: уровень кальция в сыворотке крови > 11,5 мг/дл (> 2,75 ммоль/л)
* Дисфункция почек: уровень креатинина в сыворотке крови > 2 мг/дл (> 173 ммоль/л)
* Анемия: нормохромная нормоцитарная с величиной гемоглобина < 10 г/дл (< 100 г/л)
* Повреждения костей: очаги лизиса, тяжелая остеопения, компрессионные переломы (уточняется МРТ или КТ)

Первичный гиперпаратиреоз (при опухоли и гиперплазии паращитавидных желез)

Критерии «за»

- Оссалгии
- Остеопатия: патологические переломы костей
- Женский пол
- Увеличение уровня кальция в крови
- Поражение почек (НО для гиперпаратиреоза характерен нефрокальциноз — полиурия, боли в пояснице, приступы почечной колики)

Необходимо исследовать уровень паратгормона в крови

Критерии «против»

- Средний возраст заболевания 45-50 лет
- В области щитовидной железы прощупывают утолщение — аденому паращитовидных желез
- Щелочная фосфатаза в норме (при гиперпаратиреозе она повышена)
- При рентгенографии и МРТ не выявляются остеобластокластомные разрастания — так называемые бурые опухоли и кисты, заполненные кровью, серозной или кровянистой жидкостью, а только очаги литической остеодеструкции
- В костном мозге повышенное содержание плазматических клеток
- Отсутствие психических нарушений: депрессии, нарушения сна
- Отсутствуют нейромиопатии: миастении, миалгии
- Присутсвуют повреждения органов-мишеней (CRAB-синдром), что не характерно для гиперпаратиреоза

Солитарная плазмацитома

Критерии «за»

- Оссалгия по ходу позвоночника
- Патология костей скелета позвоночника и таза при рентгенографии (НО очаги чаще единичные)
- Присутсвие моноклонального белка (может быть обнаружен в крови в 24–72 % случаев СП)
- Анемия средней и тяжелой степени тяжести, повышение СОЭ

Критерии «против»

- Чаще наблюдается у мужчин
- Средний возраст заболевания 60-65 лет
- Отсутствуют поражения ЛОР органов (в частности носовые кровотечения, частые синуситы и фарингиты в анамнезе)
- Нет доказанного биопсией солитарного образования кости (первичного очага)
- В костном мозге повышенное содержание плазматических клеток (тогда как при СП содержание <10%)
- Отсутствие неврологических нарушений: радикулопатий вследствие компрессии спинного мозга и нервных корешков
- Присутсвуют повреждения органов-мишеней (CRAB-синдром), что не характерно для СП

Первичный остеопороз (постменопаузальный)

Критерии «за»

Остеопатия: патологические переломы костей

- Женский пол, возраст старше 65 лет
- Ранняя менопауза (до 45 лет, у нашей пациентки в 43 года)
- Лучевая терапия в анамнезе
- По данным рентгенографии имеются компрессионные переломы костей (НО при остеопорозе не наблюдаются очаги литической остеодеструкции)

Необходимо провести денситометрию с оценкой минеральной плотности кости
Необходимо оценить уровень обмена витамина D

Критерии «против»

При первичном остеопорозе ОАК не имеет специфических изменений. Выявление анемии и повышенного СОЭ позволяет заподозрить другие заболевания

- Гиперкальциемия (при остеопорозе снижен)
- В костном мозге повышенное содержание плазматических клеток (>10%)
- Обнаружен моноклональный белок
- Присутсвуют повреждения органов-мишеней (CRAB-синдром), что не характерно для остеопороза

Множественная миелома

Критерии «за»

- Наличие CRAB-синдрома
- В миелограмме: 65% плазматических клеток
- Заболевают люди старшего возраста 60-70 лет
- Оссалгии

Критерии «против»

- Отсутствуют неврологические симптомы: радикулопатии вследствие компресии спинного мозга и корешков
- Гепатомегалия со спленомегалией или без нее, появляется у больных с множественной миеломой, согласно разным статистикам, в размере 53—64% случаев

*Необходимо исследование моноклональности иммуноглобулинов в крови и суточной моче методом иммунофиксации с количественным определением уровня М-градиента
*Выполнить цитогенетическое исследование ПК (кариотипирование и FISH)
*Определение белка Бенс-Джонса в моче (выявляется лишь у 30-40 % больных)

Диагноз

Множественная миелома 3Б, с распространенным остеодеструктивным процессом.
Миеломная нефропатия. ХБП С5 (СКФ 8 мл/мин/1,73кв.м).
Анемия тяжелой степени тяжести.
Гипертоническая болезнь IIстадии. Контролируемая. Риск 3 (высокий). Целевое АД <130/90 мм.рт.ст.

3 стадия:
- Уровень НВ менее 85 г/л
- Са сыворотки более 3, 0 ммоль/л
- Выраженный остеодеструктивный процесс
- Высокий уровень М-компонента (Ig. G>70 г/л, Ig. A >50)

А- креатинин сыворотки - N В- креатинин повышен

Лечение

Этапы лечения:

- Индукция ремиссии
- Консолидация ремиссии
- Поддерживающая терапия в период ремиссии
- Лечение рецидива и резистентных форм заболевания

Пациентам с ММ, осложненной миеломной нефропатией рекомендуется проведение противоопухолевой терапии, включающей **бортезомиб**

Пациентам с впервые выявленной ММ в возрасте до 65 лет, а также пациентам 65−70 лет с хорошим соматическим статусом без тяжелых сопутствующих заболеваний, которым планируется консолидация ауто-ТГСК, в качестве индукционной терапии рекомендуется применять один из следующих режимов терапии:

- Бортезомиб/циклофосфамид/дексаметазон (VCD)
- Бортезомиб/доксорубицин/дексаметазон(PAD)
- Бортезомиб/дексаметазон (VD).

Лечение

- Режим общий
- Диета НБД
- Схема "VCD" полихимиотерапии

  Бортезомиб 1,3 мг/м2 внутривенно в 1, 4, 8 и 11 дни

  Циклофосфамид 300 мг/м2 внутривенно в 1, 8, 15 дни

  Дексаметазон 20 мг перорально или внутривенно в дни 1-2, 4-5, 8-9, 11-12

Лечение

- <u>Сопроводительная терапия:</u>

  Инфузионная терапия: глюкозо-солевые растворы

  Гемокомпонентная терапия: переливание ЭМОЛТ, тромбоконцентрата

  Антикоагуляционная терапия: р-р для подкожного введения парнапарин натрия 0,4 мл (4250 анти-Ха МЕ)

  Снижение риска осложнения со стороны ЖКТ: Омепразол 20 мг по 1 капсуле 2р/д за 30 мин до еды

- <u>Симптоматическая терапия:</u>

  При болях: Кетопрофен 2,0 в/м, при усилении Трамадол 2,0 в/м

  При тошноте: Ондансетрон 4,0 в/м

  ГБ: Вальсакор (Валсартан) 80 мг внутрь 1т утром, Бисопролол 2,5 мг 1т утром

Прогноз и рекомендации

- При достижении полной ремиссии или очень хорошей ремиссии, пациенты направляются в трансплантационный центр для проведения ТГСК.
- Пожизненное диспансерное наблюдение у гематолога, нефролога.
- В процессе проводимой терапии необходимо лабораторное исследование: иммунохимическое исследование белков сыворотки крови и мочи следует выполнять каждые 2−3 мес, контроль электролитов крови, оак, б/х (креатинин, мочевина, мочевая кислота, уровень кальция).

- Множественная миелома является неизлечимым заболеванием. Медиана выживаемости при миеломной болезни — 3 года. Лишь 10% пациентов живут с этим заболеванием дольше 10 лет.

Список литературы

- Множественная миелома. Российские клинические рекомендации по диагностике и лечению злокачественных лимфопролиферативных заболеваний. 2021г.
- Рукавицын, О. А. Гематология : национальное руководство / под ред. О. А. Рукавицына - Москва : ГЭОТАР-Медиа, 2015. - 776 с.
- Мухина, Н. А. Внутренние болезни / Под ред. Н. А. Мухина, В. С. Моисеева, А. И. Мартынова - Москва : ГЭОТАР-Медиа, 2010. - 1264 с.
- Андреева, Н.Е. Диагностика и лечение множественной миеломы: метод.пособие. – М.: Ньюдиамед, 2001. – 30 с.

Спасибо за внимание!