Министерство Здравоохранения Республики Узбекистан
Ташкентский Институт Усовершенствования врачей
Кафедра хирургической стоматологии

Деформации челюстей . Клинические проявления и диагностика

- Деформации челюстей - это изменение размеров, взаимоотношений челюстей и их положений по отношению к основанию черепа сопровождающееся функциональными и эстетическими изменениями челюстно-лицевой области. По данным литературы деформации челюстей составляют 4,45% от общего числа стоматологических заболеваний. (В. А. Сукачев 2004 Н.А. Неделько 2014)

Аномалии и деформации зубочелюстной системы, как правило, являются проявлением нарушений развития лицевого и мозгового черепа. Форма и размеры челюстей в значительной степени зависят от индивидуальных особенностей формы и размеров черепа. Нарушение роста или развития челюстей приводит к развитию деформации или аномалии, причем это может наблюдаться как в процессе эмбриогенеза, так и после рождения в период формирования временного или постоянного прикуса.

При зубочелюстных деформациях прогеническое соотношение зубных рядов выявлено у 1,1—8,7 %,

прогнатическое — у 12,4 %,

открытый прикус — у 3 %,

глубокий — у 11,2 % пациентов.

- В хирургическом лечении по поводу аномалий прикуса нуждаются 4,45 % взрослых больных.

- По данным специальной рабочей группы Национального института стоматологии США,

у **35 %** населения наблюдаются аномалии и деформации лицевого черепа, а также зубочелюстные деформации, причем **5—15 %** из них необходимо хирургическое лечение.

Актуальность.

- С древних времен человечество стремилось познать законы гармонии человеческого лица. Лицо, имеющее сложный анатомический рельеф, является одним из высших проявлений природной гармонии, и для его оценки применяют различные законы эстетики, данные о чувственном познании природы, общества, о генезисе, закономерностях развития и функционирования эстетического сознания, в том числе и искусства, как специфического отражения реальной действительности.

- Впервые нарушения прикуса и их симптомы описал Энгль (1889). Взяв за основу постоянство положения первого постоянного моляра верхней челюсти, он разработал морфологическую классификацию, которая включала норму и несколько разновидностей нарушений прикуса. Морфологическая классификация Энгля господствовала более 100 лет.

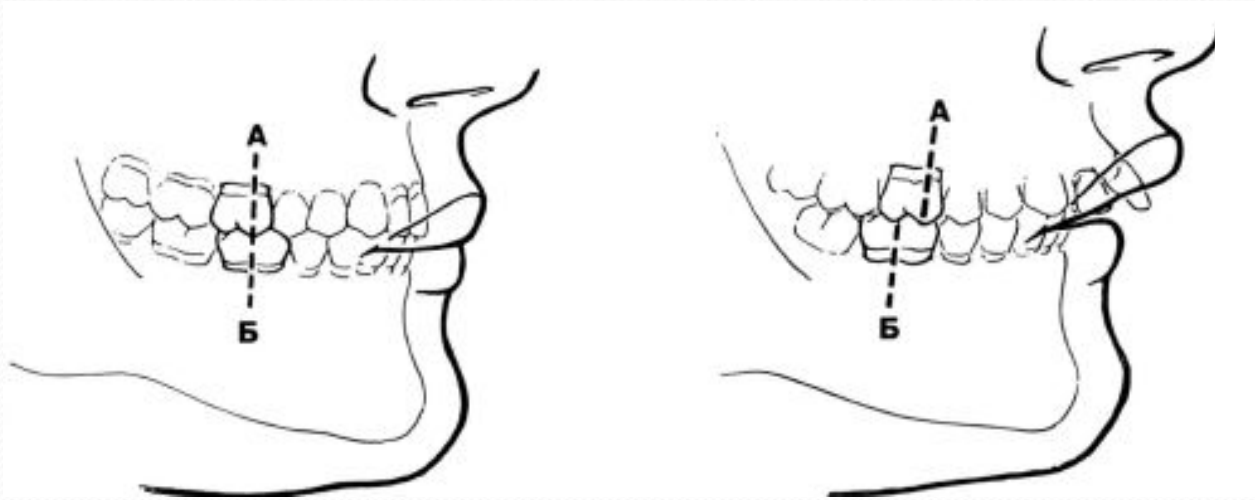
А
Б
А
Б

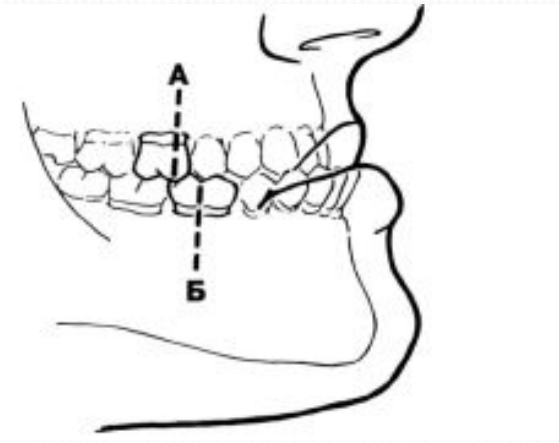
А
Б

- В последующем Энгелевская классификацию была дополнена выделением зубо-альвеолярных и гнатических форм нарушений прикуса (Н. Н.Агаповым (1928), А.Я.Катцем (1939), А.И. Бетельманом (1959),

Внедрение в клиническую практику новых, более современных методов исследования, особенно телерентгенографии, позволило реально оценить морфологические нарушения у больного с аномалией или деформацией лицевого черепа.

- Schwarz (1958) разработал телерентгенологическое исследование черепно-лицевого скелета. На основании гнато-, кранио- и профилометрических измерений он выделил зубо-альвеолярные, гнатические и скелетные формы аномалий прикуса

- Учитывая недостатки существующих классификаций, Х.А.Каламкаров (1972) предложил клинико-морфологическую классификацию зубочелюстных аномалий, которая включала аномалии зубов, зубных рядов, челюстей и сочетанные дисгармонии развития. Преимуществом данной классификации является описание всех видов аномалий прикуса с использованием унифицированной терминологии и выделение сочетанных деформаций челюстей в отдельную группу. По признанию многих авторов, классификация, предложенная Х.А.Каламкаровым, отвечает требованиям большинства ортодонтов.

- Однако, по мнению челюстно-лицевых хирургов, классификации аномалий прикуса, применяемые в ортодонтической практике, неудобны при диагностике и выборе методов оперативного лечения у взрослых больных (Кабаков Б.Д., Сукачев В.А., 1975). Поэтому в разные годы предпринимались попытки создания классификаций деформаций челюстей для взрослых с использованием различных критериев и терминов, предложенных ортодонтами.

- По мнению В.М.Безрукова (1981) и некоторых других клиницистов, диагноз должен отражать состояние зубных рядов, прикуса, размеры и взаимоотношение челюстей и их положение в черепе в трех взаимно-перпендикулярных плоскостях. С учетом этих критериев была предложена классификация деформаций челюстей, принятая ВОЗ (1981) за основу как наиболее полно отражающая все возможные виды деформаций черепно-лицевого комплекса у взрослых. В последующем в предложенную классификацию были внесены уточнения, учитывающие морфофункциональные особенности конкретных форм деформаций челюстей, благодаря чему при планировании и лечении данной категории больных были достигнуты хорошие результаты (Набиев Ф.Х., 1998 и др.).

Классификация аномалий лицевого черепа, челюстей и зубов, а также их деформаций, предложенная Х. А. Каламкаровым (1972) и усовершенствованная В. М. Безруковым (1981) и В. И. Гунько (1986).

I. *Аномалии развития зубов*

II. *Деформации челюстей.*

1. Макрогнатия (верхняя, нижняя, симметричная, несимметричная, различных отделов или всей челюсти).

2. Микрогнатия (верхняя, нижняя, симметричная, несимметричная, различных отделов или всей челюсти).

3. Прогнатия (верхняя, нижняя, функциональная, морфологическая).

4. Ретрогнатия (верхняя, нижняя, функциональная, морфологическая).

III. *Сочетанные деформации челюстей* (симметричные, несимметричные).

1. Верхняя микро-и ретрогнатия, нижняя макро-и прогнатия.

2. Верхняя макро- и прогнатия, нижняя микро- и ретрогнатия.

3. Верхняя и нижняя микрогнатия.

4. Верхняя и нижняя макрогнатия.

IV. *Сочетанные аномалии зубов и деформации челюстей*.

V. *Сочетанные аномалии и деформации лицевого и мозгового черепа и зубочелюстной системы.*

1. Симметричные:

а) челюстно-лицевые дизостозы (синдром Тричера —Колинза — Франческети);

б) краниостенозы (синдром Аперта, Крузона);

в) гипертелоризм I—III степени.

2. Несимметричные:

а) гемифациальная микросомия I—III степени (синдром Гольденхара);

б) гипертелоризм I—III степени.

- Величина и расположение верхней челюсти определяют форму лица. Особенности развития верхней челюсти создают индивидуальность средней части лица, что отражается на его форме. (Малыгин Ю.М. с соавт.,1999; Журочко Е.П. с соавт., 2001)

- Одним из аномалий развития верхней челюсти является ее недоразвитие.

Верхняя микрогнатия (синоним – опистогнатия) это скелетная форма деформации верхней челюсти проявляющаяся уменьшением размеров верхней челюсти во всех плоскостях

Этот вид дисгармония развития скелетной основы средней зоны лица составляет 42% всех деформаций челюстей у взрослых и проявляется в виде резкого западения скуловых, подглазничных, околоносовых областей, глубокого носогубного угла, опистохейлическим соотношением губ, нарушением прикуса по прогеническому типу.

В детском возрасте некоторые формы деформаций поддаются ортодонтической коррекции, однако, в настоящее время накоплено достаточно фактов об ограниченных возможностях ортодонтического лечения, так как существует его биологические пределы (Каламкаров Х.А. И др., *Ломова Н.И.* , *Хорошилкина Ф.Я*).

Генетически обусловленные аномалии развития зубочелюстной системы не поддаются ортодонтическому лечению даже в раннем детском возрасте (*Каламкаров Х.А)*

Этиология.

Эндогенные факторы: наследственность, эндокринные нарушения, инфекционные заболевания, нарушения обмена веществ, неправильное положение плода вследствие физиологических или анатомических нарушений половых органов матери.

Экзогенные факторы: воспаление в зонах роста челюстей, травма, в том числе родовая, лучевое поражение, механическое давление, вредные привычки – сосание пальца, пустышек, нижней губы или подкладывание кулака под щеку во время сна, выдвигание нижней челюсти вперед в период прорезывания зубов мудрости, во время игры на скрипке, дисфункция жевательного аппарата, нарушение акта глотания, носового дыхания.

Патогенез.

Патогенез микрогнатии и костей лица тесно связан с нарушением функции синходрозов основания черепа.

Значительную роль в патогенезе деформаций челюсти играют эндокринные расстройства в растущем организме.

- Enlow 1990, рост одного отдела черепно-лицевого скелета , связывал с ростом другого. То есть основание черепа является одним из определяющих факторов формирования типа лица.
- Изменения происходящие в основании черепа, более влияют на верхнюю челюсть, из за того что она находится в неподвижной связи с основанием черепа.
- Развитие основания черепа у новорожденных состовляет 65% , в 2 года - 87%, в 5 лет - 90%, к 6-7 годам- 94%, в 15-летнем возрасте достигает 98%-ного уровня от общего развития.

Как известно, в основании черепа различают сфеноэтмоидальный, интерсфеноидальный, сфеноокципитальный синхондрозы.

Н. А. Рабухина считает, что к моменту рождения закрывается только интерсфеноидальный синхондроз, а окостенение остальных происходит в разные сроки постнатального периода. Наиболее выражена связь роста основания черепа и верхней челюсти до момента прорезывания первых постоянных зубов.

- Верхняя челюсть - развивается из 5 эндесмальных центров окостенения: наружного верхнего и наружного нижнего, внутреннего переднего и внутреннего заднего и среднего. **Наружное верхнее ядро** образует медиальную часть дна глазницы. **Наружное нижнее ядро** дает начало наружной части дна глазницы, скуловому отростку, передненаружной части тела и задненаружной стенке альвеолярного отростка. **Среднее ядро** развивается в лобный отросток и часть тела ниже него. Из **внутреннего заднего ядра** формируются задний часть тела, небного отростка и внутренняя стенка альвеолярного отростка соответственно клыку и молярам. Из **внутренней передней** точки окостенения образуется резцовая кость - часть альвеолярного отростка, соответствующая резцам, и передняя треть небного отростка. На 5-м месяце ядра сливаются.(Колесник А. Е., 1996, Ахмедов А.Г., 2006., Расулов Х.А. с соавт., 2010).

Пики роста

В период формирования зубочелюстной системы отмечаются следующие пики роста:

- В 3-6 лет.
- В 6-7 лет у девочек и 7-9 лет у мальчиков и связан с прорезыванием резцов и моляров
- В 9 лет у девочек и 11 лет у мальчиков и связан со сменой 3,4,5 зубов.
- В 11-13 лет у девочек и 13-15 лет у мальчиков связан с половым созреванием и прорезыванием вторых моляров.

Жалобы и анамнез заболевания

- Обследование больных с деформацией челюстей имеет особенности и проводится по схеме. Анамнез помогает установить возможные причины возникновения. Выясняют перенесенные в детском возрасте заболевания, сроки прорезывания молочных и постоянных зубов, вредные привычки, нарушение носового дыхания и т. п. Устанавливают, не было ли подобного заболевания (состояния челюстей) у родителей или родственников, имеются ли сопутствующие заболевания . Обращают внимание на общее развитие больного в соответствии с возрастом, пропорциональность костно-мышечного развития.

Внешний вид больного с сочетанной деформацией челюстей

Жалобы.

Неудовлетворенность больного (а часто – и окружающих его людей) внешним видом лица. Особенно настойчиво высказывают эту жалобу девушки и юноши: они просят устранить «обезображенность» своего лица.

Дискомфорт (в области желудка) после еды, что объясняется принятием грубой, непережеванной пищи

Нарушение той или иной функции зубо-челюстно-лицевого аппарата (жевание, речь, способность петь, играть на духовом музыкальном инструменте, широко улыбаться, смеяться.

Нарушение прикуса затрудняет процесс разжевывания пищи, вынуждает глотать ее торопливо, не обработав слюной.

Отмечена прямая корреляция между возрастом и характером жалоб.

Пациенты в возрасте до 20 лет жаловались на замкнутость, психопатичность характера. Данная группа больных больше обращала внимание на наличие эстетических диспропорций лица.

Пациенты старшего возраста (после 20лет) адаптированы со временем к имеющимся у них внешним диспропорциями лица. Большинство больных основное внимание уделяли функциональным нарушениям.

В.И. Гунько, В.Л. Занделов, А.Т. Нарциссов.

Клиническая картина

У больных с верхней микрогнатией уплощена и западает средняя треть лица. Это особенно четко проявляется при сравнении наиболее выступающих точек в области лба, верхней челюсти и подбородка. Рельеф скуловых и подглазничных областей симметрично сглажен и уплощен. На границе перехода костного отдела носа в хрящевой определяется горбинка. Верхняя губа, особенно ее основание, западает и приобретает опистохейлический вид. Носогубной угол меньше 90°. Носогубные складки резко выражены, глубокие. Подбородок выступает вперед

- При осмотре зубных рядов определяется сужение и укорочение зубного ряда и апикального базиса верхней челюсти. У больных с верхней микрогнатией выявляются ретенция и дистопия зубов, их скученность. Свод твердого неба резко выражен, глубокий, носит название готического.
  При этом верхние зубы в большей или меньшей степени наклонены в оральную сторону, реже они имеют нормальный наклон. Нередко наблюдается неправильное прорезывание клыков и премоляров в связи с недостатком для них на альвеолярном отростке места. Иногда нижние зубы компенсаторно наклоняются в оральную сторону.

микрогнатией.

Прежде чем приступать к лечебным мероприятиям, необходимо тщательно обследоваться, пройти комплекс диагностических мероприятий, включающий:

- 1. Клинический осмотр
- 2. Фотографирование
- 3. Антропометрия лица
- 4. Мультиспиральная Компьютерная томография
- 5. Телерентгенография лица
- 6. Исследование диагностических моделей лица и прикуса

Антропометрические исследования.

Для количественной оценки обнаруженных эстетических недостатков лица у больных проводили антропометрические измерения.

Для определения линейных и угловых параметров лица использовали следующие медиальные и латеральные антропометрические точки.

Вертикальная высота лица

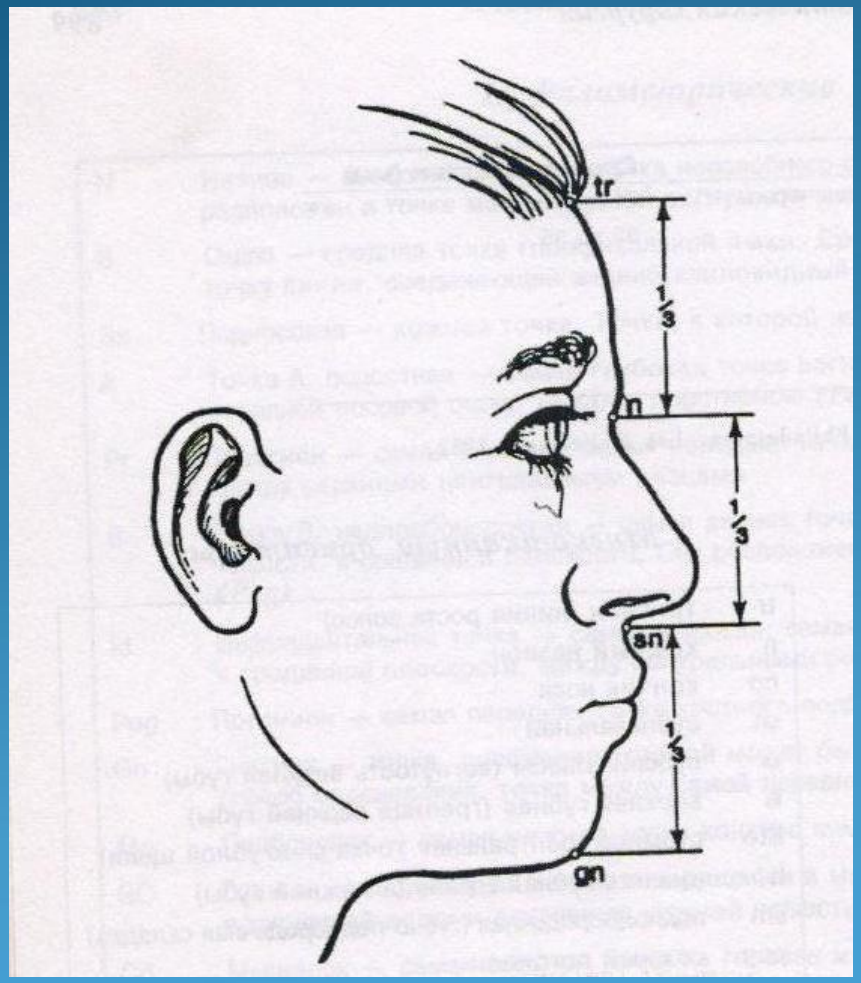

Схема мягкотканых ориентиров

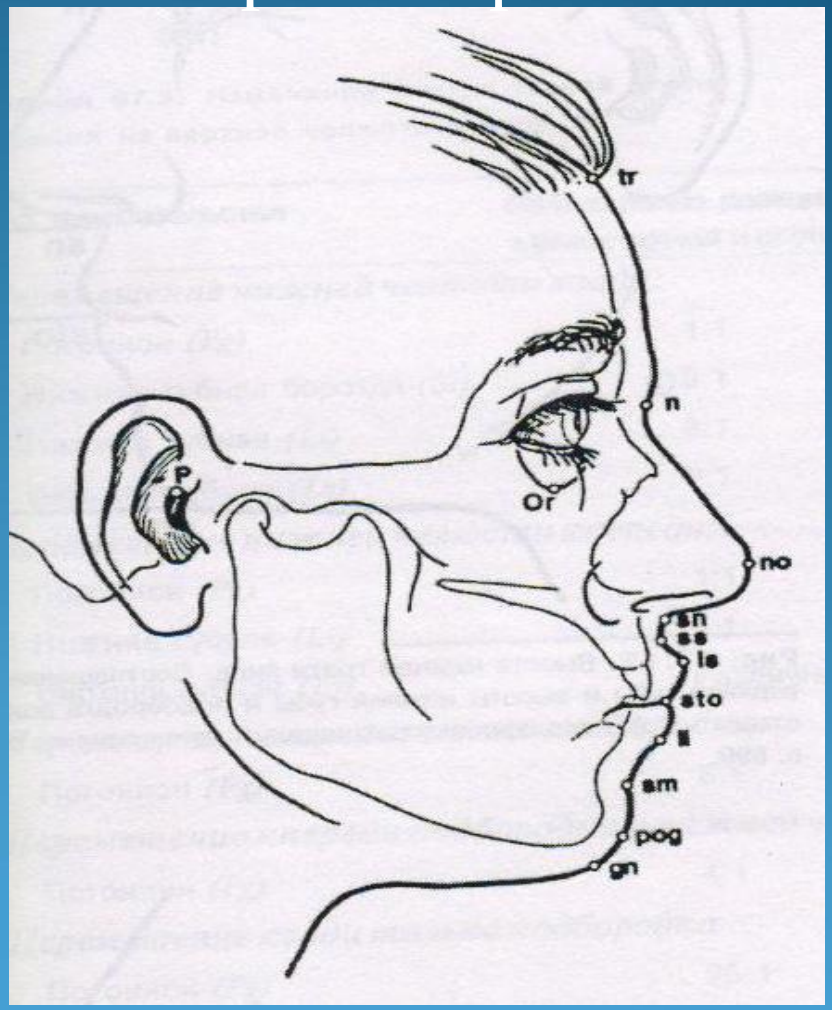

Фотографирование

Мультиспиральная Компьютерная томография

- Все рентгенодиагностические процедуры при дефектах и деформациях можно разделить на 2 вида: чисто диагностические, направленные на получение исчерпывающих данных о состоянии лицевого черепа, и те, которые направлены на оказание помощи челюстно-лицевым хирургам в планировании и осуществлении костно-реконструктивных операций (Андрейченко и др.,2004, Оганесян, 2008).

- Если всегда подвергать всестороннему рентгенологическому исследованию больных с «аномалиями прикуса», то выяснится, что зубоальвеолярные их формы встречаются относительно редко, а большая часть нарушений соотношения зубных рядов является следствием скелетных нарушений. (Рабухина Н.А., АржанцевА.П. М-1999г.)

Преимущества МСКТ перед обычной спиральной КТ

- Сверхбыстрое сканирование (близкое к реальному масштабу времени);
- Отсутствие артефактов от дыхания и движений пациента;
- Объемное (спиральное) сканирование с толщиной среза 0,5 мм;
- Очень большое число срезов для создания высококачественных трехмерных реконструкций (МСКТ-исследование костной системы);
- Высокую пропускную способность системы (исследование выполняется на одной задержке дыхания);
- Уменьшение лучевой нагрузки на пациента

Телерентгенограмма

- Лицевой скелет на телерентгенограммах головы условно можно рассматривать как состоящий из двух частей — верхней (краниальной) и нижней (гнатической). Границами краниальной части являются плоскости N—Se, Pn, SpP, C1—CГ, границами гнатической части — плоскости SpP, Pn, MP, MT,. Окклюзионная плоскость (OcP—Pп) разделяет эту часть на два участка — верхнечелюстной и нижнечелюстной. Малыгин Ю. М., 1986].

Схематическое изображение наиболее широко используемых в цефалометрическом анализе костных ориентиров

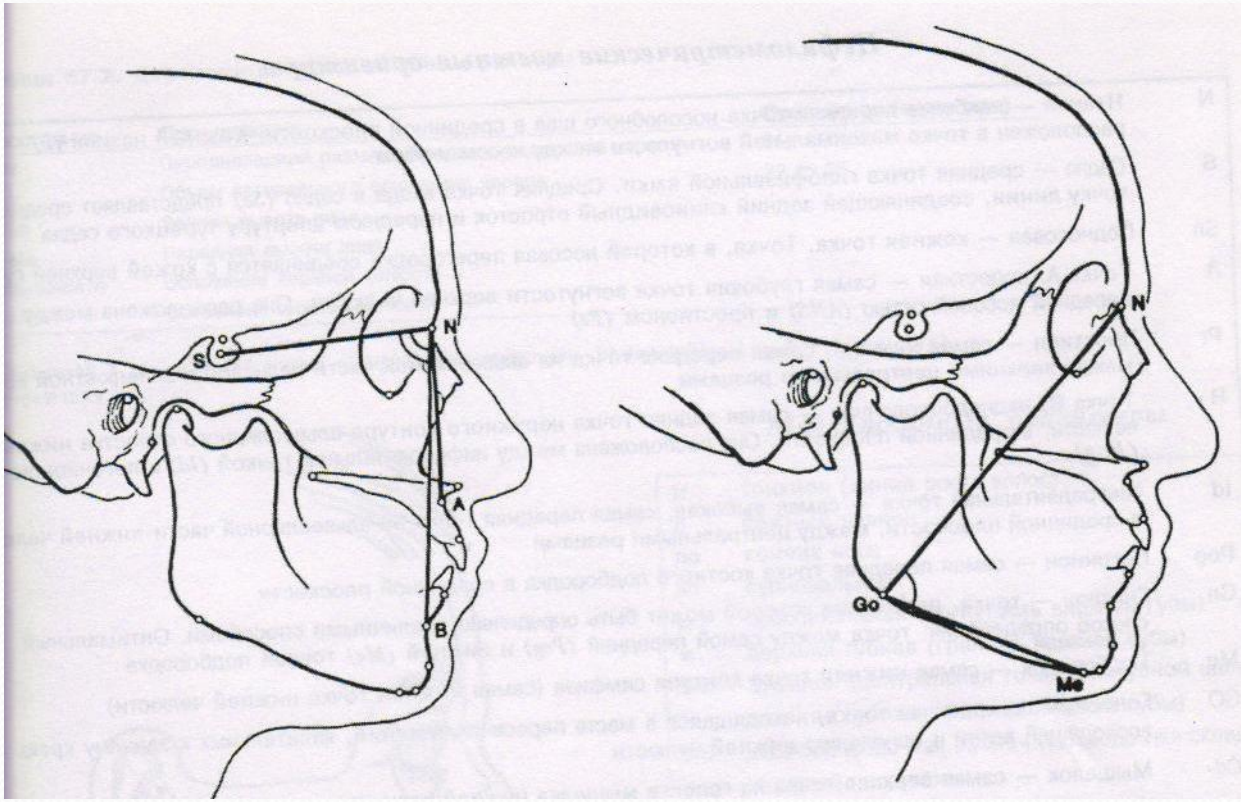
S
N
A
B
N
Go
Me

Телерентгенография лица

- Угол SNB характеризуется положением апикального базиса нижней челюсти(по сагитали) относительно NS.
- По величинам углов SNA и SNB судят о профиле лица
- Угол NSL-NL характеризует наклон основания верхней челюсти к переднему основанию черепа.
- Угол ANB характеризует взаимоотношение апикальных базисов челюстей.

Телерентгенография фас и профиль

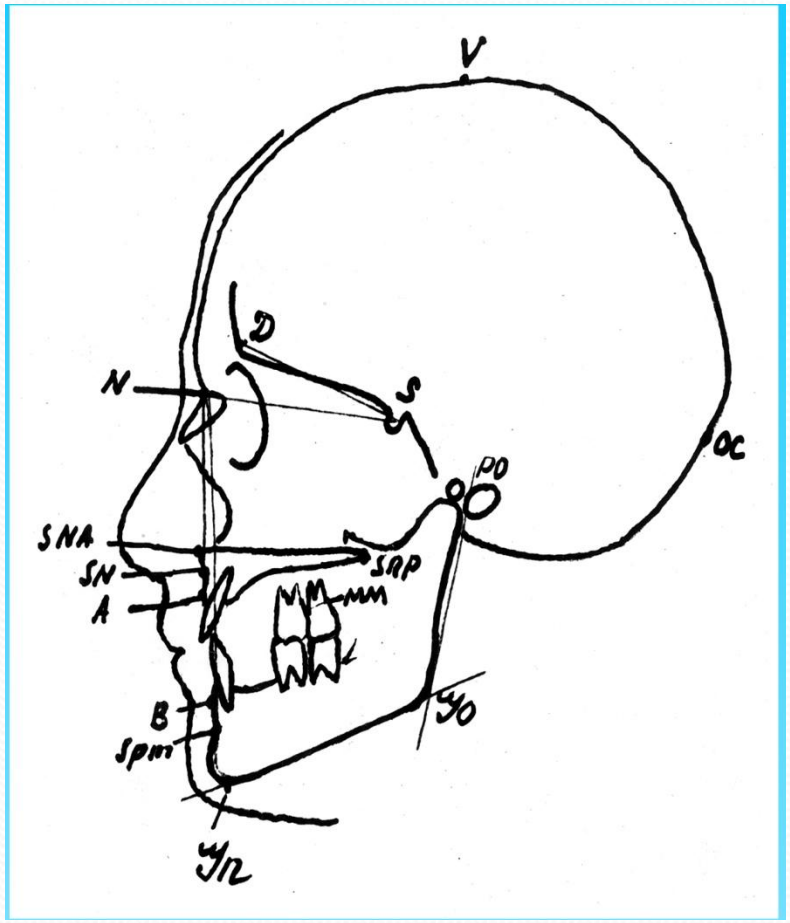
V
D
N
S
Po
Oc
SNA
SNP
SN
A
B
Spm
Go
Gn

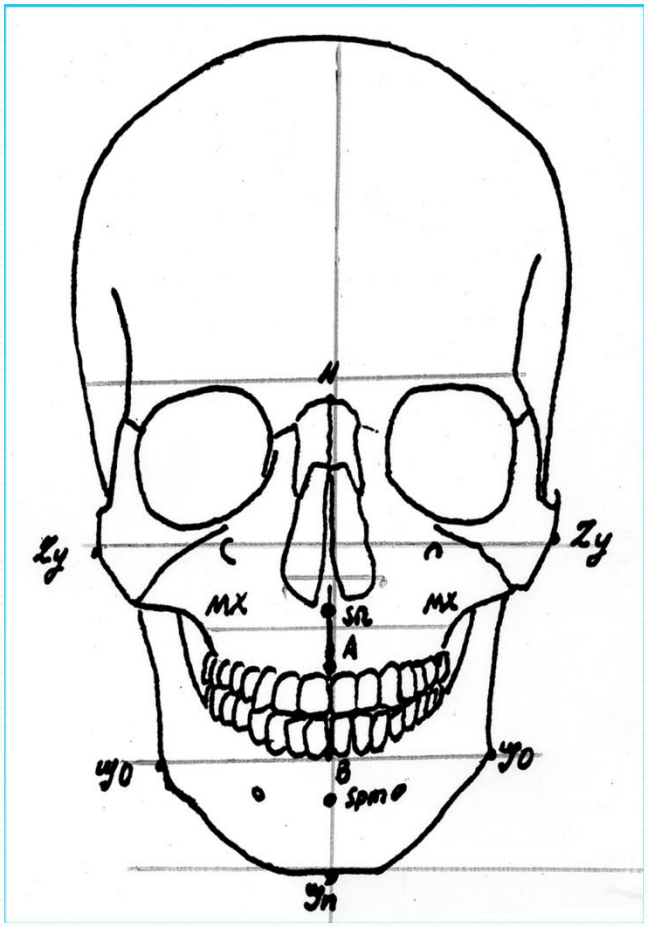
N
Zy
Zy
C
C
MX
MX
SN
A
Go
Go
B
Spm
Gn

- Характер зубочелюстной деформации у больных с верхней микрогнатией уточнялся при помаши биометрических исследований, проводимых на моделях.
- Для каждого больного целесообразно изготовить две пары гипсовых моделей челюстей. Одну из них используют для планирования хирургического лечения, другую для измерения. На приготовленных моделях проводилось исследование некоторых параметров зубов и зубных дуг. Определяли следующие одонтометрические параметры (Дмитриенко С.В. с соавт., 1998): ширину зубной дуги в области премоляров (W4) и моляров (W6) по методу Пон; глубину переднего отрезка верхней зубной дуги (L4); глубину верхней зубной дуги (L7).

Биометрическое исследование моделей челюстей с моделированием будущего действия

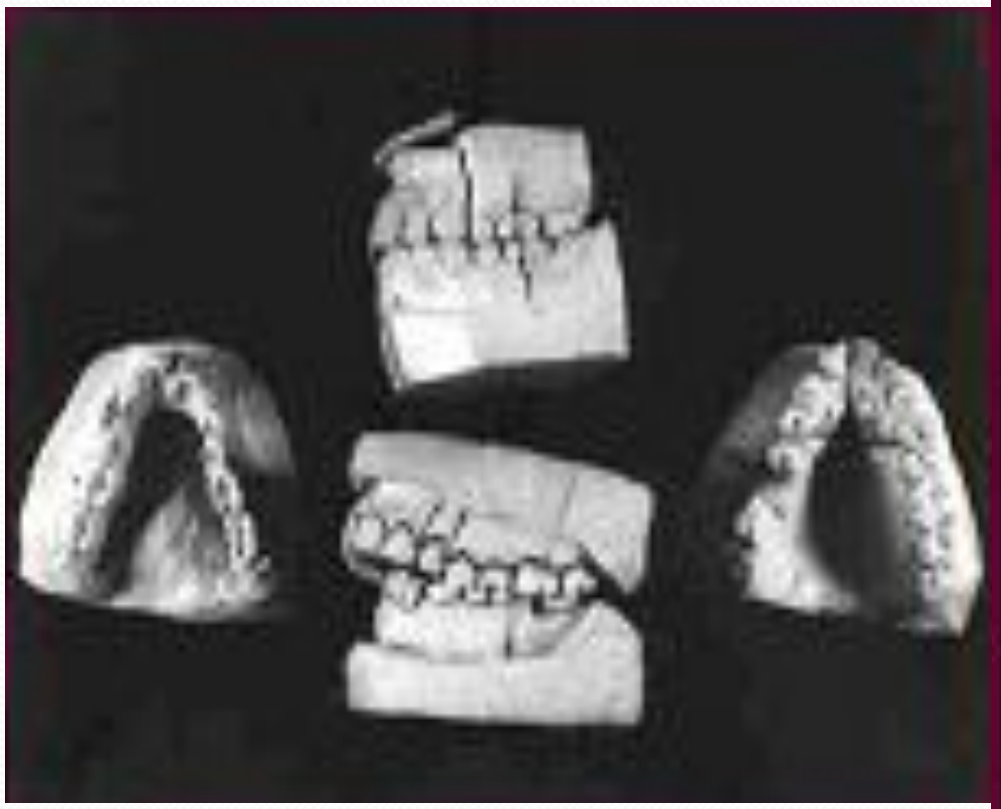

Риноскопия

- Преддверие носа незначительно сужена . Основание хрящевого отдела носа западает, носовые ходы сужены вследствие уменьшения грушевидного отверстия, перегородка носа искривлена в виде гребня или шипа. Отмечается умеренная гиперплазия носовых раковин. Слизистая полости носа отечна синюшным оттенком. Носовое дыхание затруднено.

Показания к хирургическому лечению и принципы его планирования

- Больные с аномалиями лицевого черепа и деформациями зубочелюстной системы в первую очередь отмечают эстетические нарушения, которые нередко приводят к развитию вторичных психических реакций. Многие исследователи подчеркивают, что эти нарушения носят обратимый характер. Вовремя проведенное эффективное хирургическое лечение позволяет добиться полной психосоциальной реабилитации больных с аномалиями и деформациями лицевого черепа и зубочелюстной системы.

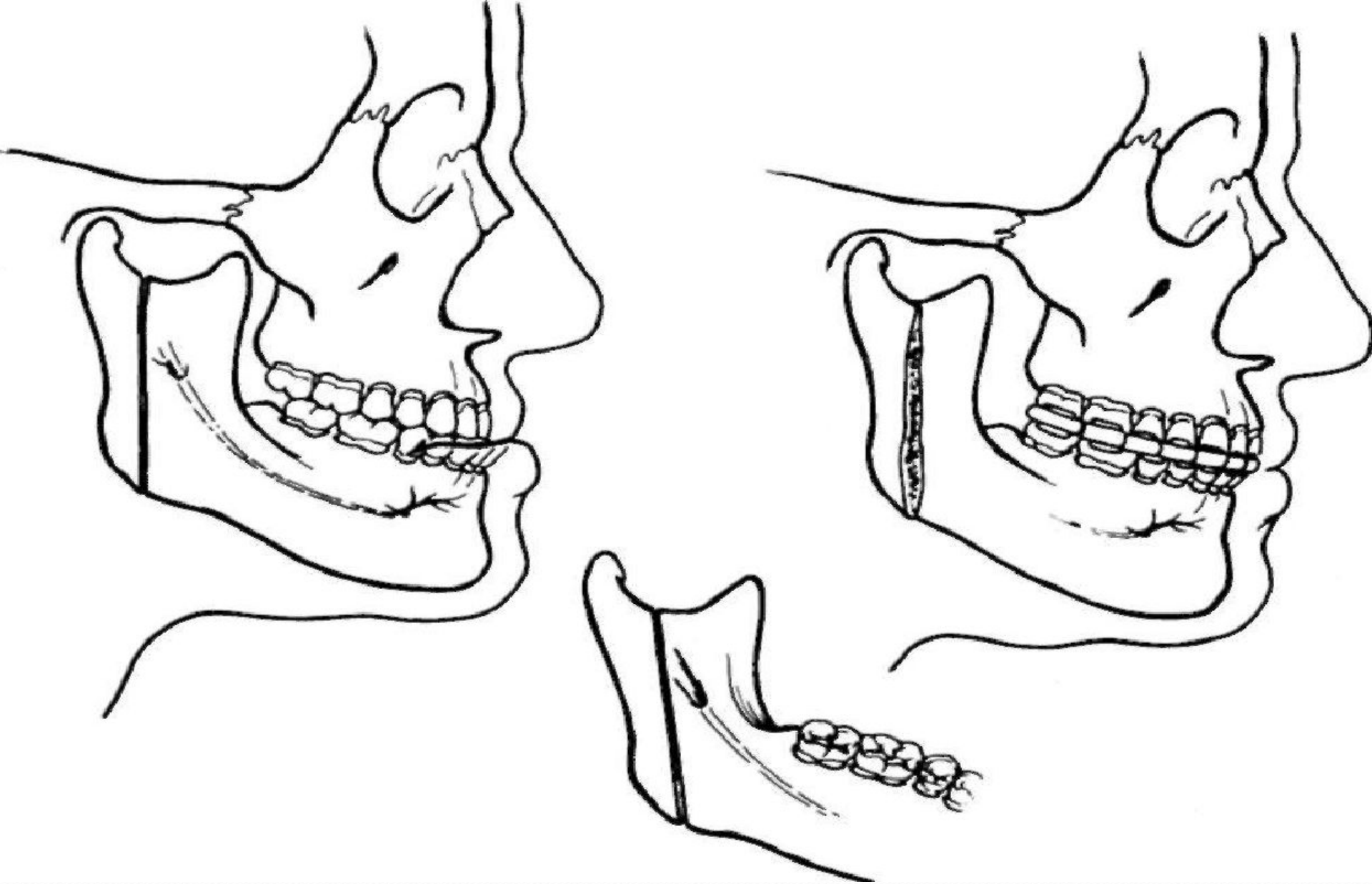

Схема вертикальной подмыщелковой остеотомии.

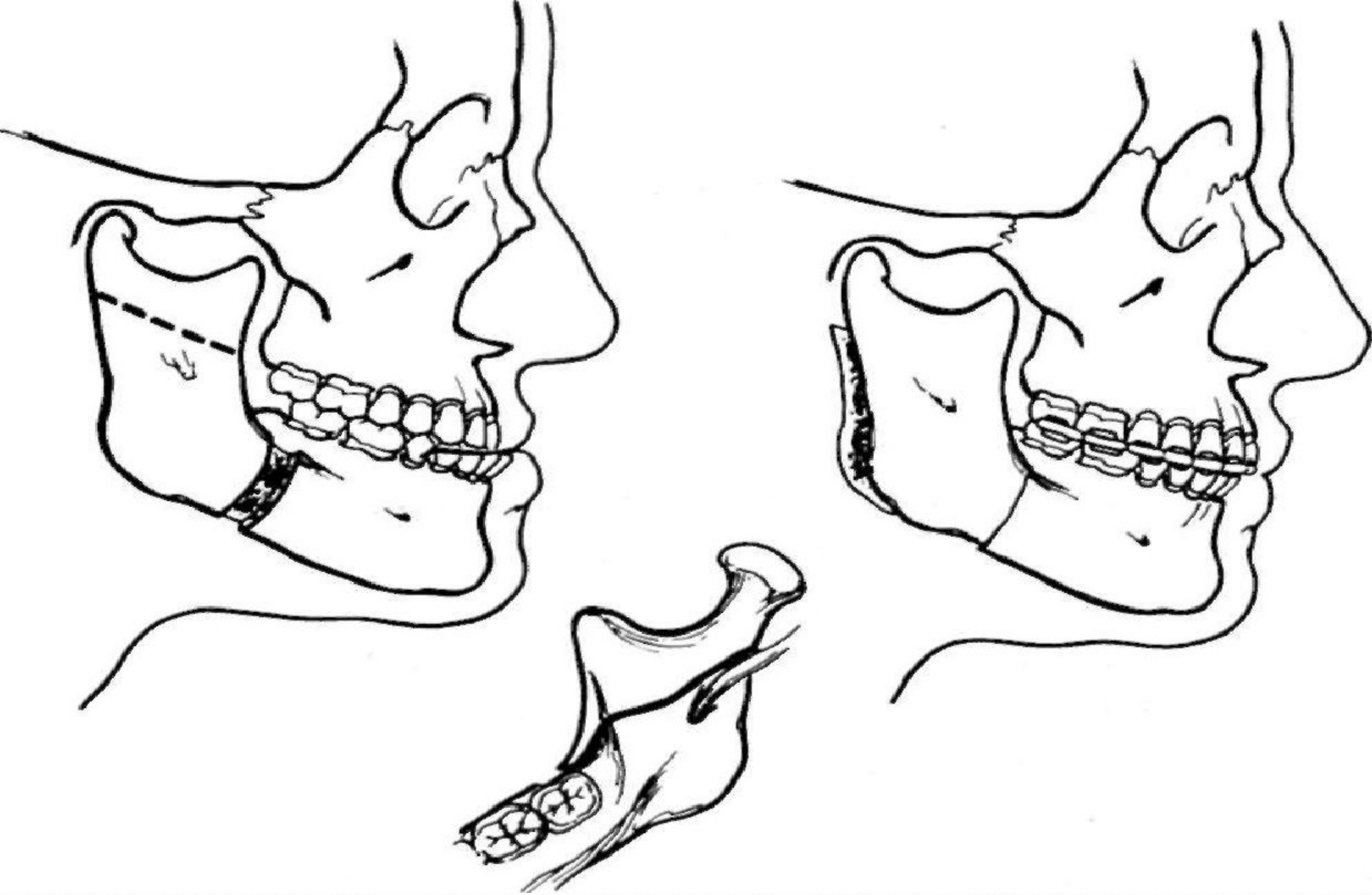

Схема плоскостной остеотомии.

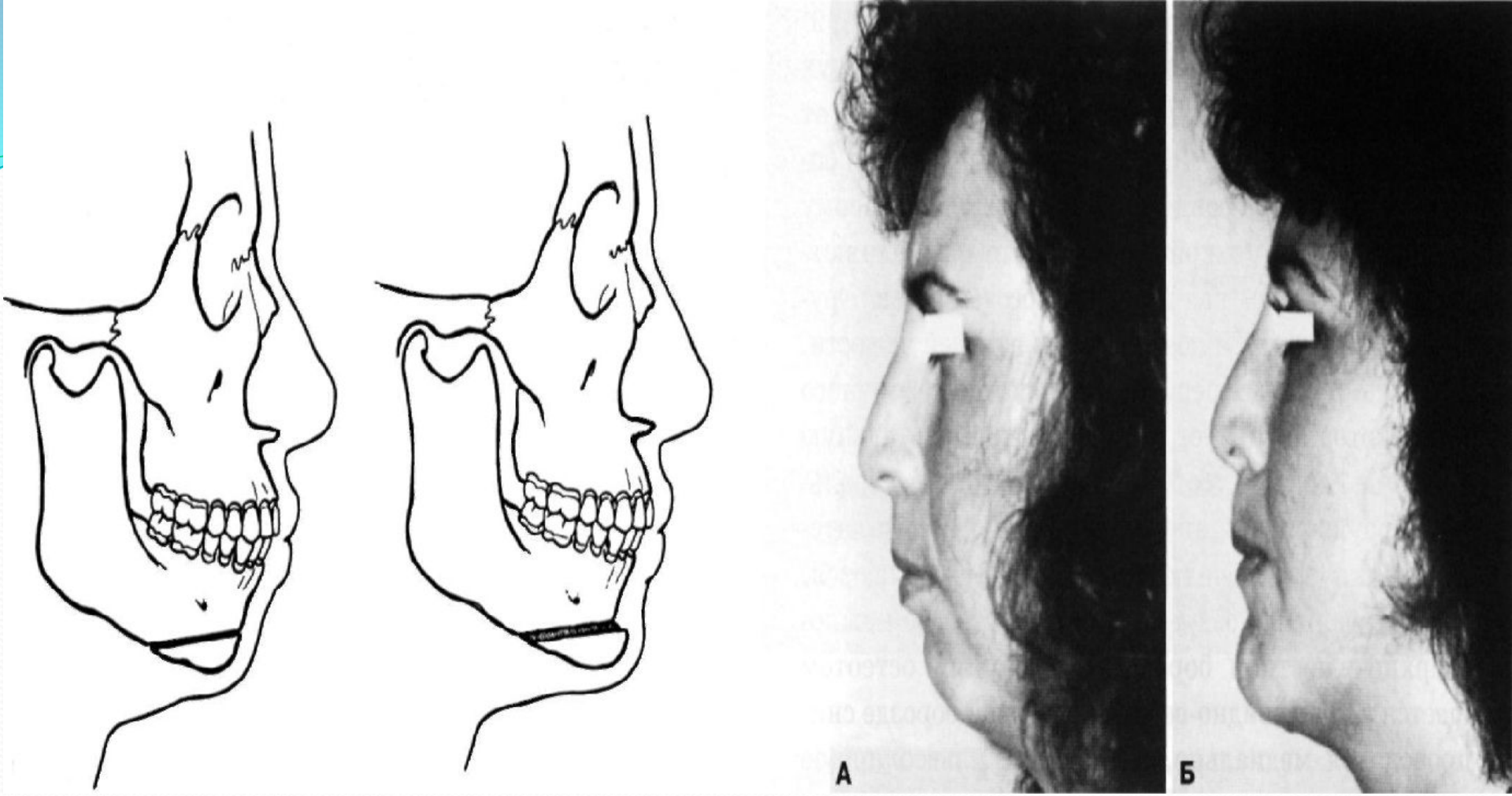

Схема выдвижной гениопластики и перемещения подбородка кпереди.

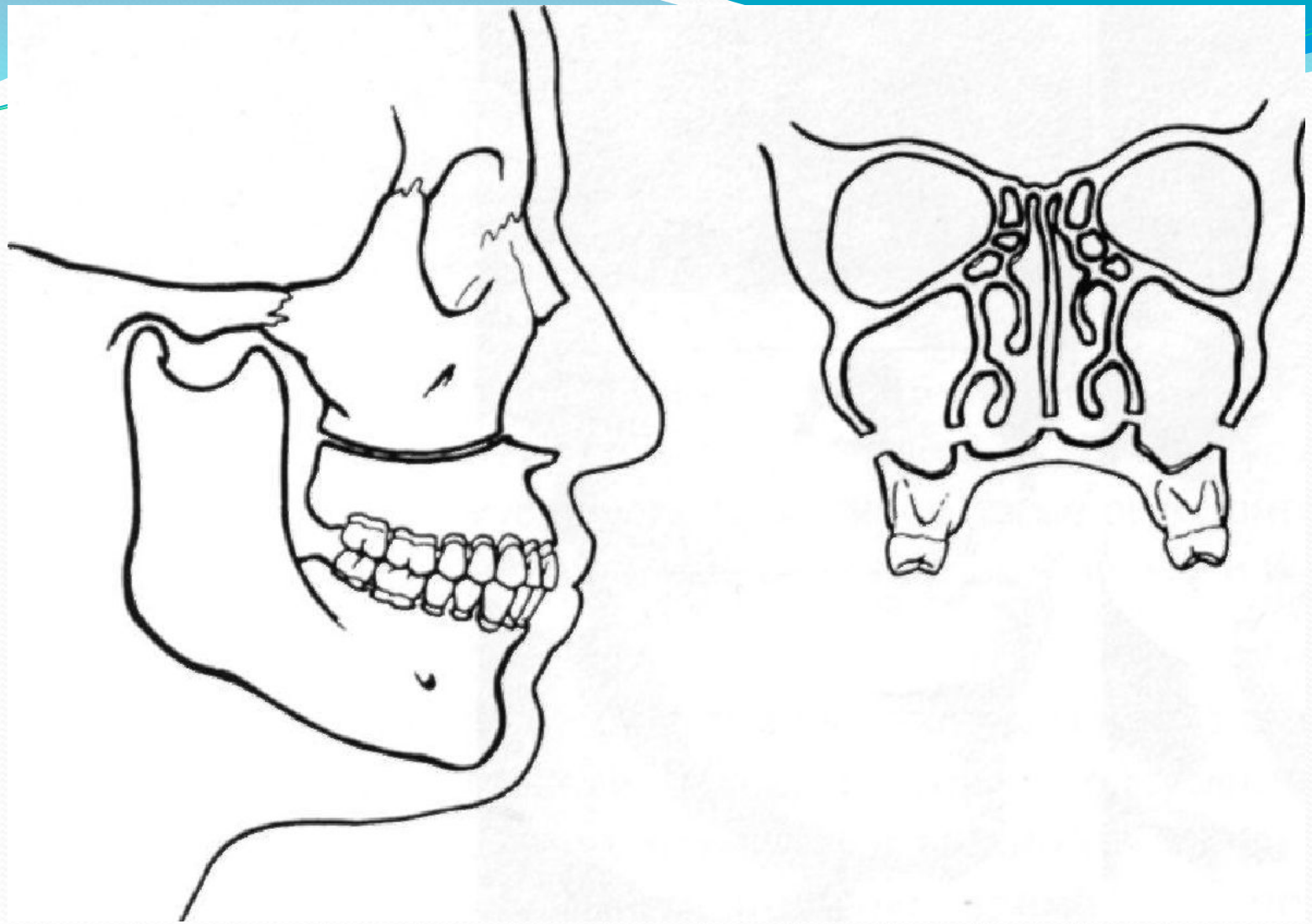

Схема стандартной остеотомии верхней челюсти Le Fort I

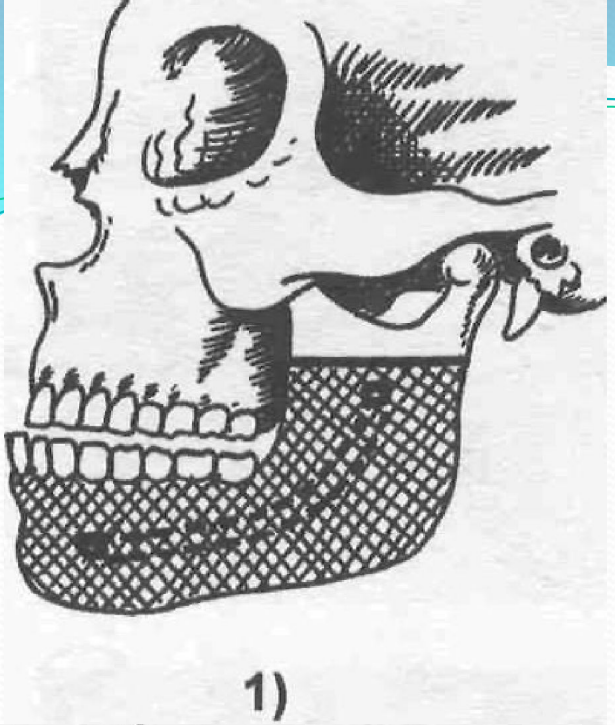

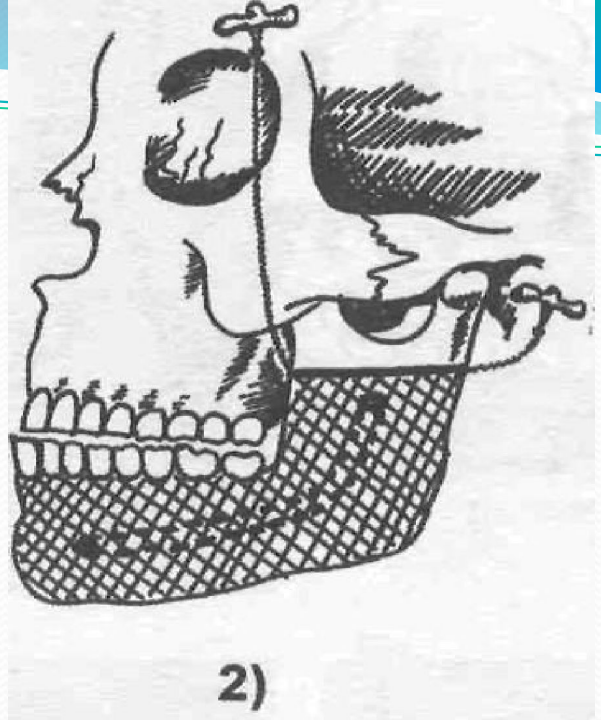

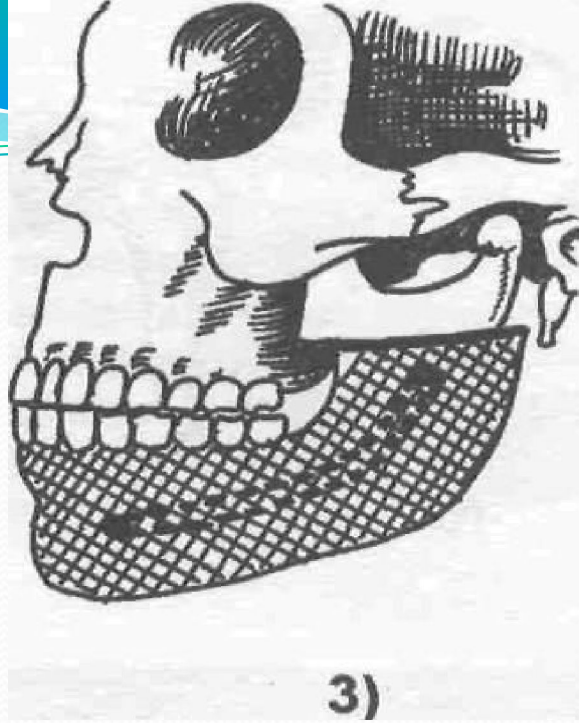

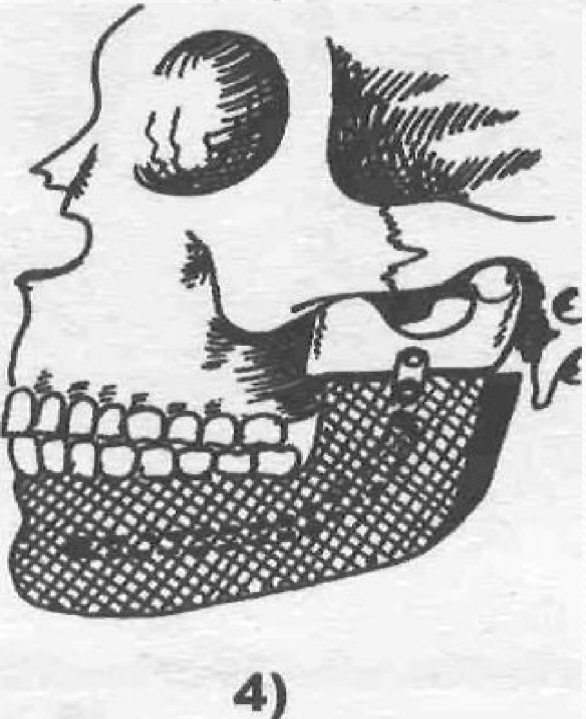

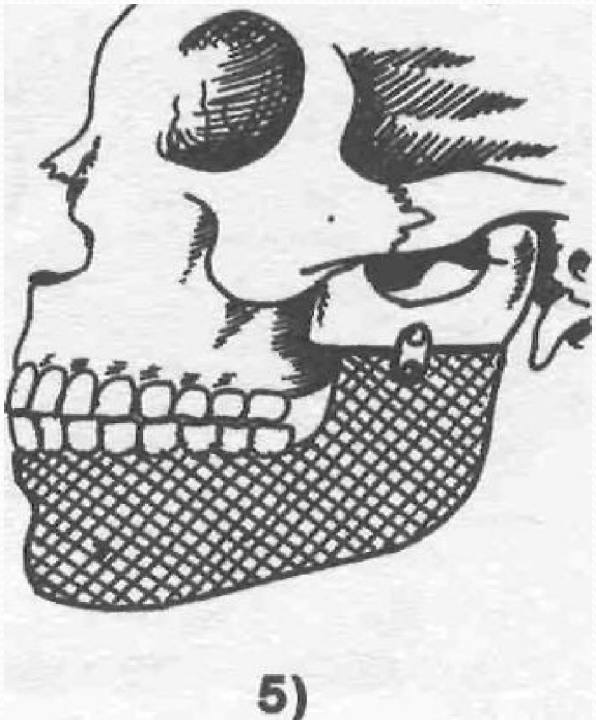

Горизонтальная остеотомия ветвей нижней челюсти по методу А.А. Лимберга в модификации А.А. Тимофеева. Этапы операции (1-5).

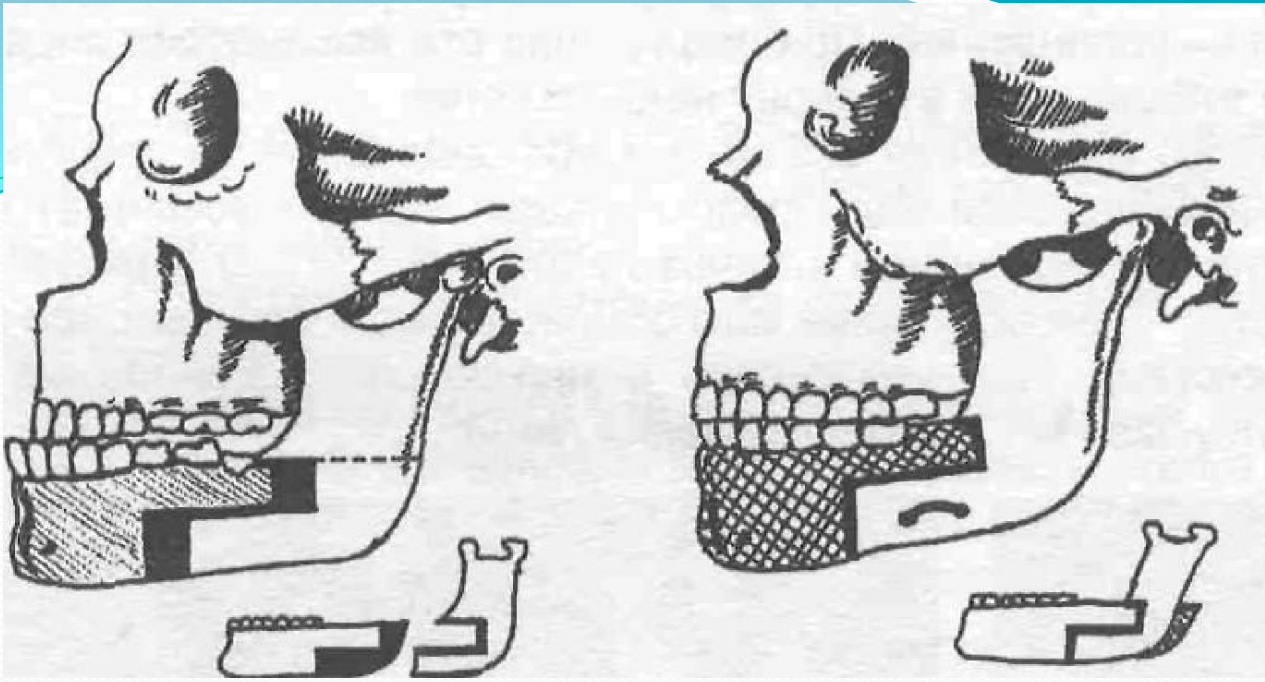

Ступенчатая
остеотомия нижней челюсти
по методу
П.А. Лозенко —
Г.И. Семенченко.

Вертикальная остеотомия ветвей нижней челюсти по методу Van Zile — В.Ф. Рудько.

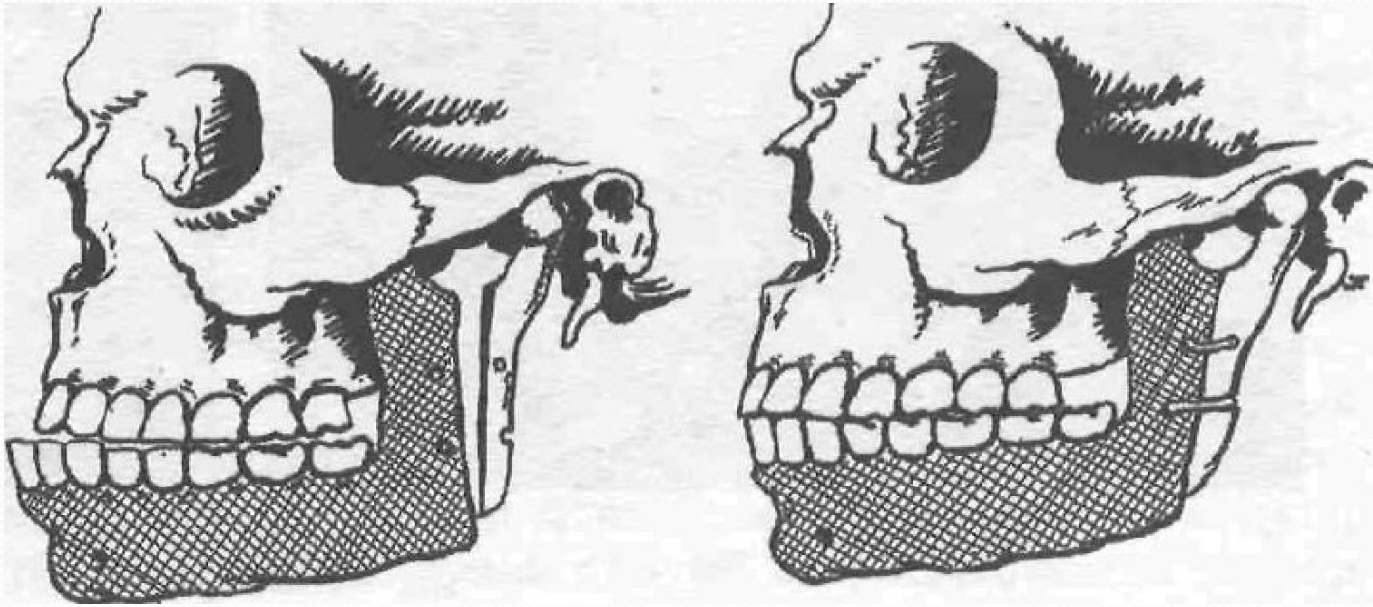

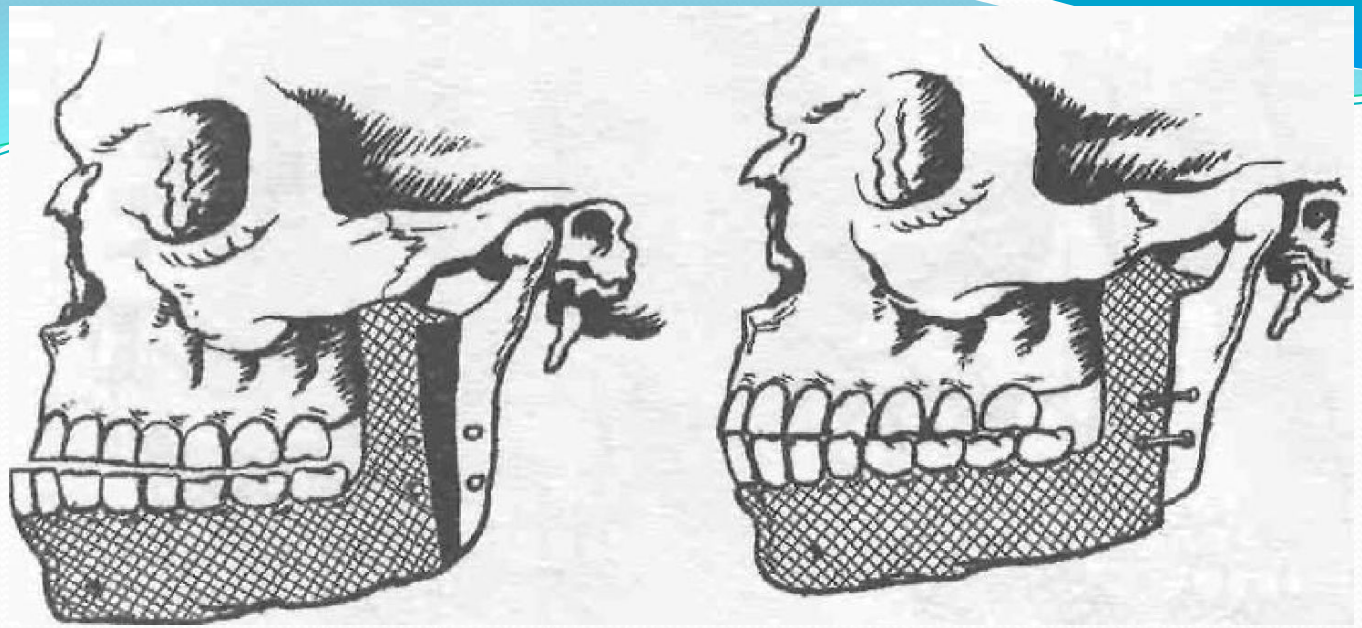

Вертикальная скользящая остеотомия ветвей нижней челюсти по методу В.Л. Сукачева.

Схема расщепления нижней челюсти при сагиттальной ретромолярной остеотомии по методу Dal Pont в модификации В.А. Сукачева и Н.П. Грицай.

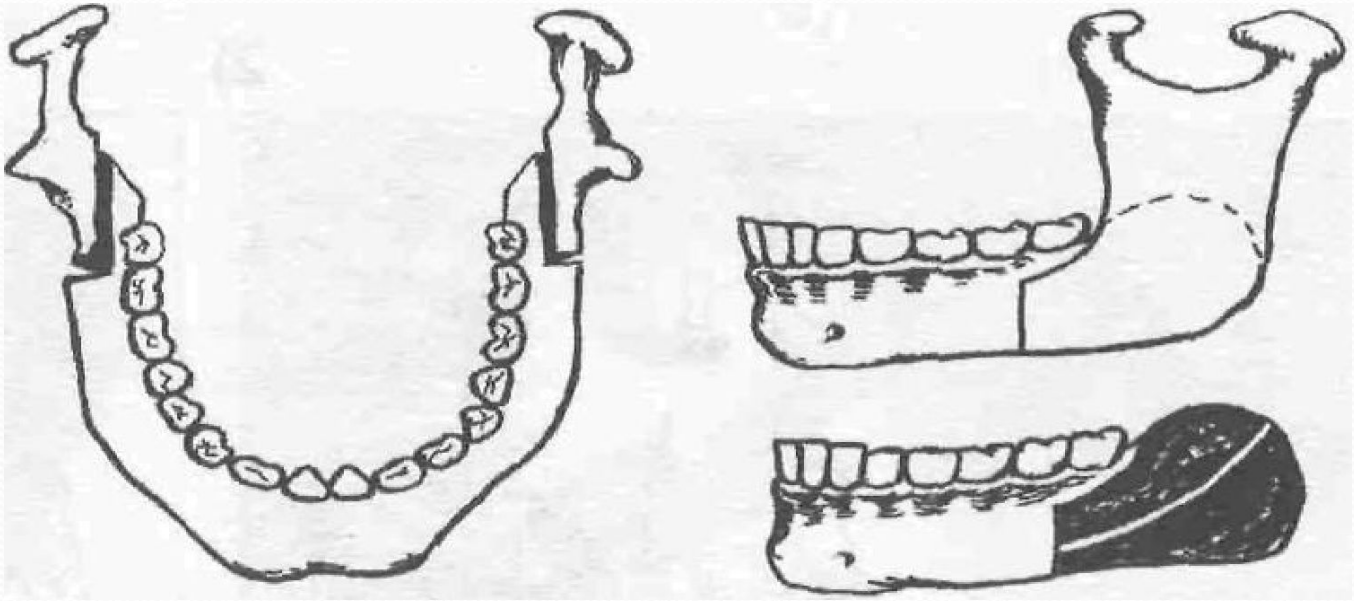

Благодарю за внимание!