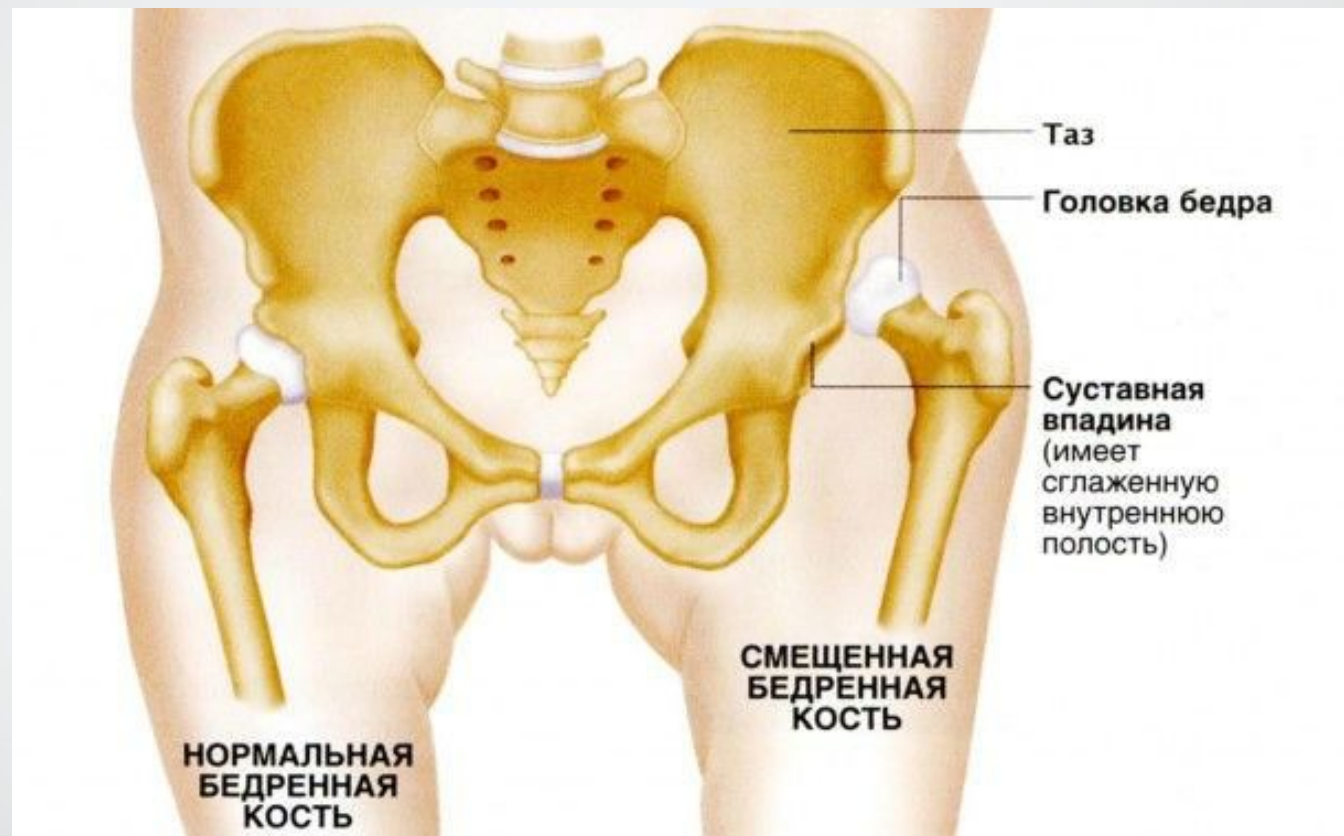
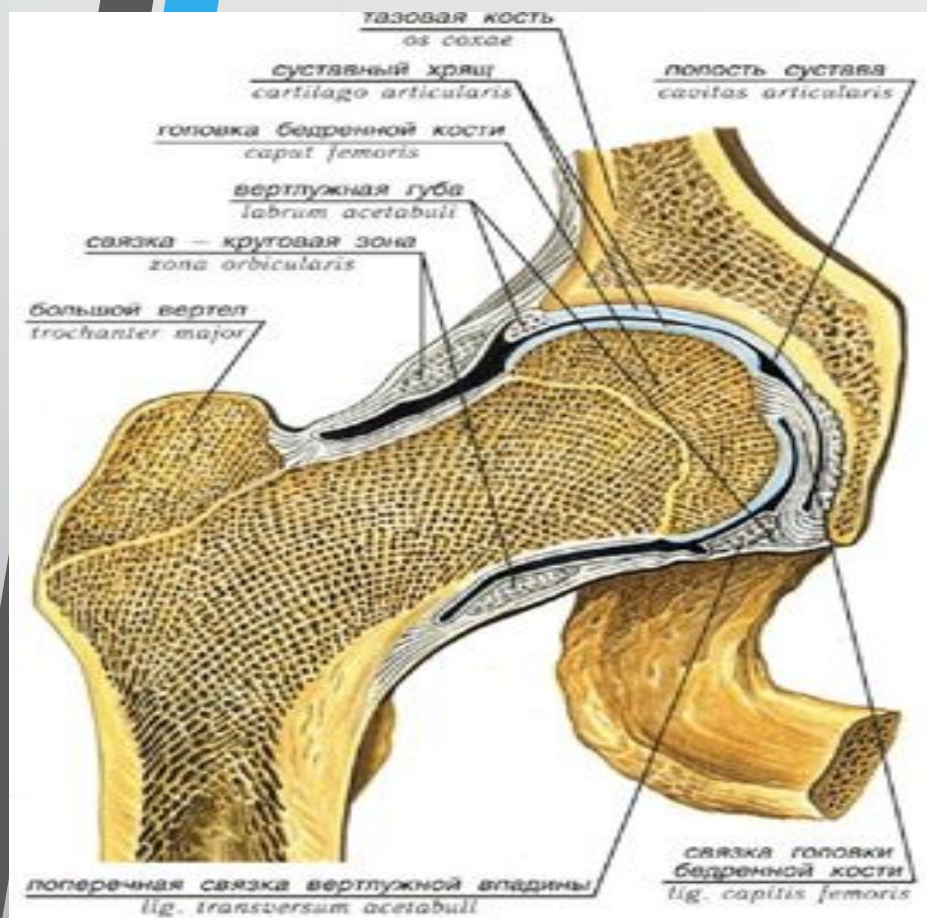





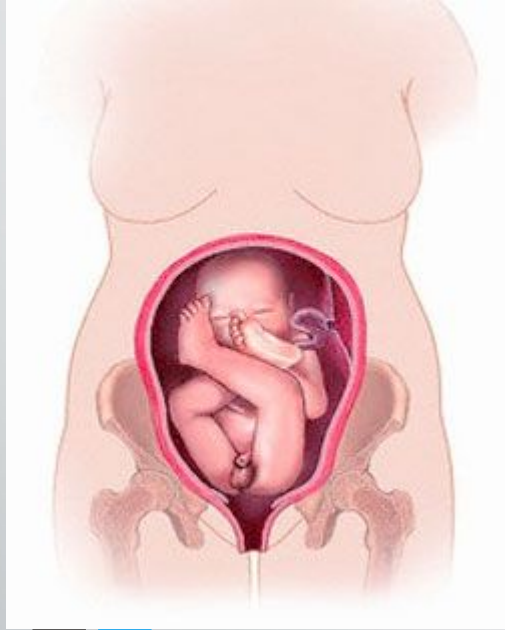ВРОЖДЕННЫЙ ВЫВИХ БЕДРА

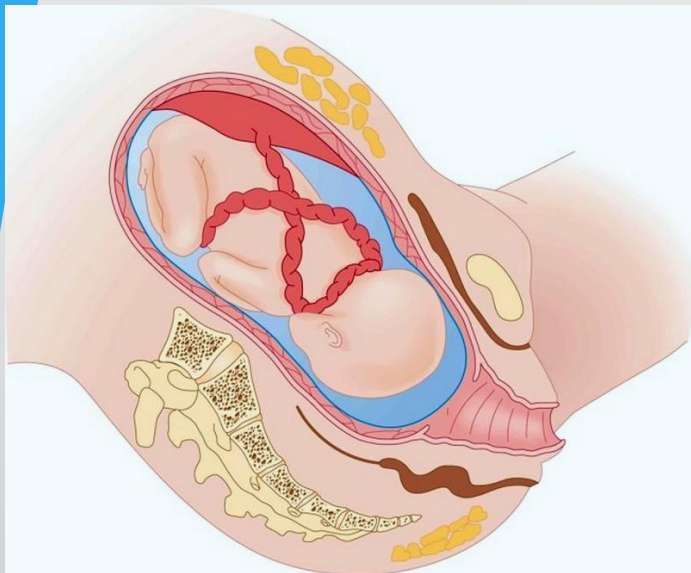
Выполнил: Макен Р. 697. Гр.-хирургия

Проверил: к.м.н. Чикинаев А.А.

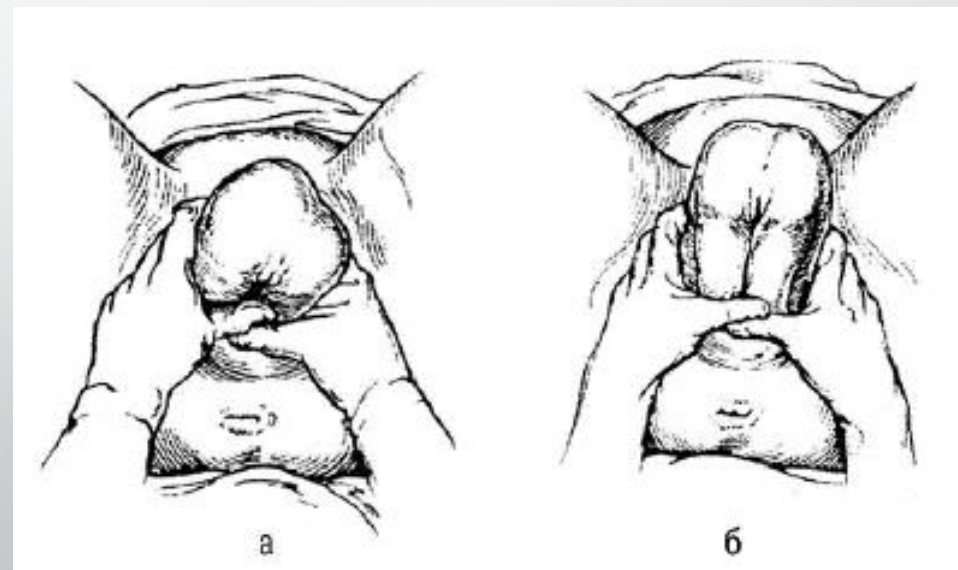
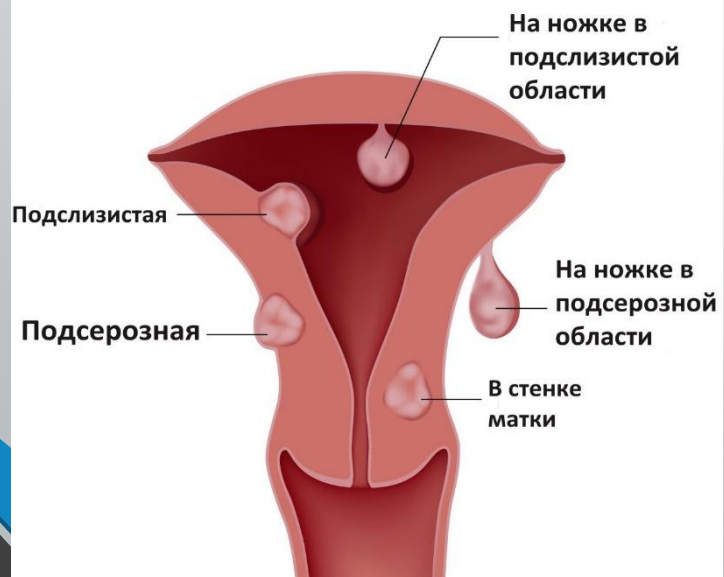

Этиология





Миомы матки

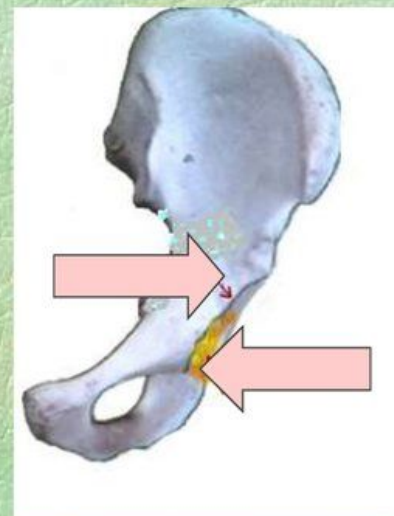


Патогенез

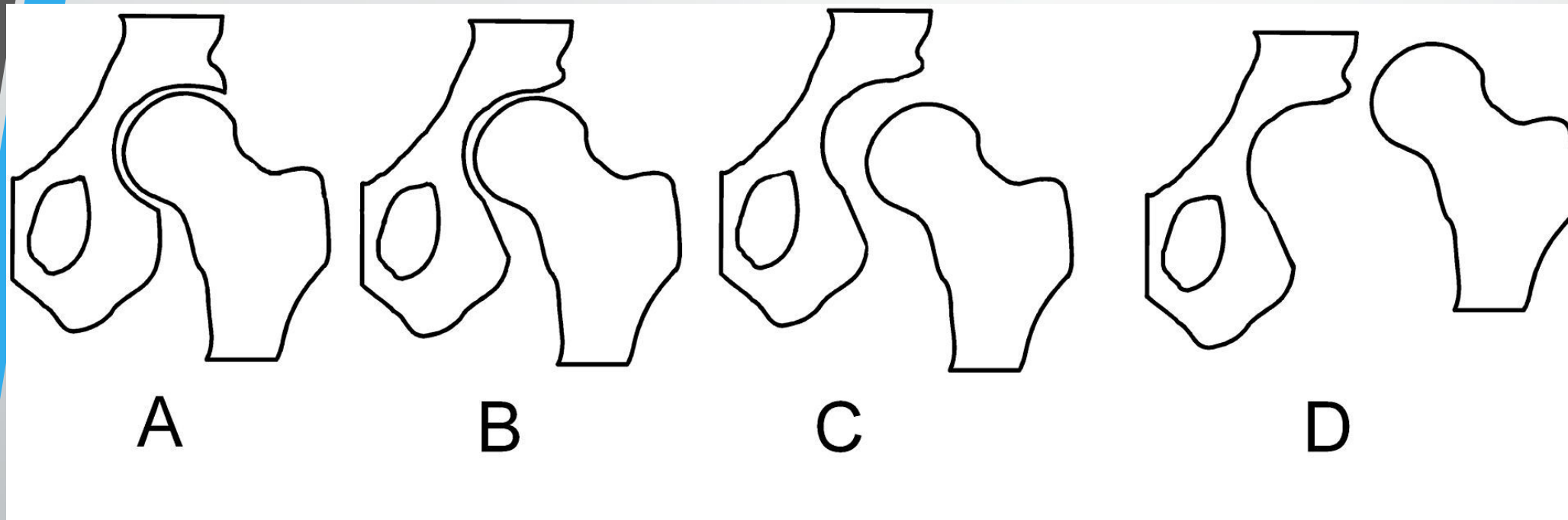
Патогенез врождённого вывиха тазобедренного сустава

Растянутая капсула, мелкая ацетабулум и изменённые углы проксимального отдела бедренной кости - главные predisposing факторы

- Головка бедренной кости смещается аддукторами кверху и латерально, становится уплощённой; наблюдается позднее появления ядра окостенения
- Ацетабулум становится плоской и заполняется фиброзно-жировой тканью
- Губа ацетабулум утолщается и блокирует вправление головки бедра



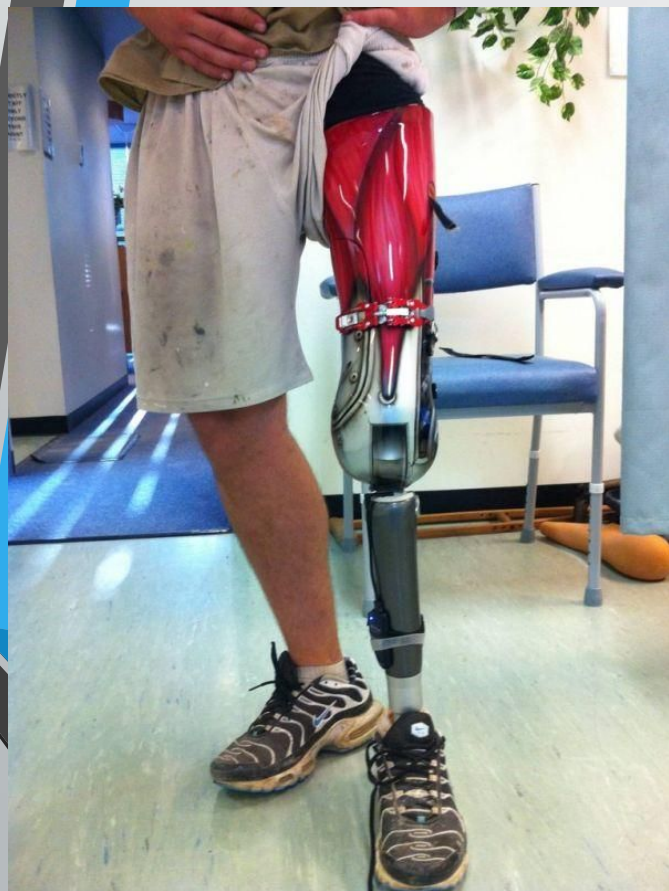Классификация



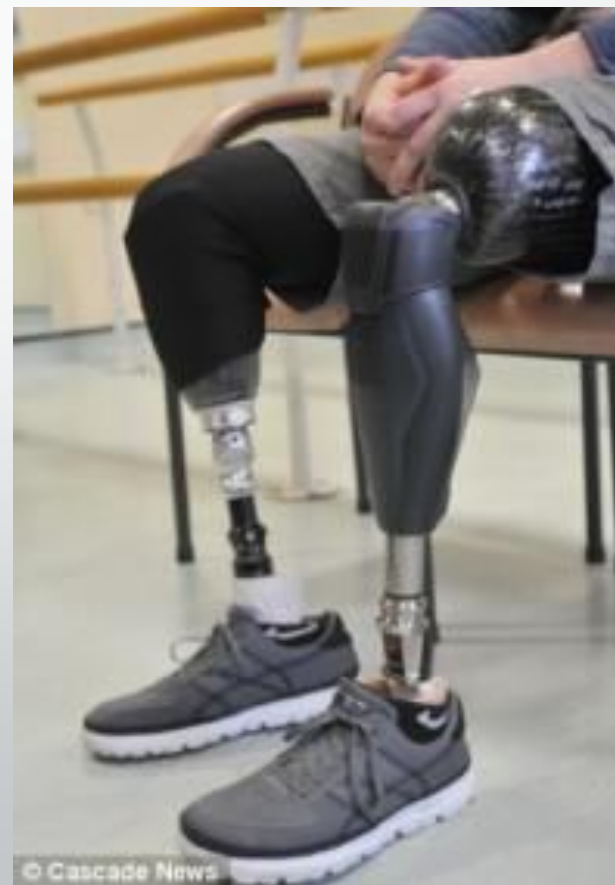Классификация дисплазии тазобедренного сустава. А: Норма. В: Предвывих. С: Подвывих. D: Врождённый ВЫВИХ

*В зависимости от места локализации
патология бывает*

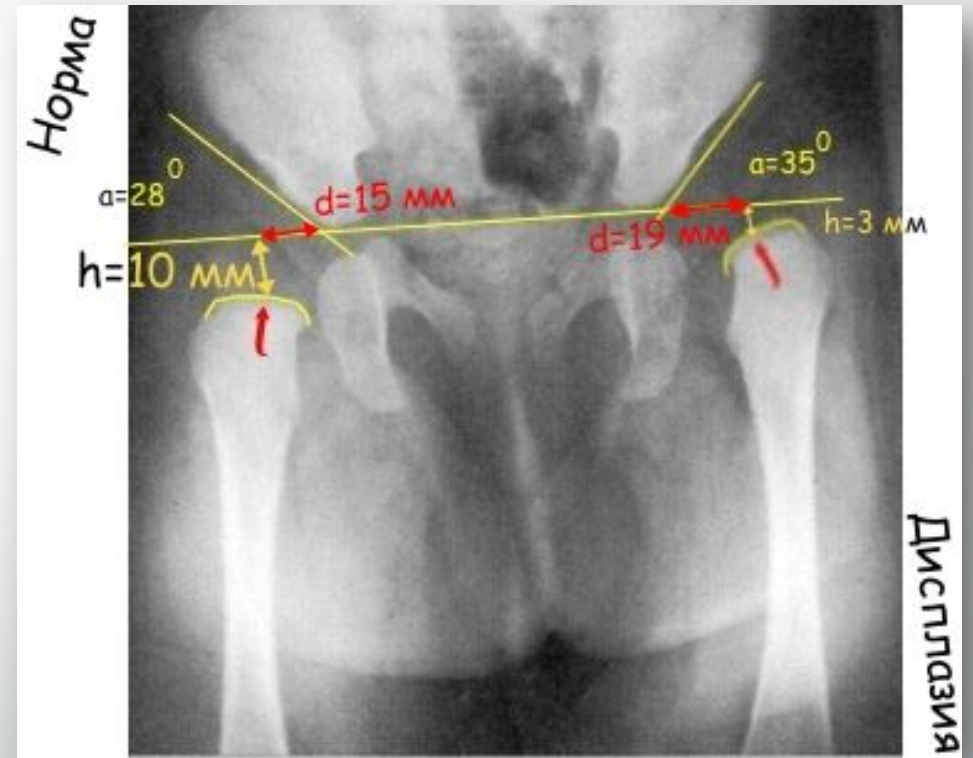
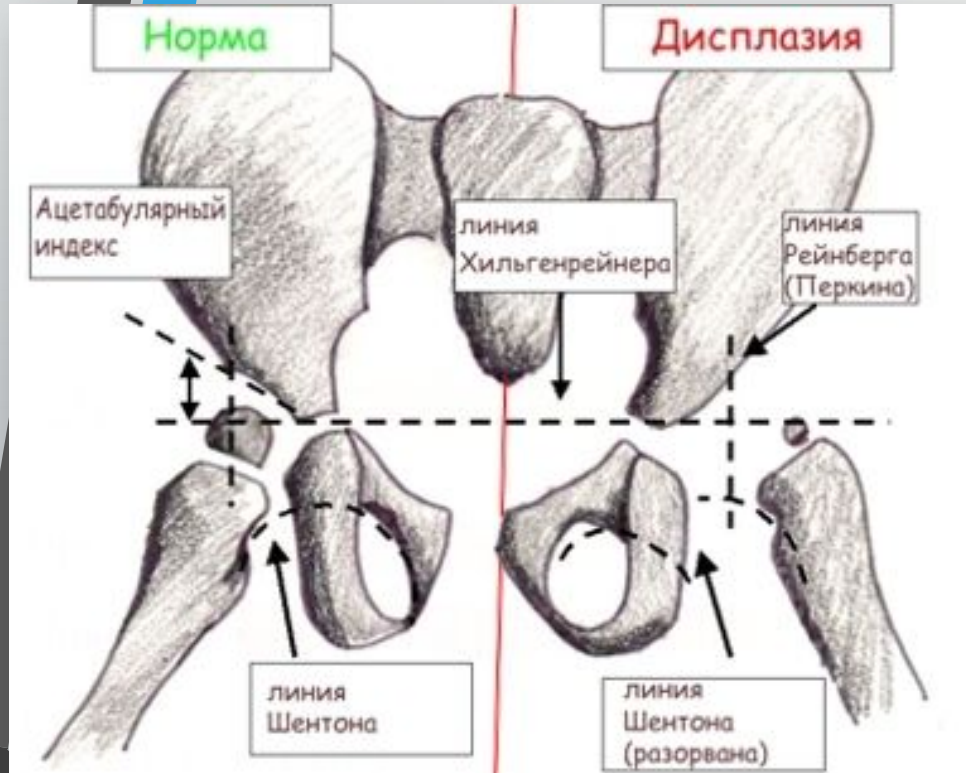
Односторонней



Двусторонней

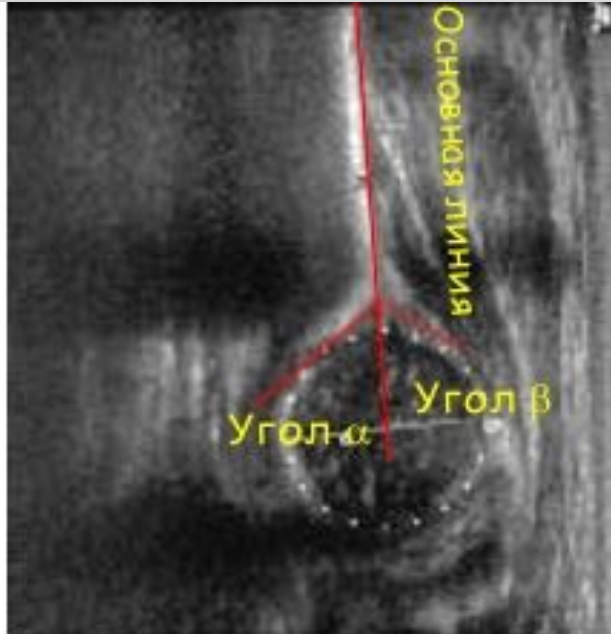


Рентгенологическая диагностика



Ультразвуковая диагностика

Угол α в норме
больше 60°

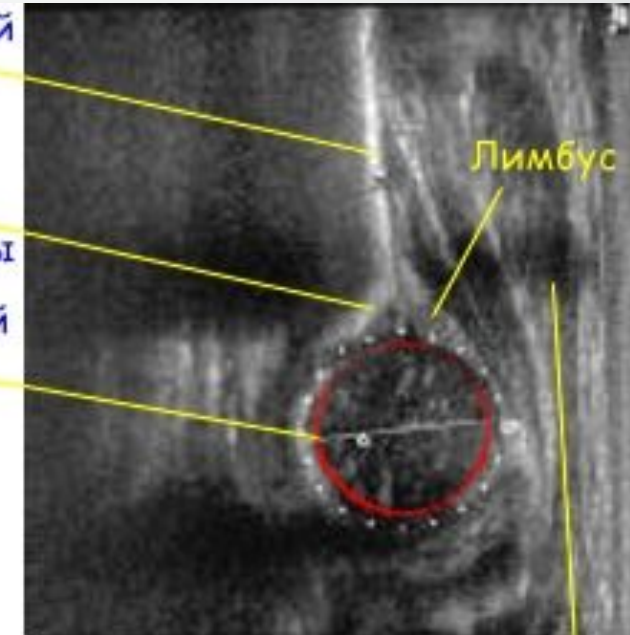


Ультрасонография
тазобедренного сустава

Крыло подвздошной
кости

Верхний край
вертлужной впадины

Головка бедренной
кости



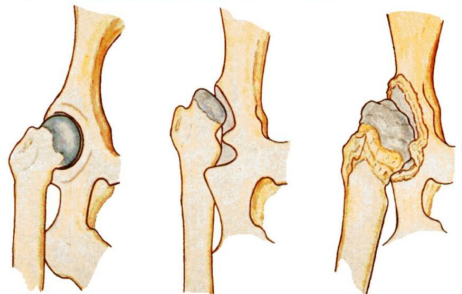
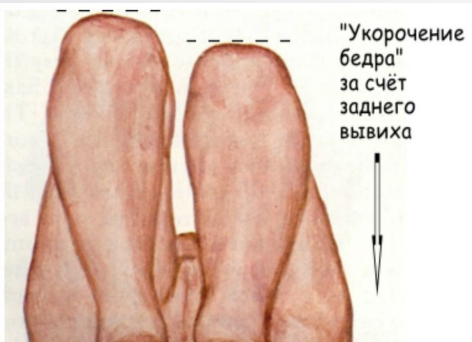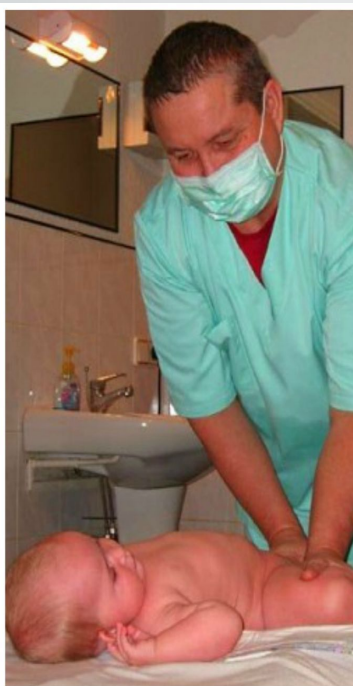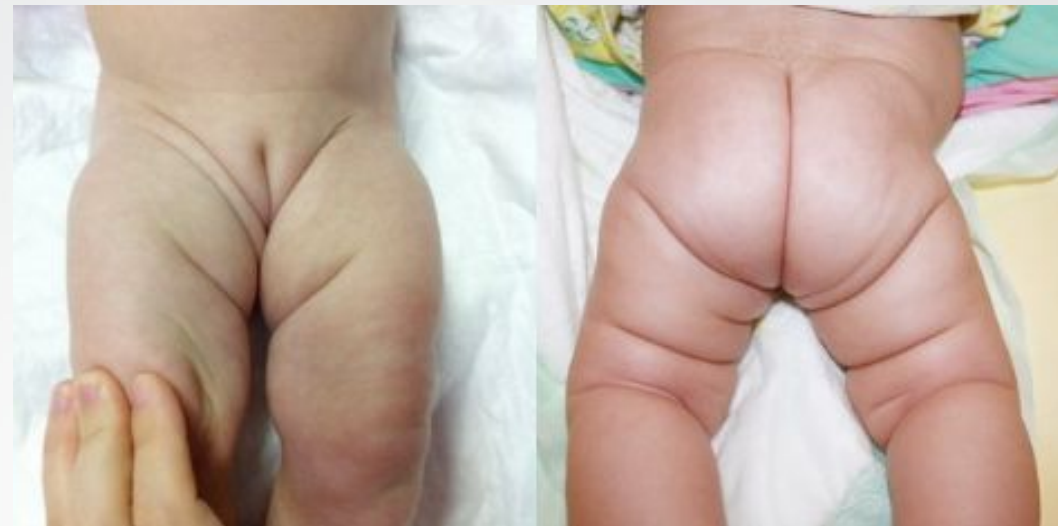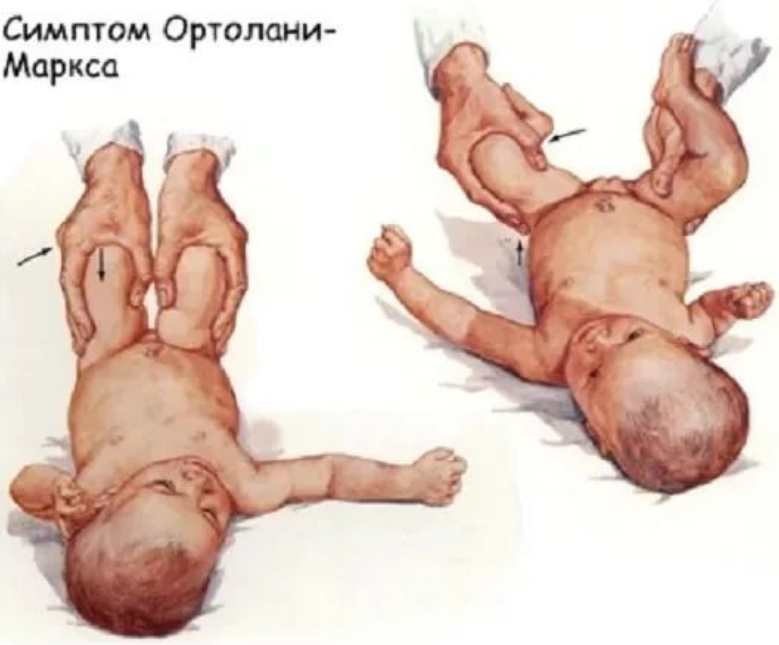Отводящие мышцы

Ультрасонография
тазобедренного сустава

Диагностические критерии тазобедренных суставов.

Тип тазобедренного сустава	I тип(нормально сформированный сустав)		II тип(сустав с физиологической задержкой оссификации)			III тип(подвывих бедра)		IV тип(вывих бедра)
Подтип	A	B	A(до 3 мес)	B(после 3 мес)	C(предвывих бедра)	A	B	-
Конфигурация костной крыши	Прямоугольная		Закруглённая			Скошена		Скошена
Костная крыша	Горизонтальная		Короткая			Немного вогнута		Сильно вогнута
Хрящевой выступ	Широкий и хорошо покрывает головку		Широкий и хорошо покрывает головку			Короткий и деформирован		Короткий, деформирован не покрывает головку бедра,сдавлен между подвздошной костью и головкой бедра.
						Без структурных изменений	Со структурными изменениями	
Угол α *	> 60°		50-59°	43-49°		> 43°		43°
Угол β **	< 55°		> 55°	70-77°		> 77°		> 77°
Головка бедра:— в покое	Центрирована		Центрирована			Латерализация		Латерализация
— при провокации	Центрирована		Центрирована	лёгкая латерализация		Латерализация		Латерализация

Симптом Ортолани-Маркса



Нормальный сустав

Дисплазия сустава

Тяжелая дисплазия сустава

Стремена Павлика

