Раздел АНГИОЛОГИЯ

Тема Анатомия органов сердечно-сосудистой системы

1. Строение сердца.
   - *Клапанный аппарат сердца;*
   - *Строение стенки сердца;*
   - *Проводящая система сердца;*
   - *Нервы сердца;*
   - *Собственные сосуды сердца.*
2. Топография сердца
3. Круги кровообращения.
4. Строение кровеносных сосудов.

АНГИОЛОГИЯ (гр. angeion сосуд и logos учение) — раздел анатомии, посвященный изучению строения кровеносных и лимфатических сосудов, сердца и кроветворных органов.

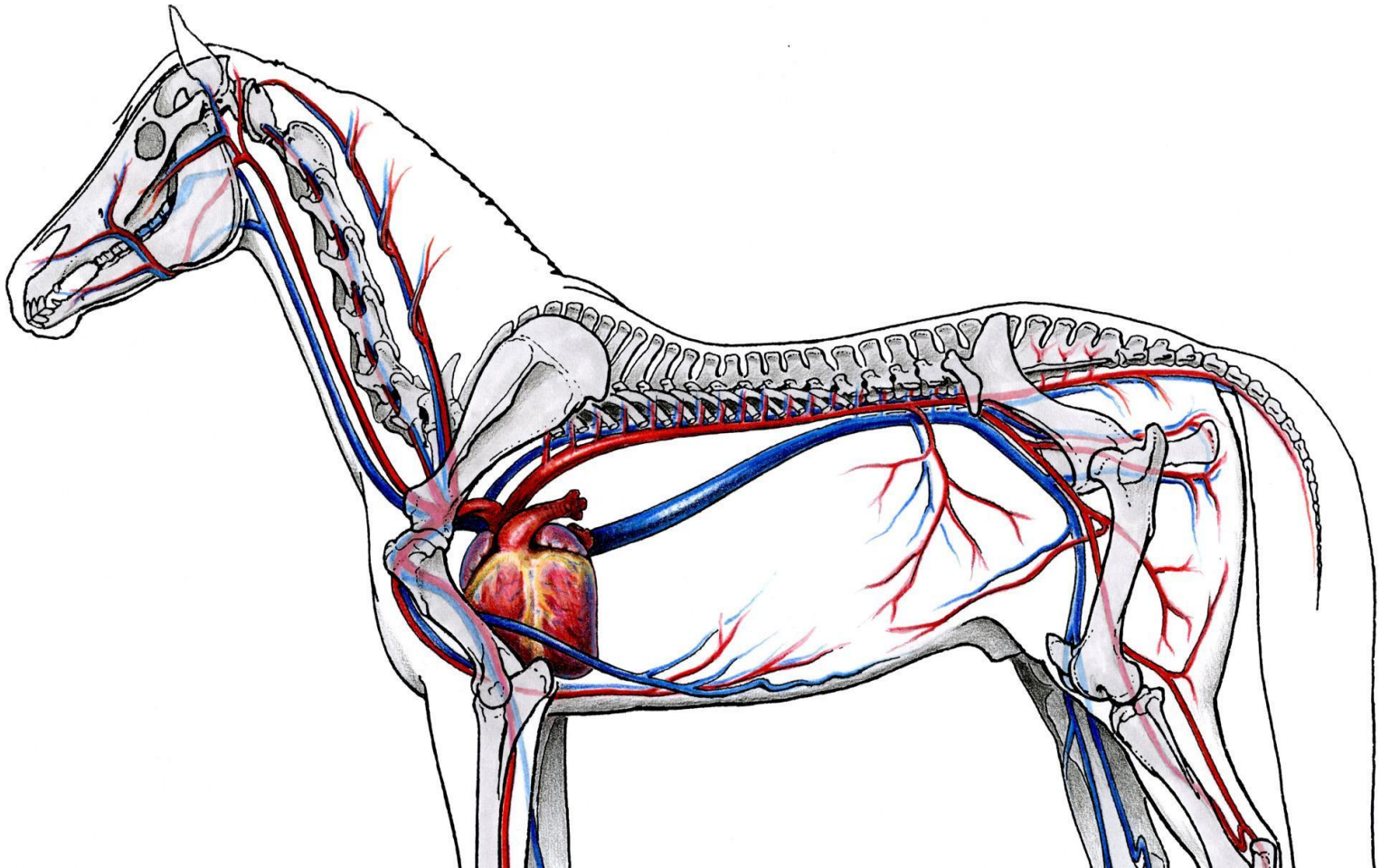

Сердечно-сосудистая система – *Systema cardiovasculare* – относится к основной транспортной системе организма.

В ее состав входят *сердце* как основной движитель крови, *кровеносные сосуды*, обеспечивающие циркуляцию крови в организме, *кроветворные органы*, поддерживающие постоянство содержания клеточных элементов крови, и *кровь*, выполняющая трофическую и защитную функции.

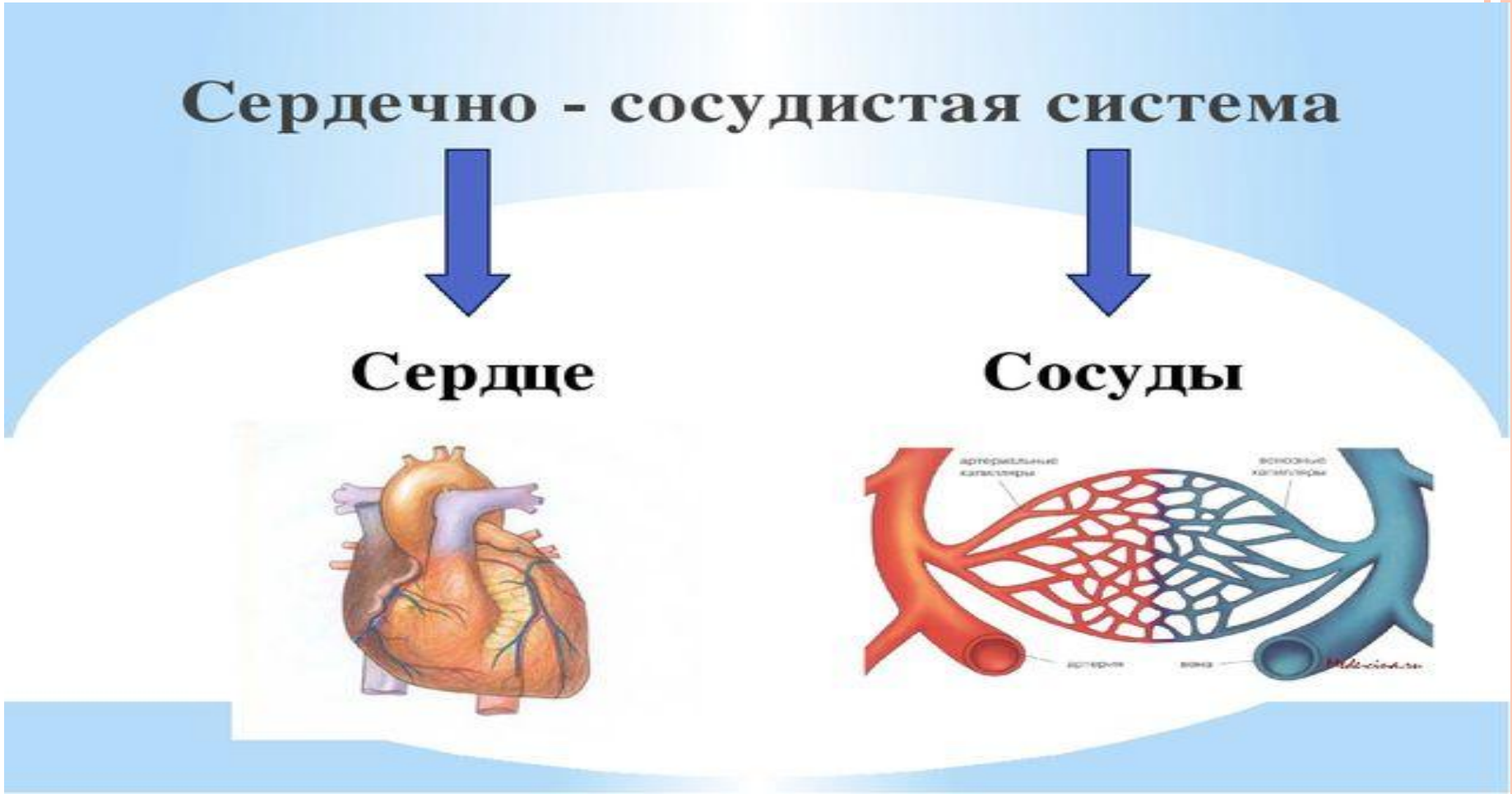

Сердце – *cor*. (гр. *kardia*) – полый, конусообразной формы, мышечный орган, обеспечивающий непрерывный ток крови по замкнутой системе кровеносных сосудов.

Предсердия (правое и левое) – *atrium cordis dextrum et sinistrum* – располагаются в основании сердца. Друг от друга они отделены *межпредсердной перегородкой*, а от желудочков – *предсердно-желудочковой*. В последней имеются соответствующие *предсердно-желудочковые отверстия*.

В каждом предсердии выделяется слепое выпячивание – ушко предсердия (*auricula atrii*). Ушки предсердий имеют треугольную форму с характерной ребристостью на свободном крае).

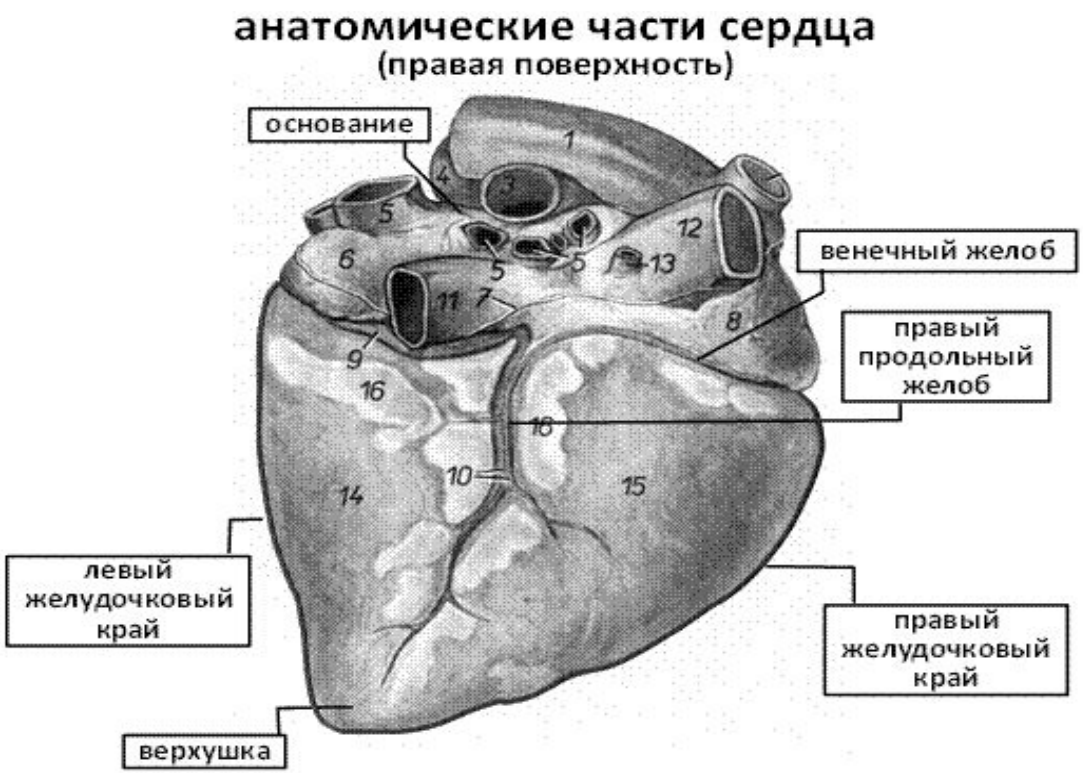

В правом предсердии у места впадения краниальной и каудальной полых вен находится *синус полых вен* (*sinus venarum cavarum*). Последний от собственной полости предсердия снаружи отделен *пограничным желобом* (*sulcus terminalis*), которому на внутренней поверхности соответствует *пограничный гребень* (*crista terminalis*).

С внутренней поверхности на дне синуса видны *устья полых вен* (*ostium venae cavae cranialis et caudalis*), разделенных мысом, или *межвенозным бугорком* (*tuberculum intervenosus*). В устье каудальной полой вены находится *собственный клапан* (*valvula venae cavae caudalis*). Межвенозный бугорок при сокращении стенки правого предсердия приближает устья полых вен к предсердно-желудочковому отверстию и тем самым предотвращает возможность завихрения двух встречных венозных потоков.

Левое предсердие по своему строению имеет много общего с правым предсердием. В его дорсальную стенку впадают легочные вены, количество которых у различных видов животных может быть от 5 до 8 (чаще 7). Их *устья* (*ostia venarum pulmonalium*) *образуют три расширения – центральное*, с отверстиями двух крупных вен, *передне-левое* – с одним и *передне-правое* – с двумя-пятью венозными отверстиями.

Желудочки *(правый и левый) – ventriculus cordis dexter ei sinister –* составляют большую часть сердца. *Межжелудочковая перегородка*, разделяющая желудочки, неровная. Своей выпуклой стороной она сильно вдается в полость правого, а вогнутой – обращена в сторону левого желудочка. Поэтому *на поперечном срезе полость левого желудочка имеет округлую, а правого – полулунную форму*

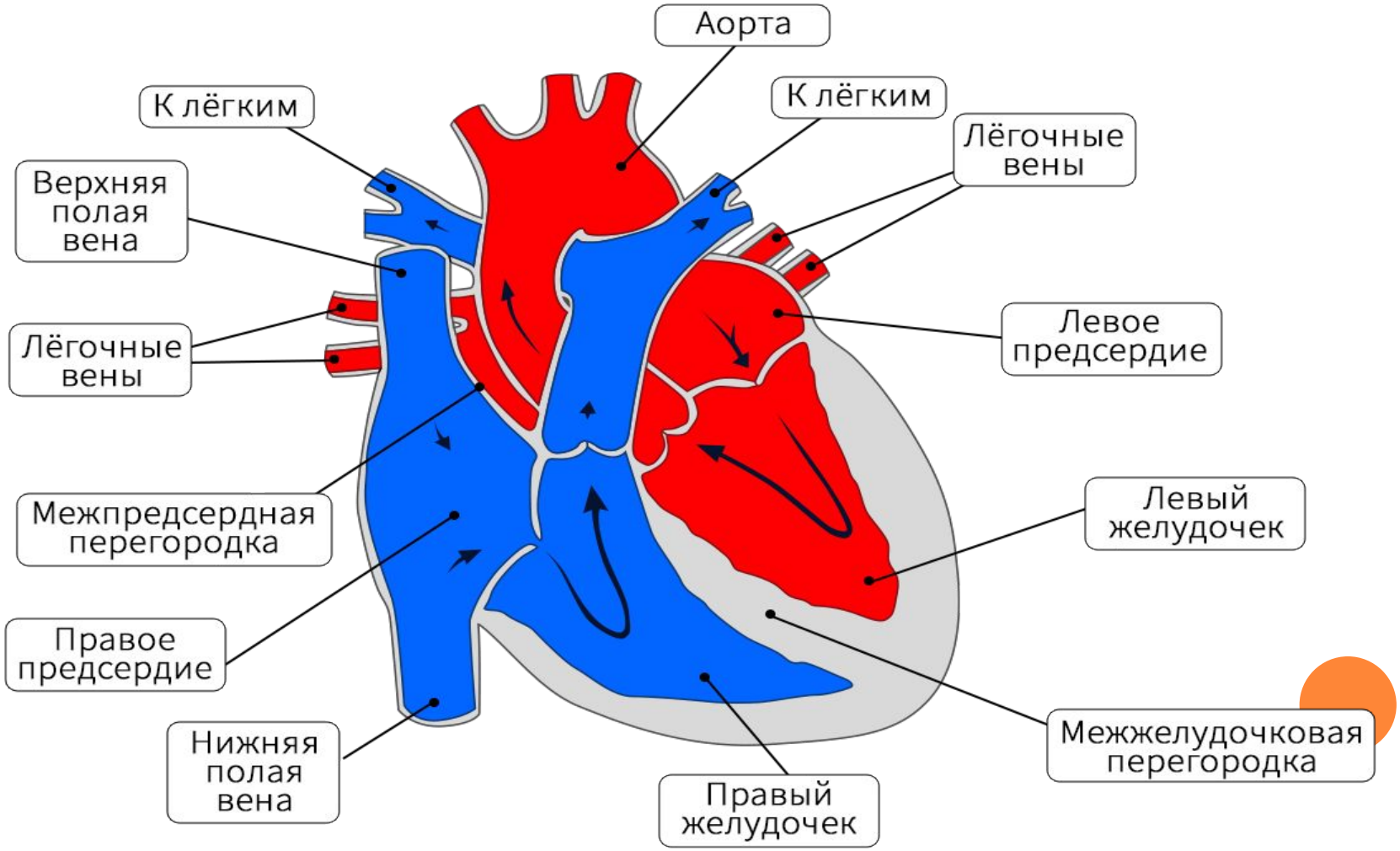

Клапанный аппарат сердца.

Ток крови в одном направлении обеспечивается клапанным аппаратом сердца, состоящим из атриовентрикулярных и полулунных клапанов .

В правой половине сердца атриовентрикулярное отверстие закрывает правый *предсердножелудочковый (трехстворчатый) клапан* , который крепится 6 – 10 сухожильными струнами (*chorda tendineae*) к сосковым мышцам.

В левой половине сердца атриовентрикулярное отверстие закрывает левый *предсердно-желудочковый, или двустворчатый (митральный) клапан* .

Кармашковые, или полулунные, клапаны (valvulae semilunares), в количестве трех находятся во входных отверстиях аорты и легочного ствола.

В аортальном клапане (*valva aortae*) из трех створок две (правая и левая) располагаются с каудальной поверхности (*valvula semilunaris dextra et sinistra*) и одна с краниальной поверхности у перегородки.

В клапане легочного ствола (*valva trunci pulmonalis*) различают правый и левый полулунные клапаны (*valvula semilunaris dextra et sinistra*) и один промежуточный (*valvula semilunaris intermedia*), располагающийся каудально от двух предыдущих.

КЛАПАННЫЙ АППАРАТ СЕРДЦА

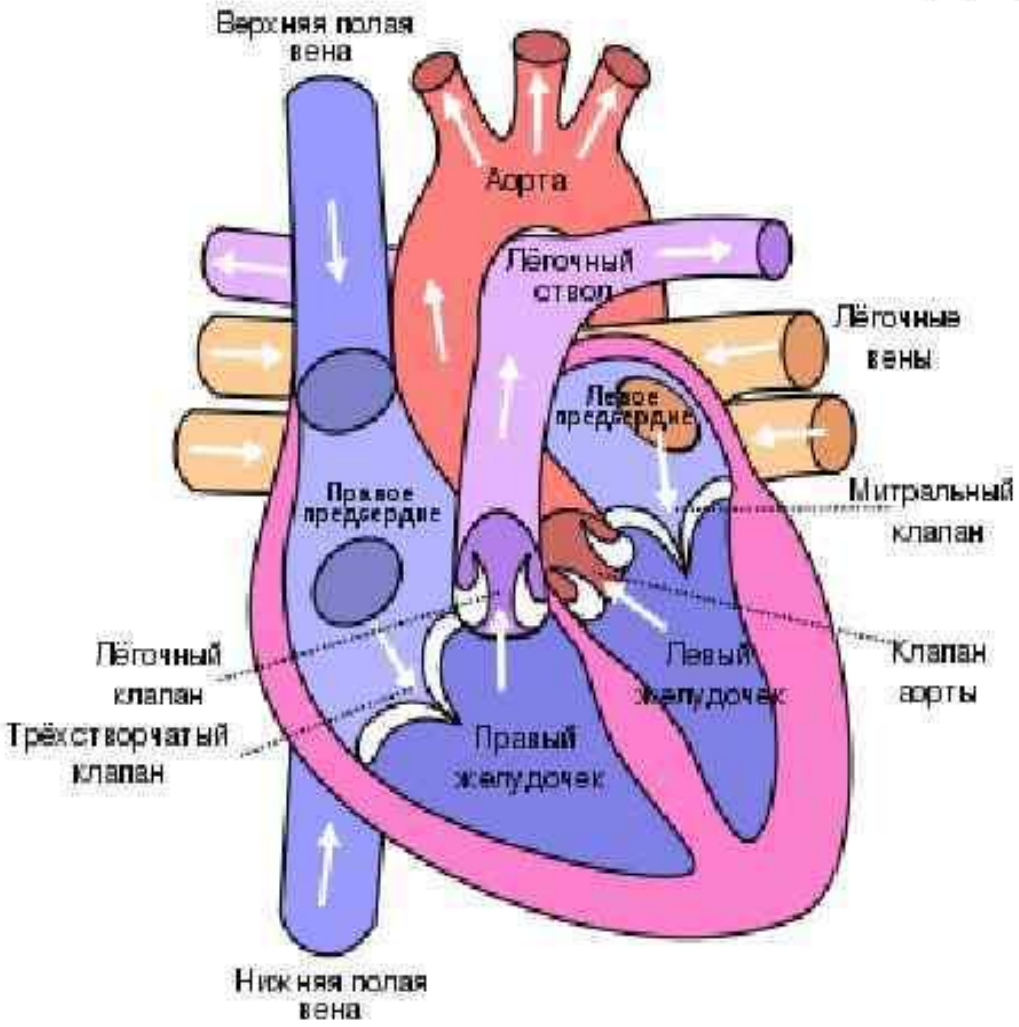

Строение стенки сердца.

Стенки предсердий и желудочков сердца состоят из трех слоев: внутреннего – эндокарда, среднего – миокарда и наружного – эпикарда. Последний является висцеральным листком околосердечной сумки, или перикарда

Внутренняя оболочка сердца - эндокард, – *endocardium* – по своему происхождению соответствует стенке кровеносных сосудов. Он состоит из соединительнотканной основы, содержащей большое количество эластических волокон и гладких мышечных клеток. С поверхности эндокард покрыт слоем эндотелиальных клеток, переходящих на внутреннюю поверхность кровеносных сосудов. Все клапаны сердца представляют собой складки (дубликатуры) эндокарда.

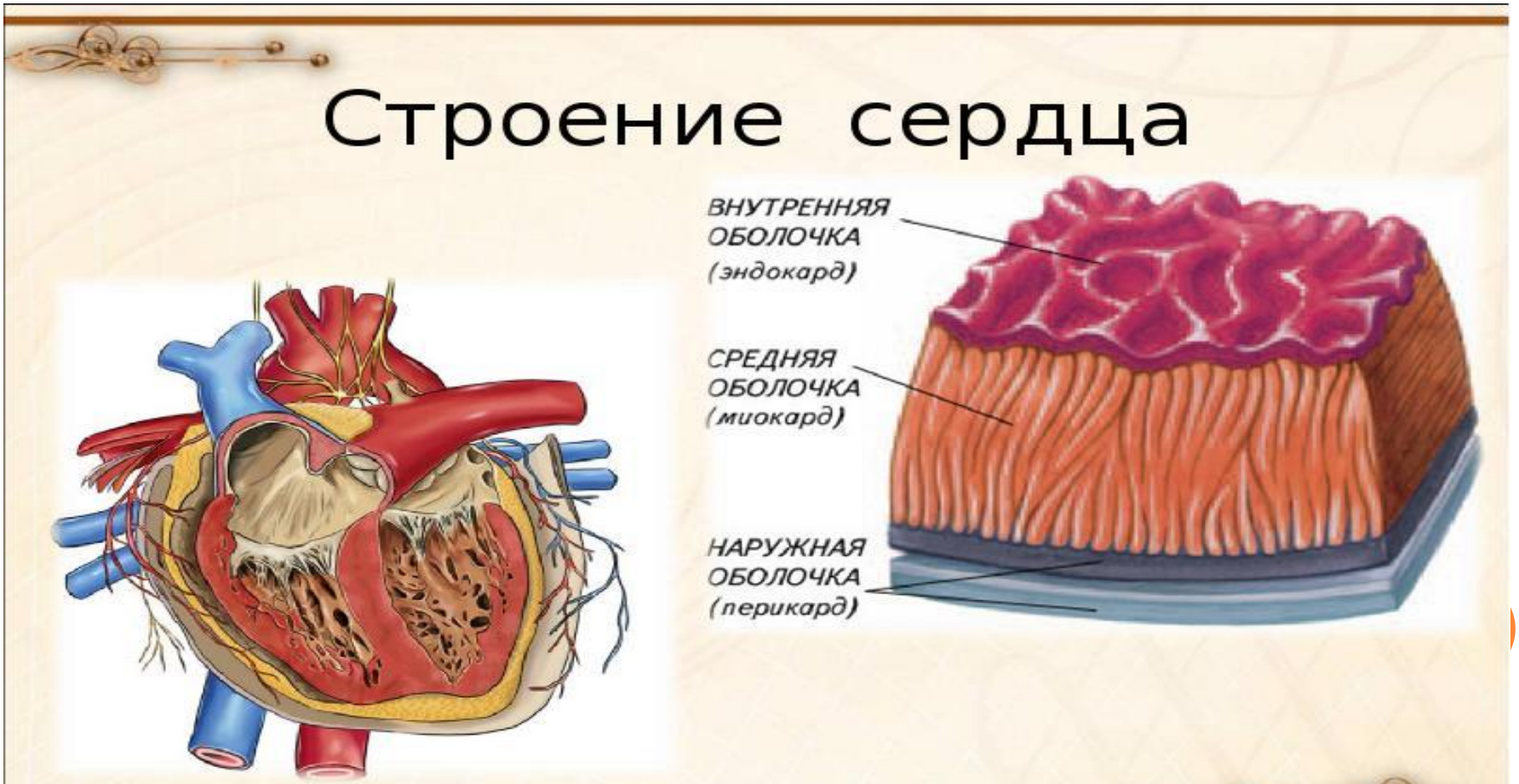

Мышечная оболочка сердца - миокард, – *myocardium* – построена из особой сердечной исчерченной мышечной ткани, которая от скелетной исчерченной мышечной ткани отличается рядом особенностей, в том числе и наличием вставочных перекладин между отдельными мышечными волокнами.

На предсердиях мышечные пучки располагаются в два слоя, из которых наружный служит общим для обоих предсердий и имеет поперечное (по отношению к сердцу) направление мышечных пучков, а глубокий в каждом предсердии представлен продольными мышечными пучками

В стенке желудочков мышечные пучки образуют три основных слоя. Поверхностный слой в каждом желудочке начинается от фиброзного кольца предсердно-желудочкового отверстия. Направляясь косопродольно, мышечные пучки в области верхушки сердца делают петлеобразный изгиб и переходят на стенку соседнего желудочка, где образуют глубокий слой мышечной оболочки. Средний слой мышечной оболочки сердца самый мощный, что особенно характерно для левого желудочка, обеспечивающего движение крови по большому (системному) кругу кровообращения. Мышечные пучки среднего слоя имеют более или менее циркулярное направление и в каждом желудочке располагаются между продольными бороздами.

Наружная оболочка сердца - эпикард, – *epicardium* – представляет собой висцеральный листок серозной оболочки околосердечной сумки.

Перикард, или околосердечная сумка, – *pericardium* – служит вместилищем для сердца, изолирует его от плевральной полости, укрепляет в определенном положении и создает ему оптимальные условия для функционирования.

Околосердечная сумка состоит из соединительнотканной основы (*pericardium fibrosum).* С наружной поверхности фиброзный перикард покрыт средостенным листком плевры.

С внутренней поверхности фиброзный перикард покрыт серозной оболочкой, которая у основания сердца переходит в его висцеральный листок (*lamina visceralis*), или эпикард (*epicardium*).

Между париетальным и висцеральным листками серозного перикарда заключена перикардиальная полость (*cavum pericardii*), в которой содержится небольшое количество серозной жидкости.

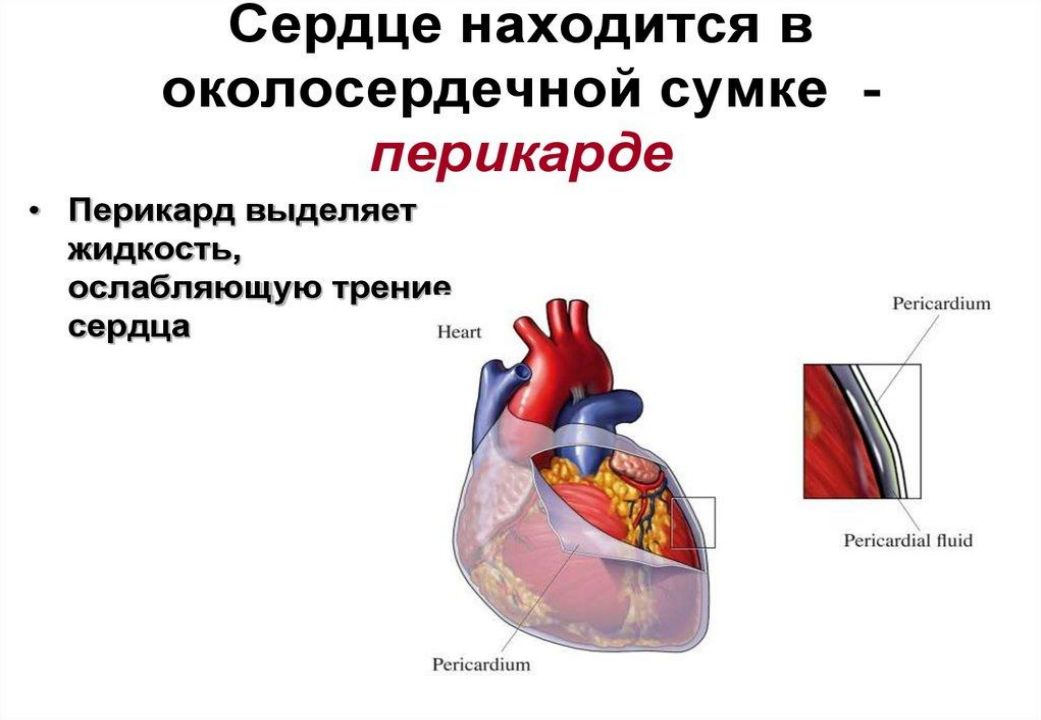

Проводящая система сердца – *systema conducens cardiacum* – обеспечивает ритмичную работу сердца. Она представлена видоизмененной мышечной тканью, которая бедна миофибриллами и богата саркоплазмой, придающей ей бледную окраску. В проводящей системе сердца различают узлы и пучки волокон.

Синусно-предсердный узел (синусный, или синоатрикулярный, или узел *Keith-Flack*'а.) – *nodus sinuatrialis* – располагается в области пограничной борозды между краниальной полой веной и правым ушком предсердия. Его действие распространяется на мышечную оболочку предсердий.

Предсердно-желудочковый узел (предсердный,атриовентрикулярный или узел *Aschoff-Tovara)* – *nodus atrioventricularis* – находится около венечного синуса с правой стороны межпредсердной перегородки. От него отходит *предсердно-желудочковый пучок* (пучок Гисса) *fasciculus atrioventricularis, общий ствол* которого *(truncus fasciculus atrioventricularis) прободает фиброзное кольцо в области основания перегородковой створки аортального клапана.*

У основания межжелудочковой перегородки общий ствол делится на правую и левую ножки (*crus dextrum et sinistrum*), которые проходят по соответствующей поверхности межжелудочковой перегородки. Каждая ножка частью своих волокон направляется в сосковые мышцы и перегородкокраевые перекладины, а оставшимися *волокнами* (волокна Пуркинье) достигает верхушки сердца и переходит на боковые стенки сердца, где и разветвляется в мышечной оболочке желудочков.

ПРОВОДЯЩАЯ СИСТЕМА СЕРДЦА

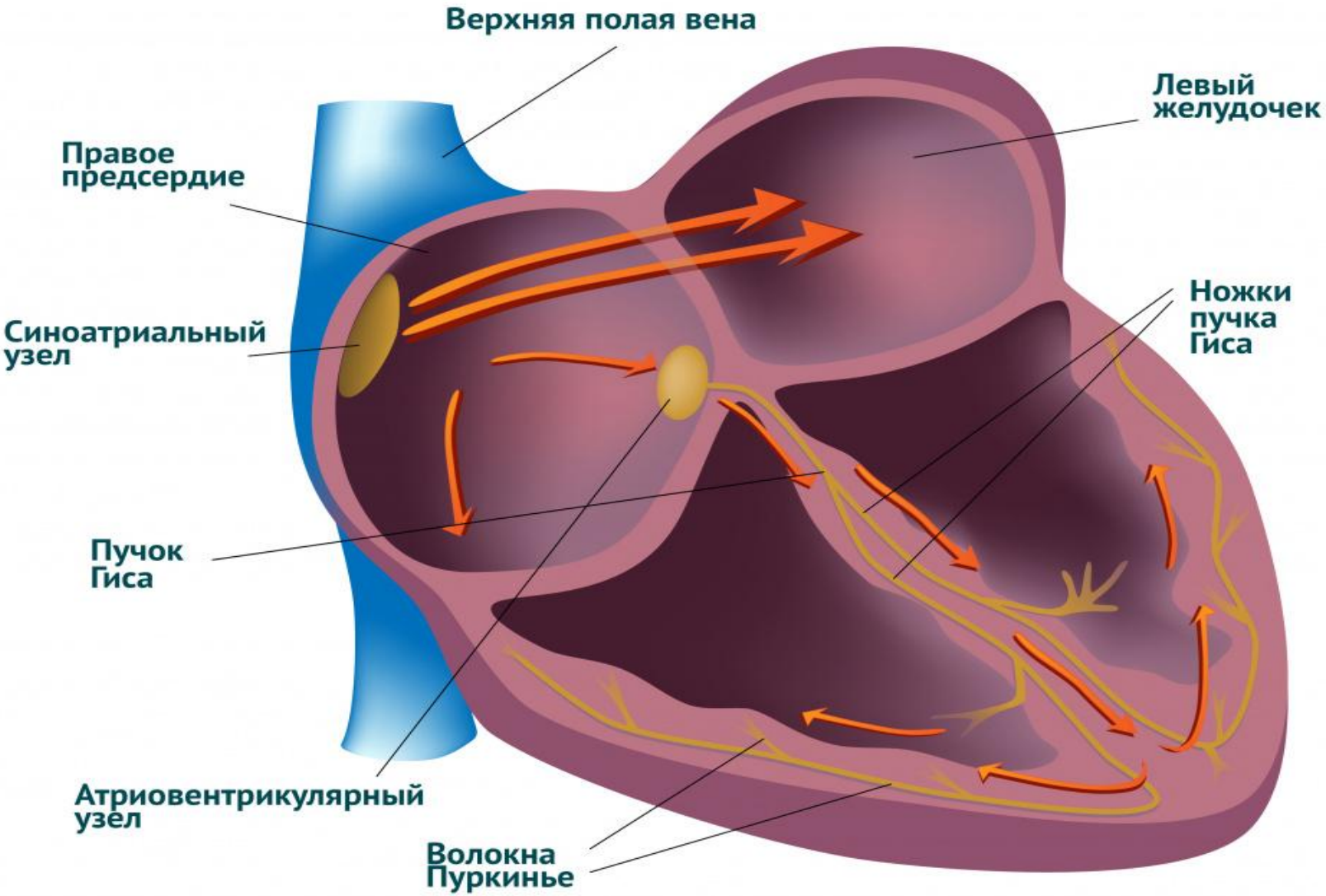

Нервы сердца.

Сердце – единственный орган животного, имеющий двойную эфферентную иннервацию: симпатическую и парасимпатическую, но с различными окончаниями.

Симпатические нервные волокна к сердцу отходят от ядер, заложенных в боковых рогах спинного мозга в пределах от 4 до 7 грудных сегментов, и от шейно-грудного ганглия, постганглионарные симпатические волокна которого проходят в составе сердечных ветвей и предназначены для иннервации миокарда, венечных сосудов и «сосудов венечных сосудов».

Парасимпатические нервные волокна к сердцу проходят в составе ветвей от блуждающего нерва, которые имеют отношение к проводящей системе сердца, обеспечивающей его ритмичную работу . Они заканчиваются в нервных ганглиях, располагающихся рядом с узлами проводящей системы, а именно: рядом с синусопредсердным узлом находится синусный, или синусопредсердный ганглий (*ganglion sinuatrialis*), а рядом с предсердно-желудочковым – предсердный ганглий (*ganglion atrialis*). Оба ганглия соединены нервными волокнами и образуют интрамуральное нервное сплетение. Афферентные нервные волокна проходят в составе как симпатических, так и в ветвях блуждающего нерва.

Собственные сосуды сердца – *vasa cordis*.

Сердце получает до 10% крови, выталкиваемой при систоле (сокращении) левым желудочком.

Сосуды сердца представлены правой и левой венечными артериями, большой, средней и малыми сердечными венами.

Обе венечные артерии берут начало у основания аорты в области расположения перегородковой и левой полулунной створок аортального клапана.

Правая венечная артерия – *a. coronaria dextra* – проходит в венечной борозде между правым предсердием и правым желудочком.

Левая венечная артерия – *a. coronaria sinistra* – проходит в венечной борозде с левой стороны. Отдав в левую продольную (околоконусную) межжелудочковую борозду околоконусную межжелудочковую ветвь, она продолжается в венечной борозде как окружная ветвь .

Собственные сосуды сердца

- **Сердце получает артериальную кровь из 2-х венечных артерий – правой (1) и левой (2).**
- **Обе начинаются от аорты(3), выше полулунных клапанов, проходят в венечной борозде (4).**
- **Ветви обеих артерий анастомозируют между собой в области верхушки.**

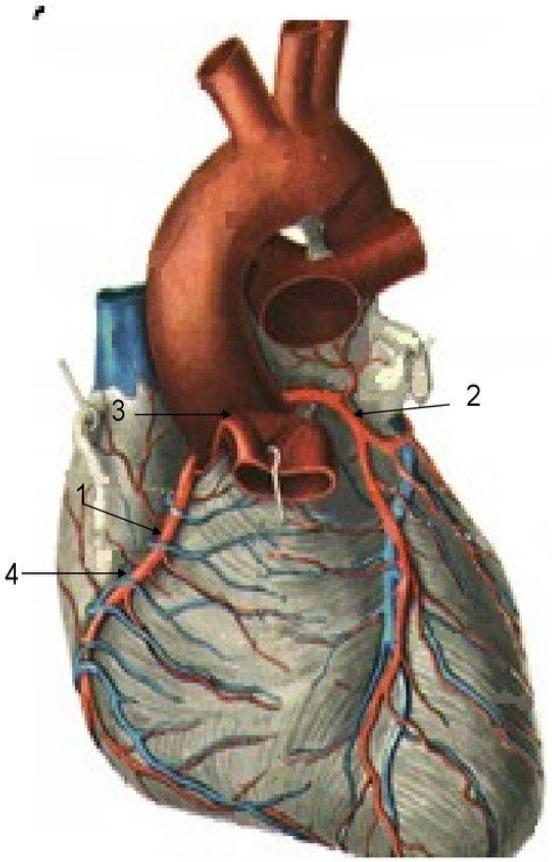

Большая сердечная вена – *v. cordis magna* – соответствует левой венечной артерии. Из подсинусной борозды в нее впадает средняя сердечная вена.
Малые сердечные вены – *vv. cordis parvae* – в количестве 4 – 5 выносят кровь из стенки правого желудочка и впадают в правое предсердие близ венечной борозды.
Лимфа от сердца оттекает в краниальные средостенные и бронхиальные лимфатические узлы.
Околосердечная сумка васкуляризуется веточками, отходящими от бронхопищеводной артерии.

Топография сердца

Сердце у домашних животных размещено в грудной полости, в средостении, впереди диафрагмы, в собственной серозной полости. Основание его лежит на высоте середины первого ребра, верхушка — в области 5—6 межреберного пространства вблизи грудной кости, в связи с этим верхушка сердца наиболее доступна для клинического исследования. Передний контур сердца достигает плоскости третьего ребра, а задний — шестого ребра; 3/5 сердца находится слева от срединной плоскости. Положение сердца косовертикальное, а у пушных зверей —горизонтальное.

Топография сердца

У КРС, овец, коз сердце занимает пространство от 3-5 ребра. Основание его находится на уровне половины высоты грудной клетки, верхушка – в области 5-го реберного хряща выше грудной кости на 3-5 см, задняя граница доходит до 5 ребра.

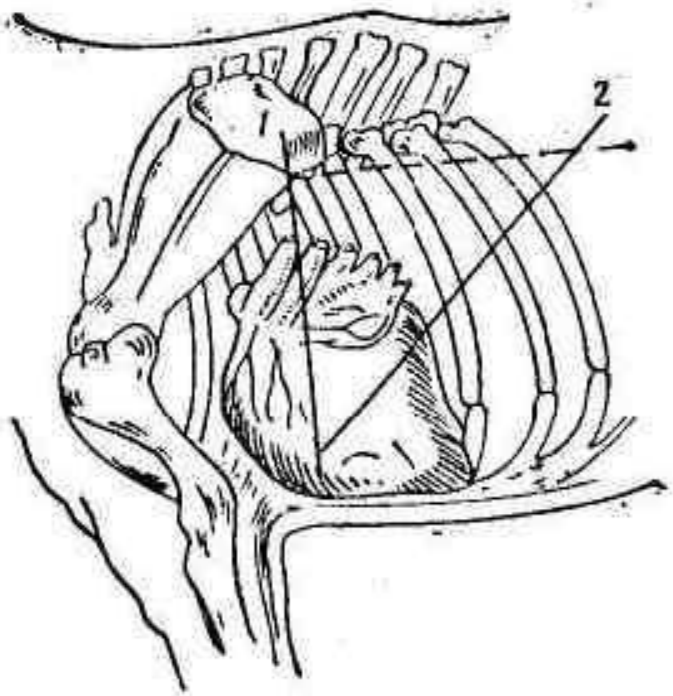

У лошадей и других однокопытных занимает от 3 до 6 ребра, основание находится несколько ниже середины грудной клетки, верхушка – в 5-м межреберье на 2 см выше грудной кости, задняя граница слева доходит до 6-го, справа до 5-го ребра.

Перкуссия сердца у лошади:
1 – по задней линии лопаток; 2 – [illegible] бугра плечу

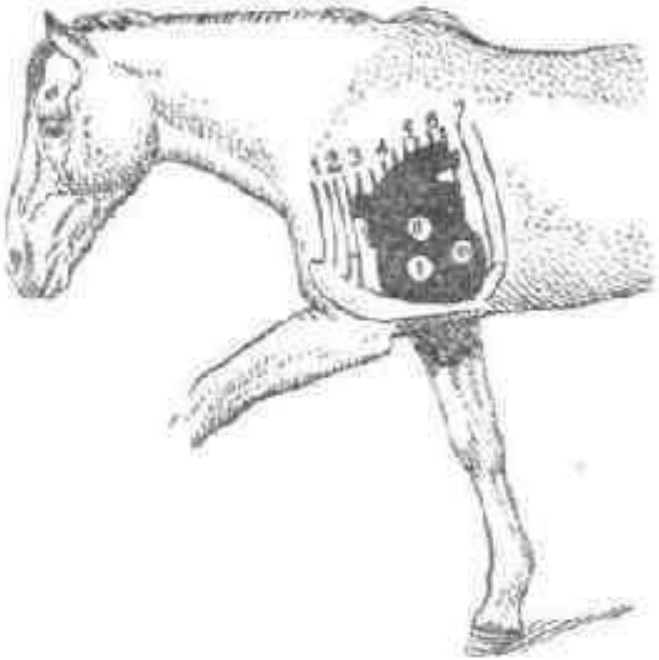

У свиней – расположено в 3-6 межреберье, основание на половине высоты грудной клетки, верхушка опускается за 6-е ребро.

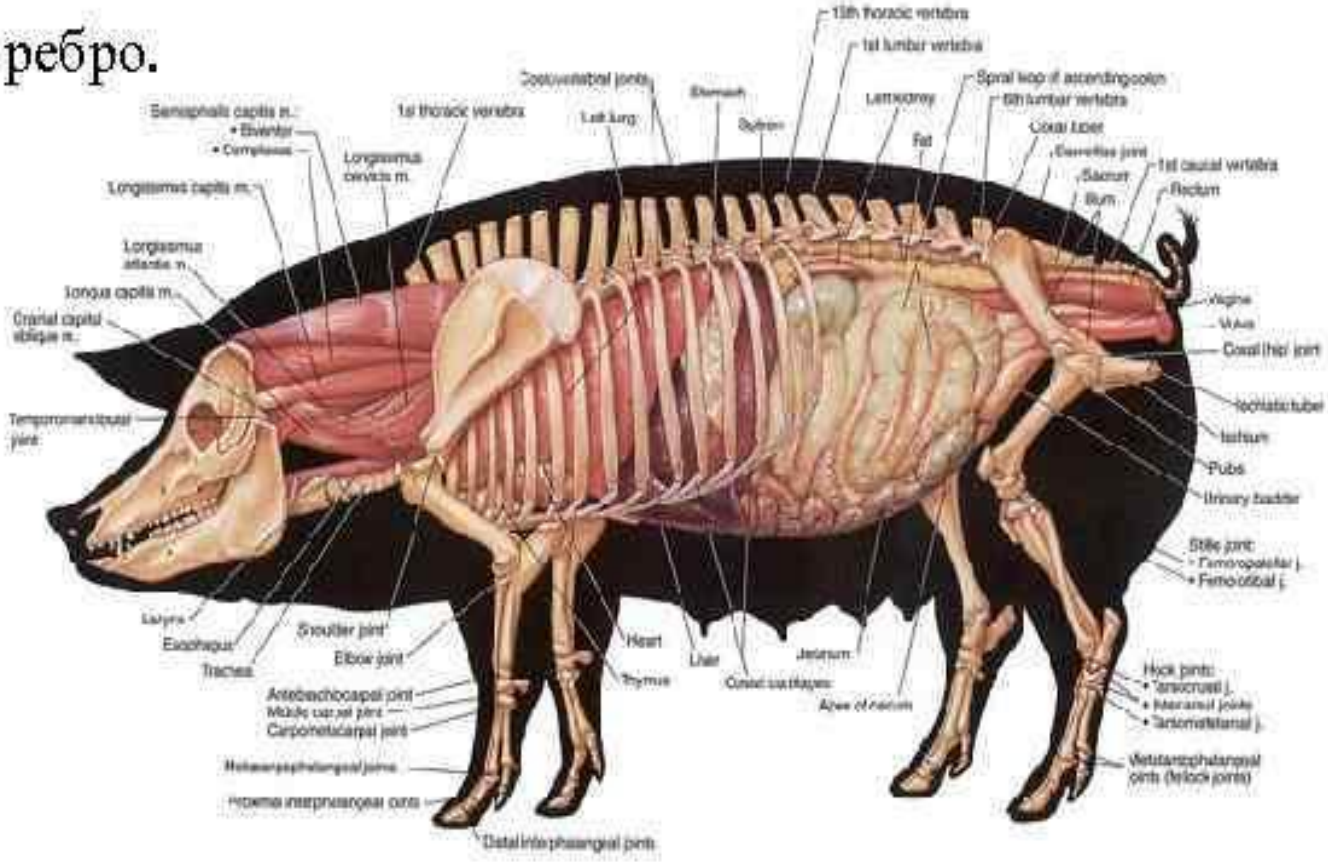

У собак сердце занимает от 3 до 6-7 ребра, основание находится на половине высоты грудной клетки, задняя граница доходит до 7-го ребра.

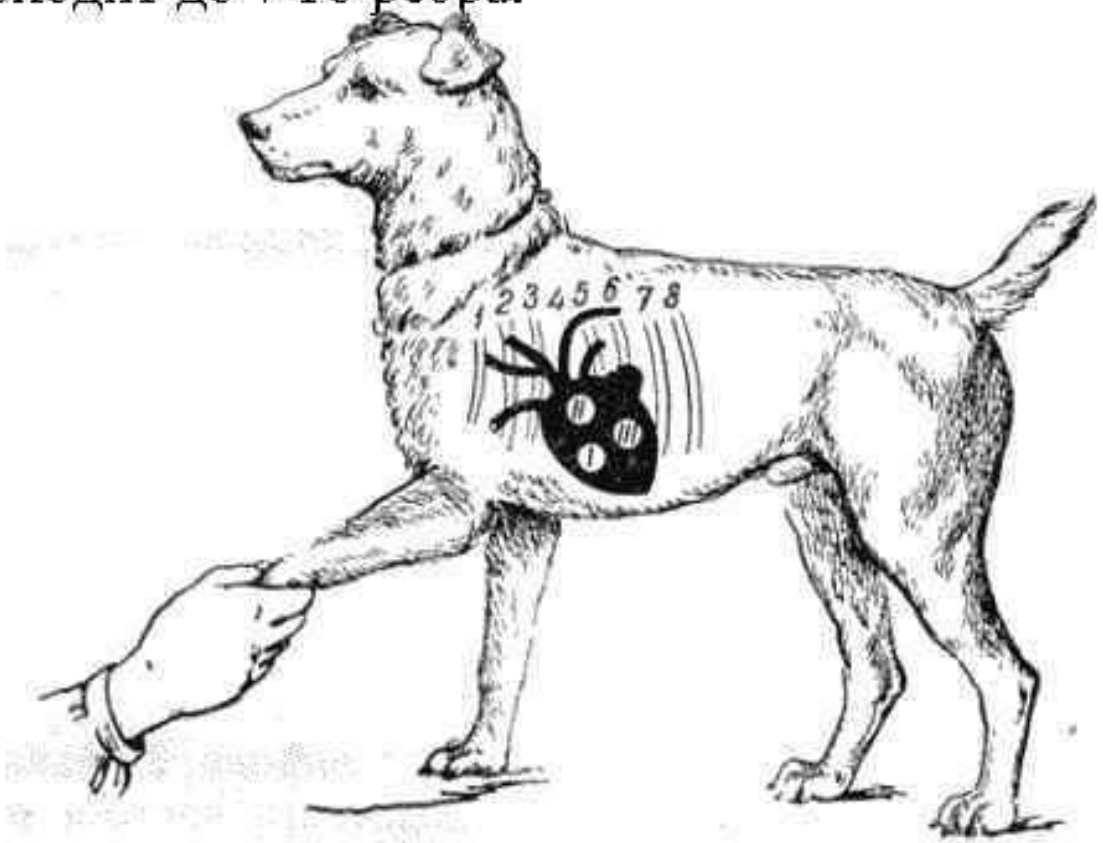

Круги кровообращения

У взрослого животного, имеющего четырехкамерное сердце, принято различать три круга кровообращения – большой, малый и сердечный .

Большой, или системный, круг кровообращения берет начало от левого желудочка, от которого артериальная кровь при его сокращении поступает в аорту, а затем во все ее разветвления вплоть до капилляров..

Капиллярные сосуды, объединяясь, образуют венулы, дающие начало венозным сосудам. Вся венозная кровь по краниальной и каудальной полым венам поступает в правое предсердие.

Малый*, или* ***легочный, круг кровообращения*** начинается от правого желудочка, из которого венозная кровь по легочному стволу и легочным артериям направляется в кровеносные сосуды легких. В легких легочные артерии (правая и левая) разветвляются до капиллярных сосудов, которые, окружая легочные альвеолы, обеспечивают освобождение крови от углекислого газа и насыщение ее кислородом. Артериальная кровь по легочным венам возвращается в левое предсердие.

Сердечный круг кровообращения. Этот круг берет свое начало непосредственно от луковицы аорты двумя венечными артериями, по которым кровь достигает всех слоев и участков сердца. Венозная кровь от сердца по большой и малым сердечным венам возвращается в правое предсердие и частично даже непосредственно в полость правого желудочка.

Круги кровообращения

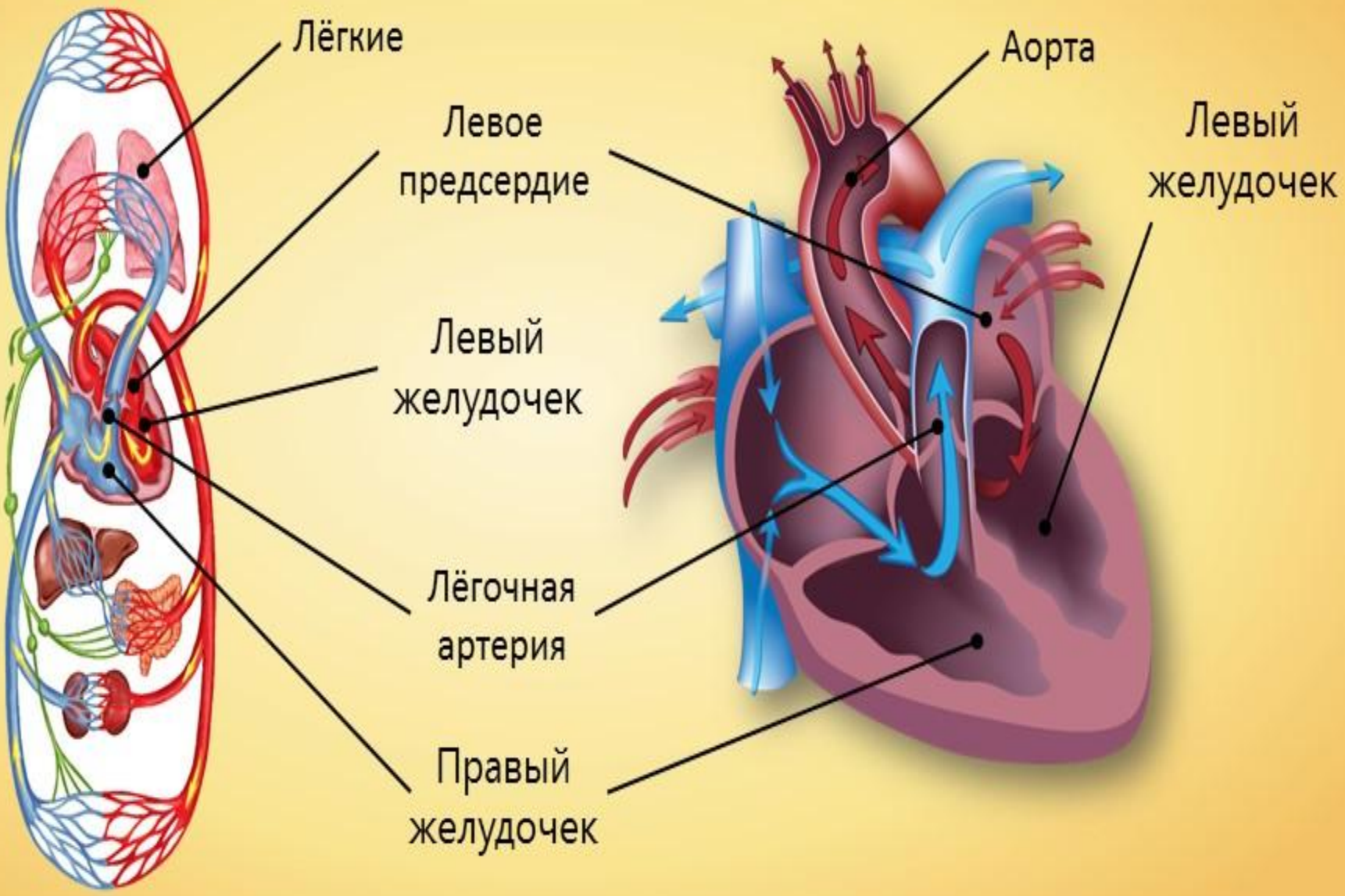

Большим кругом кровообращения принято называть отдел кровеносной системы, который снабжает кровью все тело. Он начинается аортой в левом желудочке сердца, а заканчивается верхней и нижней полыми венами в его правом предсердии.

Малым кругом кровообращения называют отдел кровеносной системы, который проходит через легкие. Он начинается легочным стволом в правом желудочке сердца, а заканчивается легочными венами в его левом предсердии.

а – малый круг кровообращения;
б – большой круг кровообращения;
ПП – правое предсердие;
ПЖ – правый желудочек;
ЛП – левое предсердие;
ЛЖ – левый желудочек;

– легочный ствол (вверху), верхняя и нижняя полые вены (внизу);

– легочные вены (вверху), аорта (внизу).

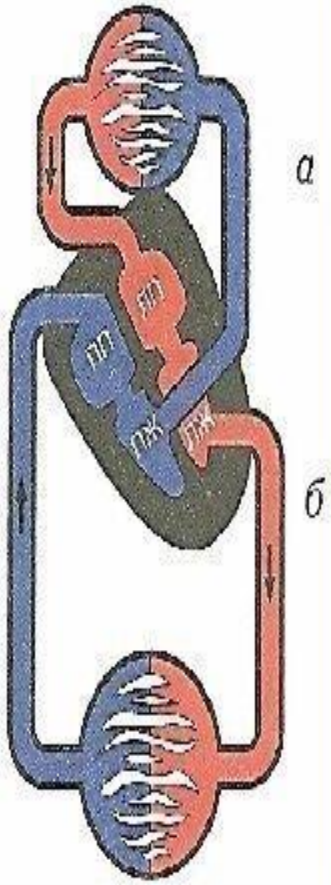

В артериях большого круга кровообращения течет так называемая артериальная кровь, обогащенная кислородом, ярко-красного цвета. По венам большого круга кровообращения течет бедная кислородом и насыщенная углекислотой темно-красная венозная кровь. **В малом круге кровообращения в артериях течет венозная кровь, а в венах — артериальная.**

Таким образом, кровеносные сосуды называются не по составу крови, которая в них содержится, а по тому направлению, в котором она течет.

!

Сосуды, по которым кровь выносится из сердца и поступает к органам, называются артериями, а сосуды, приносящие кровь к сердцу, — венами.

Артерии

В зависимости от области ветвления артерии делятся на

1. пристеночные (париетальные), кровоснабжающие стенки тела, и
2. внутренностные (висцеральные),кровоснабжающие внутренние органы.

До вступления артерии в орган она называется внеорганной, войдя в него — внутриорганной.

Артерии имеют вид трубок, в стенках которых выделяют три слоя (оболочки): наружный, средний и внутренний.

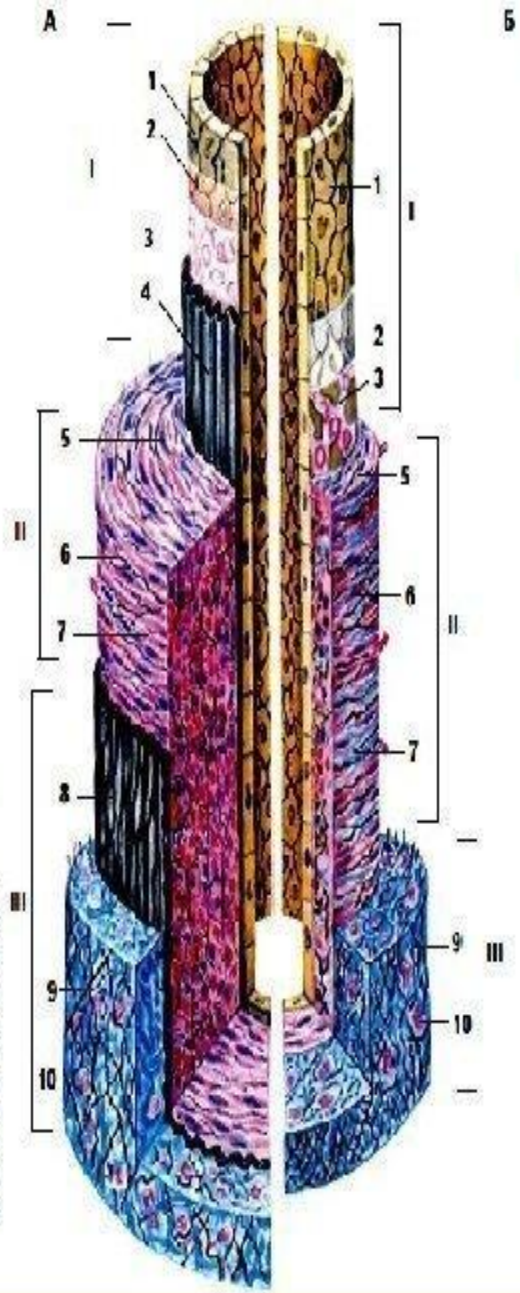

Рис. 127. Схема строения стенки артерии (А) и вены (Б) мышечного типа среднего калибра:

I – внутренняя оболочка: 1 – эндотелий; 2 – базальная мембрана; 3 – подэндотелиальный слой; 4 – внутренняя эластическая мембрана; II – средняя оболочка: 5 – миоцит; 6 – эластические волокна; 7 – коллагеновые волокна; III – наружная оболочка: 8 – наружная эластическая мембрана; 9 – волокнистая (рыхлая) соединительная ткань; 10 – кровеносные сосуды

(по В.Г. Елисееву и др.)

Наружная оболочка, или адвентиция, состоит из рыхлой волокнистой соединительной ткани, средняя оболочка (медия) гладкомышечная; внутренняя оболочка (интима) выстлана одним рядом эндотелиальных клеток, лежащих на внутренней эластиновой мембране. Такая же наружная эластиновая мембрана находится между наружной и средней оболочками. Эти мембраны придают стенкам артерий прочность и упругость. Просвет артерий меняется в результате сокращения или расслабления гладкомышечных клеток средней оболочки.

Конечным звеном ветвления артерий является микроциркулярное русло, в состав которого входят артериола, прекапилляры (артериальные капилляры), капилляры, посткапилляры (венозные капилляры), венула, а также артериоло-венулярный анастомоз, которые соединяют артериолу с венулой. Этот анастомоз является сосудом, по которому кровь может проходить из артериальной части сосудистого русла в венозную, минуя капиллярное звено. Капилляры являются мельчайшими кровеносными сосудами, через стенки которых осуществляются все обменные процессы между кровью и тканями. Стенка капилляров (ее толщина около 1 мкм) состоит из одного слоя плоских эндотелиальных клеток, расположенных на базальной мембране.

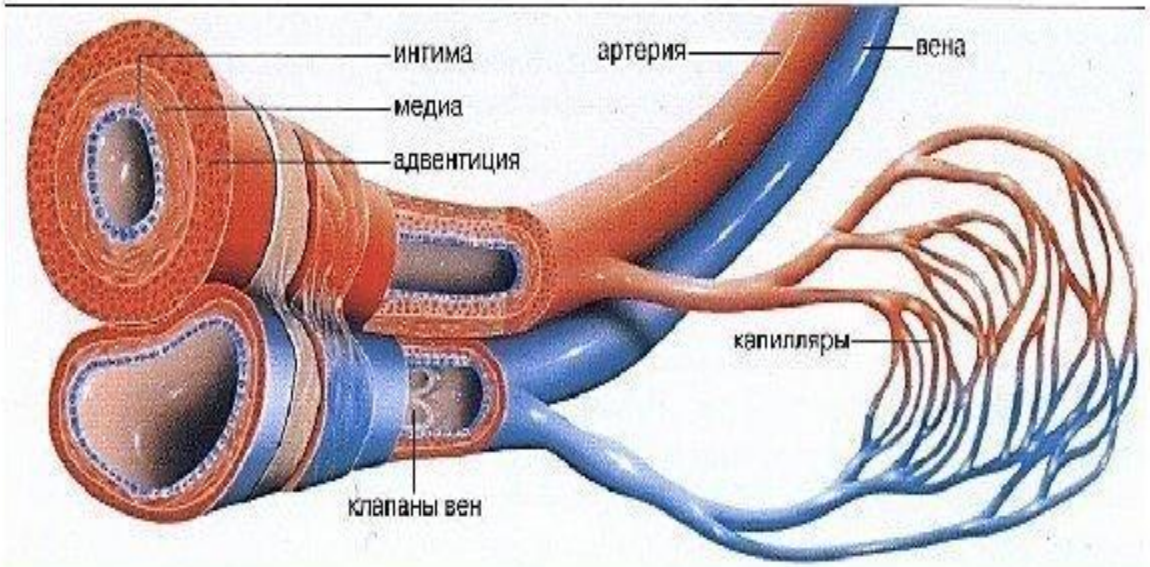

Венулы являются последним звеном микроциркуляторного русла. Сливаясь между собой, венулы образуют мелкие вены, стенки которых тоньше, чем у аналогичных артерий. У вен, так же, как и у артерий, имеется три оболочки: внутренняя, средняя и наружная. Мышечных клеток и эластических волокон в средней оболочке у вен меньше, чем у артерий.

Мелкие, средние и некоторые крупные вены имеют венозные клапаны, которые обычно располагаются по-парно и представляют собой складки внутренней оболочки, выступающие в просвет вены. Клапаны пропускают кровь по направлению к сердцу и препятствуют обратному ее течению. Верхняя и нижняя полые вены, вены головы и шеи, почечные вены, воротная, легочные вены клапанов не имеют.

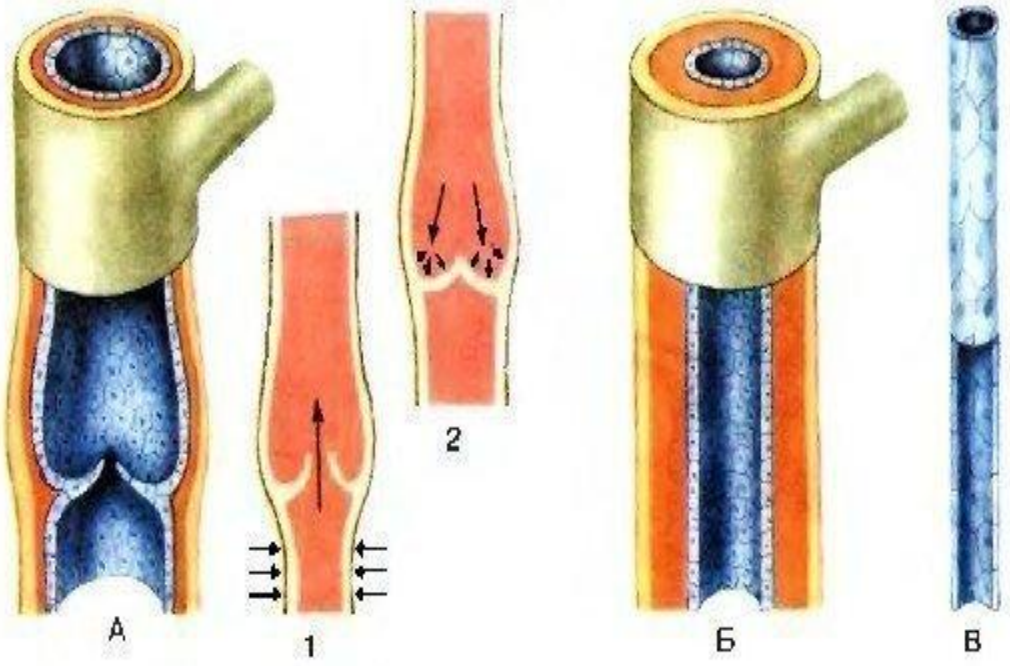

Рис. 50. *Кровеносные сосуды:*
А — *вена с кармановидными клапанами;* 1 и 2 — *действие кармановидных клапанов при сдавливании вены мышцами;* Б — *артерия;* В — *капилляр*

Кровеносные сосуды

Артерии

сосуды, по которым кровь течет от сердца

Вены

сосуды, по которым кровь течет к сердцу

- ✓ Вены залегают более поверхностно, почти параллельно артериям

Капилляры

сосуды, расположенные в межклеточных пространствах

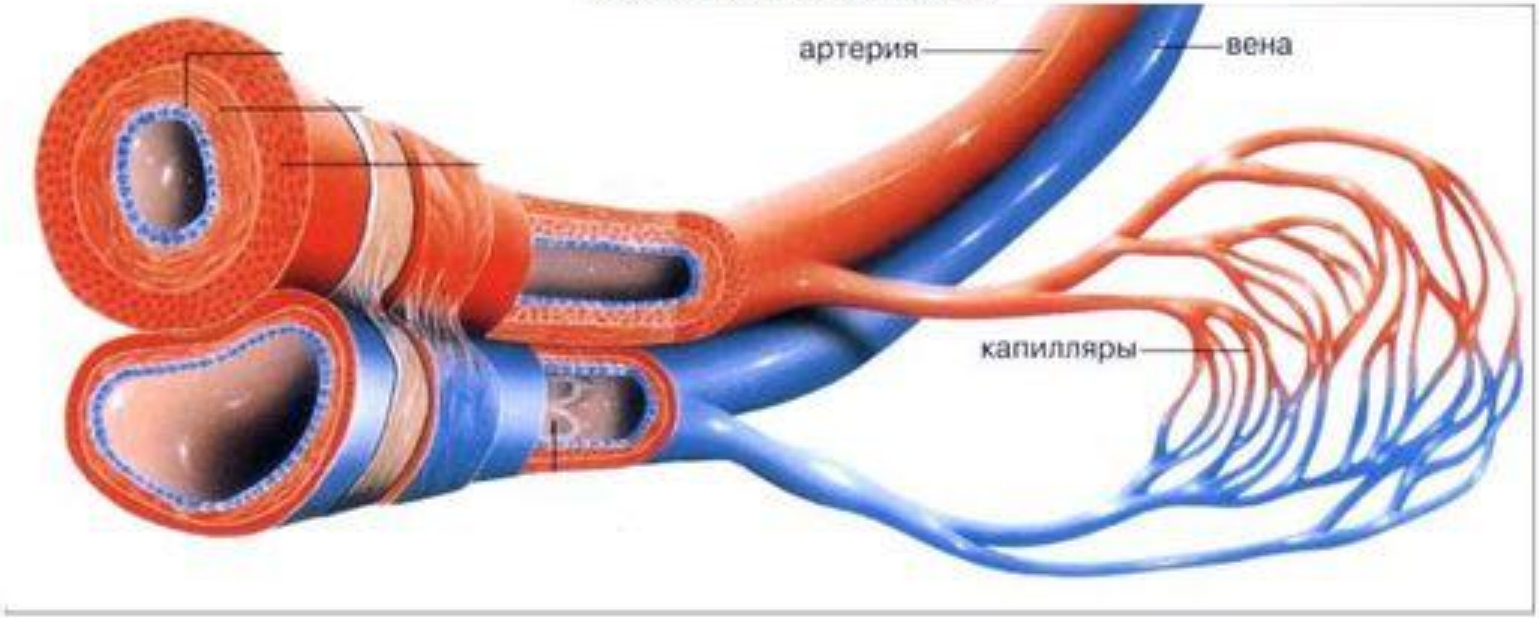

Кровеносная система включает сердце и кровеносные сосуды: артерии, капилляры и вены, образующие замкнутые системы — круги кровообращения, по которым кровь движется от сердца к органам и обратно.

Кровеносная система выполняет в организме транспортную функцию, которая заключается в доставке питательных веществ, кислорода и гормонов к тканям, а также удалении из них продуктов метаболизма и углекислого газа.

Кровообращение (circulatio sanguinis) — непрерывное движение крови по замкнутой системе полостей сердца и кровеносных сосудов, обеспечивающее все жизненно важные функции организма.