# Рентгенодиагностика заболеваний органов дыхания и средостения

# Тактика и методика рентгенологического исследования больного с одиночным округлым образованием в легком

Полипозиционное просвечивание, рентгенография в 2-х проекциях, прицельная рентгенография, томография.

# Методика рентгенологического исследования больного с патологическим образованием в корне легкого

Полипозиционное просвечивание, рентгенография в 2-х проекциях, прицельная рентгенография, томография.

# Томография бронхов

**Назначение:**

1. Определить характер, точную локализацию и распространенность патологического процесса
2. Изучить состояние трахеобронхиального дерева

**Факторы, влияющие на информативность исследования:**

1. Фаза дыхания (вдох)
2. Фокусное расстояние (1,5 м)
3. Расстояние «выделяемый слой - пленка» (минимальное)
4. Совпадение плоскости ветвления бронхов с плоскостью томографии

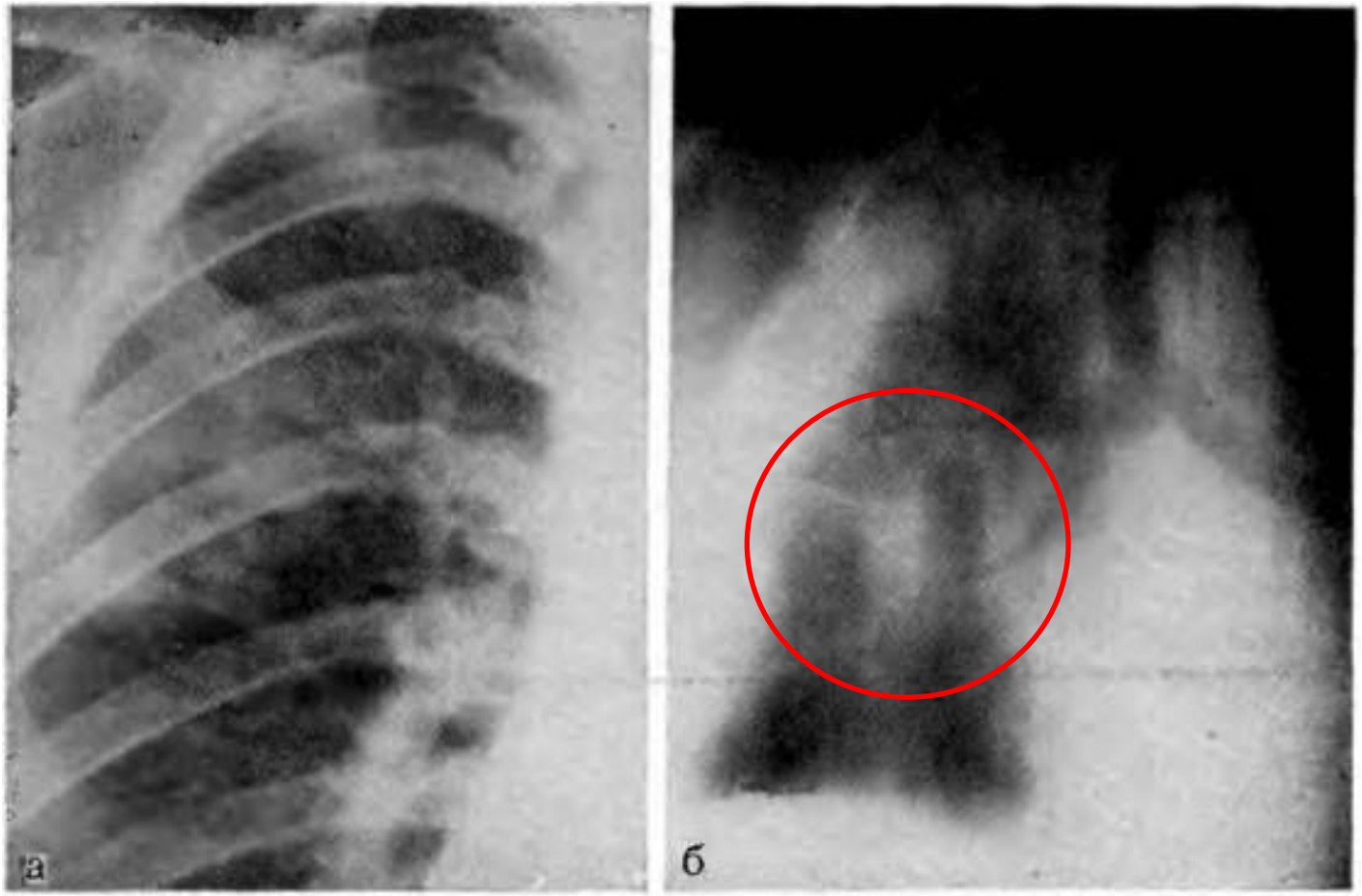
а
б

# Методики для выявления небольших количеств плевральной жидкости

1. Рентгенография в боковой проекции (задний синус)
2. Рентгенография в латеропозиции
3. Рентгенография в прямой проекции (увеличение расстояния между сводом желудка и контуром купола диафрагмы)

# Плеврография

Исследование плевральной полости с введенным в нее рентгеноконтрастным веществом.

**Назначение:** уточнение размеров и конфигурации осумкованных плевральных полостей, их взаимосвязи и сообщений с бронхиальным деревом, брюшной полостью, пищеводом.

**Методика**

Контрастное вещество вводится путем пункции через грудную стенку, а при наличии плеврокожного свища или дренировании плевральной полости — через резиновый катетер или дренаж. Рентгенограммы в двух и более проекциях.

# Томография корней легких

Для исследования больных с подозрением на увеличение лимфатических узлов корней.

У взрослых предпочтительно поперечное направление размазывания, у детей – продольное.

Глубина среза = Н/2 – 2 (Н – передне-задний размер грудной клетки на вдохе).

Или (Расстояние от деки стола до передней грудной стенки на уровне 1 м/р) /2 + 1.

Или (Н – 3)/2

Затем еще 2 томограммы с шагом 0,5 см кпереди и кзади от первого снимка.

# Бронхография

Назначение: выявление бронхоэктазов и полостей легких, диагностика рака легкого, аномалий трахеобронхиального дерева, бронхоплевральных свищей; выявление морфологических и функциональных изменений бронхов.

Методика:

1. Пациента укладывают на стоматологическое кресло или операционный стол.
2. Обезболивание (взрослым – местное, детям – общее).
3. Введение рентгеноконтрастного вещества.
4. Равномерное распределение контраста переворачиванием пациента.
5. Серия рентгенограмм.

# Правила чтения бронхограмм

1.бронхиальное дерево имеет правильную конфигурацию;
2.правый главный бронх короче, шире и имеет вертикальный ход, а левый – длиннее, уже и проходит более горизонтально;
3.все бронхи имеют нормальную ширину;
ширина бронхов постепенно сужается по мере ветвления;
4.не обнаруживается никаких теней или полостей, заполненных контрастом;
5.не обнаруживается сужений бронхов.

# Томография патологического образования в легком

На информативность исследования влияют:

1. Приближенность выделяемого слоя к пленке
2. Глубина среза
3. Технические условия (при центральном раке +20кВ)

# Рентгенофункциональные методики

**Проба Вальсальвы**

Назначение: диагностика артериовенозной аневризмы, дифдиагностика инфильтративных и фиброзных изменений

Выполнение: прямая передняя проекция; пациент делает глубокий вдох, задерживает дыхание, натуживается (повышение прозрачности легочных полей)

# Рентгенофункциональные методики

**Серия снимков в различные фазы дыхания**

**Назначение:** изучение функции внешнего дыхания

**Выполнение:** прямая передняя проекция, 3 снимка (на высоте вдоха, на высоте выдоха, среднее положение)

**Информативность:** сравнивают разницу в степени почернения, изучают перемещение диафрагмы

# Специальные методики рентгенологического исследования в дифференциальной диагностике опухолевых поражений средостения

Бронхография, ангиография (аортография, медиастинальная флебография), исследование в условиях пневмомедиастинума

# Пневмомедиастинография

Введение газа в средостение через прокол в области яремной ямки или под мечевидным отростком грудины.

Газ распределяется в средостении неравномерно; наибольшее количество газа обычно скапливается в верхне-переднем и нижне-заднем отделах этой области.

Наименьшее количество газа обнаруживается обычно в задне-верхнем отделе средостения, где количество клетчатки минимально.

# Медиастинальная флебография

Контрастирование верхней полой, непарной и полунепарной вен.

# Одиночная округлая тень в легком

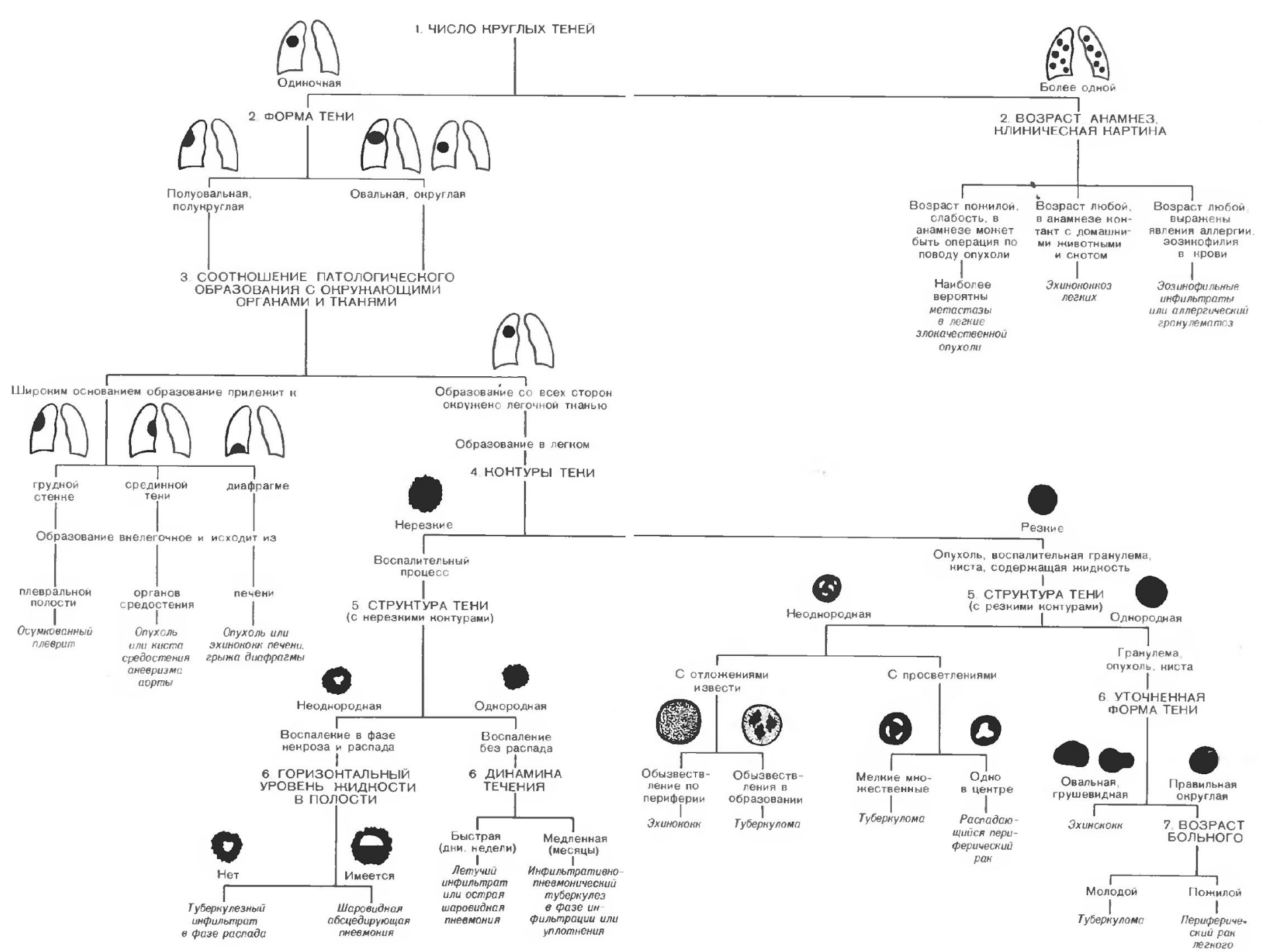
1. ЧИСЛО КРУГЛЫХ ТЕНЕЙ
Одиночная
Более одной
2. ФОРМА ТЕНИ
Полуовальная, полукруглая
Овальная, округлая
3. СООТНОШЕНИЕ ПАТОЛОГИЧЕСКОГО ОБРАЗОВАНИЯ С ОКРУЖАЮЩИМИ ОРГАНАМИ И ТКАНЯМИ
Широким основанием образование прилежит к
грудной стенке
срединной тени
диафрагме
Образование внелегочное и исходит из
плевральной полости
Осумкованный плеврит
органов средостения
Опухоль или киста средостения аневризма аорты
печени
Опухоль или эхинококк печени, грыжа диафрагмы
Образование со всех сторон окружено легочной тканью
Образование в легком
4. КОНТУРЫ ТЕНИ
Нерезкие
Воспалительный процесс
5. СТРУКТУРА ТЕНИ (с нерезкими контурами)
Неоднородная
Воспаление в фазе некроза и распада
6. ГОРИЗОНТАЛЬНЫЙ УРОВЕНЬ ЖИДКОСТИ В ПОЛОСТИ
Нет
Туберкулезный инфильтрат в фазе распада
Имеется
Шаровидная абсцедирующая пневмония
Однородная
Воспаление без распада
6. ДИНАМИКА ТЕЧЕНИЯ
Быстрая (дни, недели)
Летучий инфильтрат или острая шаровидная пневмония
Медленная (месяцы)
Инфильтративно-пневмонический туберкулез в фазе инфильтрации или уплотнения
Резкие
Опухоль, воспалительная гранулема, киста, содержащая жидкость
5. СТРУКТУРА ТЕНИ (с резкими контурами)
Неоднородная
С отложениями извести
Обызвествление по периферии
Эхинококк
Обызвествления в образовании
Туберкулома
С просветлениями
Мелкие множественные
Туберкулома
Одно в центре
Распадающийся периферический рак
Однородная
Гранулема, опухоль, киста
6. УТОЧНЕННАЯ ФОРМА ТЕНИ
Овальная, грушевидная
Эхинококк
Правильная округлая
7. ВОЗРАСТ БОЛЬНОГО
Молодой
Туберкулома
Пожилой
Периферический рак легкого
2. ВОЗРАСТ АНАМНЕЗ, КЛИНИЧЕСКАЯ КАРТИНА
Возраст пожилой, слабость, в анамнезе может быть операция по поводу опухоли
Наиболее вероятны метастазы в легкие злокачественной опухоли
Возраст любой, в анамнезе контакт с домашними животными и скотом
Эхинококкоз легких
Возраст любой, выражены явления аллергии, эозинофилия в крови
Эозинофильные инфильтраты или аллергический гранулематоз

# Очаговые тени в легком

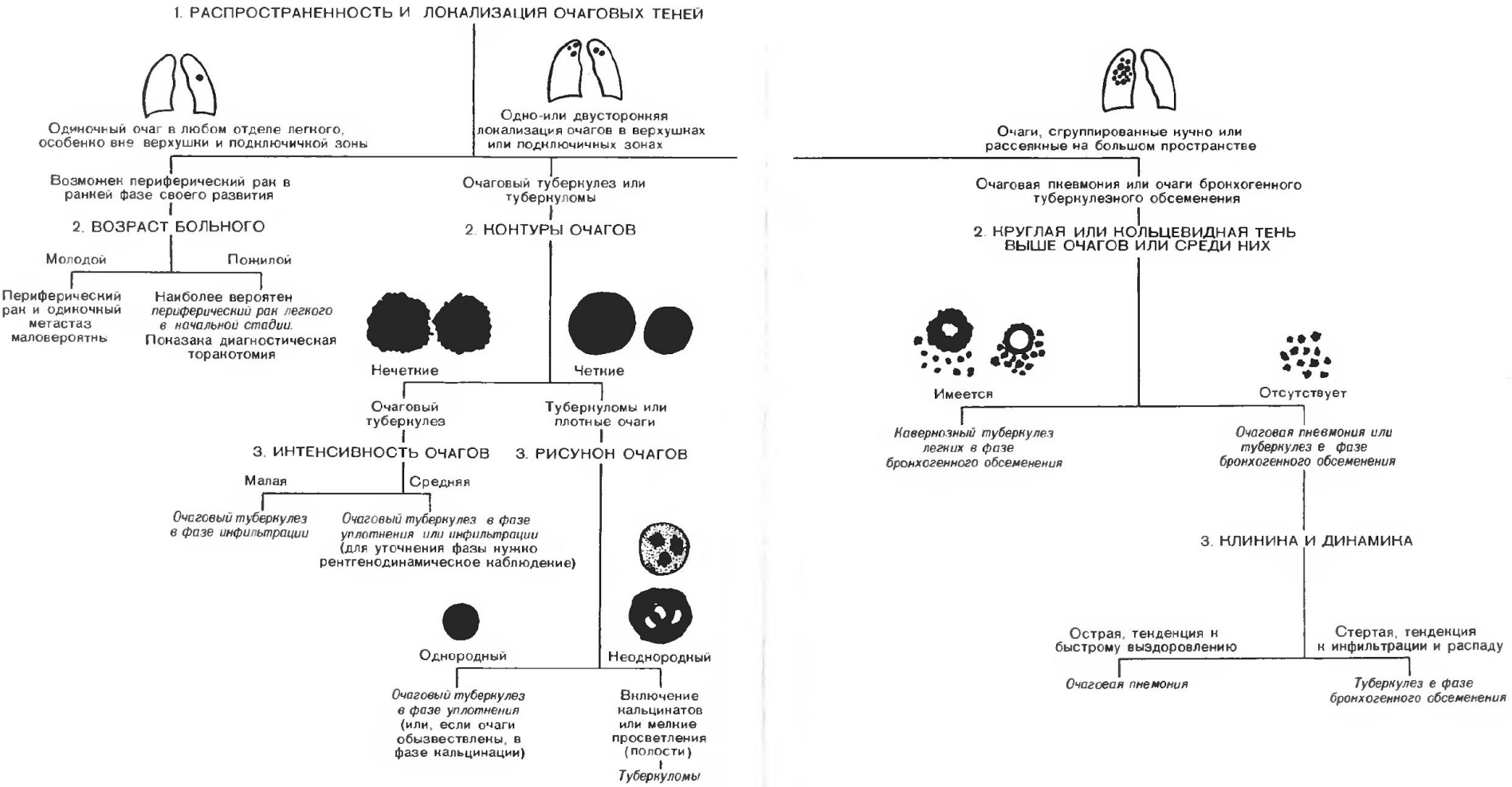
1. РАСПРОСТРАНЕННОСТЬ И ЛОКАЛИЗАЦИЯ ОЧАГОВЫХ ТЕНЕЙ
Одиночный очаг в любом отделе легкого, особенно вне верхушки и подключичной зоны
Одно-или двусторонняя локализация очагов в верхушках или подключичных зонах
Возможен периферический рак в ранней фазе своего развития
Очаговый туберкулез или туберкуломы
2. ВОЗРАСТ БОЛЬНОГО
Молодой
Пожилой
Периферический рак и одиночный метастаз маловероятны
Наиболее вероятен периферический рак легкого в начальной стадии. Показана диагностическая торакотомия
2. КОНТУРЫ ОЧАГОВ
Нечеткие
Четкие
Очаговый туберкулез
Туберкуломы или плотные очаги
3. ИНТЕНСИВНОСТЬ ОЧАГОВ
3. РИСУНОК ОЧАГОВ
Малая
Средняя
Очаговый туберкулез в фазе инфильтрации
Очаговый туберкулез в фазе уплотнения или инфильтрации (для уточнения фазы нужно рентгенодинамическое наблюдение)
Однородный
Неоднородный
Очаговый туберкулез в фазе уплотнения (или, если очаги обызвествлены, в фазе кальцинации)
Включение кальцинатов или мелкие просветления (полости)
Туберкуломы
Очаги, сгруппированные кучно или рассеянные на большом пространстве
Очаговая пневмония или очаги бронхогенного туберкулезного обсеменения
2. КРУГЛАЯ ИЛИ КОЛЬЦЕВИДНАЯ ТЕНЬ ВЫШЕ ОЧАГОВ ИЛИ СРЕДИ НИХ
Имеется
Отсутствует
Кавернозный туберкулез легких в фазе бронхогенного обсеменения
Очаговая пневмония или туберкулез в фазе бронхогенного обсеменения
3. КЛИНИКА И ДИНАМИКА
Острая, тенденция к быстрому выздоровлению
Стертая, тенденция к инфильтрации и распаду
Очаговая пневмония
Туберкулез в фазе бронхогенного обсеменения

# Диффузная диссеминация в легком

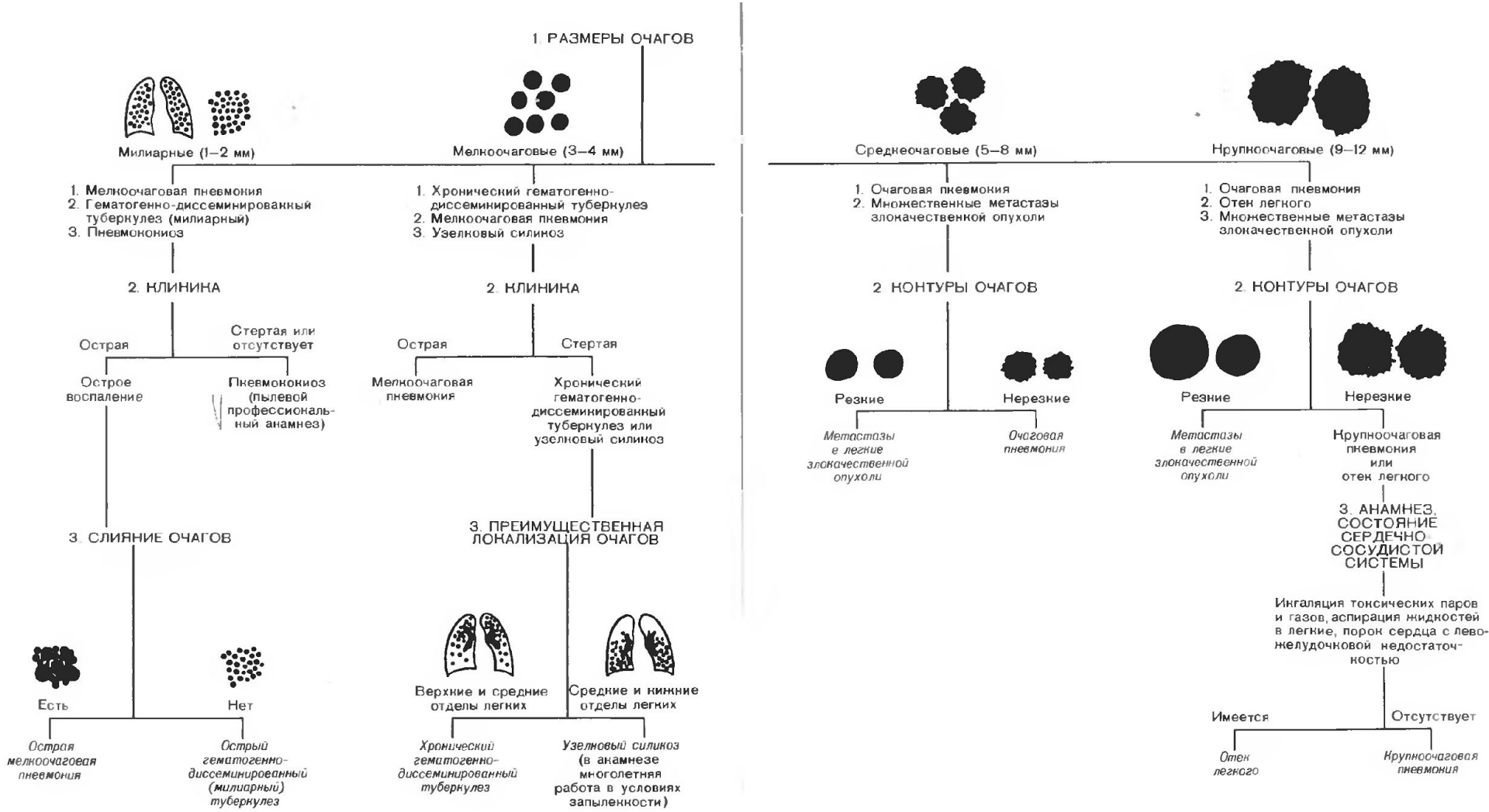
1. РАЗМЕРЫ ОЧАГОВ
Милиарные (1–2 мм)
Мелкоочаговые (3–4 мм)
Среднеочаговые (5–8 мм)
Крупноочаговые (9–12 мм)
1. Мелкоочаговая пневмония
2. Гематогенно-диссеминированный туберкулез (милиарный)
3. Пневмокониоз
1. Хронический гематогенно-диссеминированный туберкулез
2. Мелкоочаговая пневмония
3. Узелковый силикоз
1. Очаговая пневмония
2. Множественные метастазы злокачественной опухоли
1. Очаговая пневмония
2. Отек легкого
3. Множественные метастазы злокачественной опухоли
2. КЛИНИКА
2. КЛИНИКА
2. КОНТУРЫ ОЧАГОВ
2. КОНТУРЫ ОЧАГОВ
Острая
Стертая или отсутствует
Острая
Стертая
Острое воспаление
Пневмокониоз (пылевой профессиональный анамнез)
Мелкоочаговая пневмония
Хронический гематогенно-диссеминированный туберкулез или узелковый силикоз
Резкие
Нерезкие
Резкие
Нерезкие
Метастазы в легкие злокачественной опухоли
Очаговая пневмония
Метастазы в легкие злокачественной опухоли
Крупноочаговая пневмония или отек легкого
3. СЛИЯНИЕ ОЧАГОВ
3. ПРЕИМУЩЕСТВЕННАЯ ЛОКАЛИЗАЦИЯ ОЧАГОВ
3. АНАМНЕЗ, СОСТОЯНИЕ СЕРДЕЧНО-СОСУДИСТОЙ СИСТЕМЫ
Ингаляция токсических паров и газов, аспирация жидкостей в легкие, порок сердца с левожелудочковой недостаточностью
Есть
Нет
Верхние и средние отделы легких
Средние и нижние отделы легких
Имеется
Отсутствует
Острая мелкоочаговая пневмония
Острый гематогенно-диссеминированный (милиарный) туберкулез
Хронический гематогенно-диссеминированный туберкулез
Узелковый силикоз (в анамнезе многолетняя работа в условиях запыленности)
Отек легкого
Крупноочаговая пневмония

# Флюорография

Изображение, получаемое на люминисцентном экране, регистрируется с уменьшением на фотопленку 110х110 мм, 70х170 мм или с помощью матрицы.

Основные блоки: генератор, рентгеновская трубка, кабина, защищающая рентгенлаборанта от рентгеновского излучения, флюоресцентный экран и система регистрации изображений.

# Флюорография

Рентгеновское излучение, созданное рентгеновской трубкой, проходя через тело пациента, попадает на люминесцентный экран.

Полученное световое излучение фокусируется на пленку или ПЗС матрицу с помощью оптической системы, важным параметром которой является светосила.

Чем выше светосила, тем с большей интенсивностью световой поток попадет на регистрирующее устройство.

По завершению экспозиции на пленочных флюорографических аппаратах рулонная пленка автоматически перематывается и аппарат готов к выполнению следующего исследования.

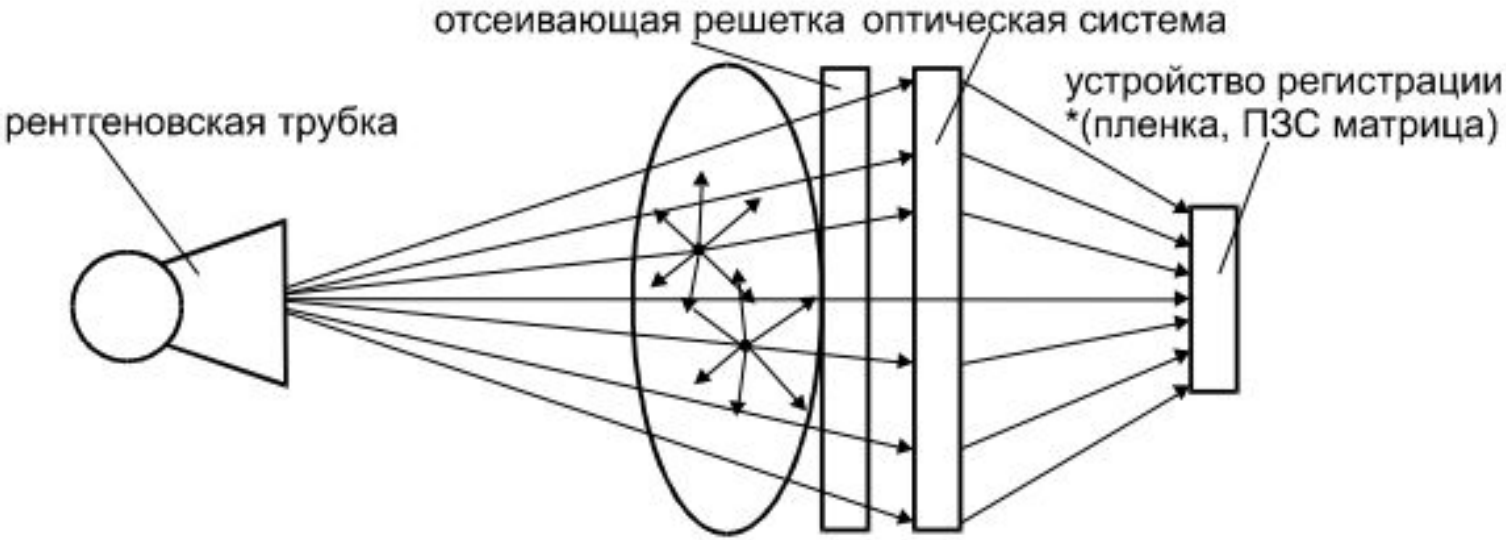


Рис. 1.15. Принципиальная схема флюорографического аппарата

# Сканирующий флюорографический аппарат

В аппарате для регистрации изображения используется кремниевый линейный детектор, который состоит из 1024 независимых элементов, непосредственно регистрирующих рентгеновское излучение.

Для получения снимка детектор перемещают в горизонтальной плоскости вдоль грудной клетки одновременно с веерообразным рентгеновским пучком, формируемым щелевой диафрагмой.

Поскольку веерообразный пучок лучей практически не создает рассеянное излучение, то в аппарате не используется отсеивающая решетка.

Отсутствие растра и оптической системы позволяет повысить разрешающую способность по контрастности на снимках в 7 раз и снизить дозу облучения, полученную пациентом практически в 5 раз.

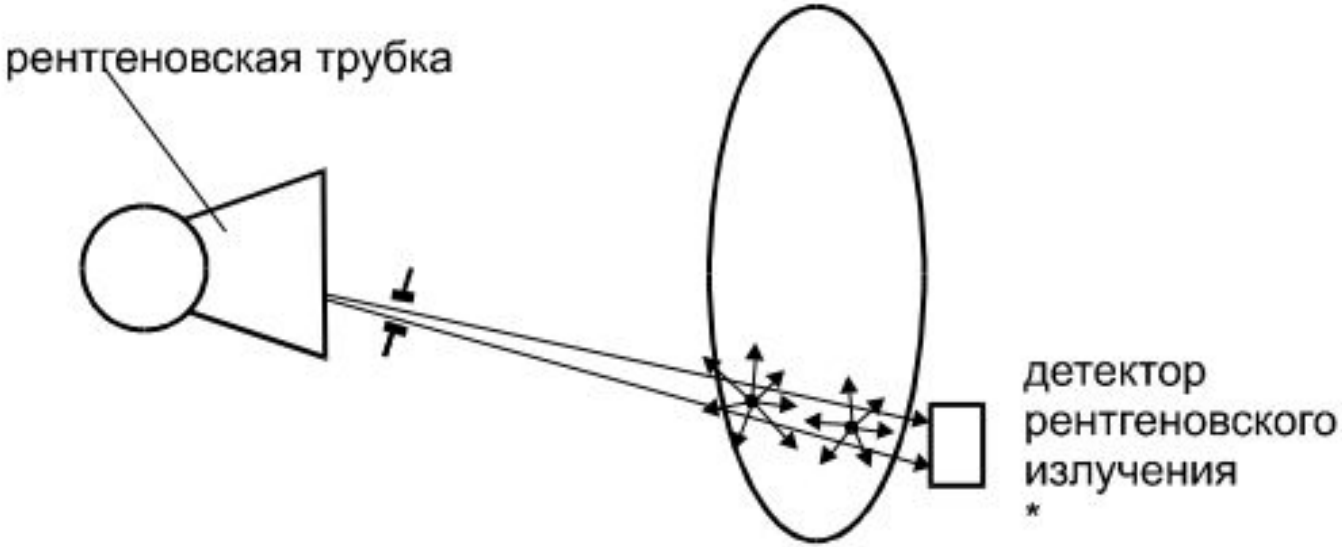


Рис. 1.16. Принципиальная схема сканирующего флюорографического аппарата

# Обследование населения

**Все население старше 15 лет проходит флюорографию 1 раз в год.**

Проходят ФЛГ 2 раза в год определенные группы людей:
-перенесшие туберкулез в течение первых 3-х лет;
-находящиеся в тесном контакте с источниками туберкулеза;
-ВИЧ-инфицированные;
-освободившиеся из исправительных учреждений в течение первых 2 лет.
-страдающие рядом хронических заболеваний (сахарный диабет, язвенная болезнь, хронические бронхиты, бронхиальная астма, алкоголизм, а также длительное время принимающие гормональные препараты для лечения различных заболеваний).

Внеочередным ФЛГ-обследованиям подлежат:
-лица, обратившиеся за медицинской помощью с подозрением на заболевание туберкулёзом;
-лица, проживающие совместно с беременными и новорождёнными;
-граждане, призываемые на военную службу или поступающие на нее по контракту;
-лица, у которых диагноз – ВИЧ-инфекция установлен впервые.