Патологические формы эритроцитов

1. Изменение размера эритроцитов (анизоцитоз)
2. Изменение окраски эритроцитов
3. Изменение формы эритроцитов (пойкилоцитоз)
4. Включения в эритроцитах

Анизоцитоз

(от греч. *anisos* – неравномерный, *kytos* – клетка) – появление в периферической крови эритроцитов нетипичных размеров в результате функциональной недостаточности костного мозга (анемии различного типа):

- *нормоцит* – нормальный эритроцит (нормоцит);
- *микроцит* – эритроцит меньше нормального (микроцит);
- *макроцит* – эритроцит больше нормального (макроцит);
- *мегалоцит* – очень крупные эритроциты (мегалоцитоз).

АНИЗОЦИТОЗ

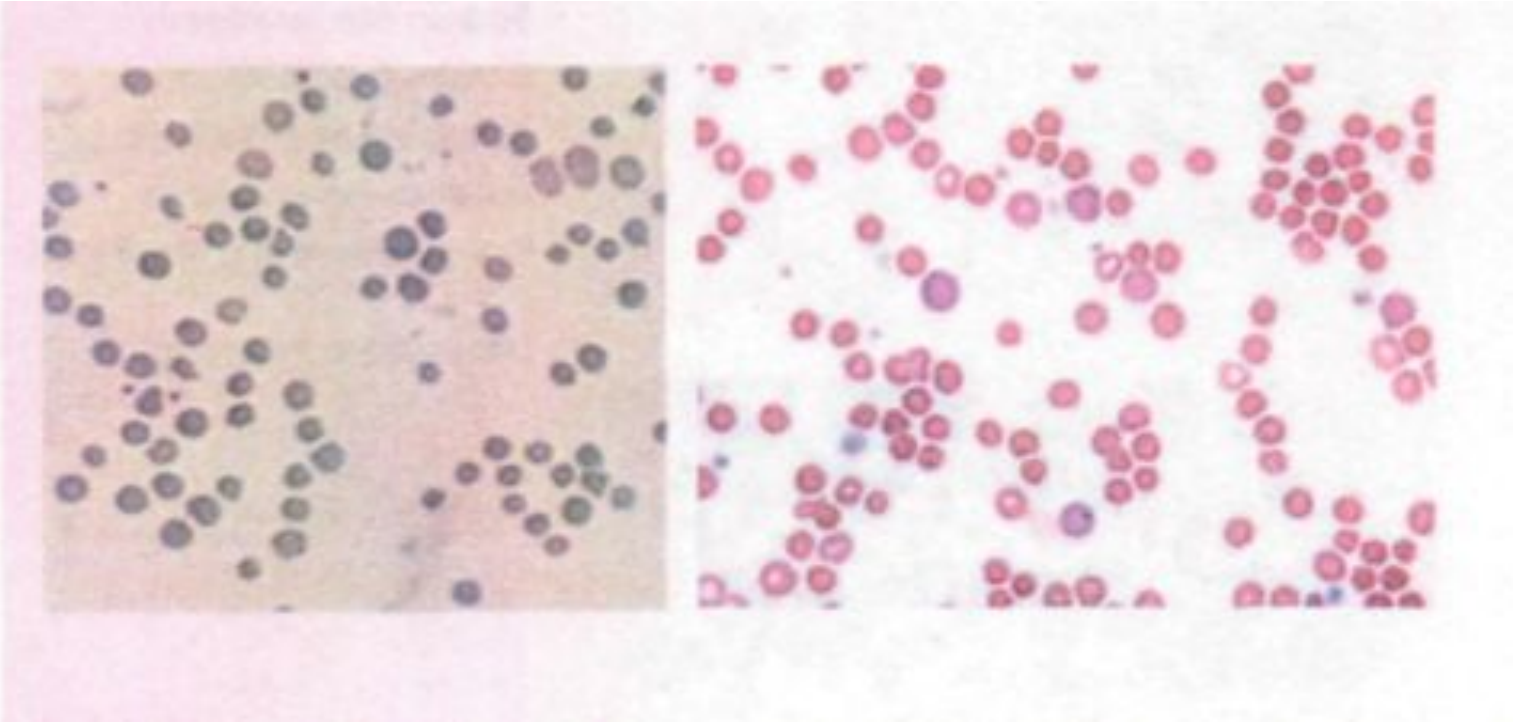

Изменение окраски эритроцитов

- *нормохромные эритроциты* (нормохромия) (от греч.*norma* - норма , *chroma* – окраска, цвет) – нормально окрашенные клетки розового цвета с центральной зоной просветления.
- *гипохромные эритроциты* (гипохромия) (от греч. *hypo* - мало, *chroma* - окраска) – слабоокрашенные клетки с увеличенной центральной зоной просветления (анулоциты) (ЖДА, гемоглобинозы).
- *гиперхромные эритроциты* (гиперхромия) (от греч.*hyper* - много, *chroma* – окраска) – сильноокрашенные клетки с отсутствием центральной зоны просветления (дизэритроэтические анемии, анизоцитоз).
- *полихроматофильные эритроциты* (полихроматофилия, анизохромия, от греч. *poly* - много, *chroma* – окраска) - способность некоторых эритроцитов окрашиваться одновременно и кислыми и основными красителями в дымчатый серо-фиолетовый цвет (интенсивный выход в периферическую кровь молодых форм эритроцитов).

Гипохромазия

- Зрелые эритроциты с недостаточным количеством гемоглобина
- Увеличение центральной зоны просветления
- Возможно снижение МСНС, СНСМ
- Снижение МСНС, СНСМ и отсутствие гипохромазии в зрелых эритроцитах- признак ретикулоцитоза

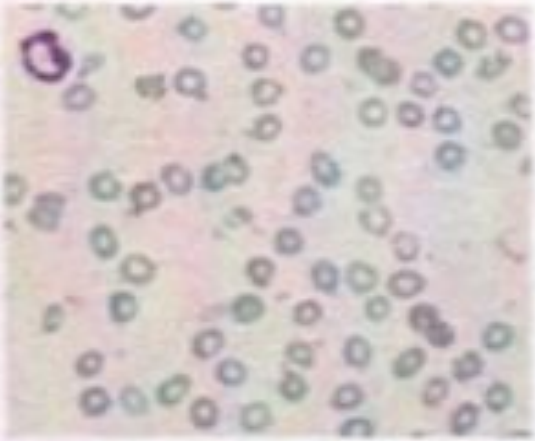

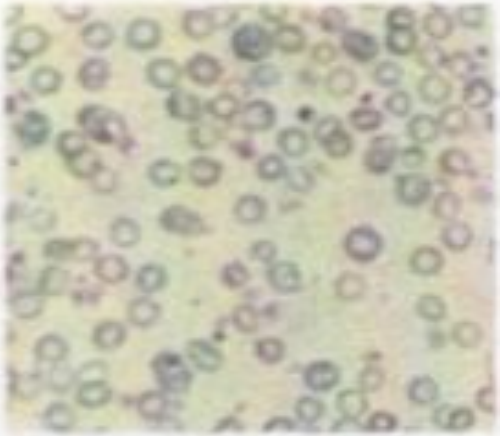

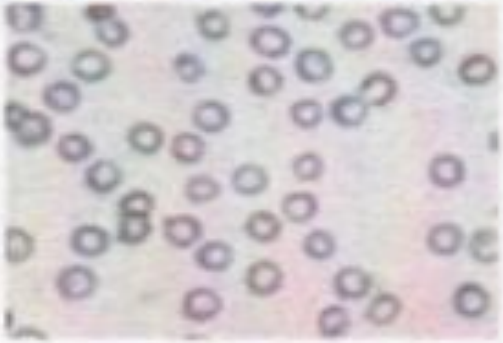

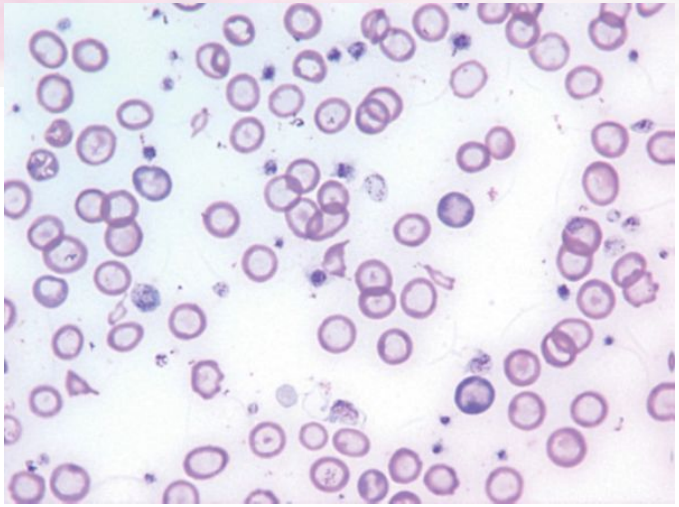

Полихромазия

- Повышенное количество полихроматофилов (агрегатные ретикулоциты)
- Размер 8-9 мкм
- Безъядерные
- Просматриваются остатки ядер (Тельца Жолли)
- Часто сопровождается гипохромией, макроцитозом, анизоцитозом (по мазку крови и ОКА)
- Необходимо обращать внимание на показатели MCV, MCH, MCHC, RDW

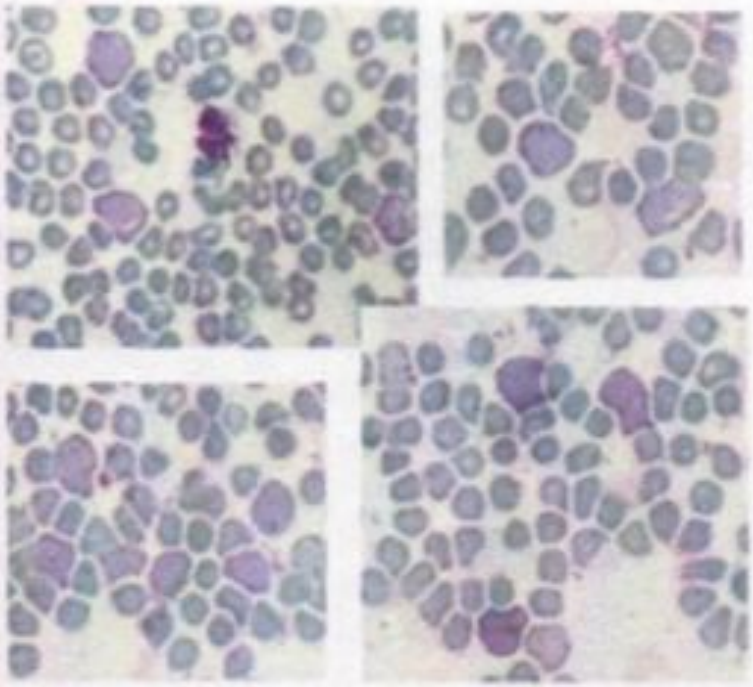

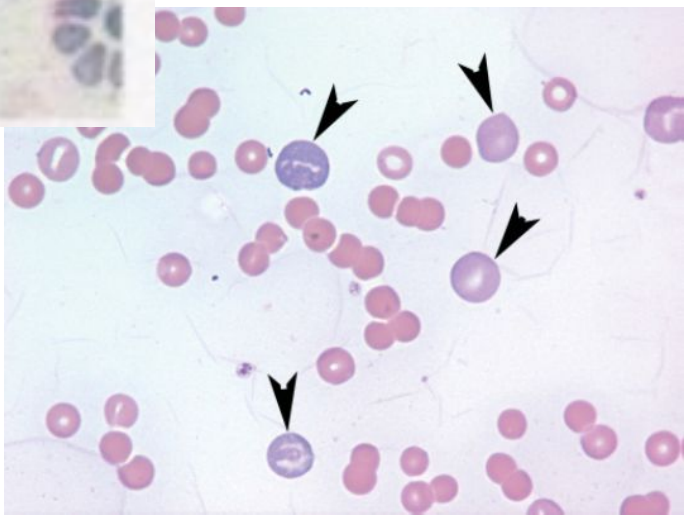

Пойкилоцитоз

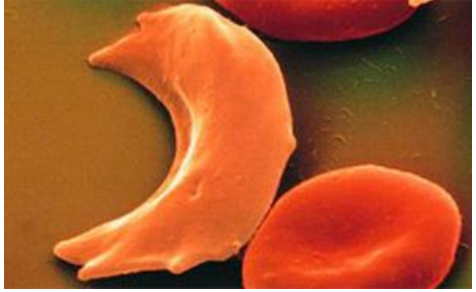

(от греч. *poikilo* – разнообразный, изменчивый, *kytos* - клетка) – появление в крови измененных форм эритроцитов разного размера (многие виды анемий).

Отражают метаболические и другие системные нарушения нарушения:

- Присутствие повышенного количества оксидантов;
- Заболевания внутренних органов (печень, почки);
- Анемии.

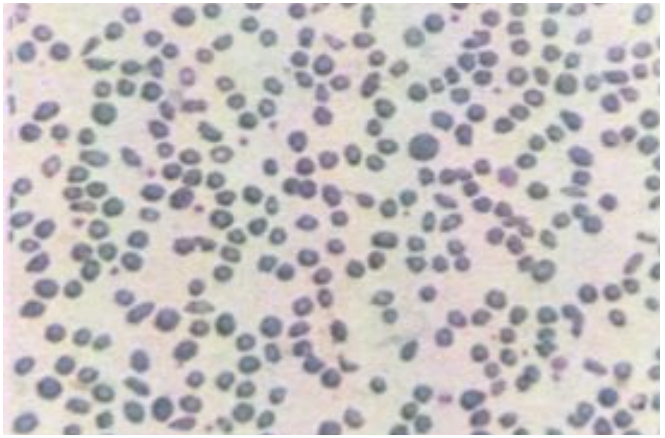

Эхиноциты

- (репейниковые клетки) – клетки с множественными выростами

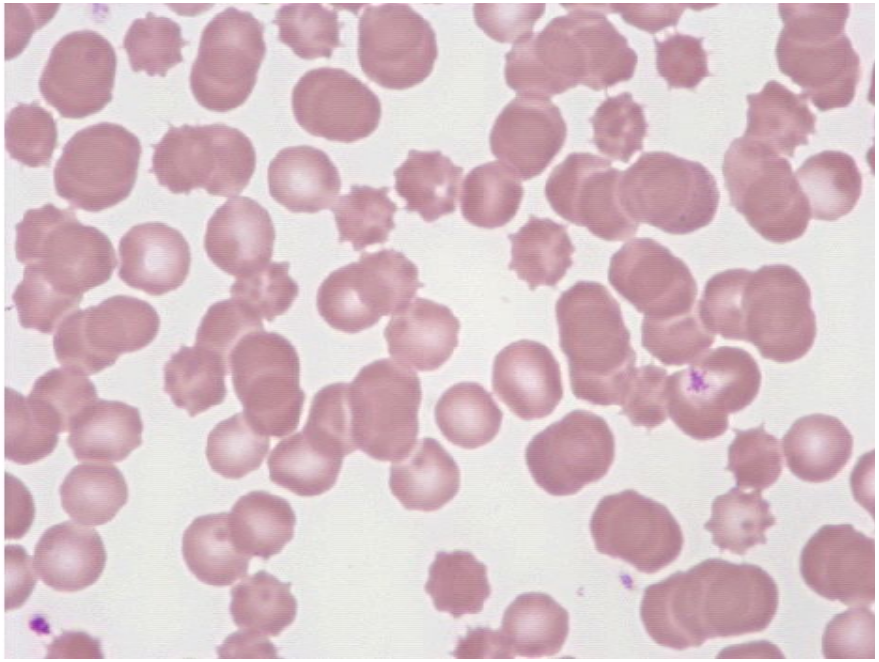

Причины:

- Артефакт при длительном хранении крови в пробирке, при приготовлении мазка (щелочные свойства стекла) и при сушке мазков на воздухе
- Недостаточное образование АТФ в эритроците
- Внешний липидной слой больше, чем внутренний
- Введение тиопентала натрия
- Дегидратация эритроцитов
- Лимфома, гемангиосаркома
- Токсичность доксорубицина

Для дифференцировки истинных эхиноцитов от артефакта:

- 1. Переделать мазок крови и возможно использование фена (быстро высушить мазок)
- 2. Оценить форму эритроцитов в неокрашенном нефиксированном

Акантоциты

- эритроциты с выростами мембран

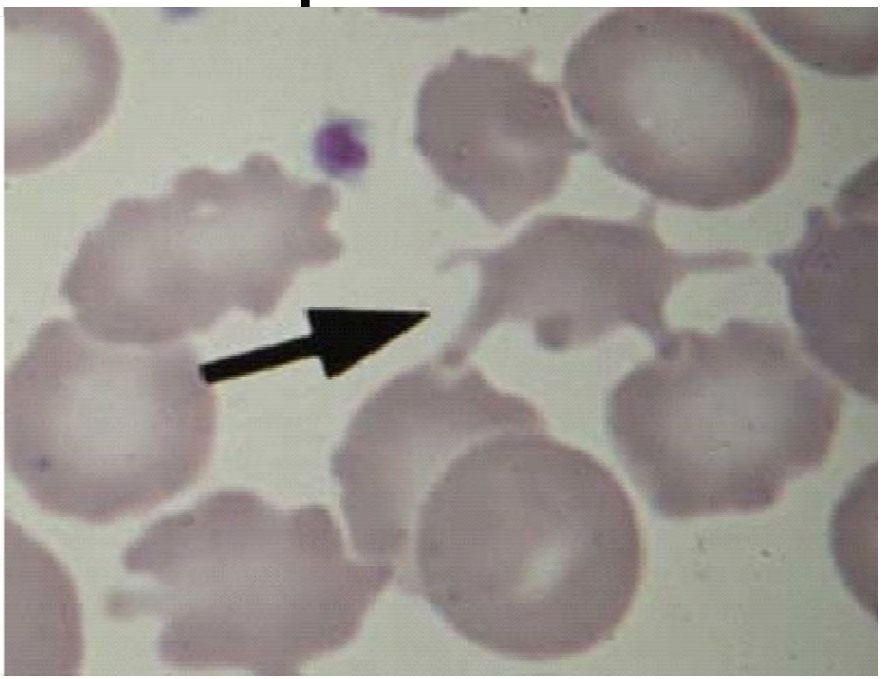

Причины:

- Изменение липидного состава мембраны (избыток холестерола)
- Заболевания печени (гепатолипидоз, гепатит, портосистемный шунт, лимфома)
- Фрагментация (гемангиосаркома, патологии селезенки, ДВС синдром)
- Гломерулонефрит
- Дифференцировать от эхиноцита

Акантоциты

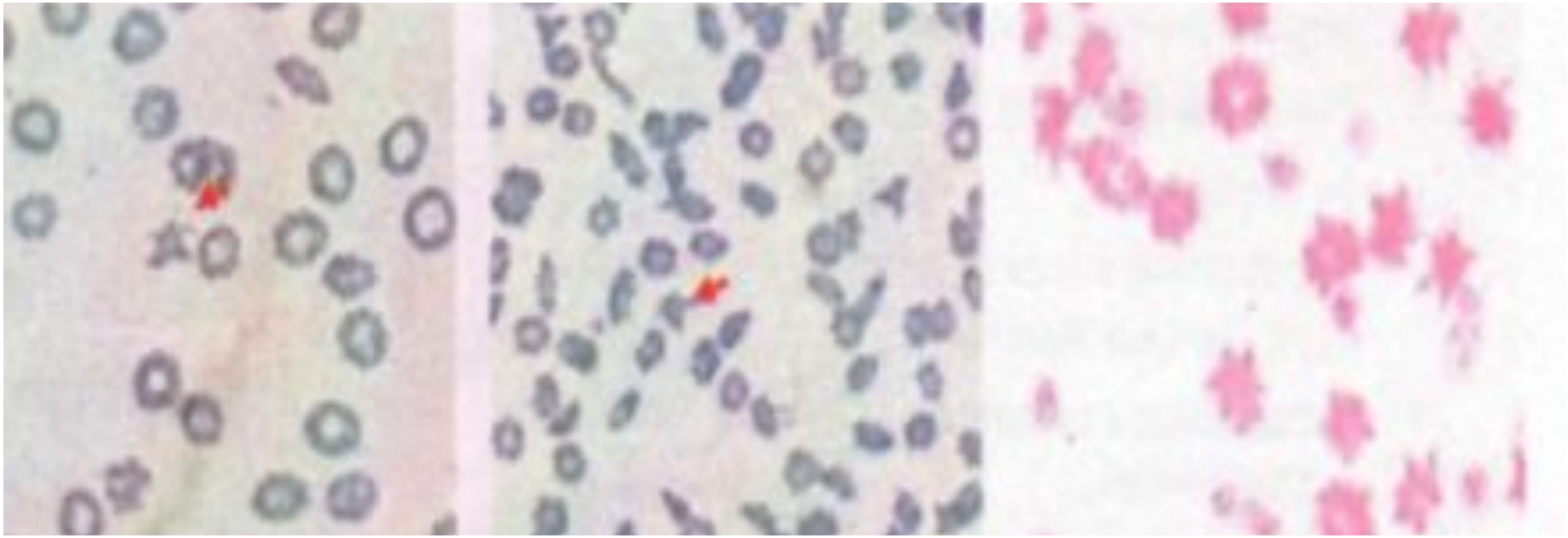

Кодоциты

- «клетки-мишени», имеют в центральной зоне гемоглобин, окруженный тонким гипохромным кольцом



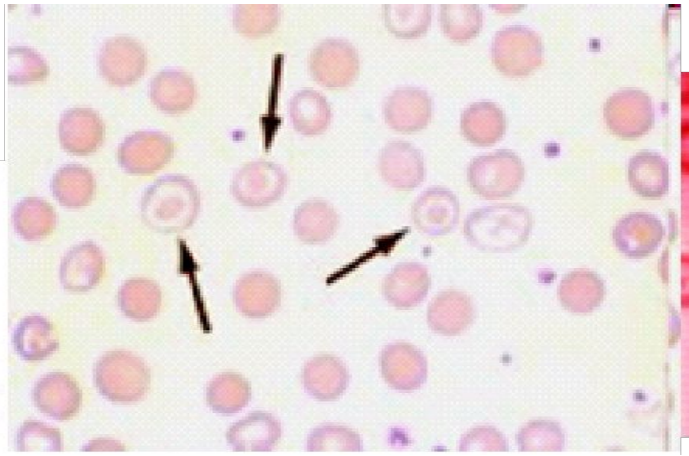

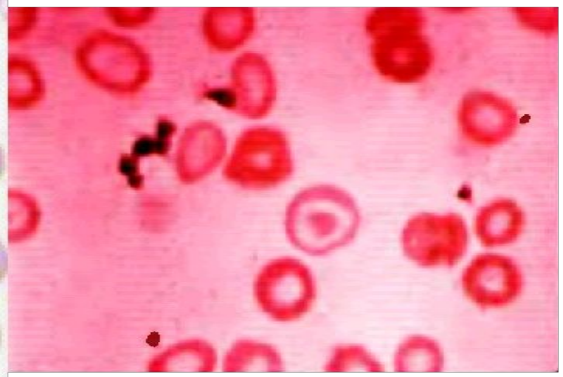

Причины:

- Могут быть находкой при регенераторной анемии
- Железодефицит
- Гипохромные кодоциты не несут дополнительной информации
- Повышенное количество холестерола во внешней мембране
- Холестатические заболевания печени
- Спленэктомия

Дакроциты
- эритроциты в форме слезы или капли

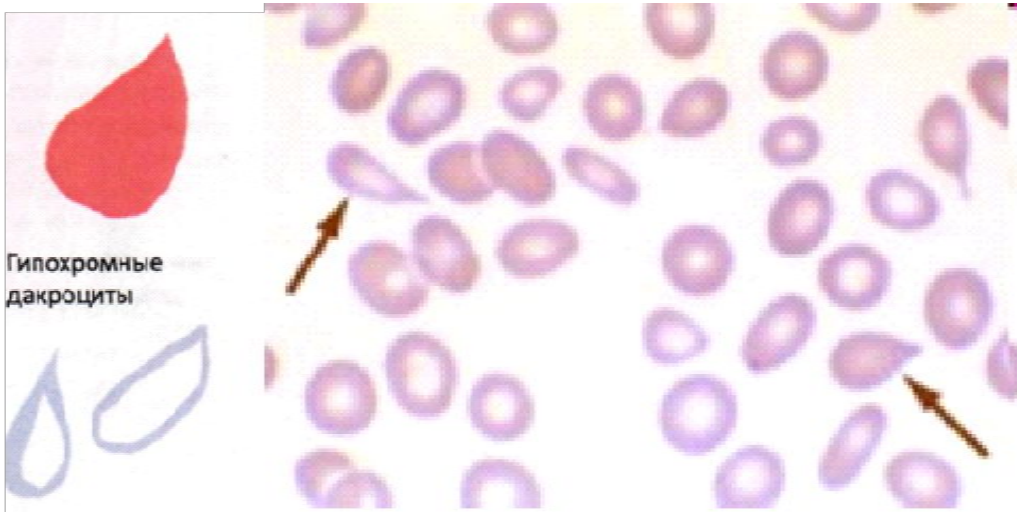

Причины:

- У человека наблюдаются при миелофиброзе и миелофтизе
- У собак так же могут встречаться при миелофиброзе
- Миелопролиферативные заболевания
- Спленомегалия

Кератоциты

- эритроциты, имеющие в мембране разрывы

В небольшом количестве не имеют значения и не несут дополнительной информации
•Встречаются у здоровых кошек

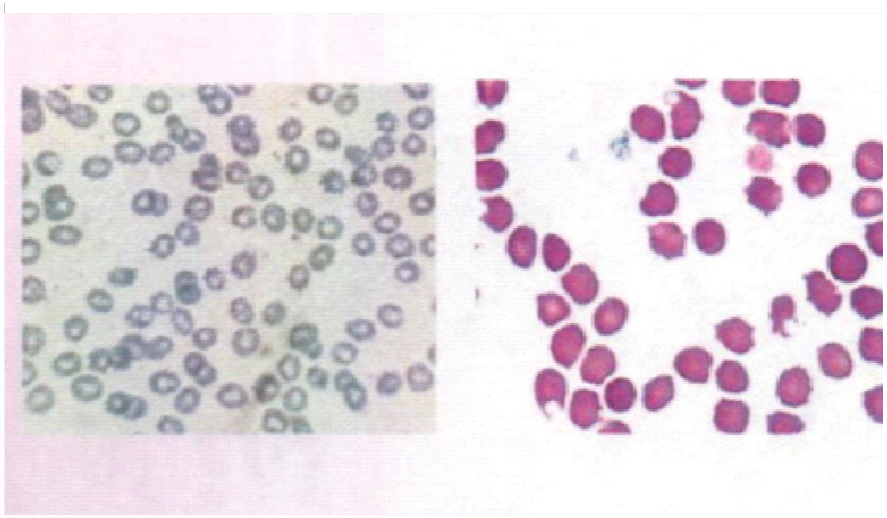

Вместе с другими пойкилоцитами:

- Заболевания печени
- Окислительный стресс
- Фрагментация (ДВС, гемангиосаркома)

Сфероциты

маленькие шаровидные эритроциты, зона просветления отсутствует. Результат фрагментации клеток, оцениваются у собак.



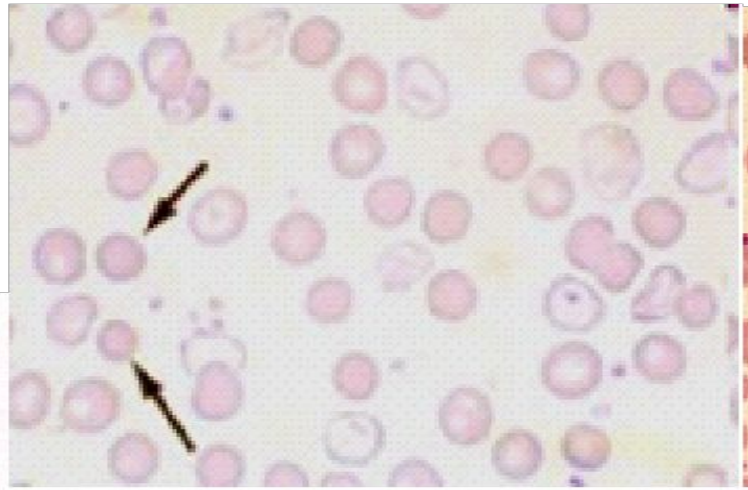

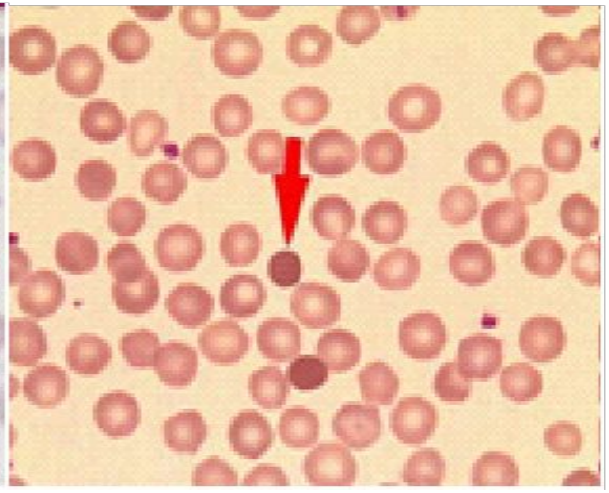

Причины:

- Иммуноопосредованная гемолитическая анемия (часть мембраны фагоцитируется при присоединении комплемента)
- Наследственный сфероцитоз у золотистых ретриверов

Эссентроциты

- - эритроциты с гемоглобиновыми тенями (призраками)

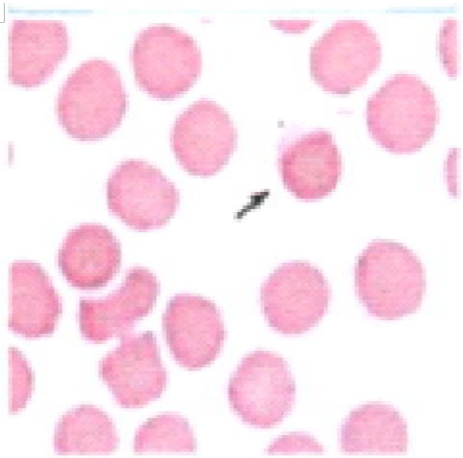

Причины:
•Окислительное воздействие на мембрану лука, чеснока, витамина К, родентицидов, НПВС, парацетамола, длительное введение пропофола;
•Сахарный диабет, Т-клеточная лимфома, тяжелые инфекционные процессы, бабезиоз;
•Могут переходить в пикноциты, подвергаются эриптозу

Шистоциты

- фрагменты мембран эритроцитов, каскообразная клетка. Часто наблюдаются вместе с клетками-тенями и сфероцитами.

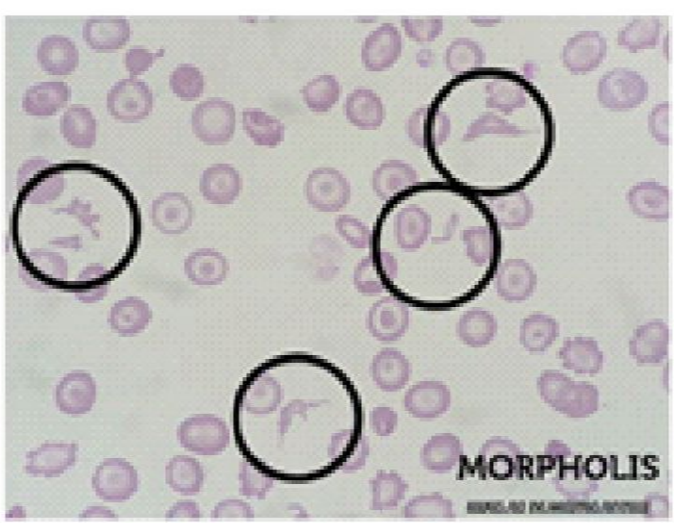

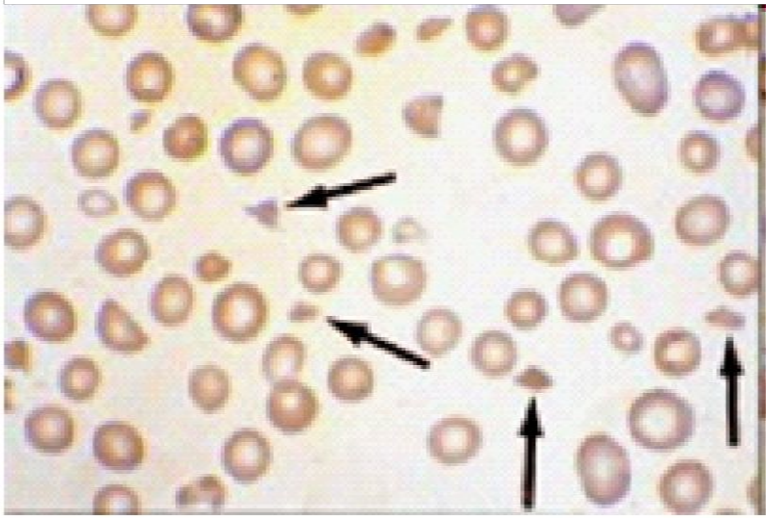

Причины:

- Фрагментация эритроцитов за счет патологий сосудистой стенки, нарушения нормального тока крови в сосудах
- ДВС
- Гломерулонефрит
- Гемангиосаркома, гистиоцитарные заболевания
- Хроническая интоксикация доксорубицином
- Миелофиброз
- Тяжелые железодефицитные анемии
- У кошек может быть при заболеваниях печени
- Внутрисосудистый гемолиз

Клетки-тени

- фрагменты мембран эритроцитов без гемоглобина

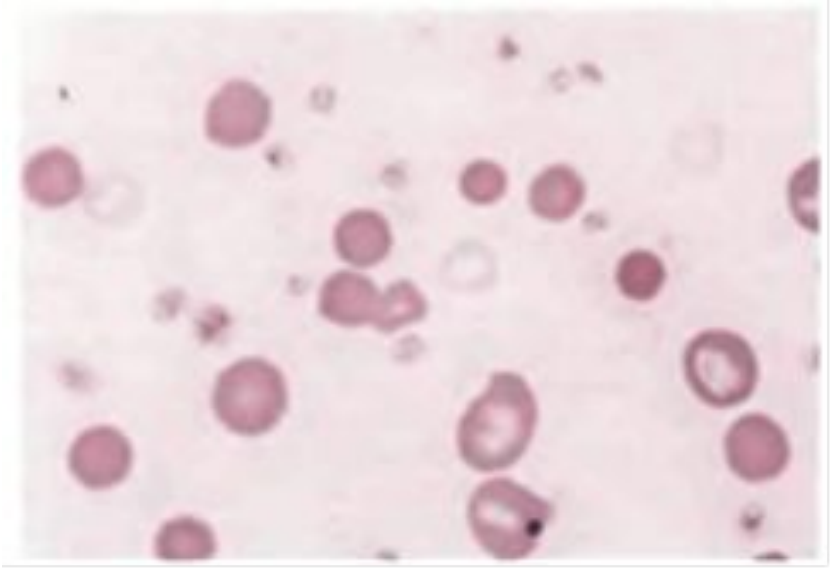

Причины:
•Признак внутрисосудистого разрушения эритроцитов
•Может наблюдаться вместе с шистоцитами, сфероцитами и эритроцитарными петлями
•Дефект приготовления мазков (часто искривлённые)
•Необходимо оценивать эритроцитарные индексы (RBC, MCH, MCHC)

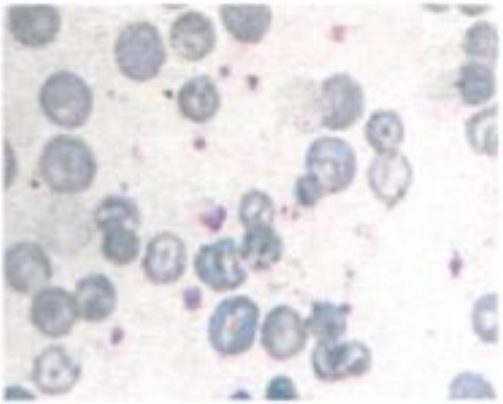

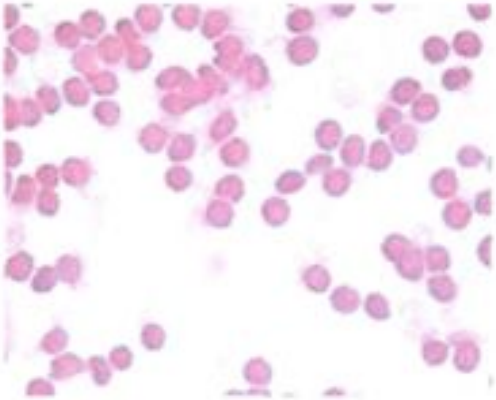

Стоматоциты

- «Кошачий глаз» - эритроциты, имеющие зону просветления в виде тонкой щели


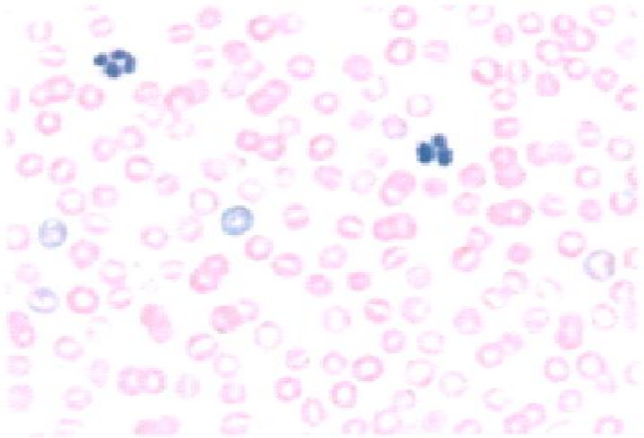
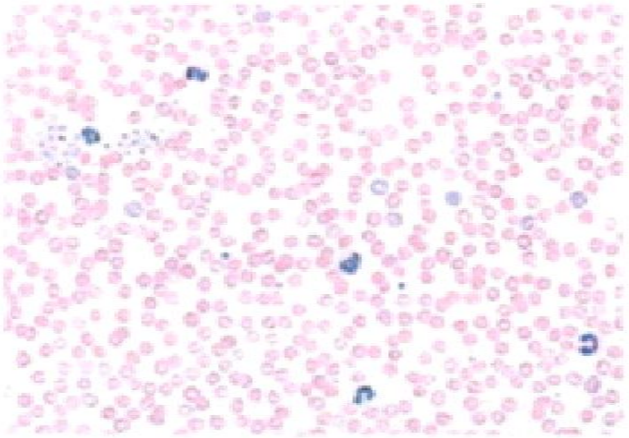

Причины:

- Артефакт в толстых мазках
- Образуются при сниженном значении pH
- Введение тиопентала натрия
- Стоматоцитоз описан у стандартных шнауцеров и миниатюрных шнауцеров без клинической симптоматики или с небольшой анемией

Стоматоциты

- У аляскинских маламутов с дварфизмом (укороченные конечности)

- У дрентских куропатчатых собак (Drentse patrijshond)

.

Аутосомально-рецессивный тип наследования. Прогноз неблагоприятный

Овалоциты/эллиптоциты

- - овальные, эллипсоидные клетки

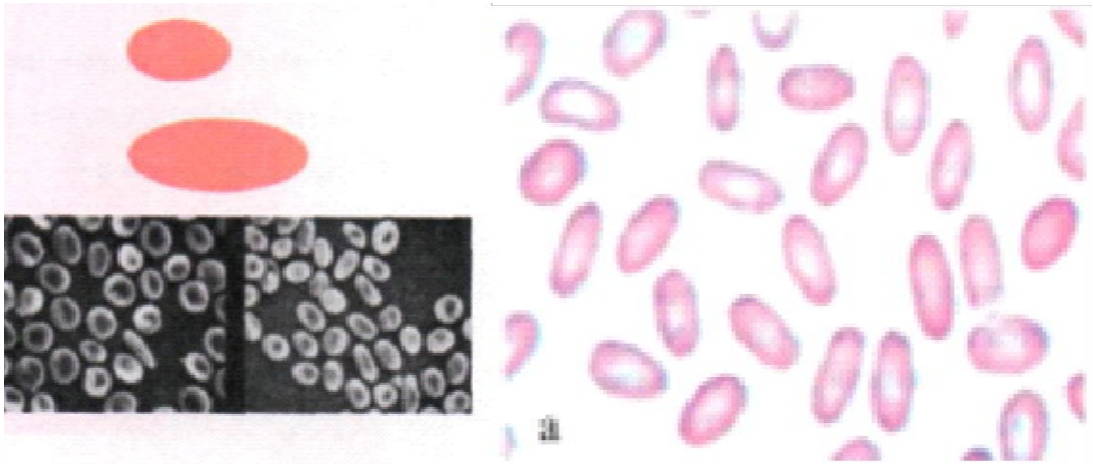

Причины:

- Железодефицит
- У кошек с гепатолипидозом, при применении доксорубицина
- Описаны у собак с миелофиброзом
- Дефицит протеина 4.1 и мутация мембранного спектрина-наследственное заболевание у собак
- Различают три типа: округлые, вытянутые и овальные формы

Морфологические изменения эритроцитов

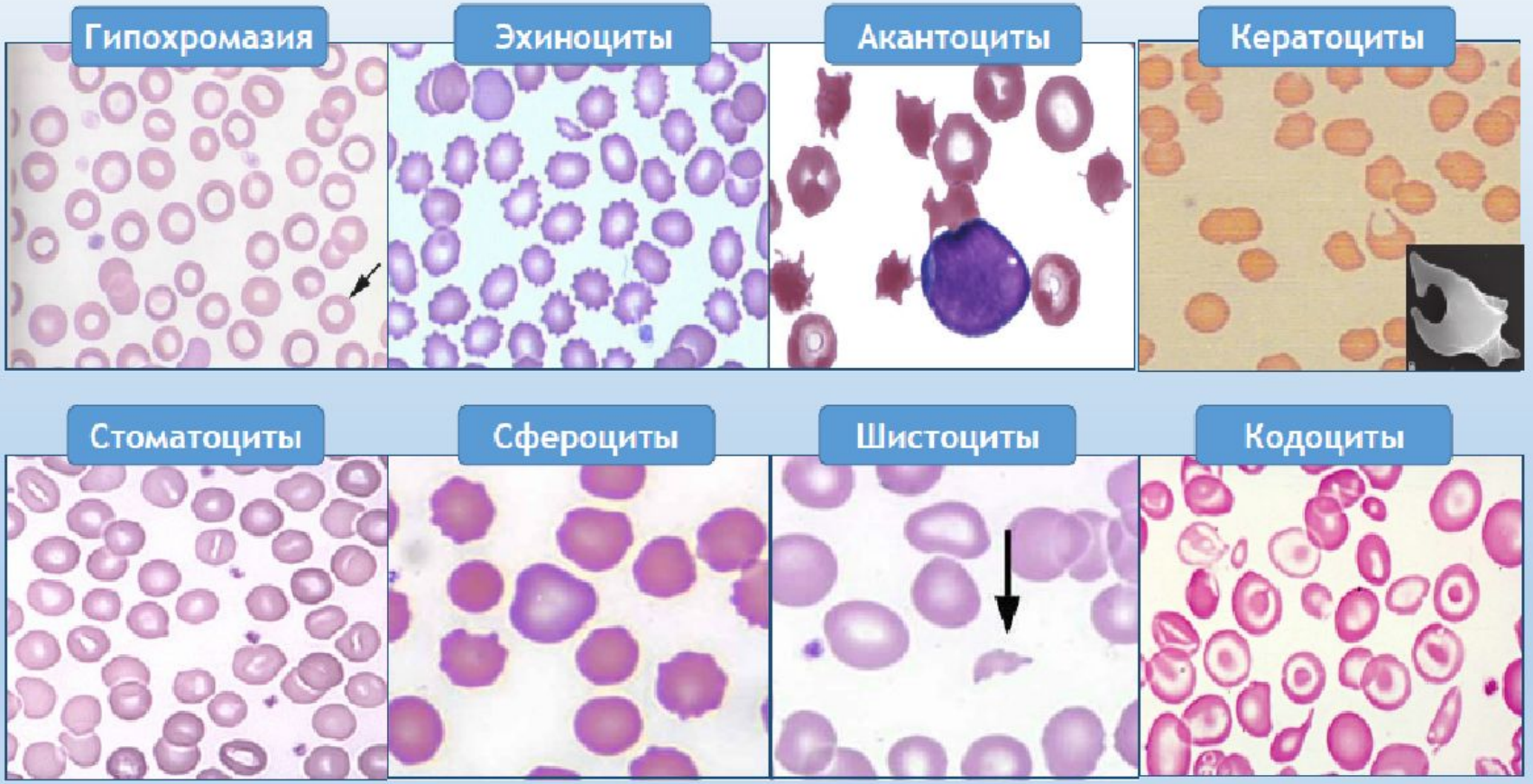

ПОЛУКОЛИЧЕСТВЕННАЯ ОЦЕНКА ИЗМЕНЕНИЯ МОРФОЛОГИИ ЭРИТРОЦИТОВ НА 1000 КЛЕТОК				
	1+	2+	3+	4+
Анизоцитоз				
Собака	7-15	16-20	21-29	Более 30
Кошка	5-8	9-15	16-20	Более 20
Полихромазия				
Собака	2-7	8-14	15-29	Более 30
Кошка	1-2	3-8	9-15	Более 15
Гипохромазия	1-10	11-50	51-200	Более 200
Пойкилоцитоз	3-10	11-50	51-200	Более 200
Кодоциты (собака)	3-5	6-15	16-30	Более 30
Сфероциты	5-10	11-50	51-250	Более 250
Эхиноциты	5-10	11-100	101-250	Более 250
Другие формы эритроцитов	1-2	3-8	9-20	Более 20

Включения в эритроцитах

1) *эритрокариоциты* – клетки с ядром (гиперрегенераторные анемии).
2) *ретикулофиламентозная субстанция* – остатки агрегаций рибосом и митохондрий в молодых формах
3) *тельца Гоуэла (Жолли)* – мелкие темно-фиолетовые включения (одно, реже два) на поверхности эритроцитов, представляющие собой остатки ядерного вещества (гемолиз, диуэритропоэз, спленэктомия)
4) *базофильная пунктация* – светло-синие мелкие пятна, представляющие собой патологическую преципитацию вещества рибосом (дизэритропоэз, гемоглобинозы, гипопластические анемии)
5) *тельца Гейнца-Эрлиха* (внутренние тельца) – четко очерченные включения округлой формы, расположенные по 1-2 на периферии эритроцита (отравления лекарственными и химическими препаратами, гемоглобинозы)
6) *кольца Кабо (Кебота)* – бледно-розовые включения в виде колец, восьмерок, эллипсов (дизритропоэз, часто встречается с базофильной пунктацией).

Ядерные эритроциты

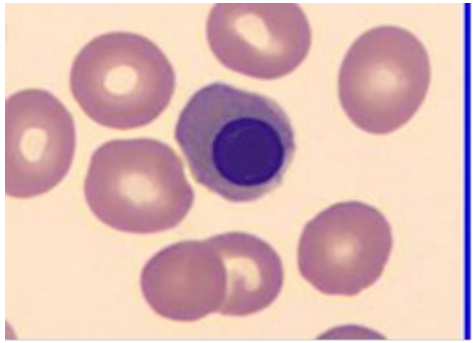

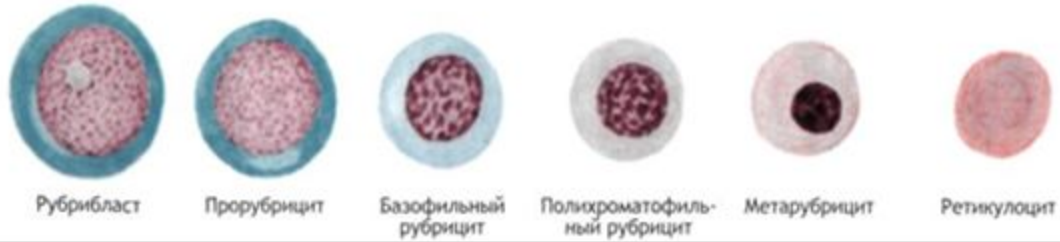

В небольшом количестве - вариант нормы.

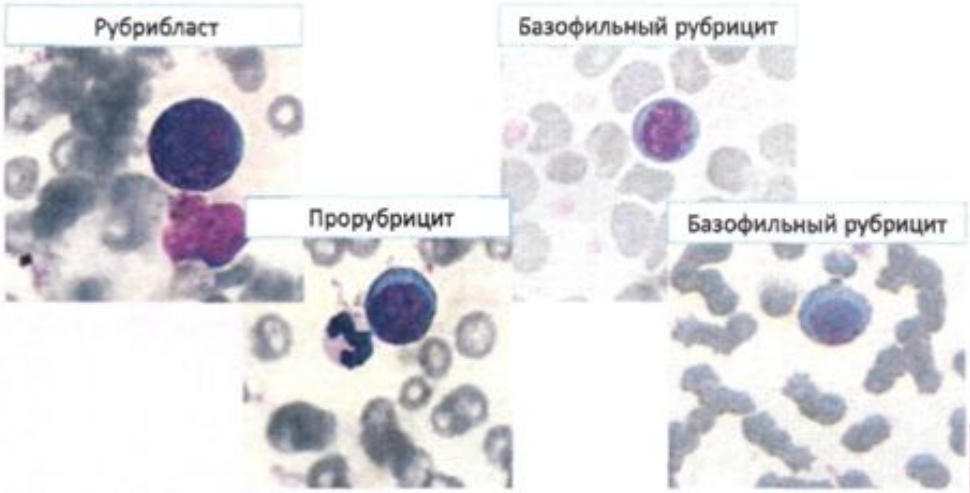

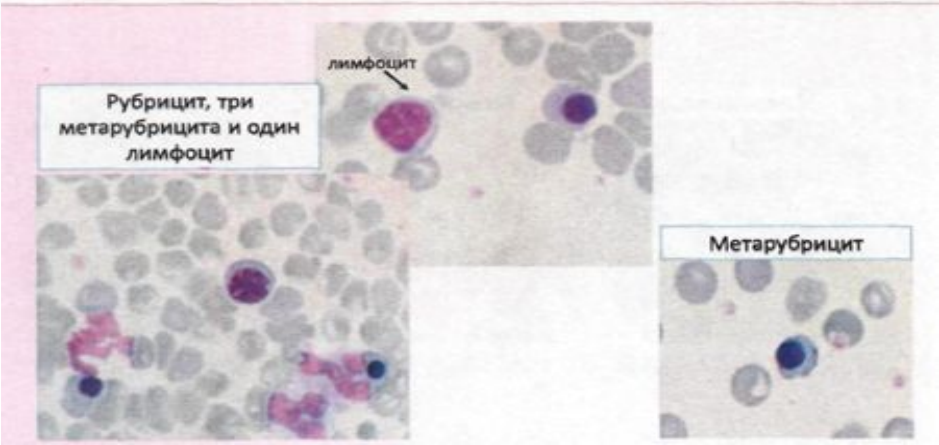

Соответствующий рубрицитоз - компонент регенераторной анемии в ответ на повышенную стимуляцию эритропоэтином

- Повышается количество метарубрицитов вместе с ретикулоцитами
- Могут наблюдаться рубрициты

Несоответствующий рубрицитоз - при нерегенераторной анемии без ретикулоцитов, или в отсутствии анемии

- Эндотоксемия, патологии костного мозга, экстрамедуллярный эритропоэз, сокращение селезенки, спленэктомия, отравление свинцом
- Наследственный макроцитоз пуделей

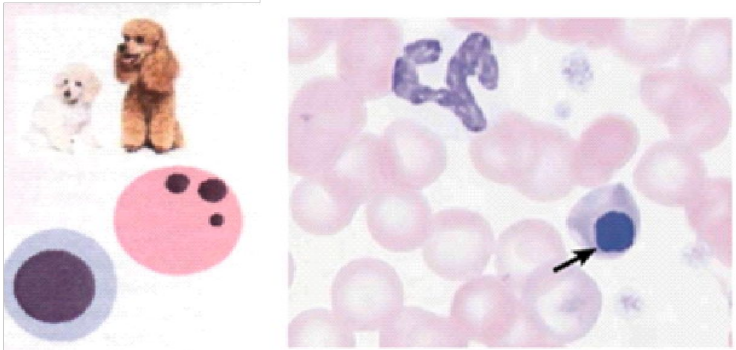

- Врожденный дизэритропоэз английских спрингер-спаниелей

Тельца Гоуэла (Жолли)

- мелкие темно-фиолетовые включения (одно, реже два) на поверхности эритроцитов, представляющие собой остатки ядерного вещества

Причины появления в периферической крови:
•Спленэктомия
•Регенераторный ответ
•Введение глюкокортикоидов
•Доброкачественный макроцитоз пуделей
•Химиотерапевтические препараты



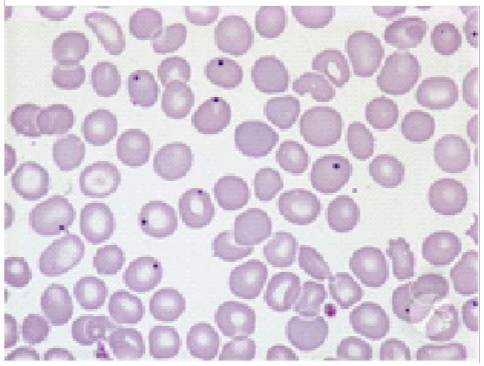

У кошек могут быть в небольшом количестве в норме.

Тельца Гейнца

- четко очерченные включения округлой формы, расположенные по 1-2 на периферии эритроцита. Формирование конгломератов окисленного гемоглобина. Включения прикрепляются к внутренней мембране эритроцита



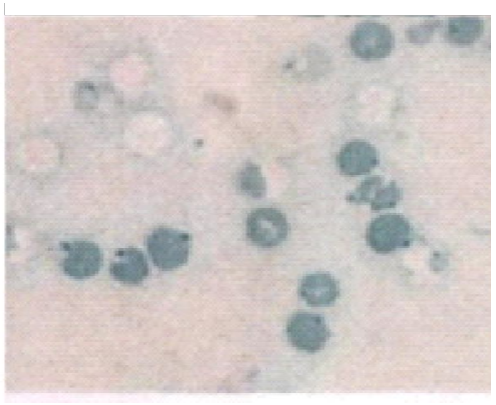

Причины появления:

• Появляются при повышенной концентрации оксидантов в крови;

• Гейнц-гемолитическая анемия;

• Отравление луком, чесноком, цинком, нафталином, парацетамолом;

• У кошек возникает чаще на фоне различных воспалительных процессов, лимфомы, гипертиреоза и сахарного диабета. В норме у кошек менее 5%

Морфологические изменения эритроцитов

Тельца Жолли - формируются в КМ путем фрагментации ядерной мембраны

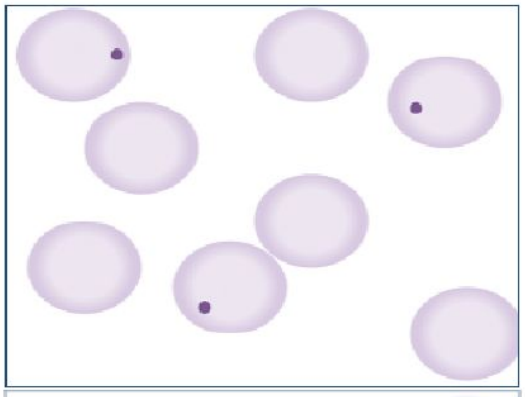

Тельца Хэйнца - преципитированный гемоглобин

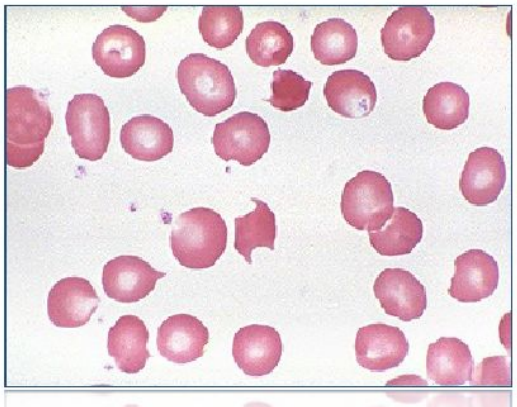

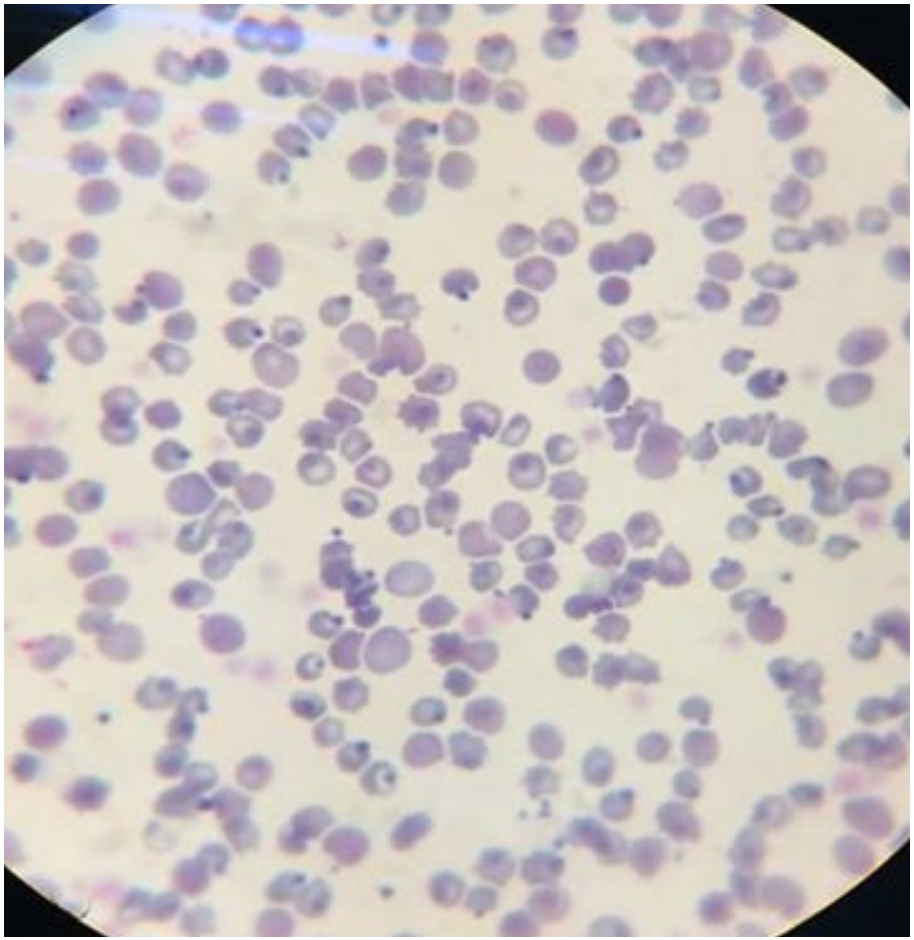

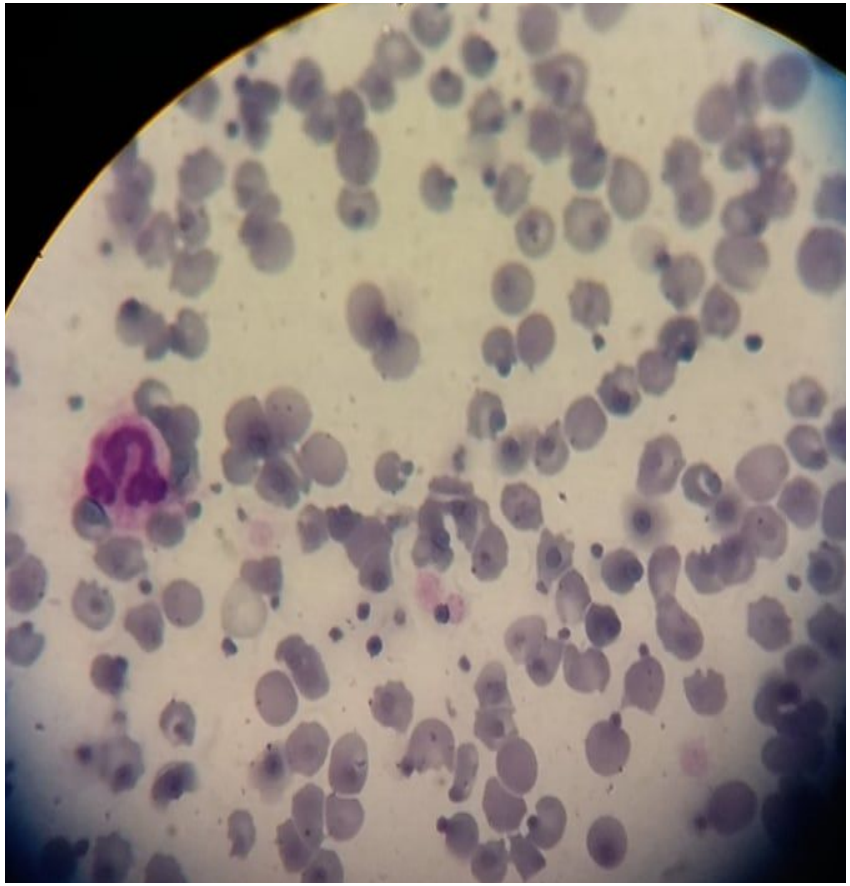

Кошка. Подобрыш. 5 мес.

Кольца Кабо (Кебота)

- бледно-розовые включения в виде колец, восьмерок, эллипсов

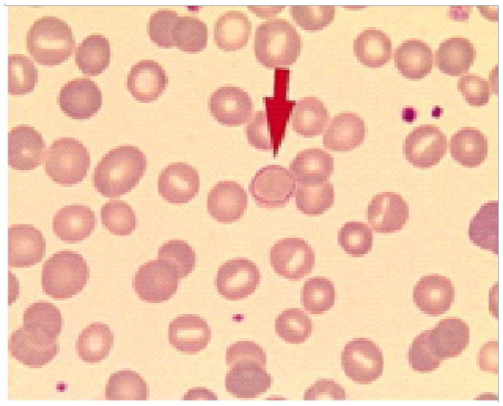

Обнаруживаются у людей в ретикулоцитах и эритроцитах при недостатке фолатов и B12, дизэритропоэзе и миелодиспластическом синдроме.
У собак наблюдалось при окраске методом Май-Грюнвальд-Гимза.
Большинство колец наблюдалось в ретикулоцитах.

Включения инфекционных и паразитарных агентов

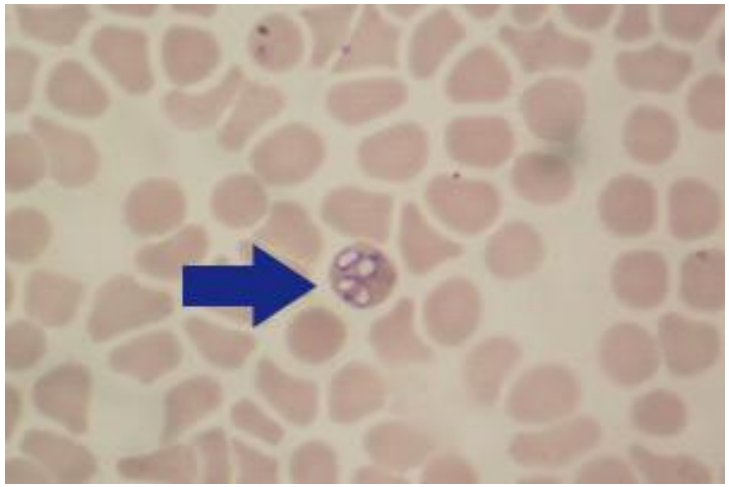

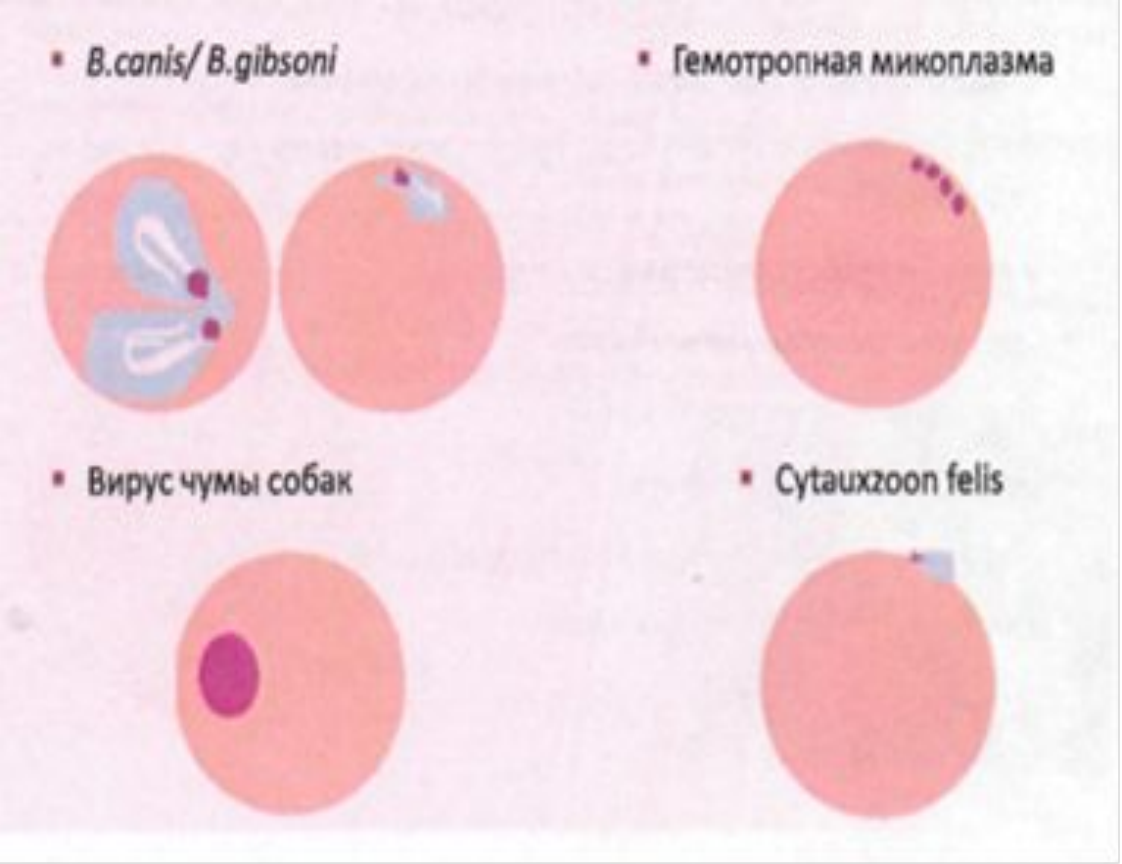

Клинический случай

Собака Чика. 3 года. Вялость, слабость.

Тест	Результат	Справочный	НИЗ.	НОРМ.	ВЫС.
ProCyte Dx (8 Март 2015 г. 12:29)					
RBC	2,84 x10^12/L	5.65 - 8.87	НИЗ.		
HCT	22,8 %	37.3 - 61.7	НИЗ.		
HGB	6,0 g/dL	13.1 - 20.5	НИЗ.		
MCV	86,4 fL	61.6 - 73.5	ВЫС.		
MCH	22,7 pg	21.2 - 25.9			
MCHC	26,3 g/dL	32.0 - 37.9	НИЗ.		
RDW	25,5 %	13.6 - 21.7	ВЫС.		
%RETIC	*24,2 %				
RETIC	639,1 K/µL	10.0 - 110.0	ВЫС.		
WBC	37,16 x10^9/L	5.05 - 16.76	ВЫС.		

Морфологические изменения эритроцитов.

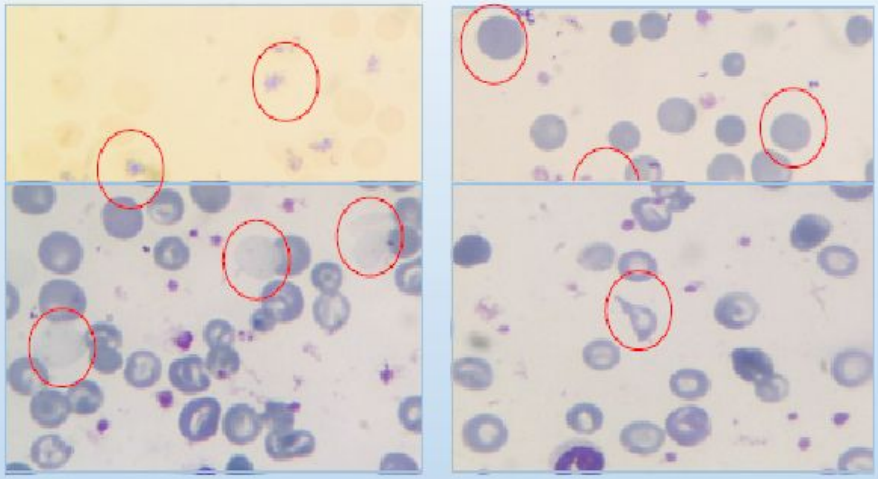

Гистограммы и лейкоцитарная формула.

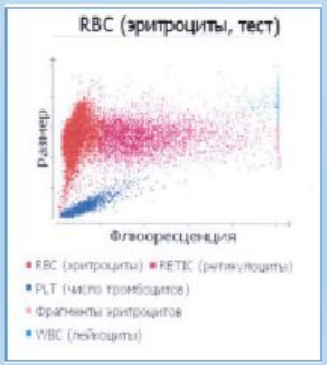

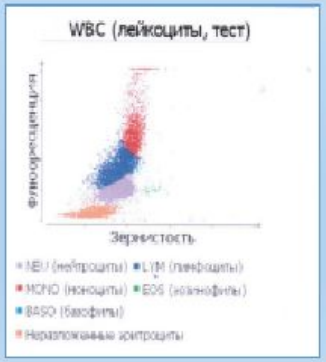

П	0
С	88
Л	8
М	3
Э	1

Заключение.

Анемия;

Регенераторный ответ (MCV, MCHC, RDW, Ретикулоцитоз);

Ретикулоциты, сфероциты, шистоциты, клетки тени.

Признаки гемолиза (внутрисосудистый/ внесосудистый).

Дифференциальные диагнозы при выявлении шистоцитов

Заболевание	Диагностические мероприятия
Микроангиопатический гемолиз	• Сосуды неправильной формы (гемангиосаркома и другие опухоли), с завихрениями тока крови (дирофиляриоз, заболевания сердца), воспаление (васкулит, гемолитический уремический синдром), с наличием микротромбов на сосудистых стенках (ДВС-синдром) • Гемолитический уремический синдром
Выраженная железодефицитная анемия	• Анемия на фоне хронической кровопотери – поиск источника; • Оценить показатели MCV, MCH и MCHC – должна выявляться микроцитарная гипохромная анемия, без регенераторного ответа; • Мазок крови на наличие гипохромазии
Гемангиосаркома селезенки	• Самая частая опухоль селезенки у собак (более 50% случаев), редко встречаются у кошек; • Агрессивное поведение, частое метастазирование в печень и другие органы; часто является причиной гемоабдомена; • Диагностика: УЗИ брюшной полости
Миелофиброз	• Замещение костно-мозговых пространств фибробластами (клетками соединительной ткани); • Является исходом некроза, воспаления костного мозга, применения человеческого рекомбинантного эритропоэтина, наличия опухолей в костно-мозговых пространствах, наследственного недостатка пируваткиназы; • Сопровождается низким гематокритом, нерегенераторной анемией, агглютинацией, часто - тромбицитопенией; выявляются эритроциты ненормальной формы (эллиптоциты, дакриоциты, сфероциты, кератоциты, шистоциты); • Подтверждается гистологическим исследованием костного мозга
Заболевания печени	УЗИ, биохимический анализ крови
Заболевания сердца	Рентген, УЗИ сердца
Гломерулонефрит	УЗИ, анализ мочи
Наследственный недостаток пируваткиназы у собак	• Характерен для собак пород басенджи, бигль, вест хайленд уайт терьер, керн терьер, миниатюрный пудель, такса, мопс; • Диагностируется у молодых животных; • Симптомы: снижение переносимости физических нагрузок, бледность слизистых оболочек, тахикардия, спленомегалия; • Регенераторная анемия, макроцитарная гипохромная, в мазке сфероциты, эхиноциты, шистоциты; • Животные погибают в возрасте 1-5 лет в результате миелофиброза, цирроза печени
Токсичность доксорубицина	Проведение химиотерапии в анамнезе

Анализ крови Кайлы

ProCyte Dx (December 22, 2011 10:25 AM)

Test	Results	Reference Interval		4/7/11 10:29 AM
RBC	7.93 M/µL	5.65 - 8.87		7.52 M/µL
HCT	53.7 %	37.3 - 61.7		52.9 %
HGB	18.4 g/dL	13.1 - 20.5		18.1 g/dL
MCV	67.7 fL	61.6 - 73.5		70.3 fL
MCH	23.2 pg	21.2 - 25.9		24.1 pg
MCHC	34.3 g/dL	32.0 - 37.9		34.2 g/dL
RDW	19.1 %	13.6 - 21.7		18.7 %
%RETIC	1.8 %			1.3 %
RETIC	144.3 K/µL	10.0 - 110.0	HIGH	95.5 K/µL
WBC	14.03 K/µL	5.05 - 16.76		16.90 K/µL
%NEU	61.3 %			53.8 %
%LYM	29.7 %			33.7 %
%MONO	3.6 %			1.9 %
%EOS	5.3 %			10.5 %
%BASO	0.1 %			0.1 %
NEU	8.59 K/µL	2.95 - 11.64		9.08 K/µL
LYM	4.17 K/µL	1.05 - 5.10		5.70 K/µL
MONO	0.51 K/µL	0.16 - 1.12		0.32 K/µL
EOS	0.75 K/µL	0.06 - 1.23		1.78 K/µL
BASO	0.01 K/µL	0.00 - 0.10		0.02 K/µL
PLT	458 K/µL	148 - 484		437 K/µL
MPV	10.9 fL	8.7 - 13.2		10.7 fL
PDW	14.1 fL	9.1 - 19.4		13.9 fL
PCT	0.50 %	0.14 - 0.46	HIGH	0.47 %

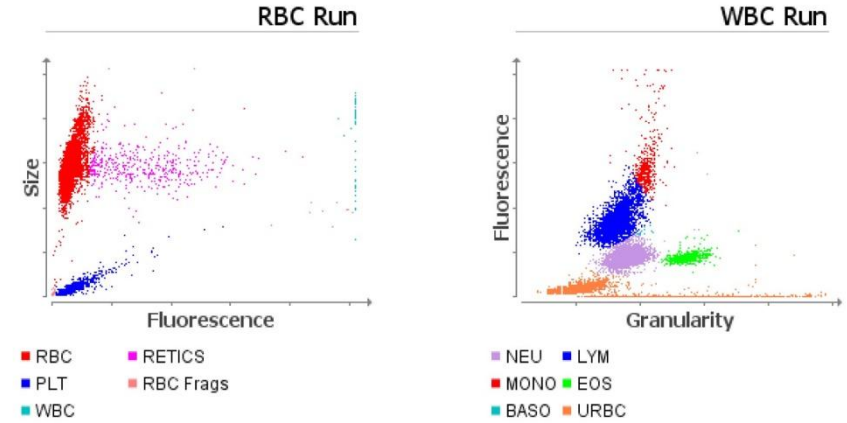

Анализ крови Кайлы

ProCyte Dx (December 22, 2011 10:25 AM)

Test	Results	Reference Interval		4/7/11 10:29 AM
RBC	7.93 M/µL	5.65 - 8.87		7.52 M/µL
HCT	53.7 %	37.3 - 61.7		52.9 %
HGB	18.4 g/dL	13.1 - 20.5		18.1 g/dL
MCV	67.7 fL	61.6 - 73.5		70.3 fL
MCH	23.2 pg	21.2 - 25.9		24.1 pg
MCHC	34.3 g/dL	32.0 - 37.9		34.2 g/dL
RDW	19.1 %	13.6 - 21.7		18.7 %
%RETIC	1.8 %			1.3 %
RETIC	144.3 K/µL	10.0 - 110.0	HIGH	95.5 K/µL

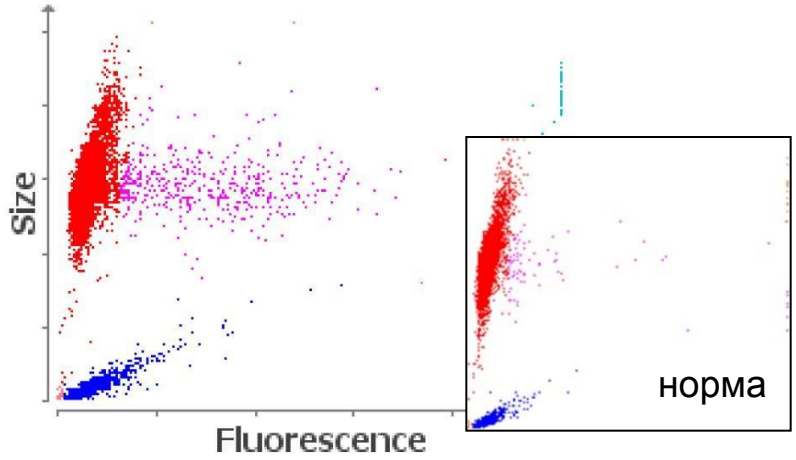

Ретикулоцитоз

Мазок крови Кайлы

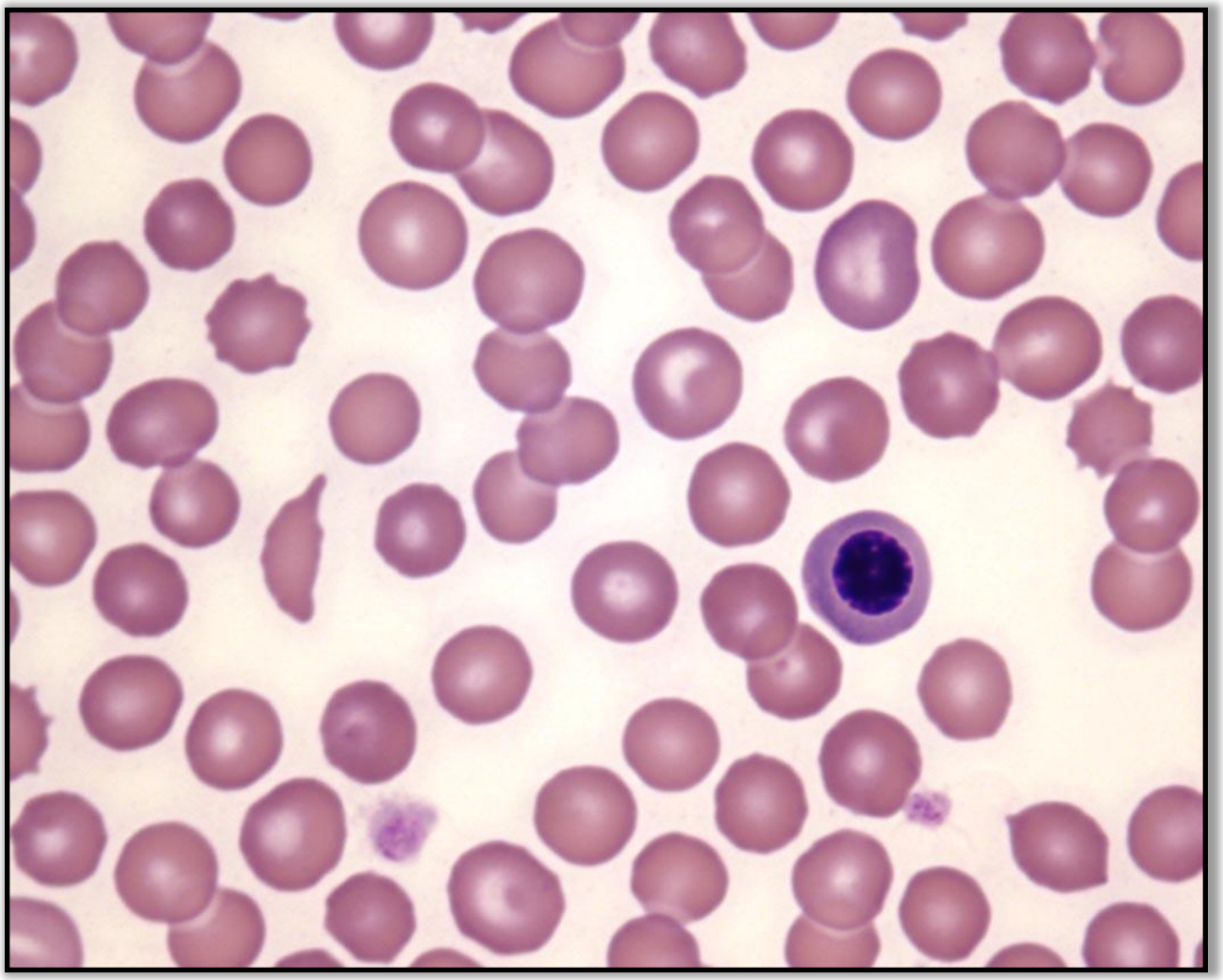

IDEXX LABORATORIES

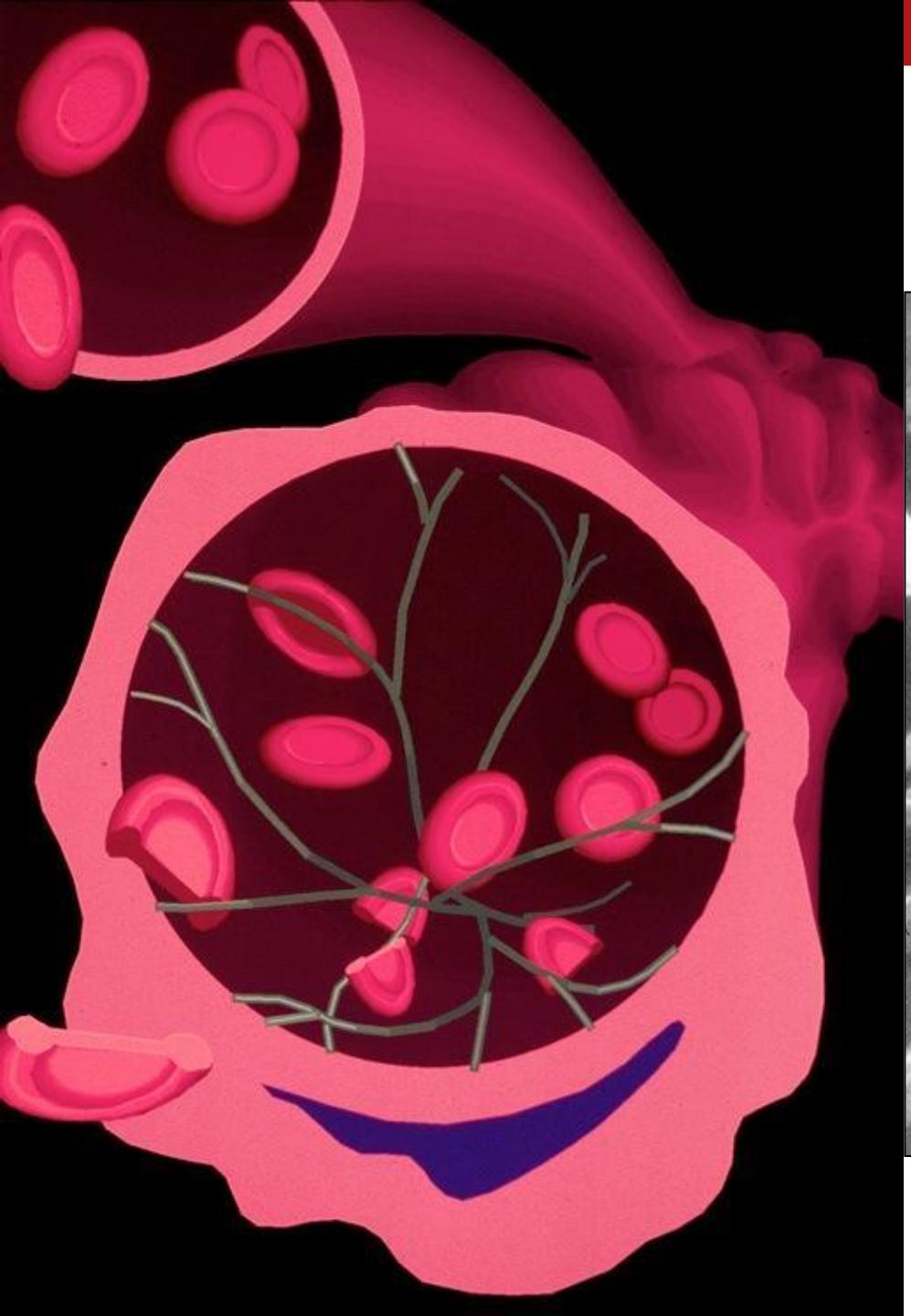

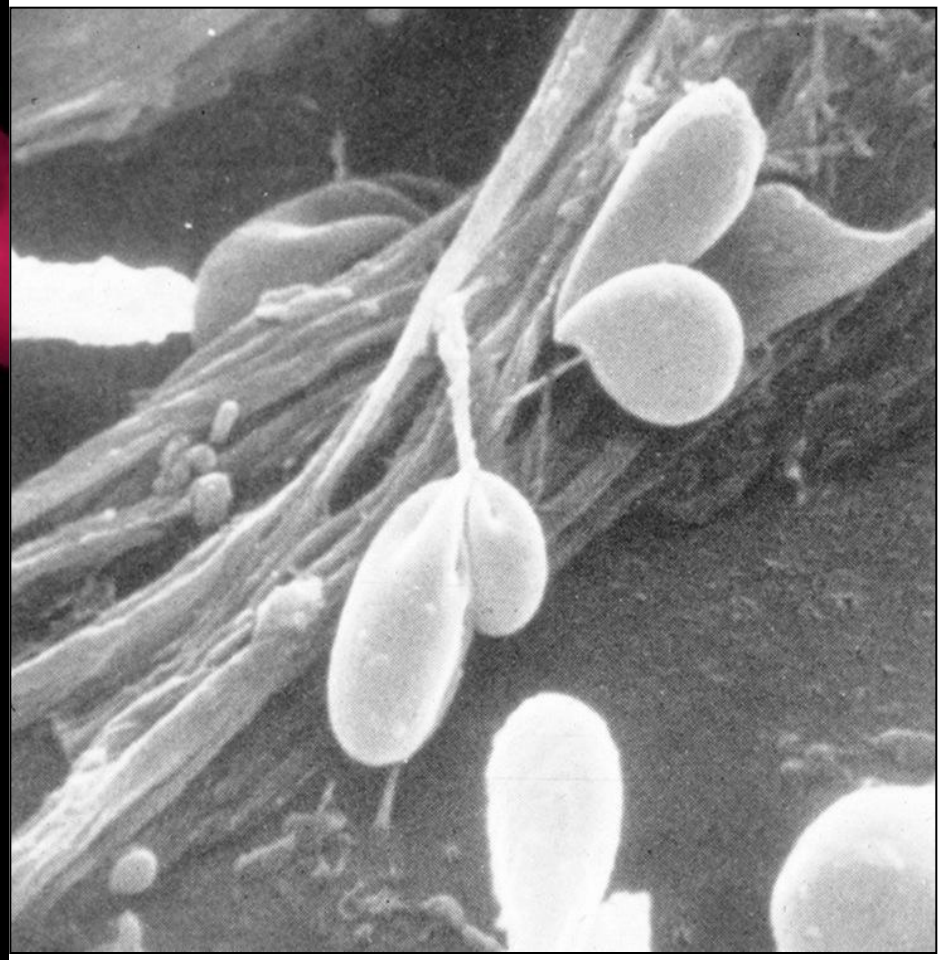

Шизоцитоз



IDEXX LABORATORIES

Гемангиосаркома селезенки у Кайлы

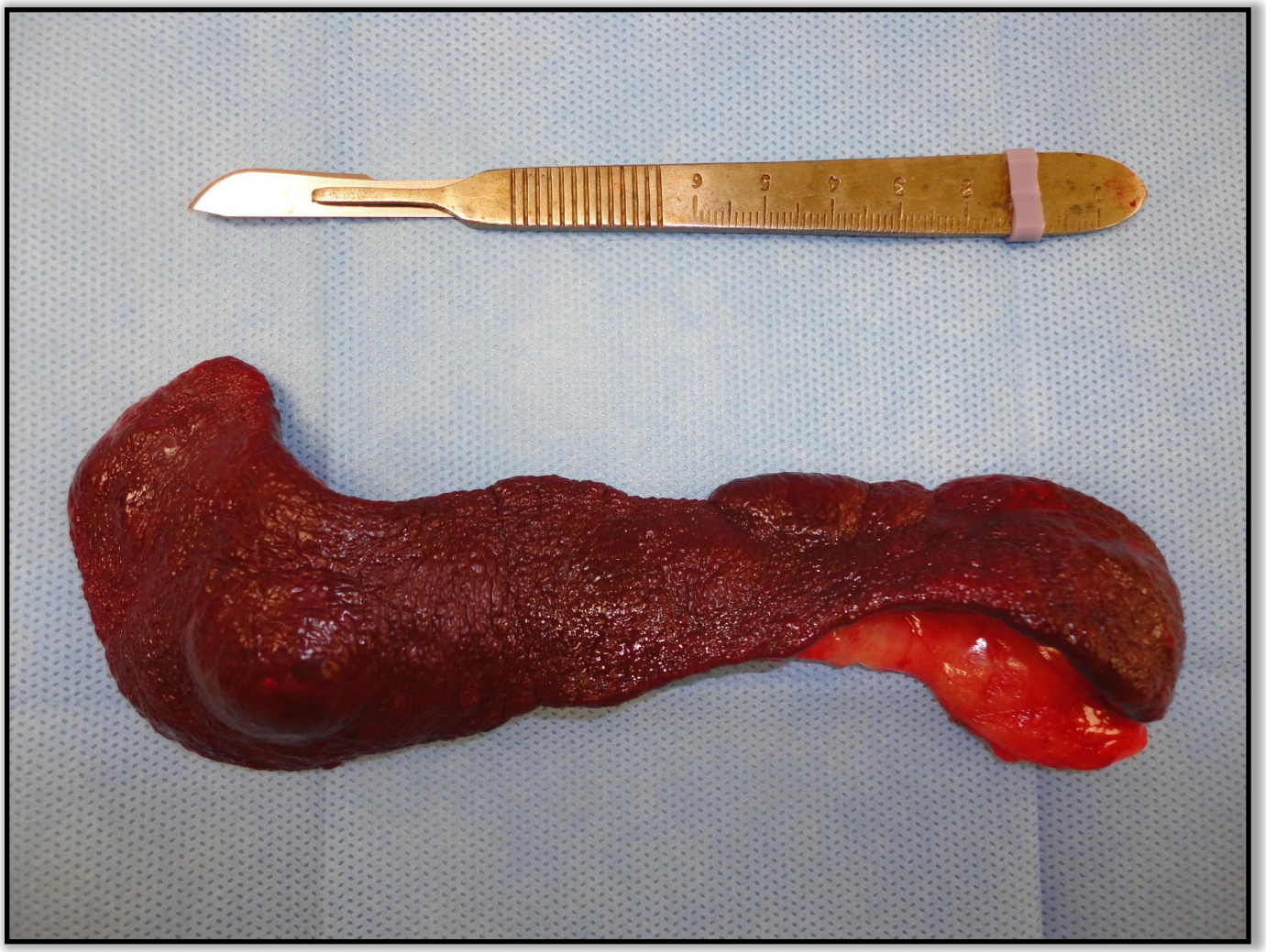

IDEXX LABORATORIES

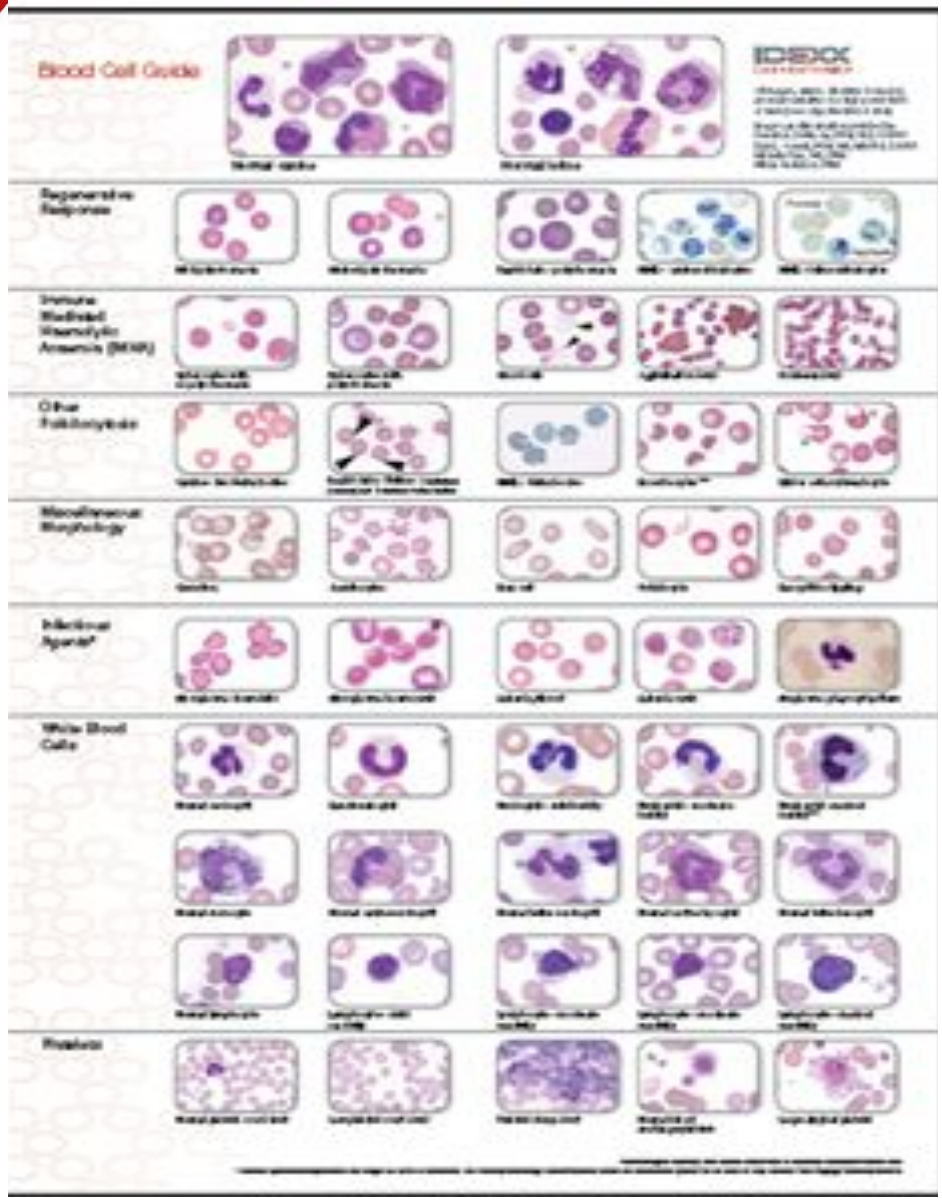

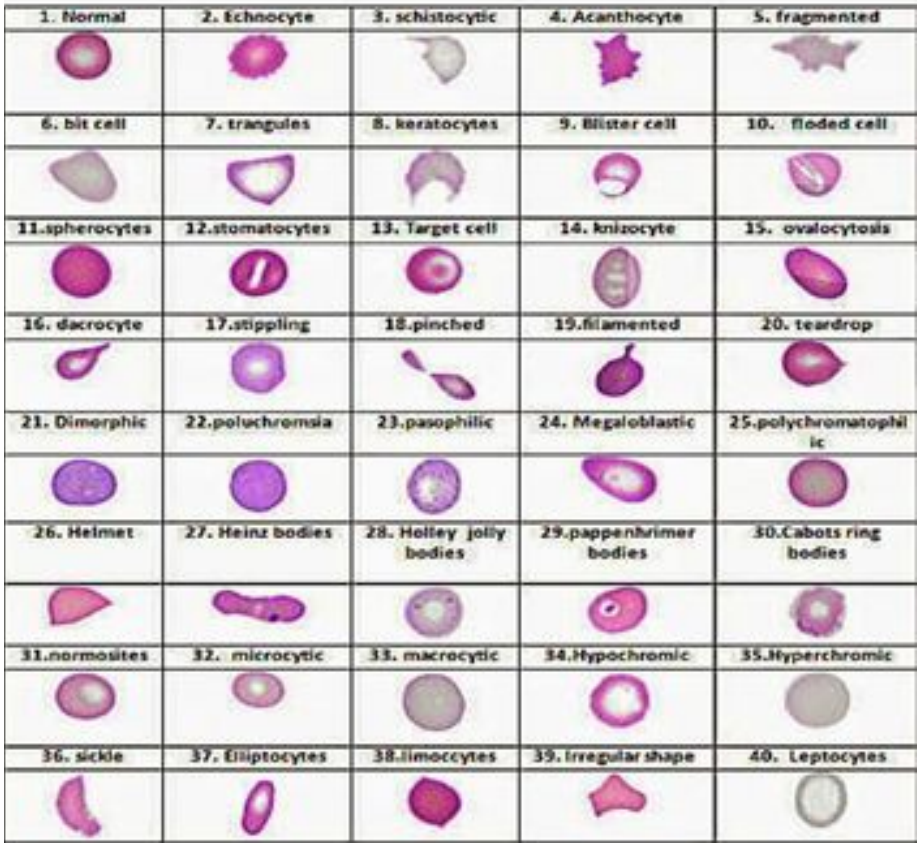

IDEXX LABORATORIES