



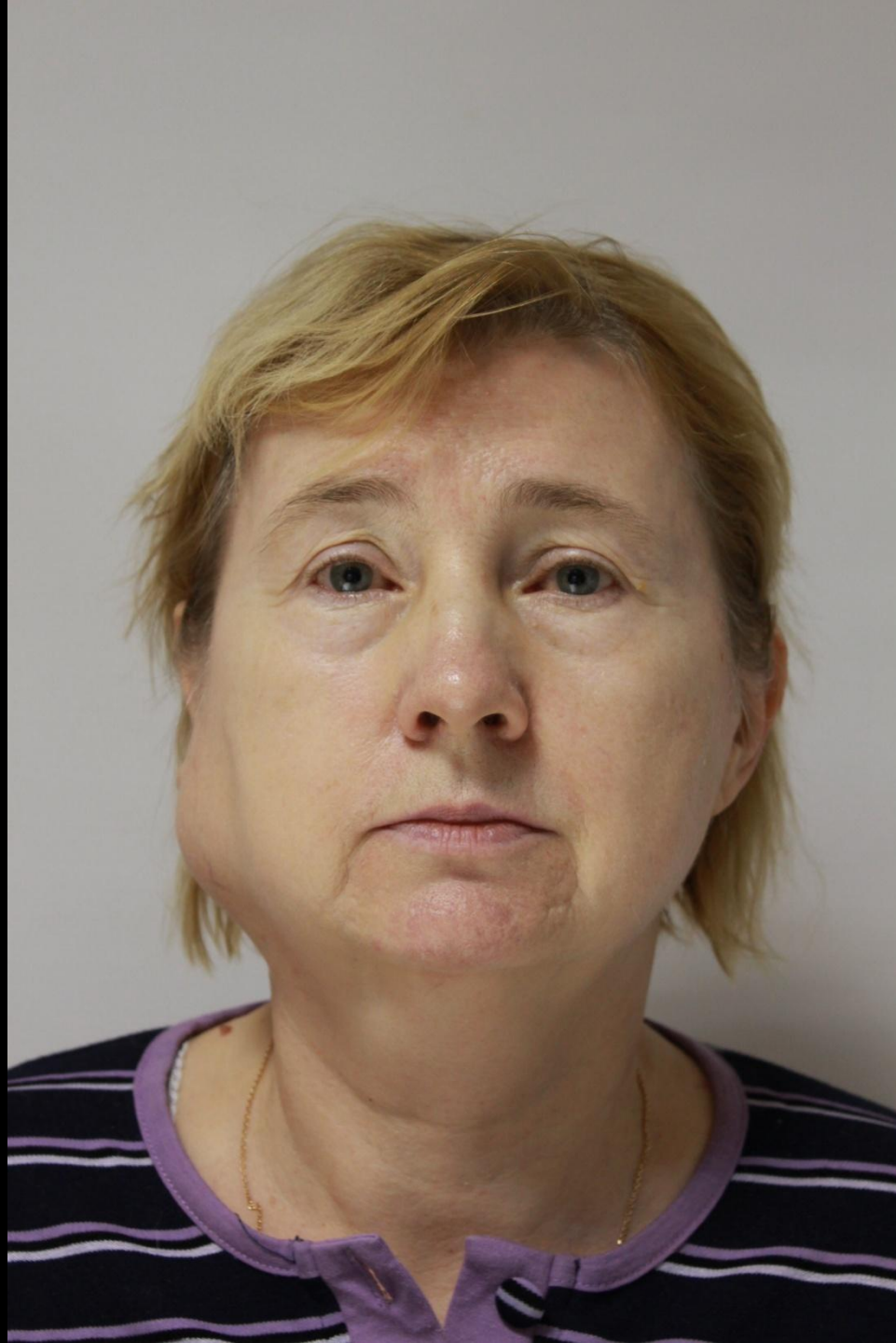Московский Государственный Медико-Стоматологический
Университет им. А.И. Евдокимова

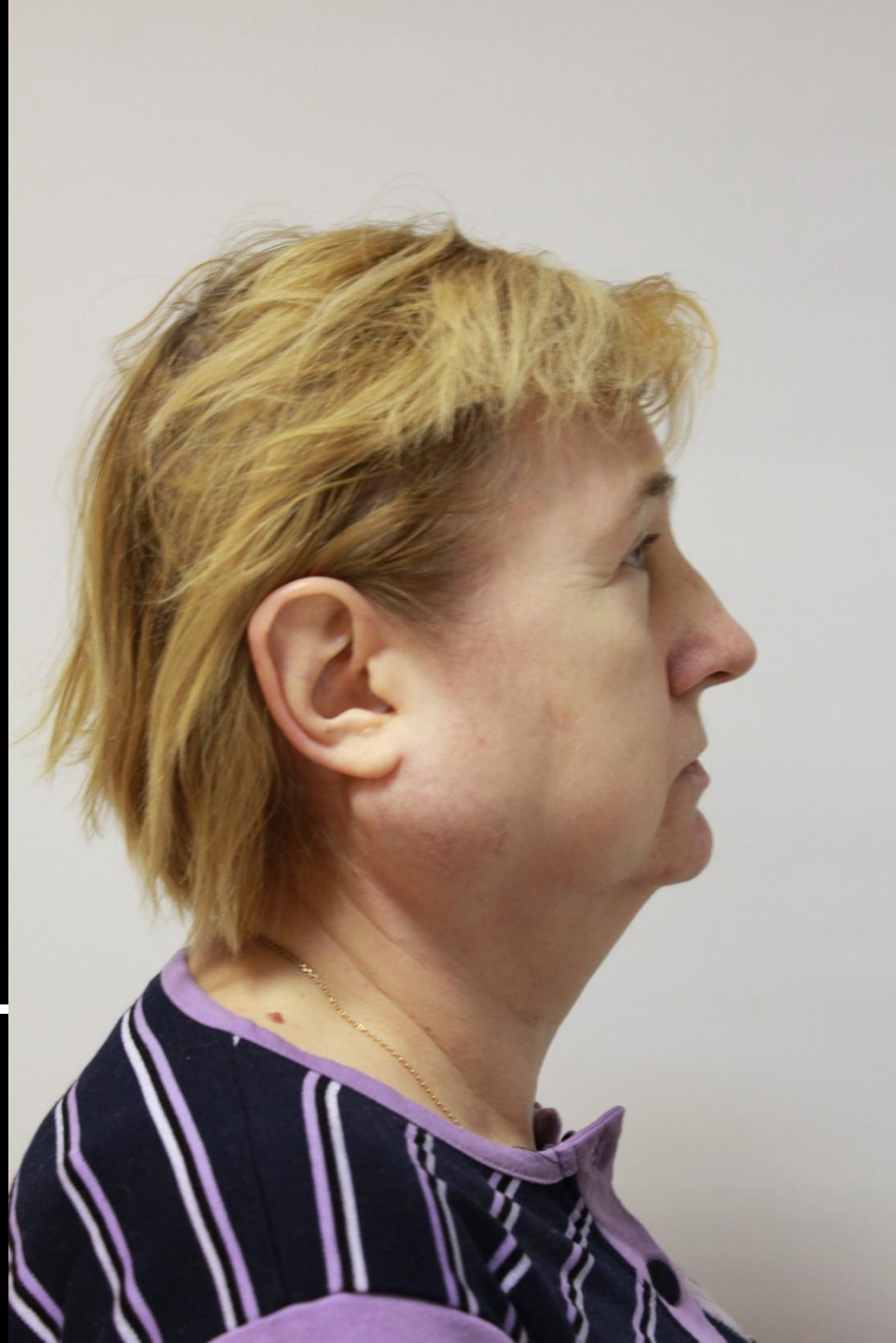Кутаева Наталья Геннадьевна

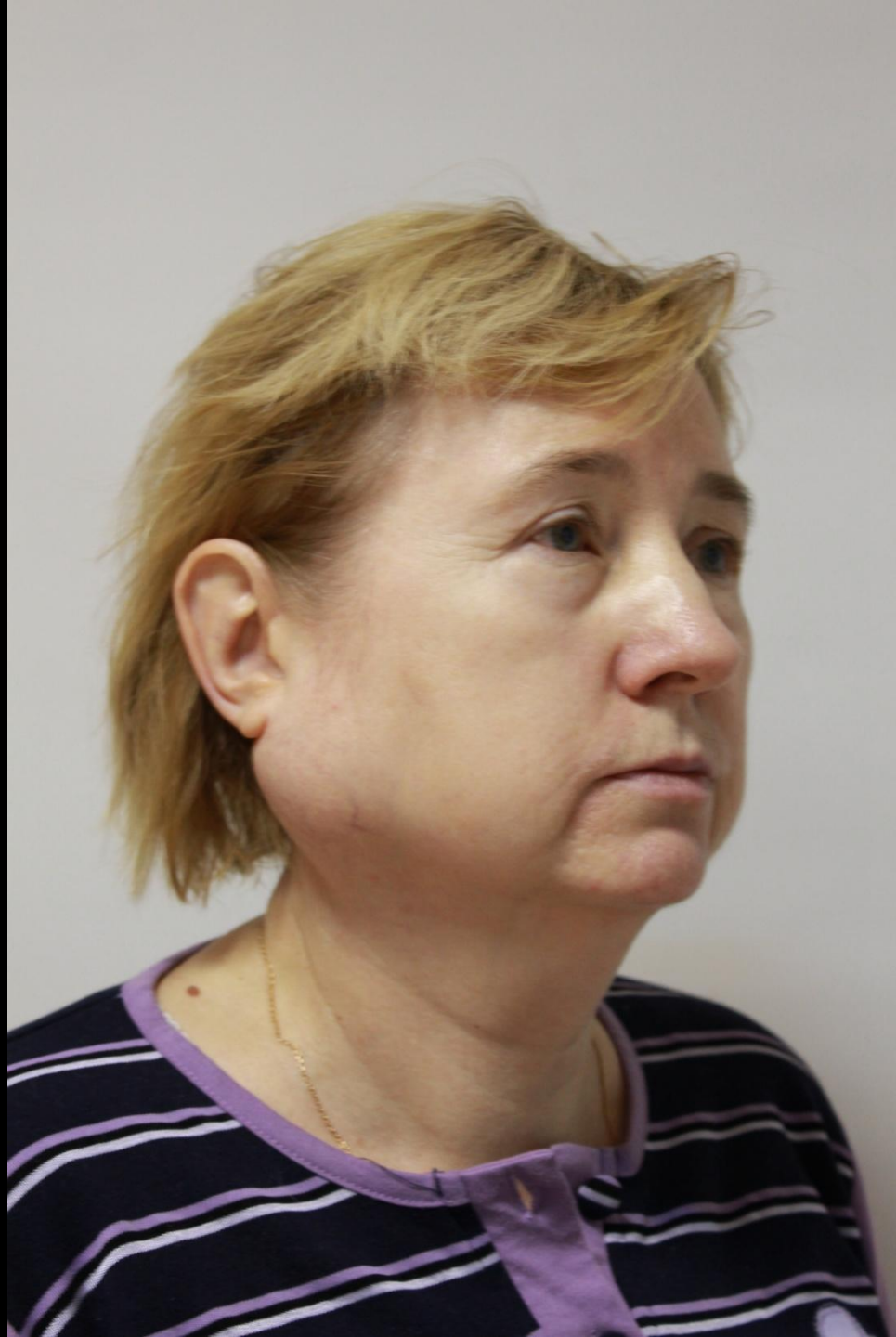59 лет

**DS: «Плеоморфная аденома правой околоушной
слюнной железы»**

**Сопутствующие заболевания: «аплазия левой почки,
нефроптоз правой почки»**







Цитологическое исследование

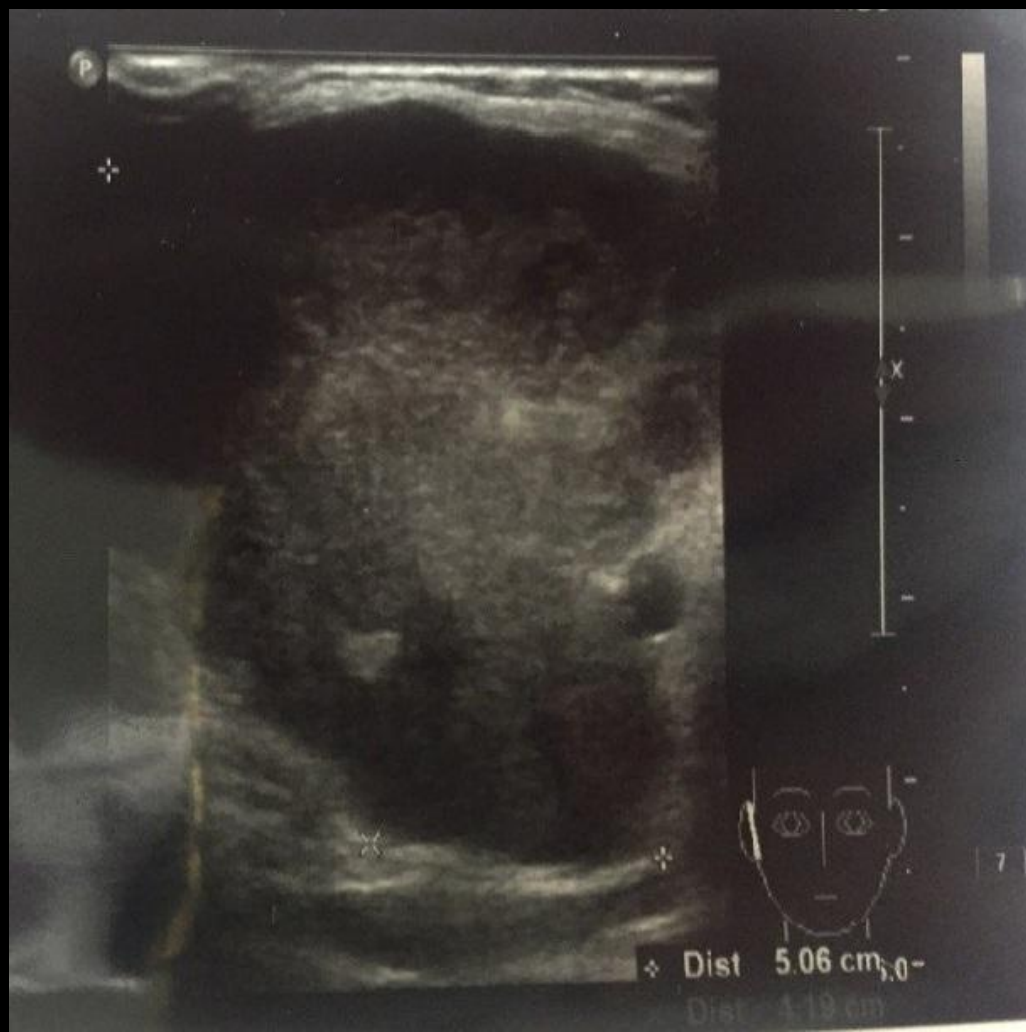от 14.10.2016. №1345-47

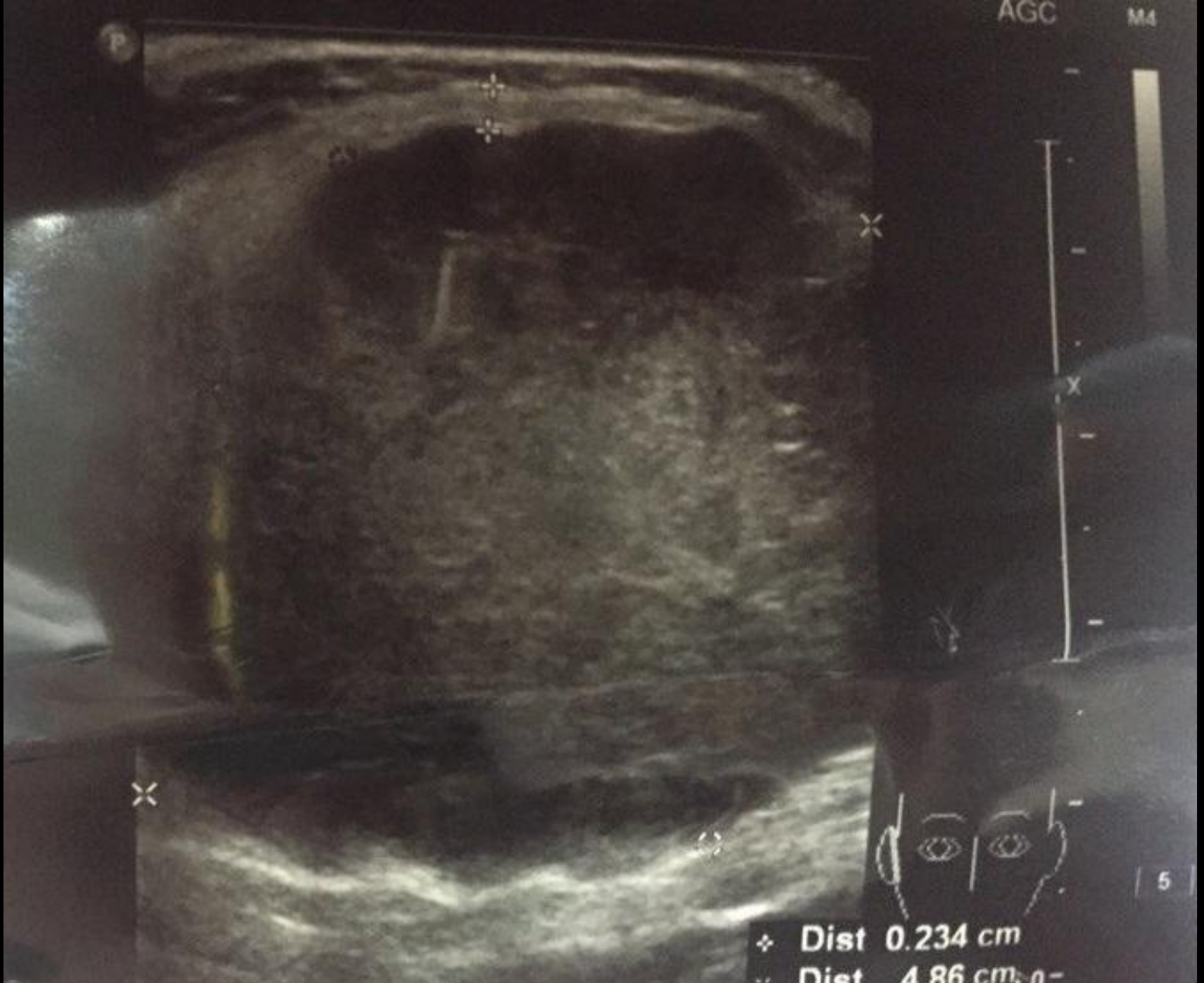заключение:

«Плеоморфная аденома».

УЗ-исследование

заключение от 05.11.2016 г.



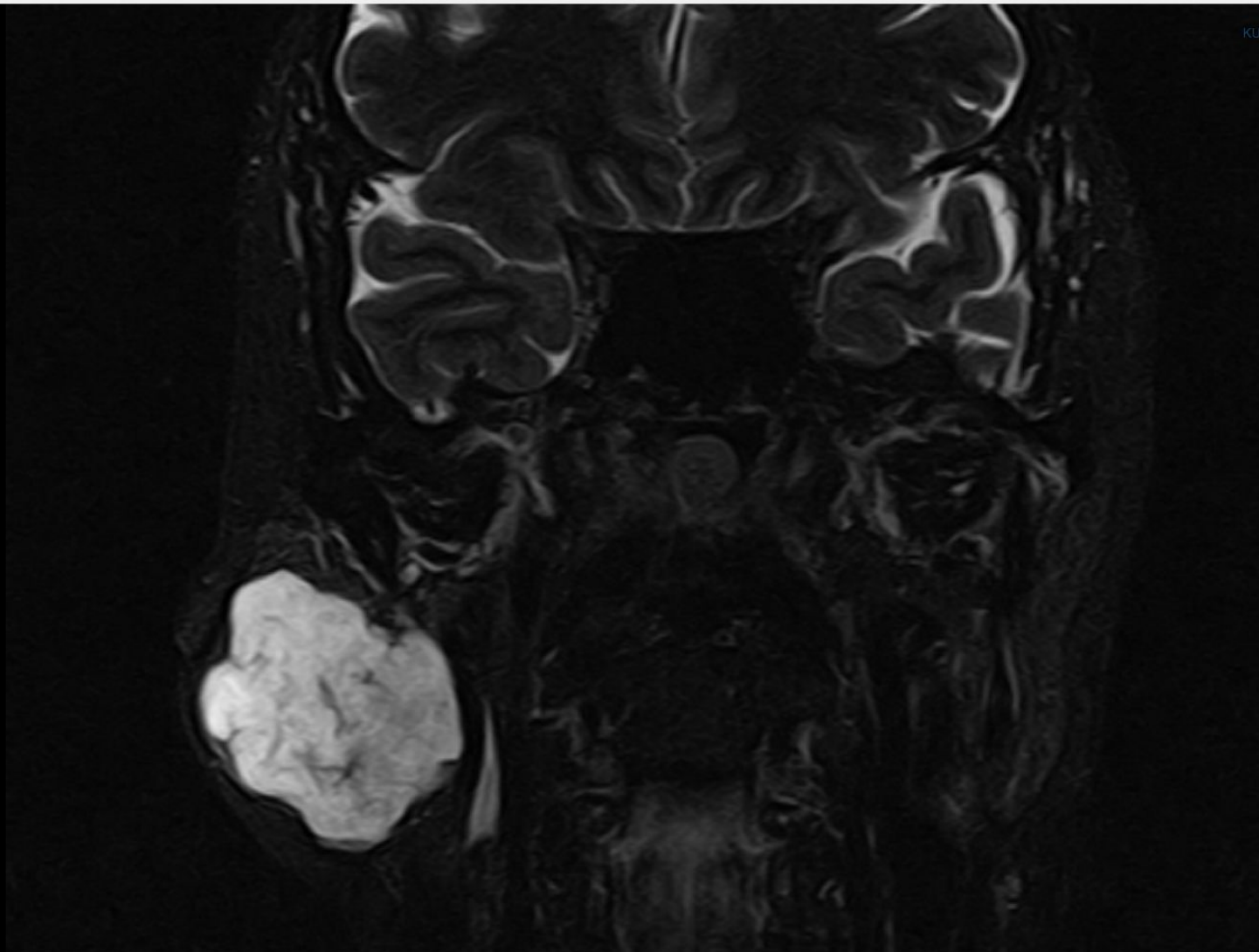


✦ Dist 0.234 cm

:: Dist 4.86 cm, 0-

[Первичный 17/31]
Асс: AGFA000000531250
21.10.2016
14:55:12.000
14:55:12.000

GBUZ GP2 DZM
KUTAEVA NATAL'YA GENNAD'EVNA
10.03.1957
F
PID: AG00478335

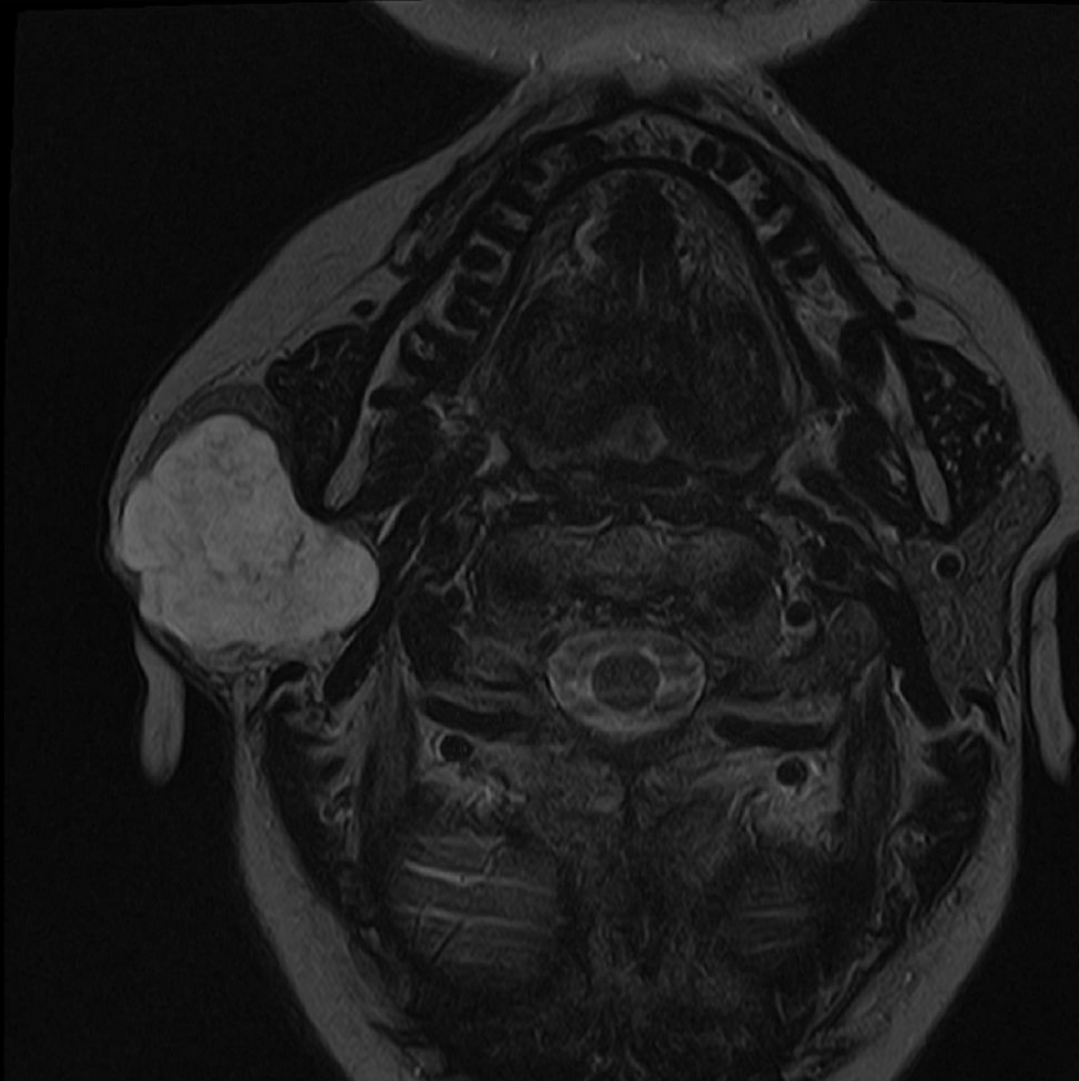


ET: 15 ms
TR: 10377.1 ms
TE: 96.0 ms
3.00 мм
CO T2 STIR MSK

0
3.50 мм
90 Градусы

[Первичный 14/26]
Acc: AGFA000000531250
21.10.2016
15:08:53.000
15:08:53.000

GBUZ GP2 DZM
KUTAEVA *NATAL'YA *GENNAD'EVNA
10.03.1957
PID: AG00478335

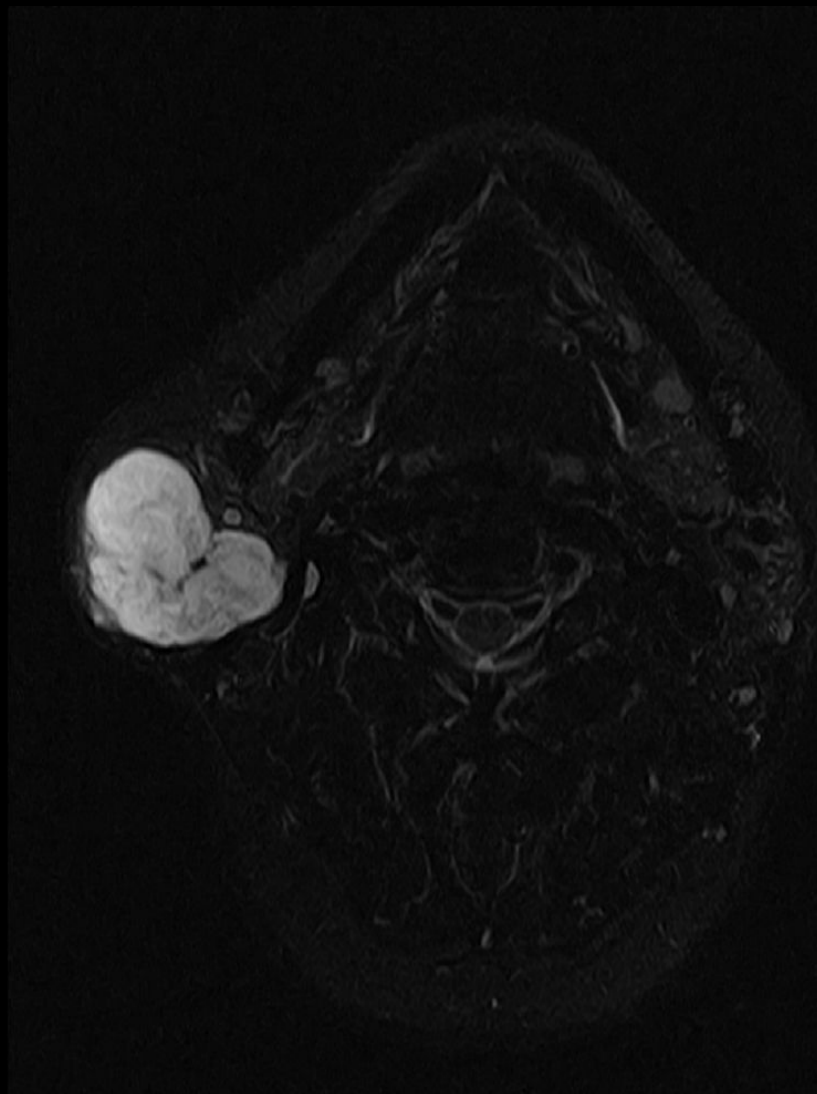


ET: 13 ms
TR: 5564.0 ms
TE: 105.0 ms
3.00 mm
AX T2 3mm

384
0,00 mm
90 Градусы

[Первичный 12/31]
Асс: AGFA000000531250
21.10.2016
15:02:32.000
15:02:32.000

GBUZ GP2 DZM
KUTAIEVA NATAL'YA GENNAD'EVNA
10.03.198
F
PID: AG00478335



ET: 15 ms
TR: 10377.1 ms
TE: 96.0 ms
3.00 mm
AX T2 STIR

272
-14.00 mm
90 Градусы