AOTRAUMA RUSSIA

Классификация АО переломов длинных костей. Преимущества клинического применения

Всероссийская научно-практическая конференция

Санкт-Петербург, февраль 2015

Беленький И.Г

Александровская больница

Санкт-Петербург

Какой это перелом?

Какой должна быть классификация?

- Информативной
- Понятной
- Простой
- Универсальной
- Международной

AOTRAUMA RUSSIA

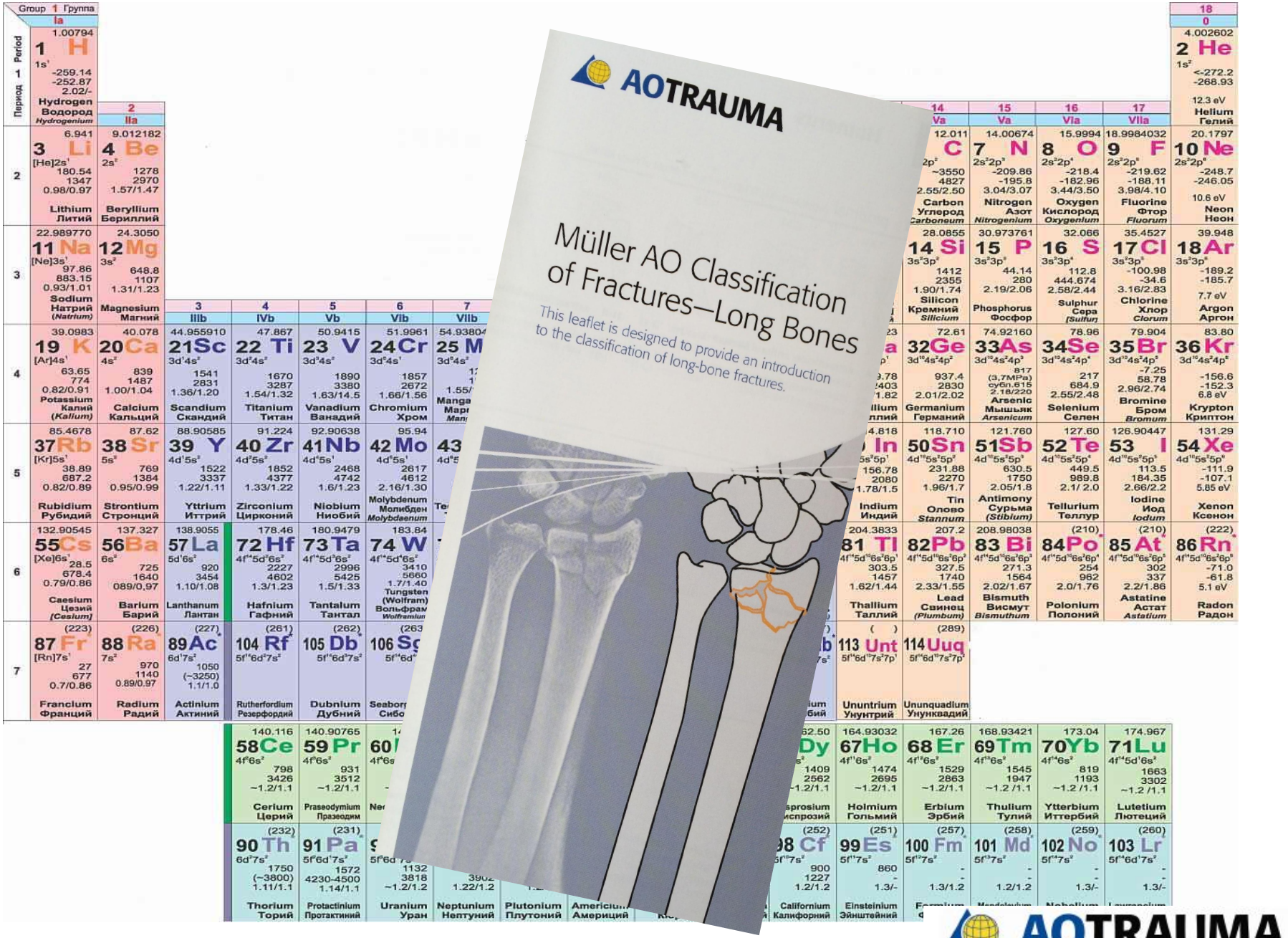

AOTRAUMA RUSSIA

План презентации

- История вопроса
- Зачем и какая нужна классификация?
- Принципы АО-классификации
- Основные термины
- Построение классификации. Бинарные вопросы. Деление на триады

AOTRAUMA RUSSIA

История

- В 60-е – 70-е годы существовало множество различных классификаций переломов
- Перелом каждой кости имел свою классификацию
- Классификации не помогали в выборе метода лечения
- Классификации не позволяли сравнивать результаты

История

- Эпоха бурного развития оперативных методов лечения переломов потребовала создания универсальной простой и понятной классификации

Ответы на вопросы

- Что случилось?
- Что делать?
- Как делать?
- Когда делать?
- Кто будет делать?

- Какой перелом?
- Как лечить?
- Какая техника операции?
- Выбор материала
- Формирование бригады

Для того, чтобы вылечить больного, нужно поставить диагноз

Выполнение операции

Что делать дальше? План реабилитации

Что получилось? Оценка результатов

AOTRAUMA RUSSIA

Принципы АО классификации

- - Анатомическая локализация
- - Морфологическая характеристика

- - от простого к сложному
- - от общего к частному

- Буквенно-цифровая кодировка

AOTRAUMA RUSSIA

Основные правила
Анатомическая локализация

Каждая длинная кость имеет свой цифровой код

1 2 3 4

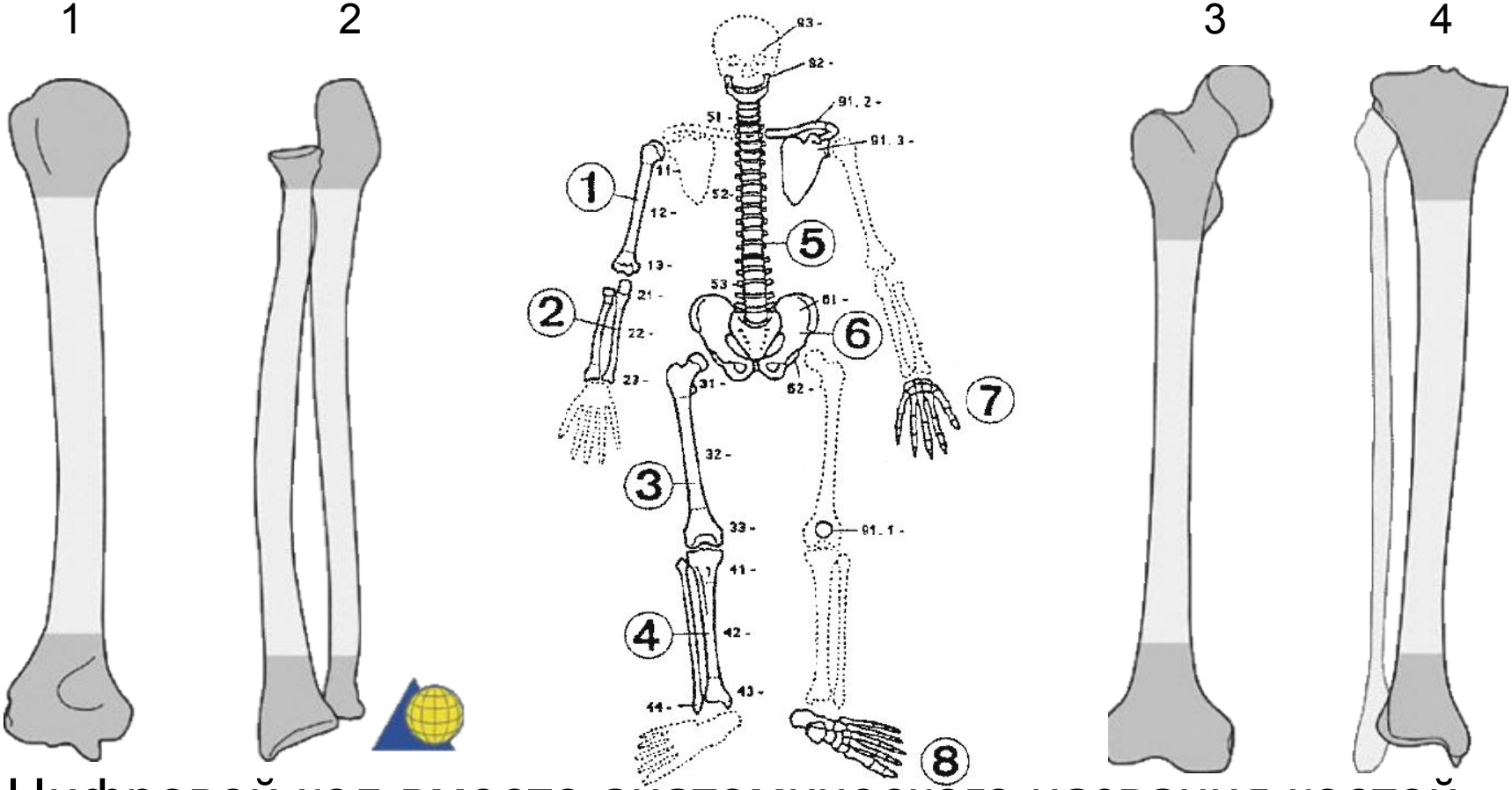

Цифровой код вместо анатомического названия костей

AOTRAUMA RUSSIA

Основные правила
Анатомическая локализация

- Длинные кости разделяются на 1 диафизарный и 2 метаэпифизарных сегмента (лодыжки - 4-й сегмент голени)
- Метафиз и эпифиз не выделяются
- Метаэпифиз определяется как квадрат, сторона которого – самая широкая часть эпифиза

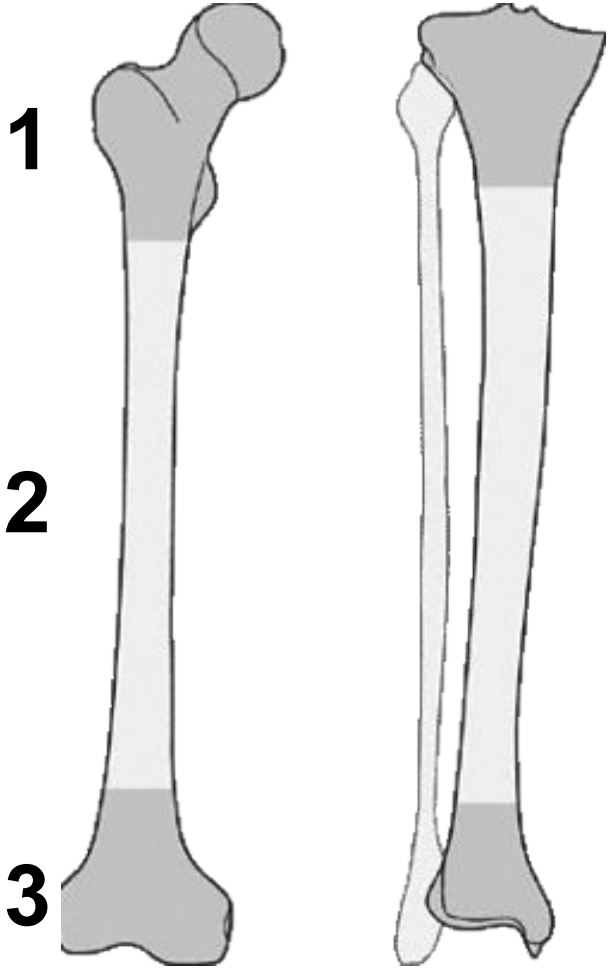

AOTRAUMA RUSSIA

Основные правила
Анатомическая локализация

Исключения

1

2

Правило «квадрата»

3

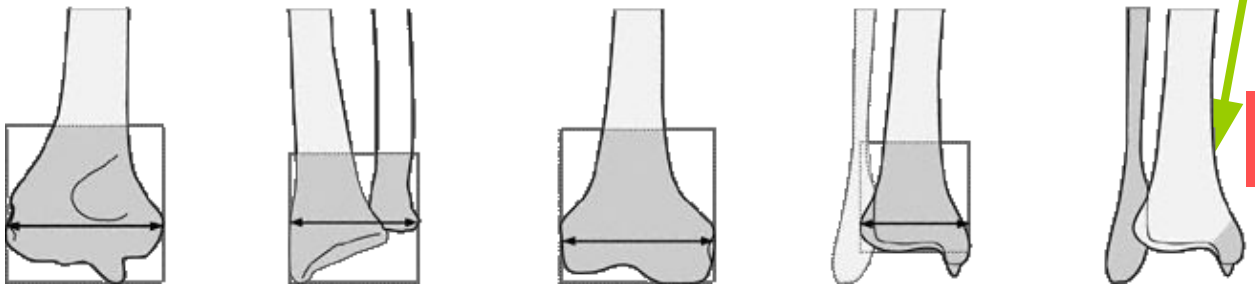

Лодыжки - 4

Цифровой код вместо анатомического названия сегмента

AOTRAUMA RUSSIA

Основные правила

- Цвета означают прогрессию уровней тяжести перелома:

Зелёный → оранжевый → красный

AOTRAUMA RUSSIA

Простой перелом

- Одна линия перелома. Кортикальный контакт между отломками после репозиции превышает 90%

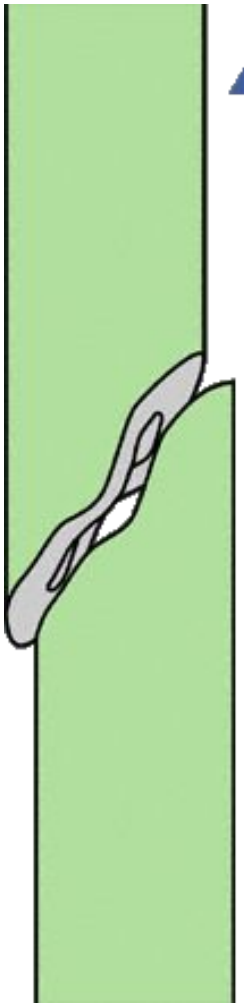

Перелом с наличием клина

- Три фрагмента и более . Основные фрагменты контактируют после репозиции

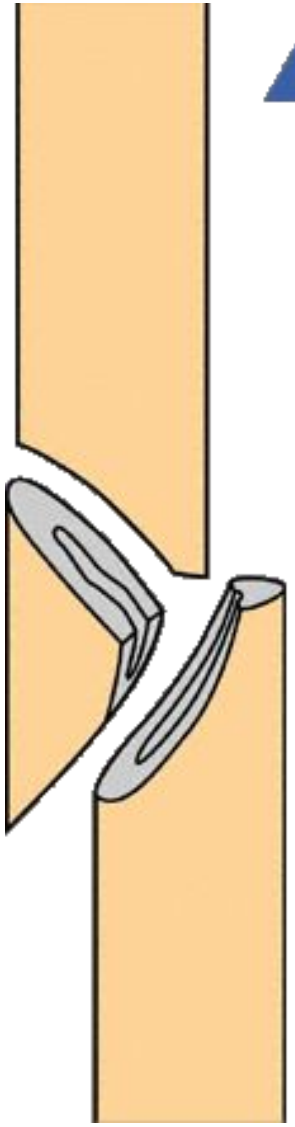

Сложный перелом

- Три фрагмента и более. Основные фрагменты не контактируют после репозиции

Основные правила. Центр перелома

- Для простого перелома – средняя точка косой или спиральной линии перелома
- Для переломов с наличием клина – это наиболее широкая часть клина или средняя точка фрагментированного клина после репозиции
- Для сложных переломов центр определяется после репозиции с восстановлением длины кости

Деление на триады

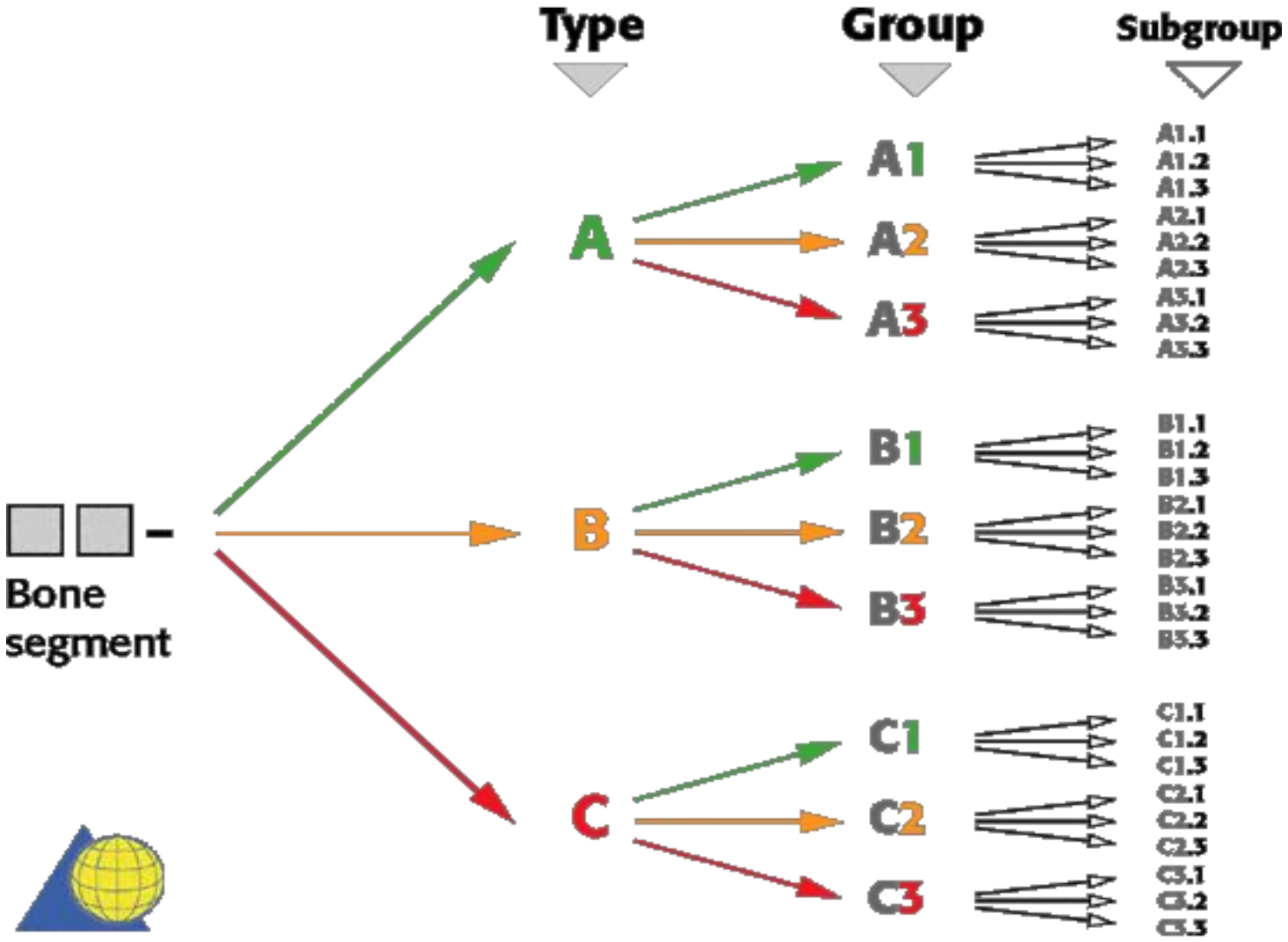

от простого к сложному

от общего к частному

AOTRAUMA RUSSIA

Система бинарных вопросов. Диафиз

Простой или оскольчатый?

клиновидный или сложный?

A

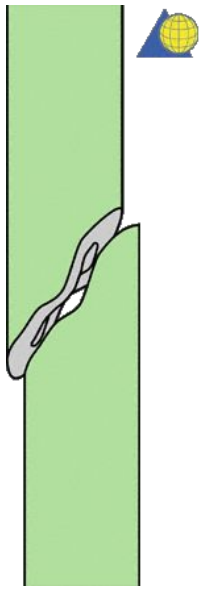

B

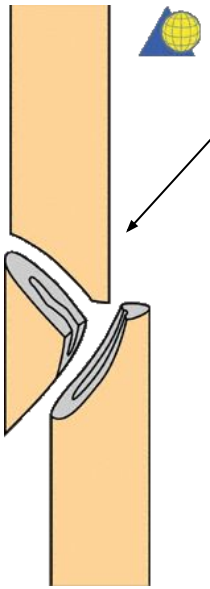

C

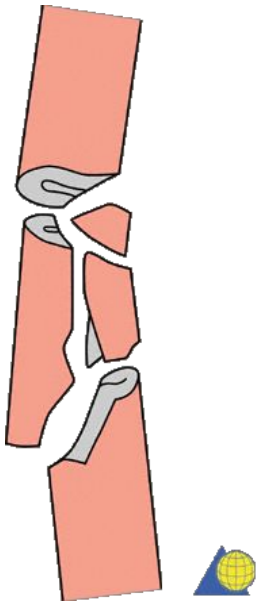

AOTRAUMA RUSSIA

Система бинарных вопросов. Диафиз

Тип А (простой)

Спиральный или сгибательный?

угол ≥30° или < 30°

A1

A2

A3



AOTRAUMA RUSSIA

Система бинарных вопросов. Диафиз

Тип B (клиновидный)

Спиральный или сгибательный?

интактный или фрагментированный?

B1

B2



B3

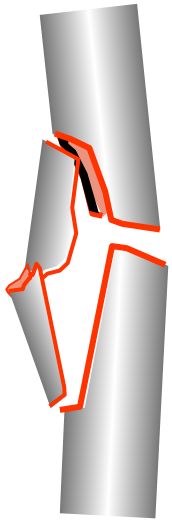

AOTRAUMA RUSSIA

Система бинарных вопросов. Диафиз

Тип С (сложный)

Правильный или иррегулярный?

спиральный или сегментарный?

C1



C2



C3

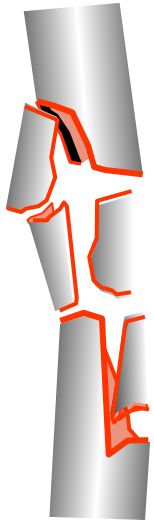

AOTRAUMA RUSSIA

Система бинарных вопросов. Метаэпифиз

Внесуставной или внутрисуставной?

неполный или полный?

A

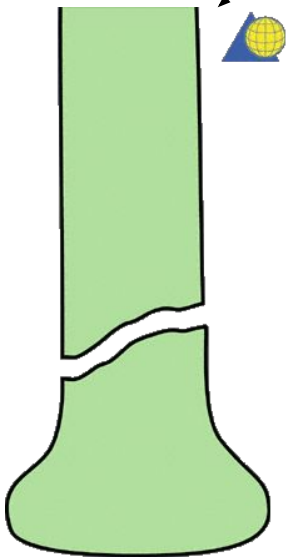

B

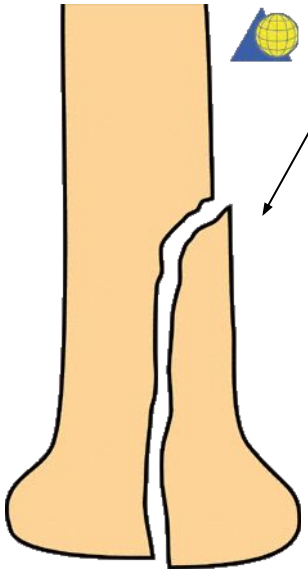

C

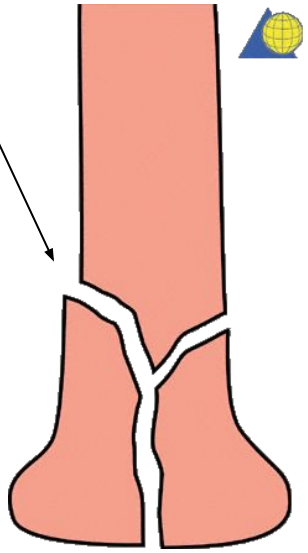

AOTRAUMA RUSSIA

Reference Materials
AO Surgery Reference
Classifications
Videos
Expert Presentations
Practical Exercises
Surgical Procedures
Clinical Videos
Publications
Books and e-books
Journals
Online Learning
eLearning Modules
Webinars and Webcasts
AOTrauma STaRT
Mobile Apps

AO Surgery Reference

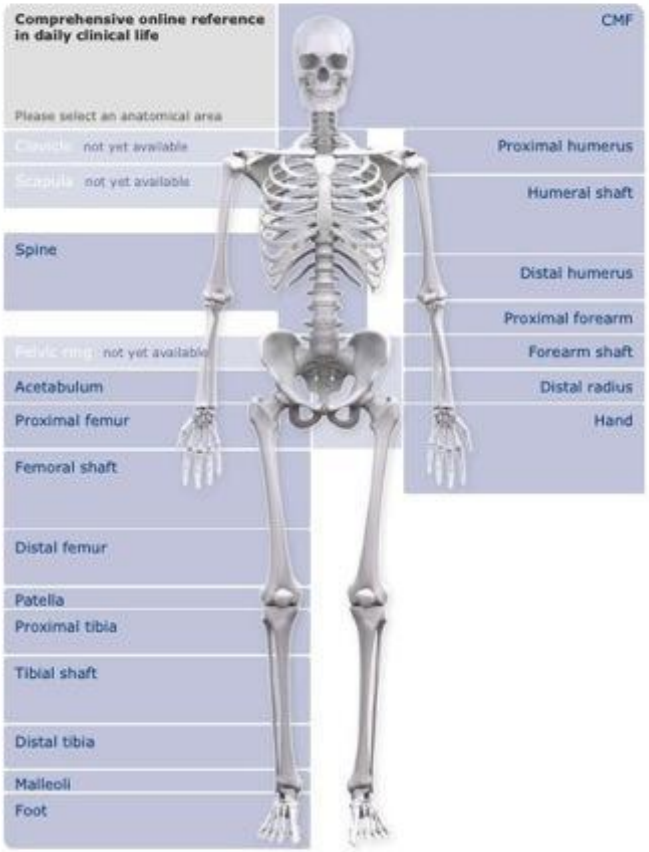

AO Surgery Reference Mobile

Access AO Surgery Reference on your smartphone or tablet.

AO Surgery Reference is an internet-based resource for the management of fractures, based on current clinical principles, practices and available evidence. It describes the complete surgical management process from diagnosis to aftercare for fractures in a given anatomical region, and also assembles relevant published AO material. It is open to anyone - free of charge.

Femur shaft

Authors

Simple fractures

32-A1
Spiral

32-A2
Oblique (>30°)

32-A3
Transverse (<30°)

Wedge fractures

32-B1
Spiral wedge

32-B2
Bending wedge

32-B3
Fragmented wedge

Complex fractures

32-C1
Complex spiral

32-C2
Complex segmental

32-C3
Complex irregular

Система бинарных вопросов. Плато большеберцовой кости

Тип B (неполный суставной)

раскалывание или вдавление?

чистое или с раскалыванием?

B1 **B2** **B3**

AOTRAUMA RUSSIA

Проксимальный сегмент бедренной кости

Внекапсульный или внутрикапсульный?

Перелом шейки или головки?

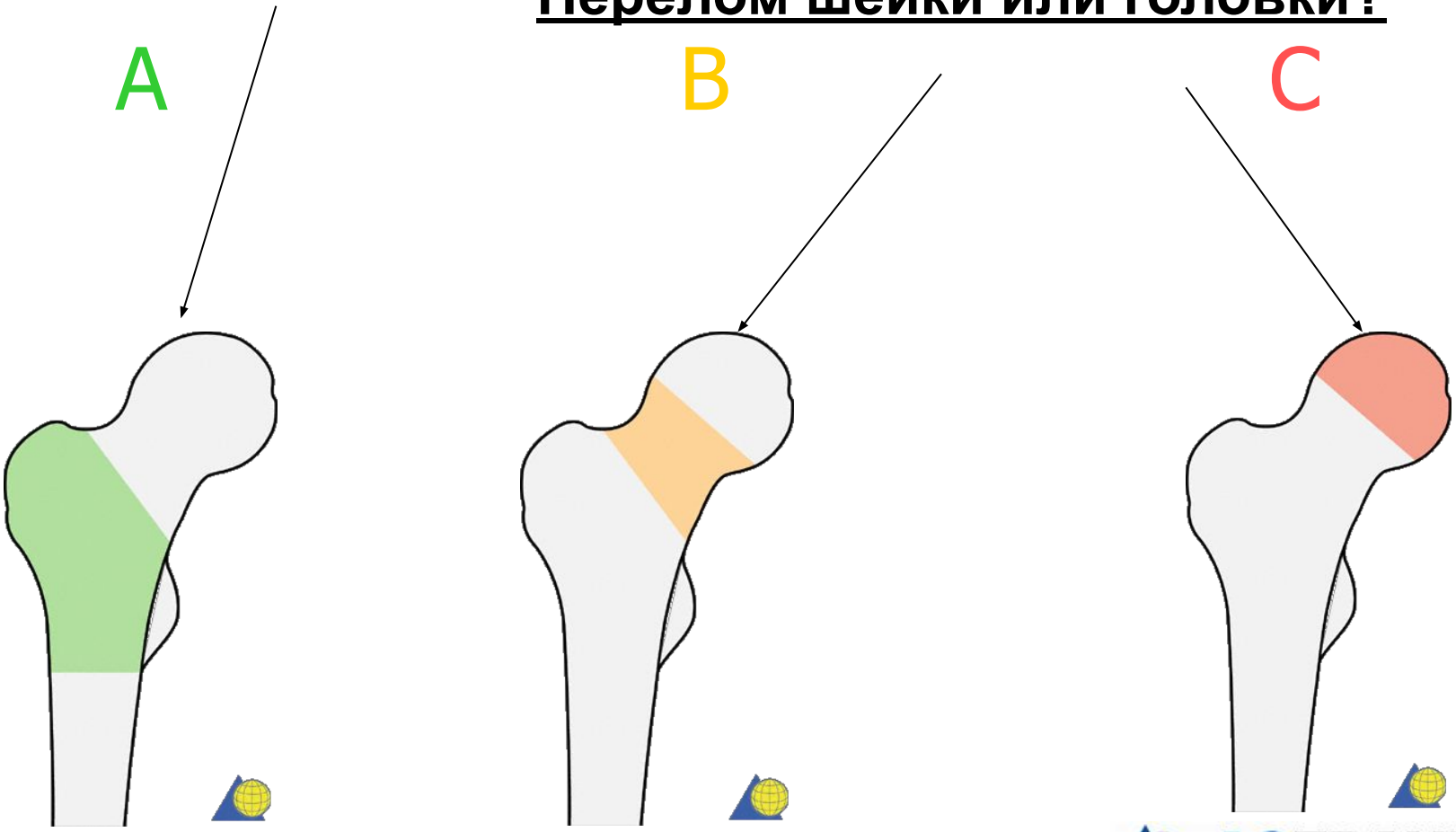

AOTRAUMA RUSSIA

Четвертый сегмент голени: Лодыжки

подсиндесмозный или синдесмозный?

чрезсиндесм. или надсиндесмозный?

A

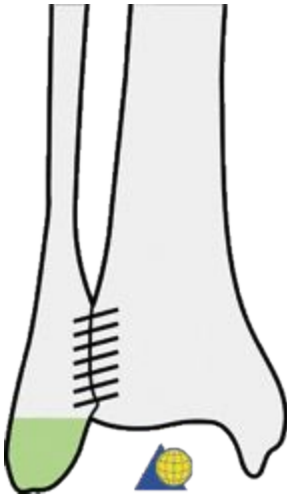

B

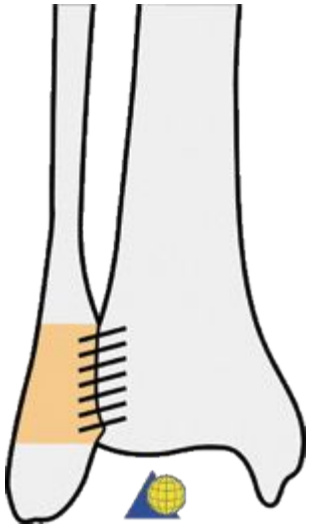

C

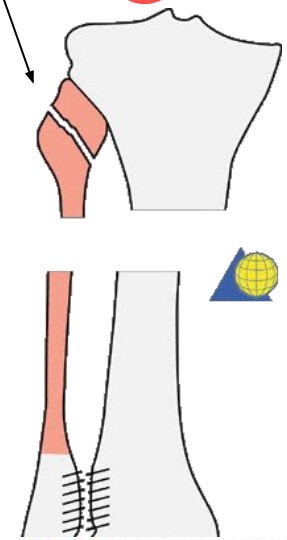

AOTRAUMA RUSSIA

Кодирование диагноза перелома длинной кости

- **Локализация**

- Какая кость?
  1, 2, 3, 4

- Какой сегмент?
  1, 2, 3, (4)

- **Морфология**

- Какой Тип?
  A, B, C

- Какая Группа?
  1, 2, 3

AOTRAUMA RUSSIA

AO классификация

- Для повседневной клинической практики необходимо определить кость, сегмент, тип и группу перелома
- Этого достаточно для принятия решения
- Определение подгруппы необязательно

AOTRAUMA RUSSIA

- Кость - 4
- Сегмент
- Тип
- группа

AOTRAUMA RUSSIA

- Кость - 4
- Сегмент - 2
- Тип
- Группа

AOTRAUMA RUSSIA

- Кость - 4
- Сегмент - 2
- Тип - А
- Группа

AOTRAUMA RUSSIA

- Кость - 4
- Сегмент - 2
- Тип - А
- Группа - 3

AOTRAUMA RUSSIA

42 A3

AOTRAUMA
RUSSIA

41 B3

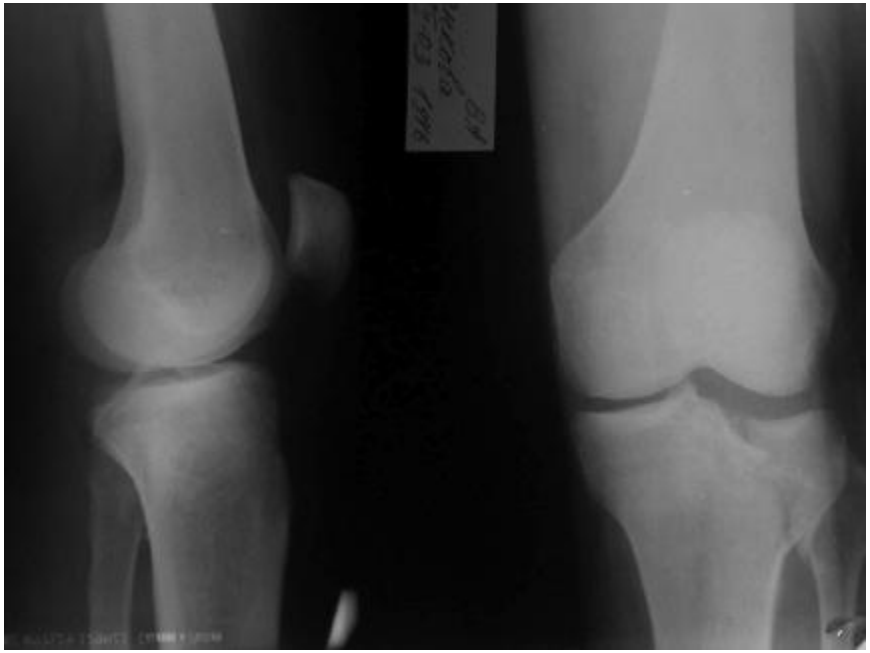

AOTRAUMA
RUSSIA

Какой это перелом?

Проксимальный сегмент плечевой кости

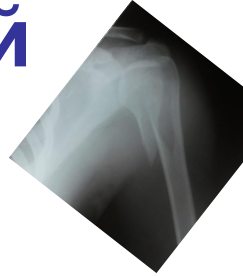

Околосуставной или внутрисуставной?

унифокальный или бифокальный?

A

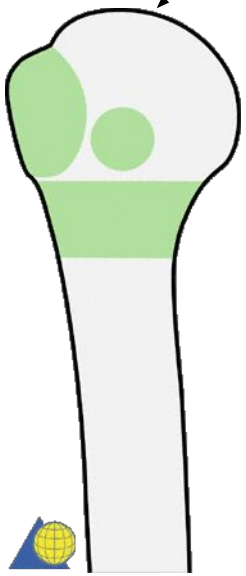

B

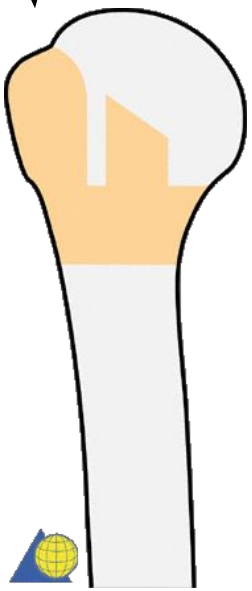

C

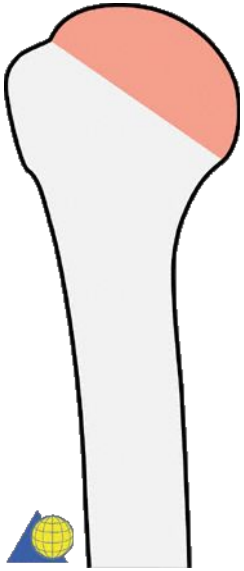

AOTRAUMA RUSSIA

Проксимальный сегмент плечевой кости

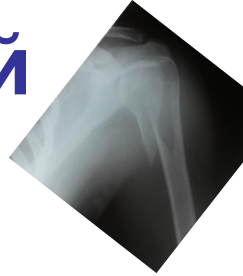

Тип С (внутрисуставной)

Смещение небольшое или большое?

С импакцией или с дислокацией?

C1

C2

C3

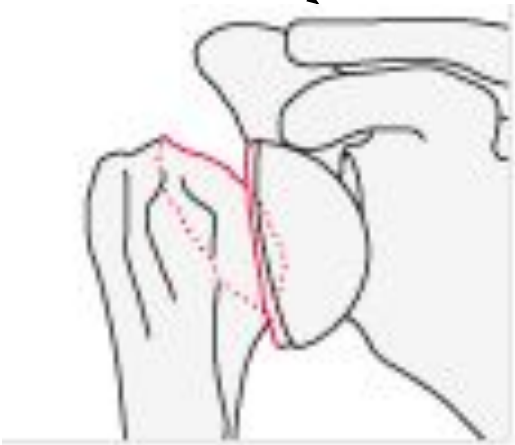

AOTRAUMA RUSSIA

Какой это перелом?

11 С1

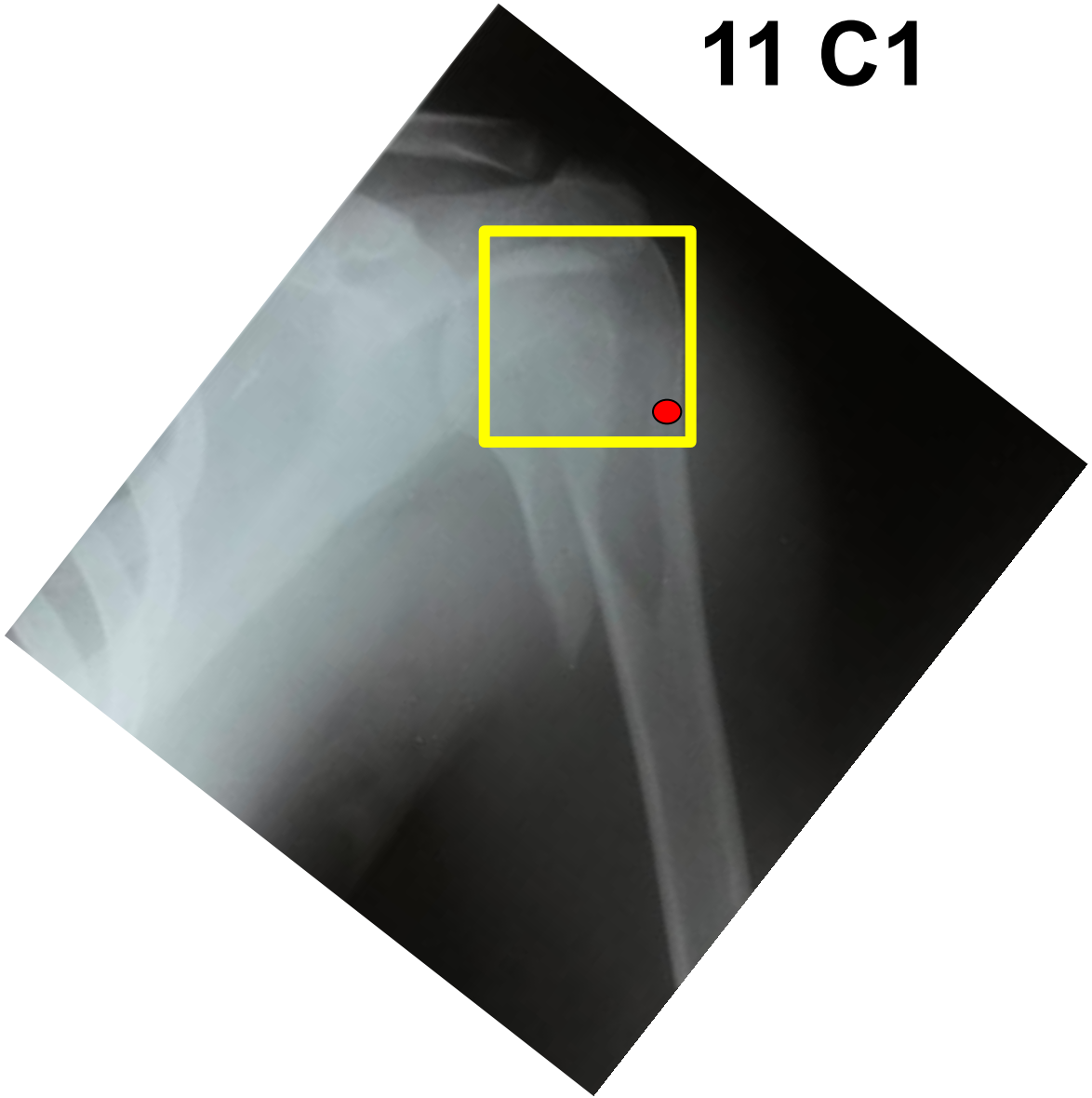

Какой это перелом?

11 С1

Анатомичная репозиция

Стягивающие винты

Нейтрализующая пластина

Абсолютная стабильность

Ранние активные движения

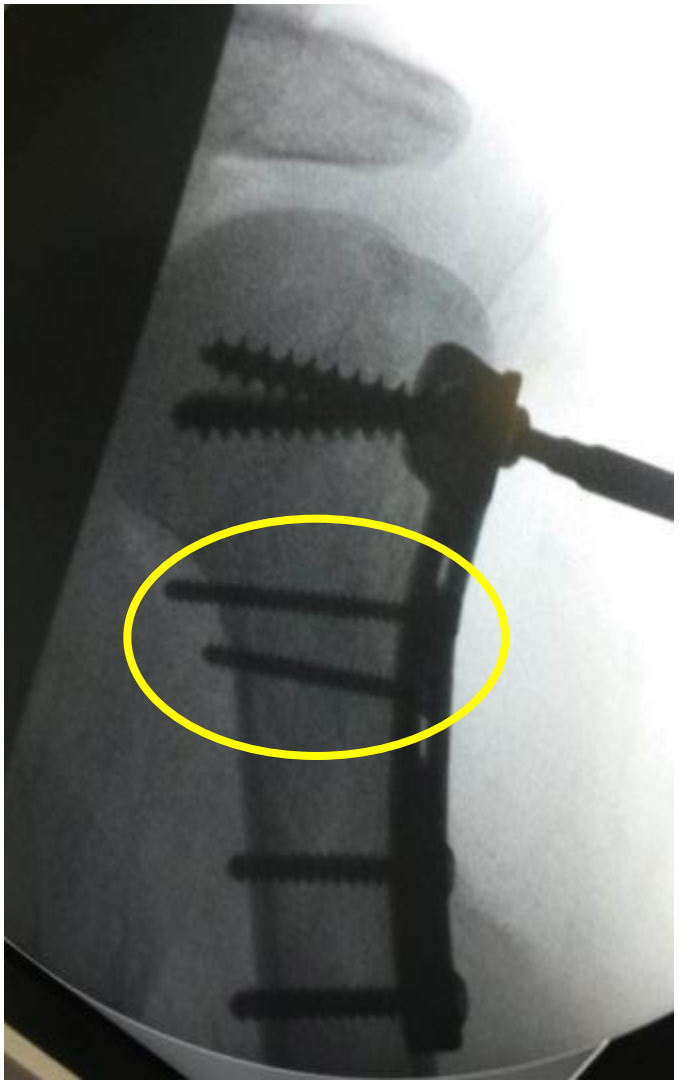

Насколько надёжна и удобна АО классификация?

How reliable and accurate is the AO/OTA comprehensive classification for adult long-bone fractures?.
Meling, Terje; Harboe, Knut; Enoksen, Cathrine; Aarflot, Morten; Arthursson, Astvaldur; MD, PhD; Soreide, Kjetil; MD, PhD

Journal of Trauma and Acute Care Surgery. 73(1):224-231, July 2012.
DOI: 10.1097/TA.0b013e31824cf0ab

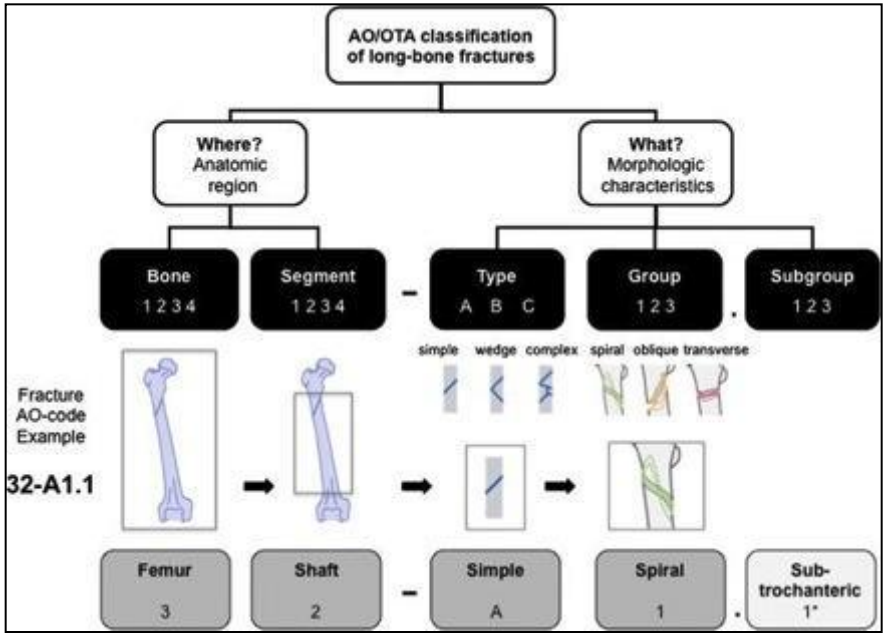

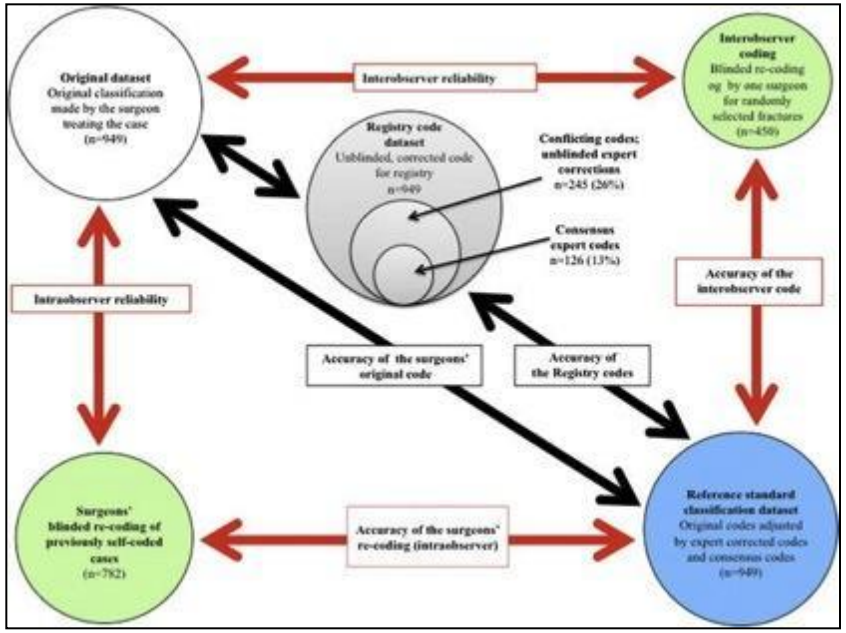

Очень надёжна и очень удобна!

Wolters Kluwer Health | OvidSP
© 2012 Lippincott Williams & Wilkins, Inc. Published by Lippincott Williams & Wilkins, Inc.

Выводы

- Прежде, чем начинать лечение, нужно поставить диагноз
- Диагноз – руководство к действию
- Классификация АО – первый шаг на пути принятия решений

AOTRAUMA RUSSIA

Levi's

Мы понимаем друг друга, потому что говорим на одном языке

Это язык АО-классификации!

AOTRAUMA RUSSIA

Спасибо за внимание!

Проксимальный сегмент плечевой кости

Тип А (околосуставной)

Неполный (отрыв) или полный?

С импакцией или без импакции?

A1

A2

A3

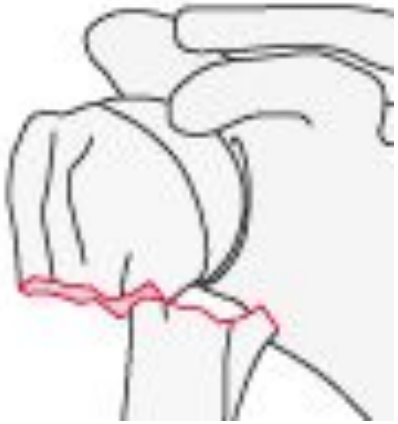

AOTRAUMA RUSSIA