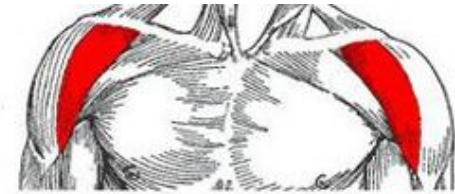

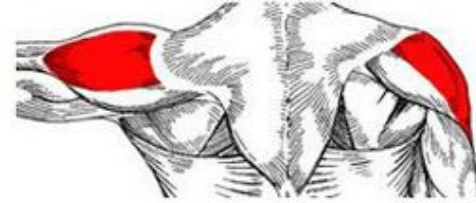Разгибание плеча, т.е. движение назад, осуществляют:

- задняя часть дельтовидной мышцы;
- - широчайшая мышца спины;
- - подостная мышца;
- - малая круглая мышца;
- - большая круглая мышца;
- - длинная головка трехглавой мышцы плеча.

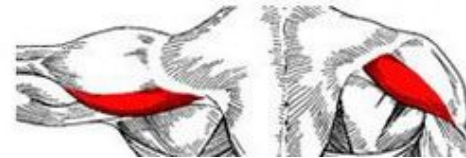Передний пучок

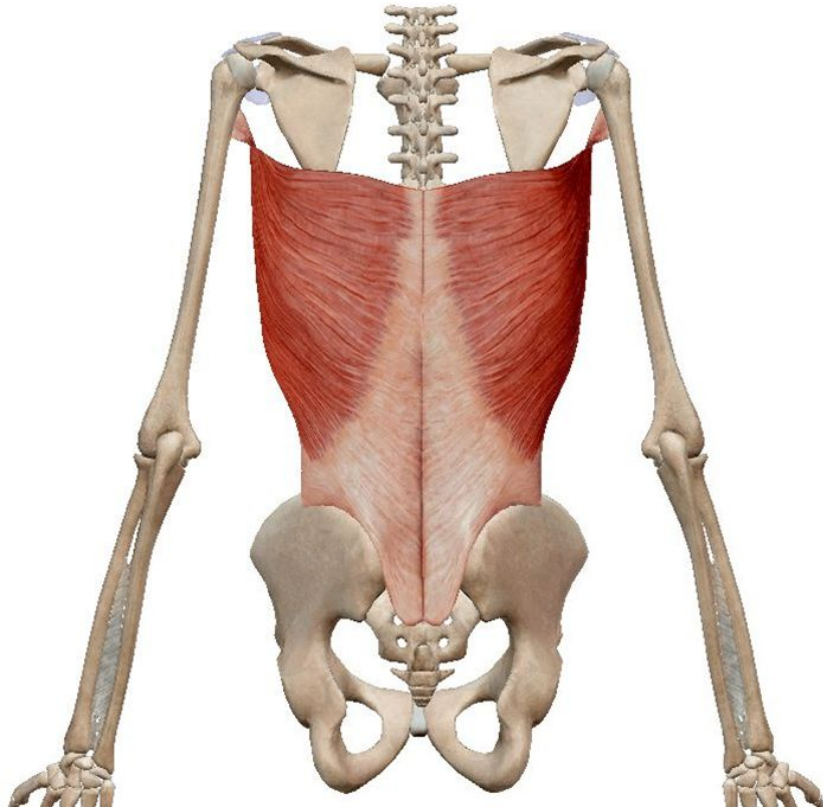


Средний пучок

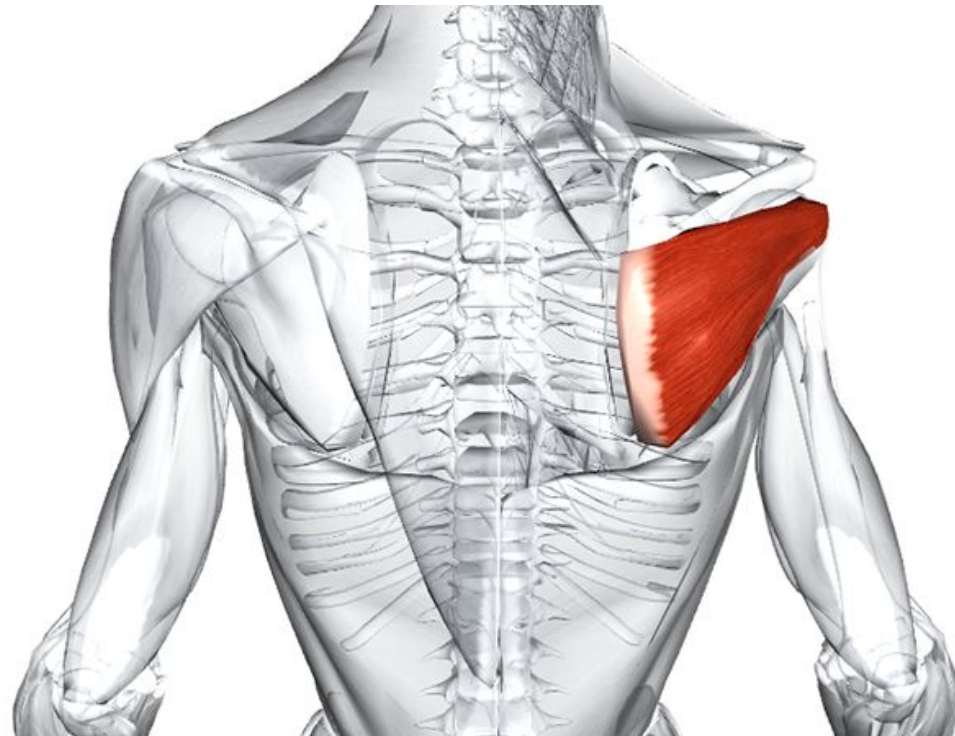


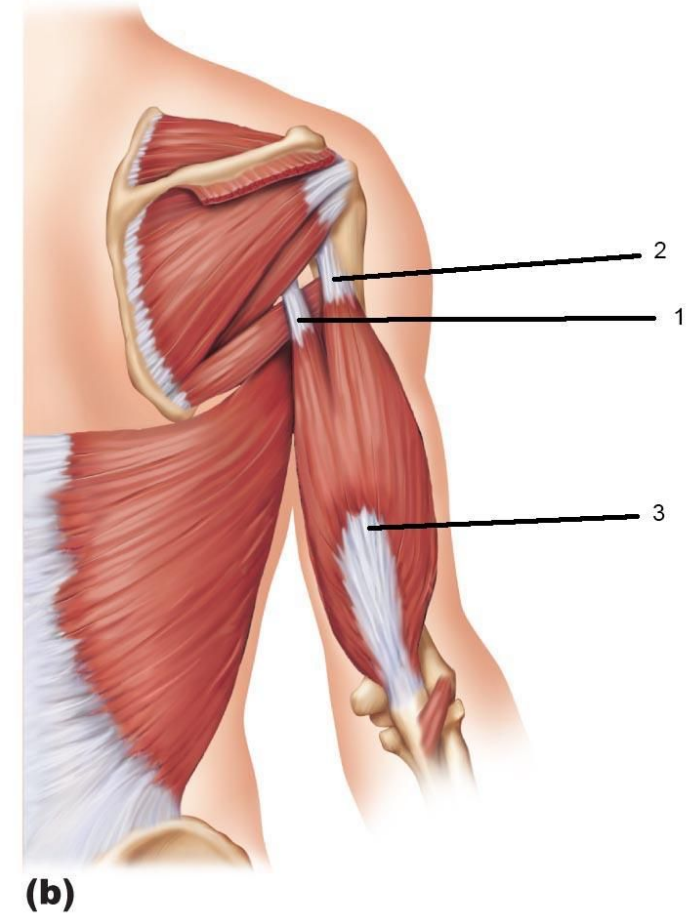
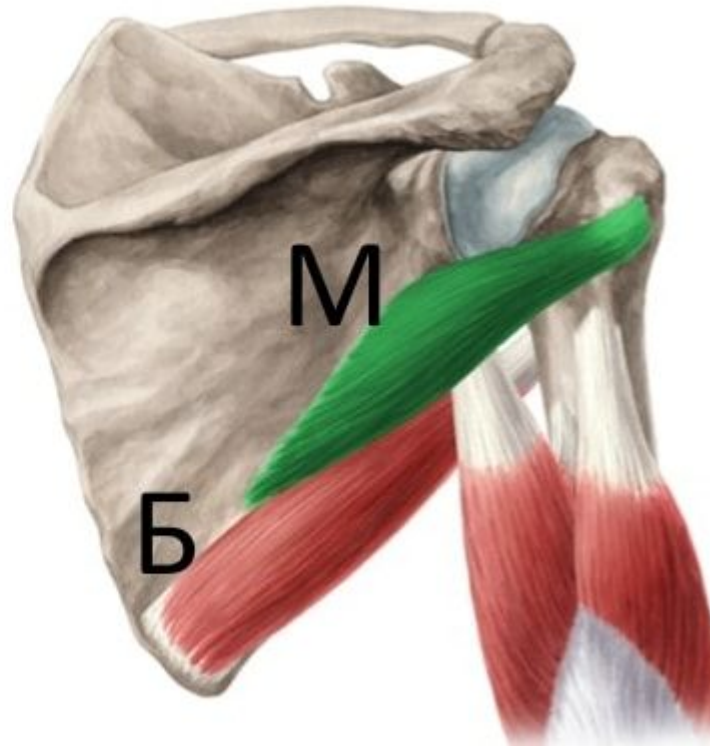
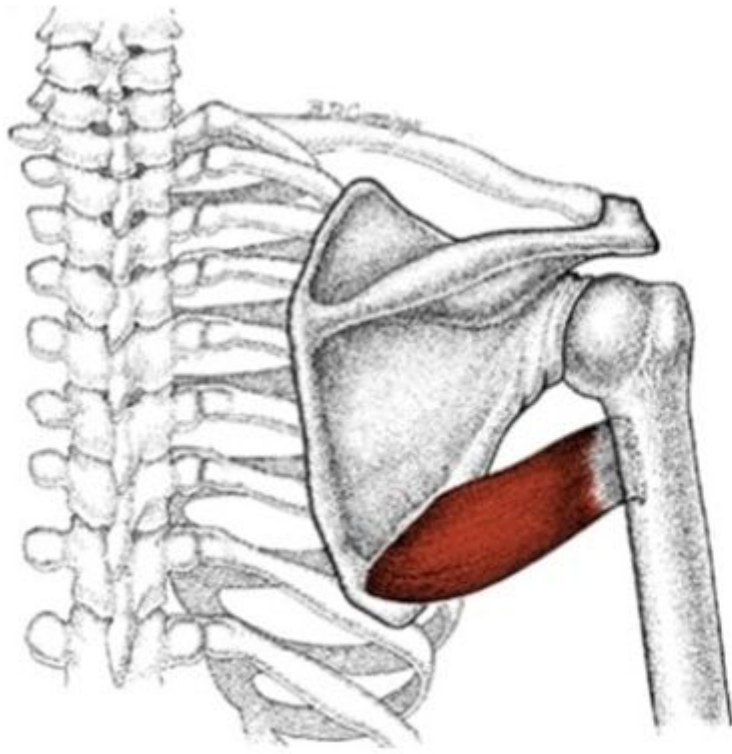
Задний пучок





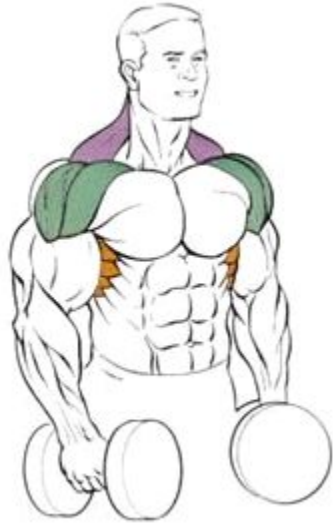- - широчайшая мышца спины
- - подостная мышца:



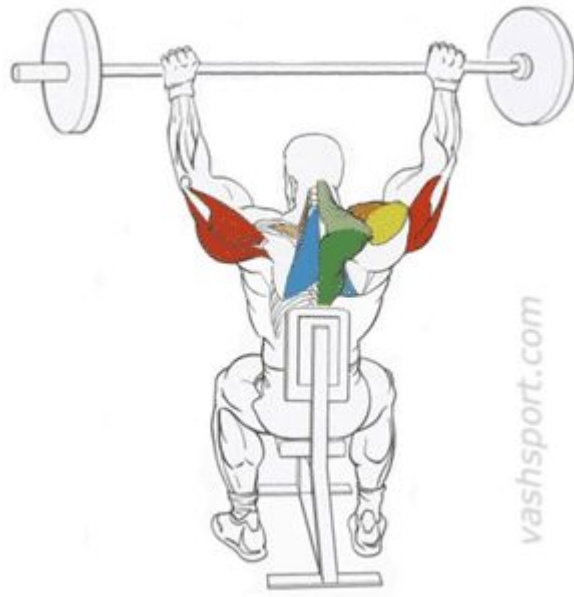

(b)

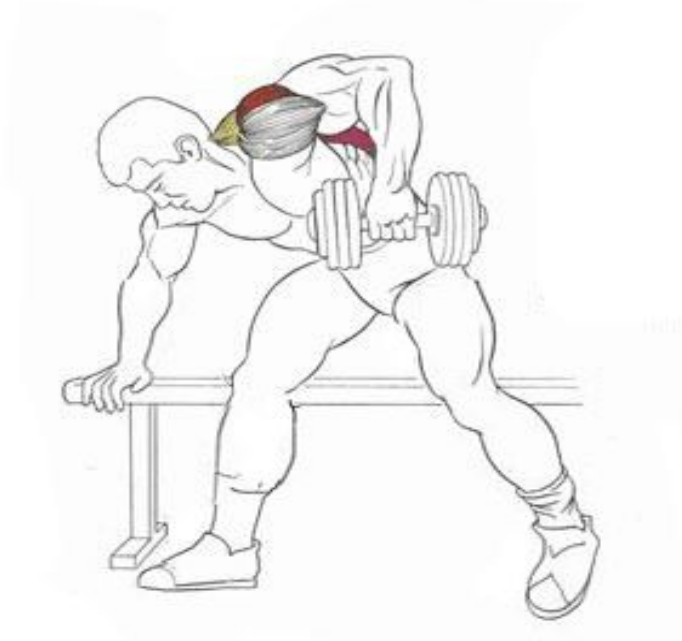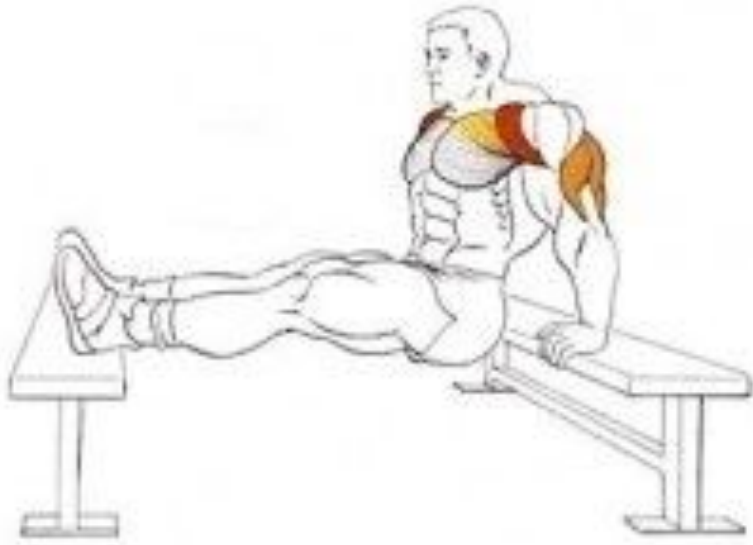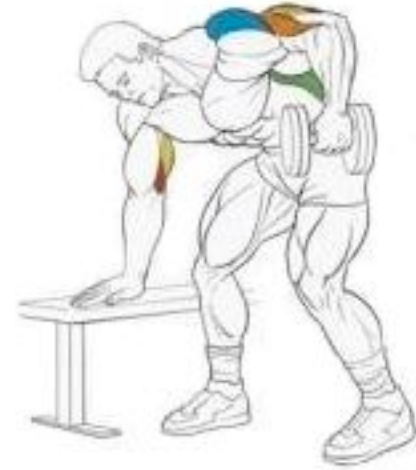- - малая круглая мышца;
- - большая круглая мышца;
- - длинная головка трехглавой мышцы плеча.



vashsport.com

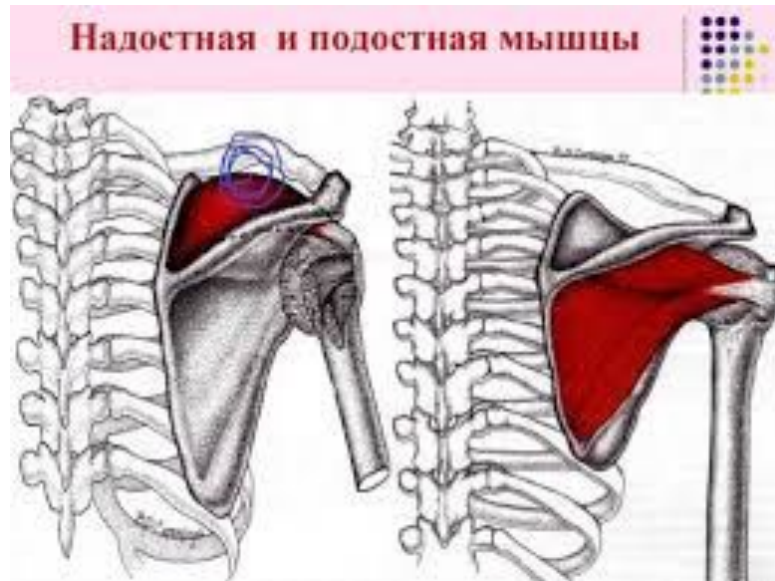

vashsport.com



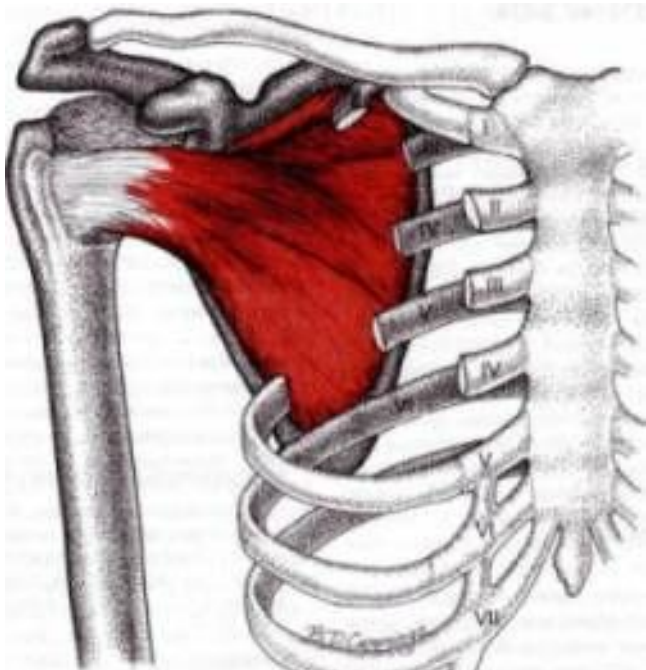
Отведение плеча

- - дельтовидная мышца;
- надостная мышца

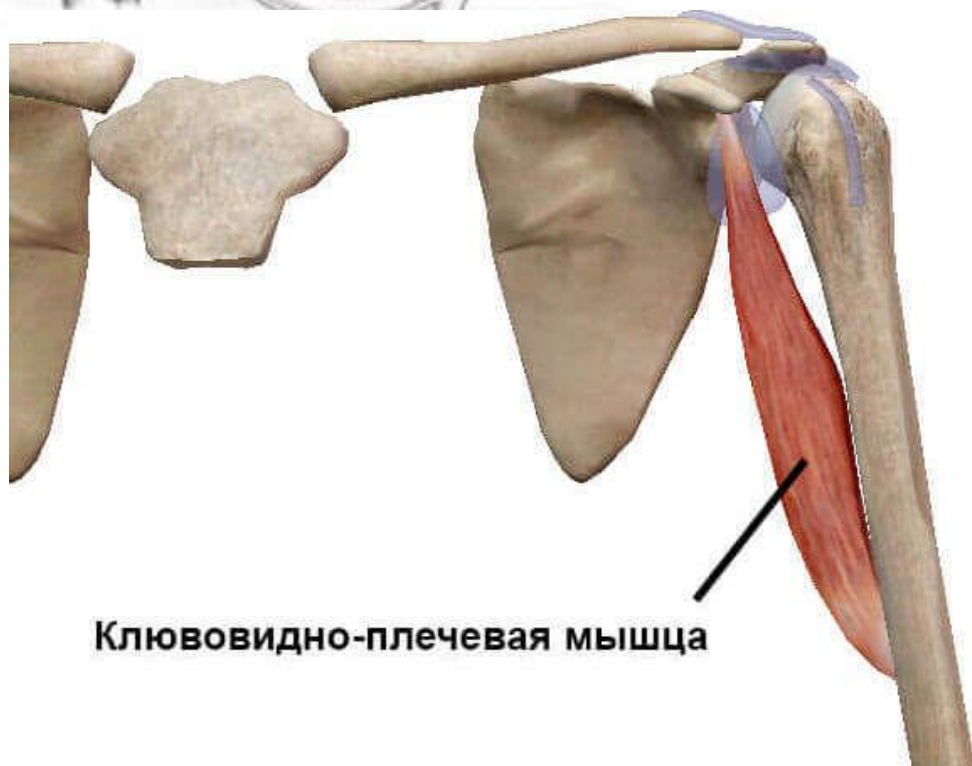

Приведение плеча

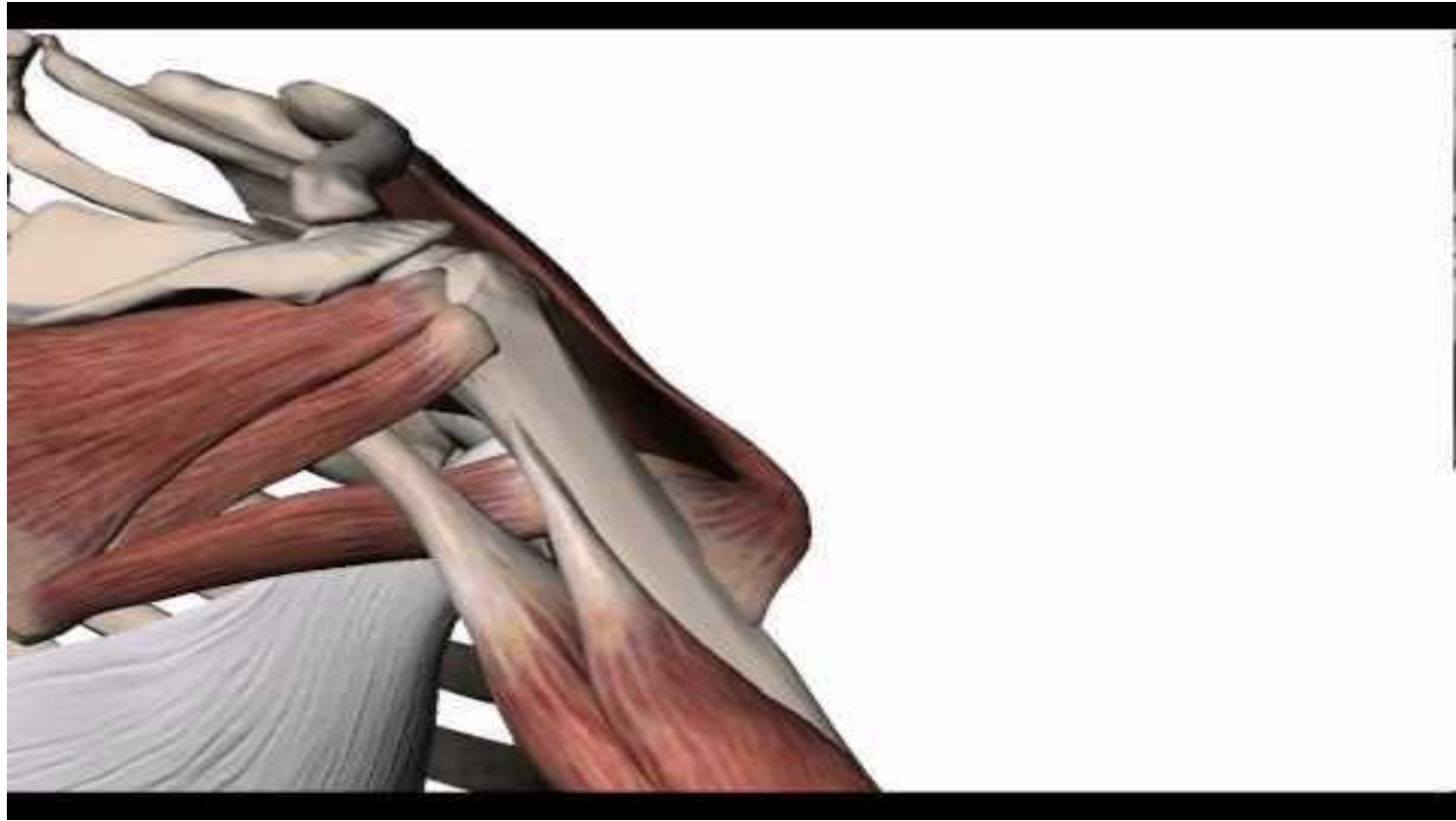- большая грудная мышца;
- широчайшая мышца спины;
 - - малая круглая мышца;
 - - большая круглая мышца;
- длинная головка трехглавой мышцы плеча
- подлопаточная мышца;
- клювовидно-плечевая мышца;
- подостная мышца;



- подлопаточная мышца;
- клювовидно-плечевая мышца;

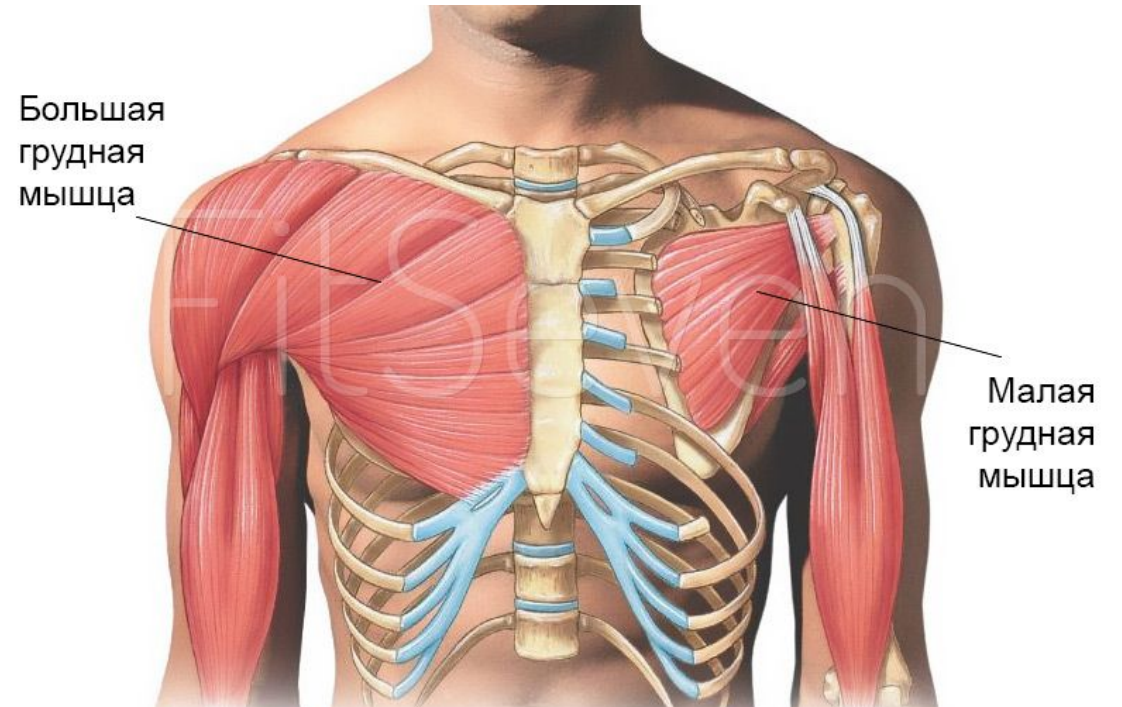


Клювовидно-плечевая мышца



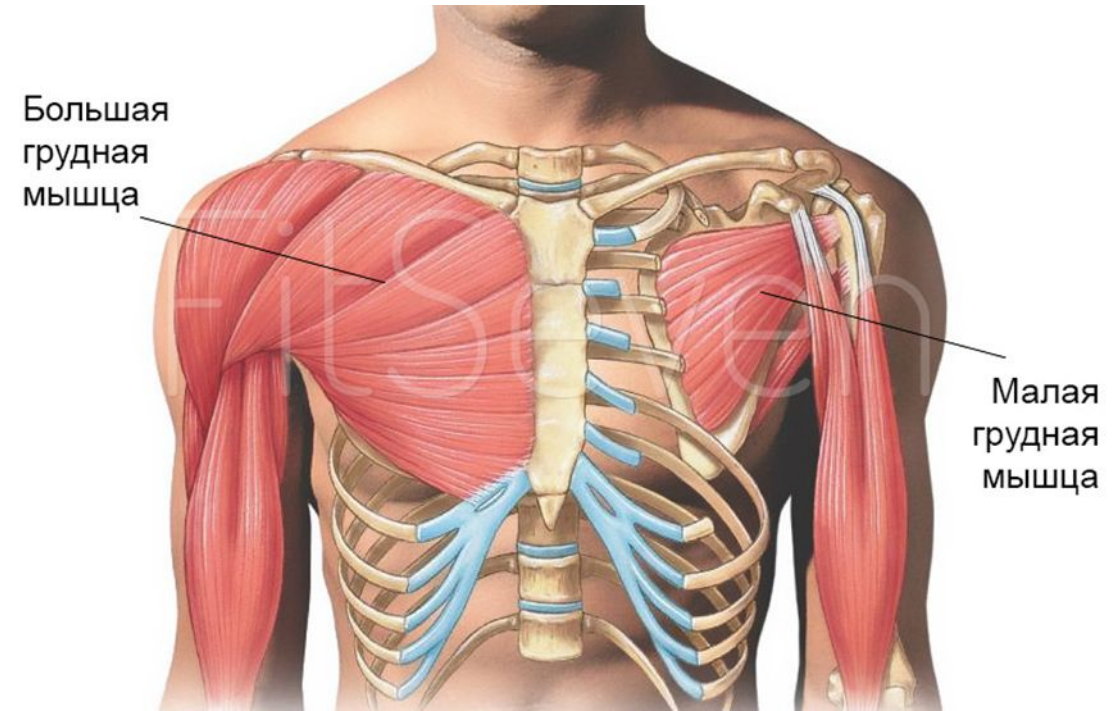
Пронацию плеча, поворот его внутрь вокруг вертикальной оси, производят:

- - передняя часть дельтовидной мышцы;
- - большая грудная мышца;
- - широчайшая мышца спины;
- - большая круглая мышца;
- - подлопаточная мышца.



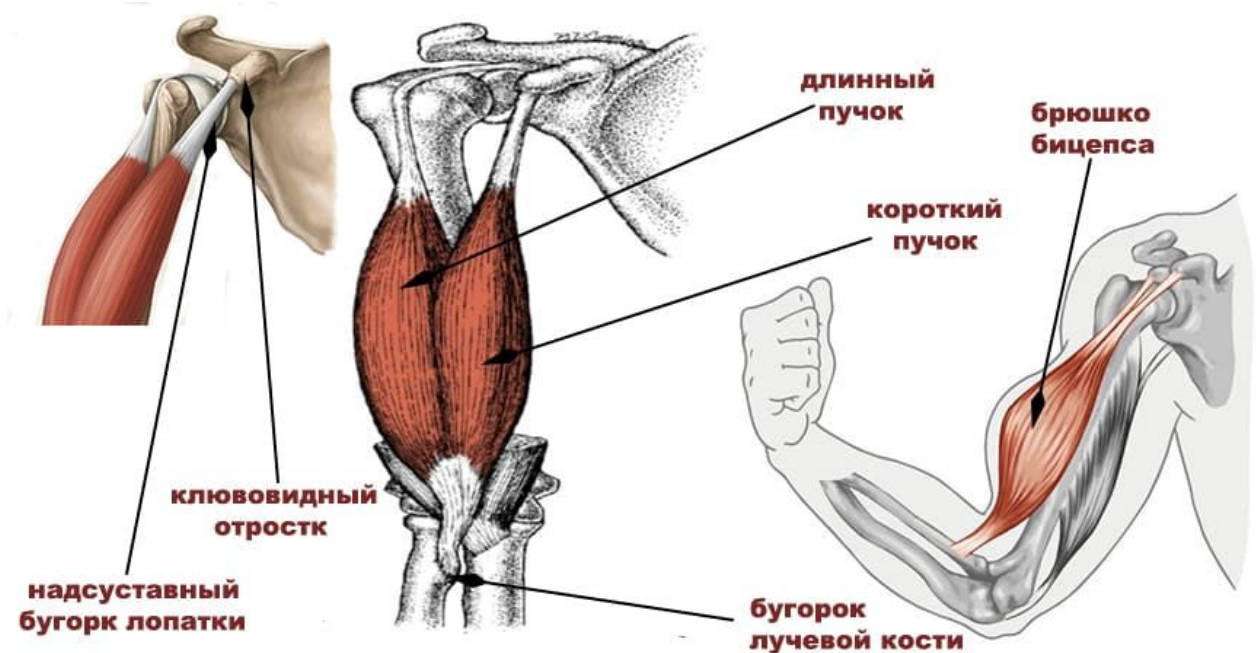
Супинацию плеча, поворот его кнаружи, осуществляют:

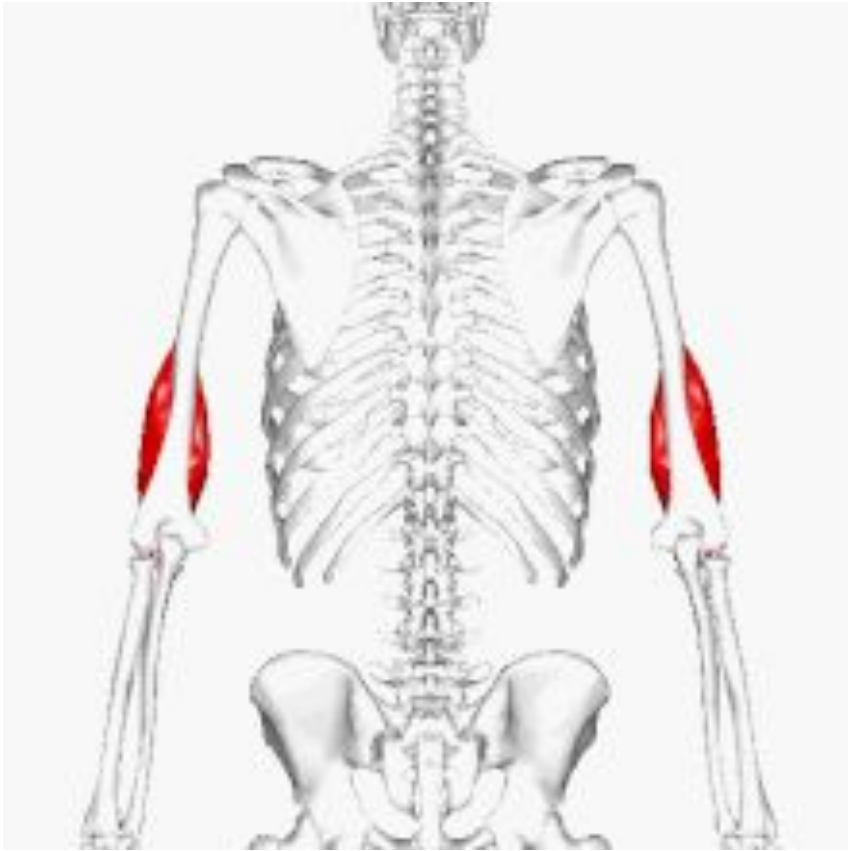
- - задняя часть дельтовидной мышцы;
- - подостная мышца;
- - малая круглая мышца.




Сгибание предплечья производят:

- - двуглавая мышца плеча;
- - плечевая мышца, расположенная под двуглавой мышцей плеча, начинающаяся от передней поверхности плечевой кости и прикрепляющаяся к венечному отростку локтевой кости;
- - плече-лучевая мышца;
- - круглый пронатор.

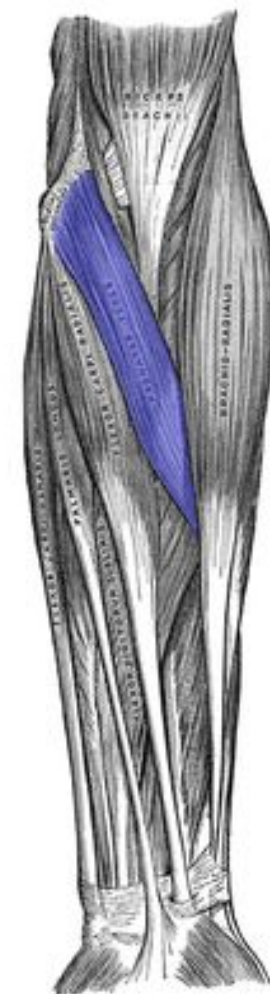
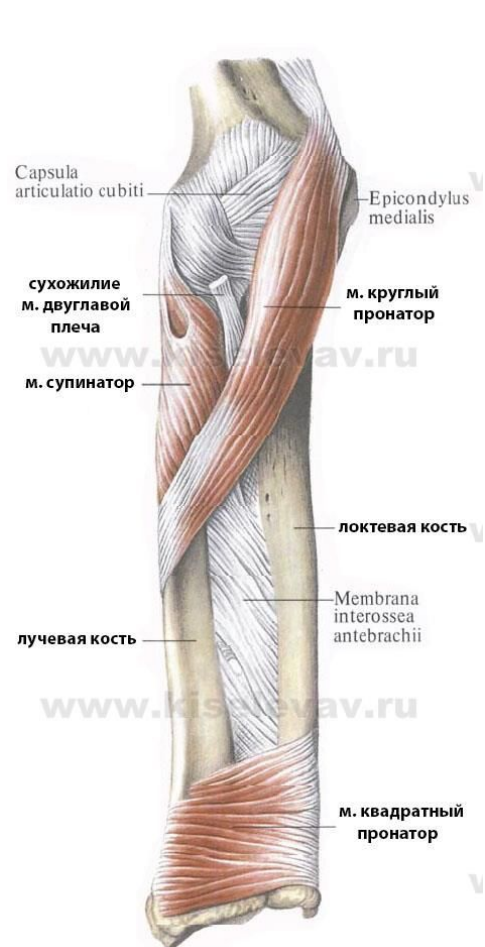



- - плечевая мышца, расположенная под двуглавой мышцей плеча, начинающаяся от передней поверхности плечевой кости и прикрепляющаяся к венечному отростку локтевой кости;

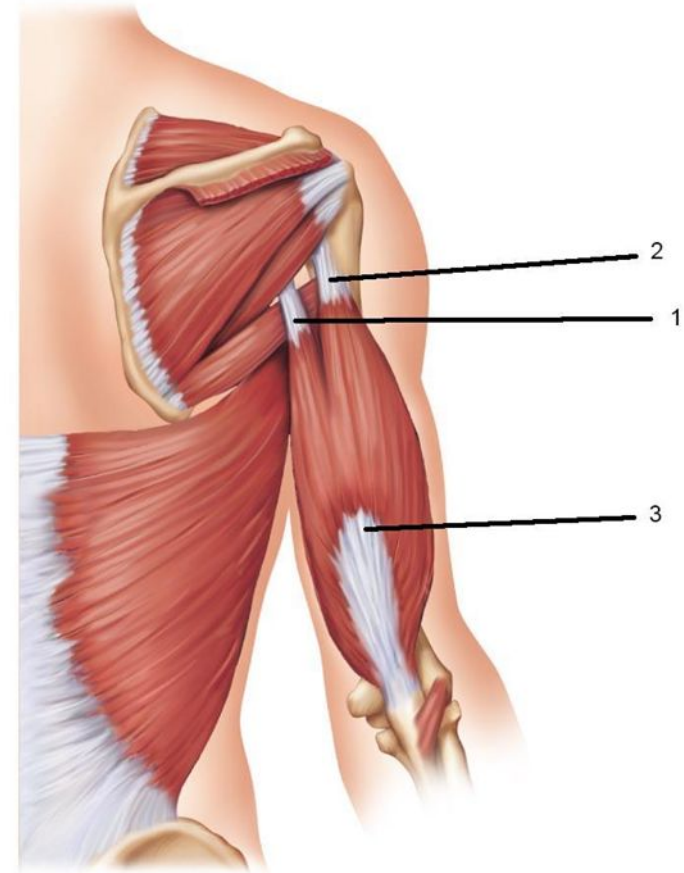
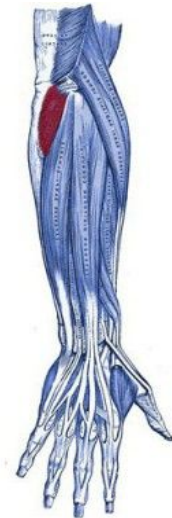

- - плече-лучевая мышца;
- - круглый пронатор.



Разгибание предплечья производят:

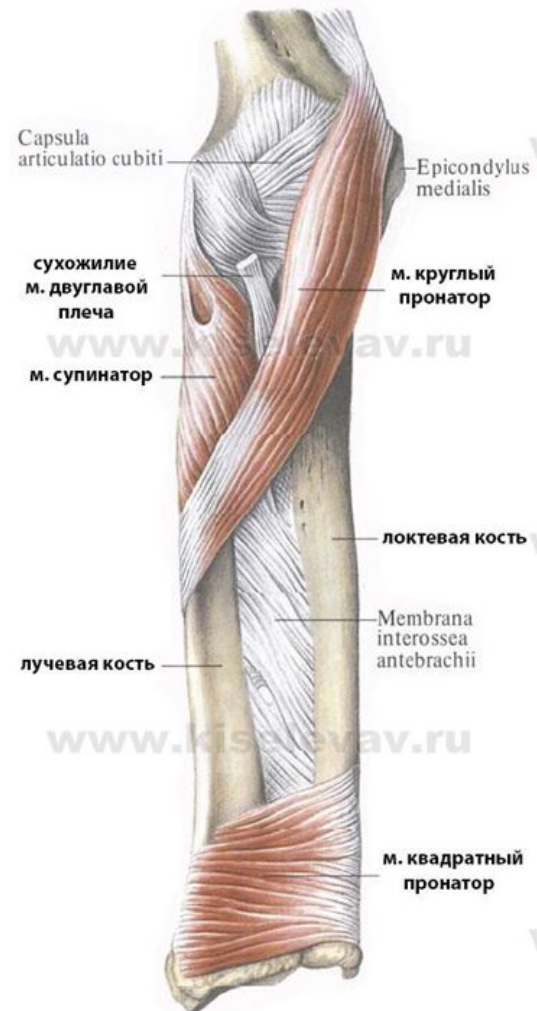- -трехглавая мышца плеча, имеющая три головки:;
- - локтевая мышца



(b)

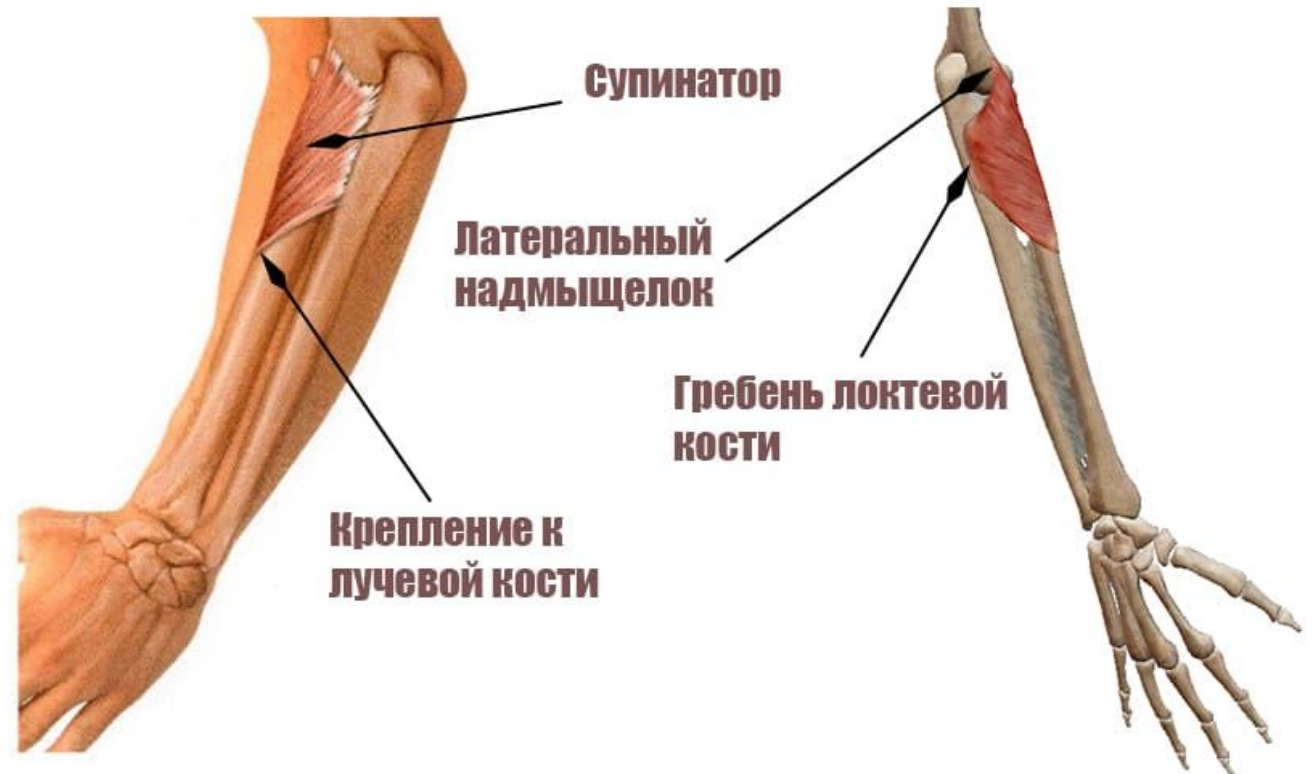
Пронацию предплечья производят:

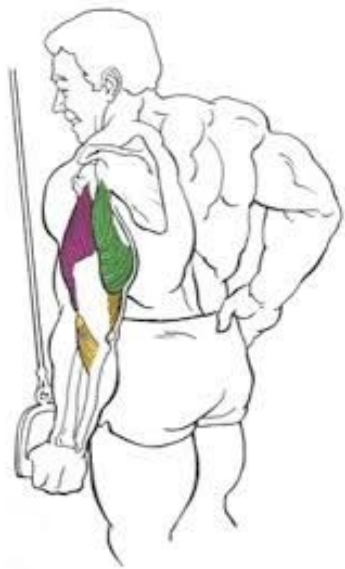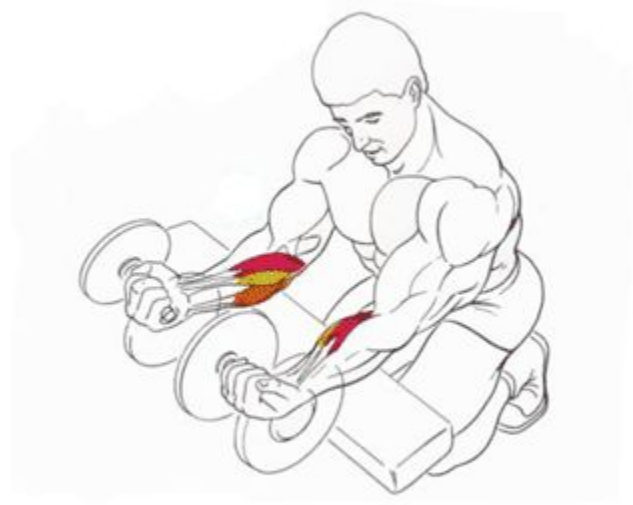- - круглый пронатор;
- - квадратный пронатор;
- - плече-лучевая мышца.



Супинацию предплечья производят:

- - двуглавая мышца плеча;
- - мышца-супинатор.





www.body-builder.info

BODY  BUILDER



nakachajsa.ru