Кортико-базальная дегенерация

Кортико-базальная дегенерация (КБД) — спорадическое дегенеративное заболевание ЦНС, развивающееся главным образом у лиц пожилого возраста (≈60 лет).

- Мужчины и женщины поражаются с одинаковой частотой;
- Тау-патия;
- Развивается исподволь, постепенное и непрерывное прогрессирование (≈8 лет);
- Клиническая картина складывается из признаков поражения коры и базальных ганглиев в любой комбинации и в любой последовательности.

Преимущественно поражаются:

- лобно-теменная кора;
- черная субстанция

Реже:

- стриатум;
- вентролатеральный таламус;
- ядра среднего мозга;
- ядра мозжечка;
- нижние оливы

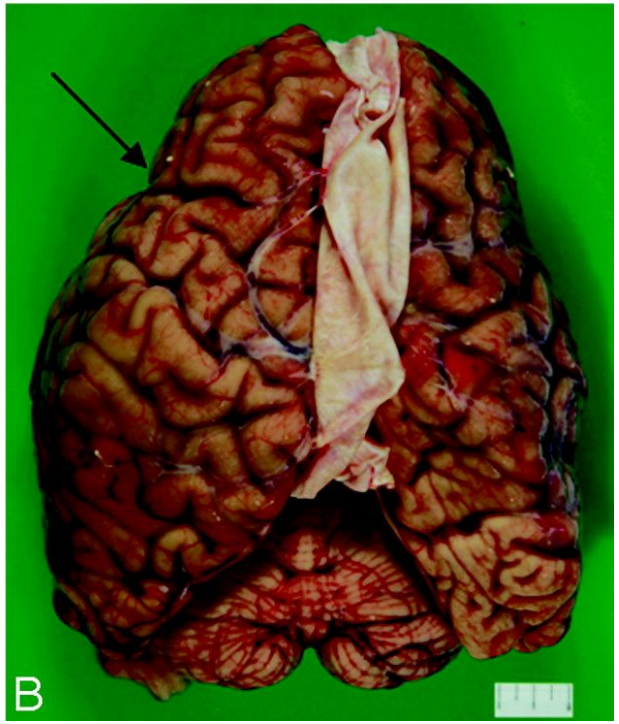

Морфология

Микроскопически:

- Уменьшение численности нейронов в лобной и теменной коре;
- Глиоз в белом веществе;
- *Ахроматические баллонообразные нейроны* в коре, базальных ганглиях, структурах среднего мозга, зубчатом ядре мозжечка;
- Внутриклеточные включения, содержащие тау-протеин в нейронах и в глиальных клетках: в астроцитах (формируя специфичные для КБД *«астроцитарные» бляшки*) и олигодендроцитах.

Макроскопически:

- Асимметричная атрофия вещества мозга, более выраженная в лобной и теменной коре;
- Депигментация черной субстанции.

При гистохимических исследованиях: резкое уменьшение содержания

Клиника

- Асимметричный акинетико-ригидный синдром
- **Синдром «чужой конечности»**
- Нарушение высших корковых функций (апраксия, афазия)
- Нарушение сложных видов чувствительности
- Мышечные дистонии
- Миоклония
- Надъядерные глазодвигательные нарушения
- Тремор (постуральный, реже – кинетический)
- Пирамидные нарушения
- Лобные знаки (хватательный рефлекс, феномен противодержания)
- Хореотатетоз
- Дизартрия (70%);

Критери кортикобазальной дегенерации по W.H. Oertel и N. Quinn (1996)

для постановки диагноза КБД необходимо наличие 3-х из 6-ти следующих признаков:

1. L-ДОФА-резистентный акинетико-ригидный синдром;
2. феномен «чужой» конечности;
3. апраксия или нарушение сложных видов глубокой чувствительности;
4. фокальная дистония в конечности;
5. миоклонии;
6. грубый постуральный или кинетический тремор.

Критерии кортикобазальной дегенерации по R. Kumar и соавт. (1998)

1. хроническое прогрессирующее течение;

2. асимметричное начало (включая развитие афазии или апраксии);

3. нарушение высших корковых функций, в том числе:
   3.1. идеомоторная апраксия (нарушение выполнения смысловых действий, которые невозможно объяснить элементарными двигательными расстройствами);
   3.2. нарушения сложных видов чувствительности (при сохранности простых видов чувствительности и понимании больным задания; в том, что больной понимает задание, можно убедиться при удовлетворительном выполнении пробы на менее пораженной конечности);
   3.3. синдром «чужой» конечности (наличие левитации недостаточно для диагностики синдрома «чужой» конечности);

4. наличие экстрапирамидных нарушений, в том числе акинетико-ригидного синдрома, резистентного к препаратам L-дофы в сочетании с одним из двух следующих синдромов:
   4.1. дистония конечности с ее патологической установкой (в том числе в покое);
   4.2. спонтанная и рефлекторная фокальная миоклония (распространяемая за пределы стимулируемых пальцев);

5. отсутствие симптомов исключения:
   5.1. начало с когнитивных нарушений (иных, чем афазия или апраксия);
   5.2. хорошая и стойкая реакция на препараты L-дофы;
   5.3. тремор покоя;
   5.4. тяжелая вегетативная недостаточность;
   5.5. умеренная или тяжелая деменция (у больного, способного к самостоятельному передвижению) – данный критерий исключает «атипичные» случаи КБД, проявляющиеся прогрессирующей деменцией лобного типа;
   5.6. рано развивающийся парез взора вниз (у больного, способного к самостоятельному передвижению);
   5.7. очаговые изменения при КТ или МРТ, способных объяснить клиническую картину.

Первым проявлением, как правило, является **неловкость в одной из конечностей** (чаще всего в руке), а также онемение, сопровождающееся нарушением сложных видов чувствительности (астереогнозом, аграфестезией, нарушением дискриминационного чувства)

↓

Симптоматика постепенно распространяется на ипсилатеральную конечность

↓

На контралатеральную руку или ногу

Синдром «чужой» конечности (50% случаев)

- Субъективное ощущение отчуждения конечности;
- Её автономная непроизвольная двигательная активность (при этом пациент не может остановить или как-то контролировать собственную конечность).

Пораженная конечность может совершать разнообразные движения:

- Подниматься вверх (левитация), прикасаться к голове или к другим частям тела, доставать из кармана какие-либо вещи и т.д.
- Синкинетические движения: «чужая» рука повторяет действия здоровой руки.
- Интермануальный конфликт (пораженная конечность мешает здоровой совершать какие-либо действия).

Паркинсонизм

- Развивается, как правило, в первые 3 года после начала заболевания;
- Асимметричное начало;
- По мере прогрессирования заболевания двигательные нарушения нарастают, распространяются и становятся двухсторонними;
- Резистентность к препаратам леводопы;
- Походка пациентов с КБД может напоминать походку больных с БП, но чаще отмечается изменение ходьбы по типу апраксии.

Мышечная дистония (53–83%)

- Фокальная/сегментарная
- Обычно вовлекает конечности и/или аксиальную мускулатуру
- Характерна для КБД своеобразная *дистоническая поза руки с приведением плеча, сгибанием предплечья, кисти и пальцев* (некоторые пальцы могут оставаться разогнутыми).
- Иногда пальцы буквально впиваются в ладонь, и больные вынуждены брать в руку клубок ниток, чтобы не поранить руку ногтями.

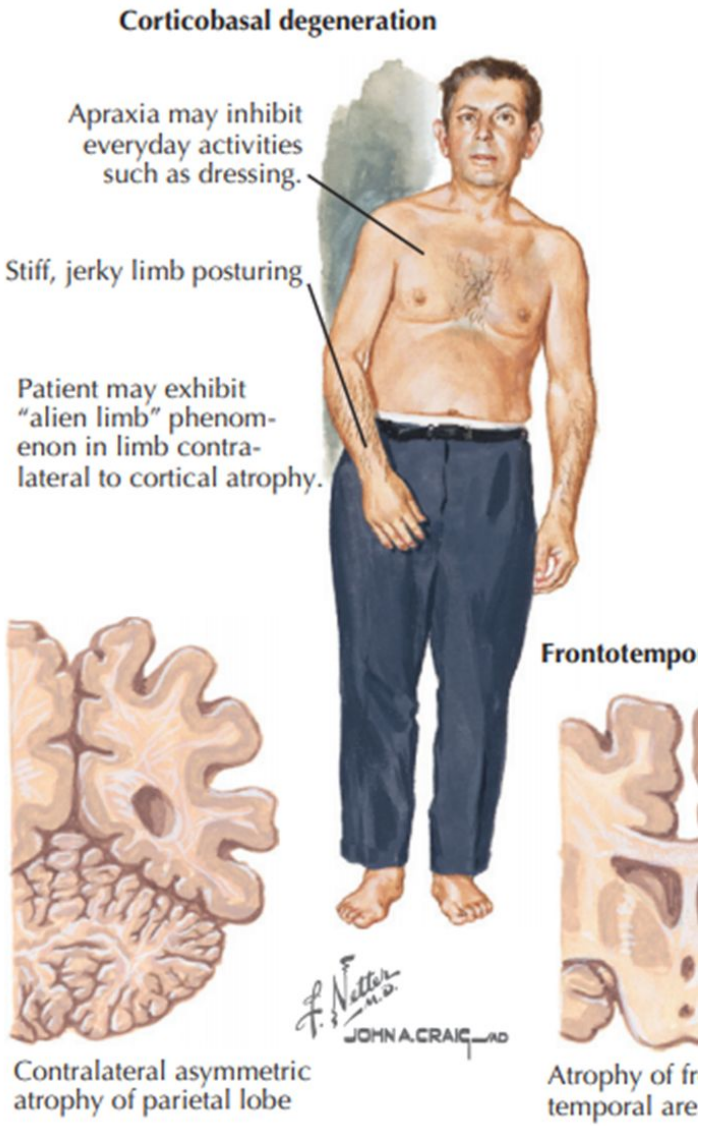

Миоклония (45%)

- Чаще в наиболее пораженной конечности.
- Миоклонические подергивания, как правило, усиливаются при движении (*кинетическая, или интенционная, миоклония*),
- Их можно также вызвать путем механической или электрической стимуляции (*рефлекторная миоклония*).
- Миоклония носит корковый характер и связана с нарушением интракортикального или кортикоталамического торможения, вызванного селективной дегенерацией ГАМКергических нейронов или астроцитарной патологией

Надъядерные глазодвигательные нарушения (90%)

- Затруднение инициации и ограничение амплитуды горизонтальных и/или вертикальных саккадических и следящих движений;
- Явный парез взора (чаще вертикального) встречается лишь у 20% больных и обычно на поздней стадии заболевания;
- Иногда отмечаются форсированное отведение глазных яблок;
- Апраксия открывания глаз (нарушение реципрокных соотношений между круговой мышцей глаза и мышцей, поднимающей верхнее веко, в результате чего больной периодически не может произвольно открыть глаза).

Нарушение высших мозговых функций
(более 90%)

Наиболее характерна – **апраксия** (84%)

Нередко она развивается уже на ранней стадии заболевания.

Апраксия почти всегда присутствует в тех случаях, когда заболевание преимущественно поражает левое (доминантное) полушарие, а симптоматика, соответственно, начинается с правой руки.

Апраксия при КБД чаще бывает двусторонней, но легче всего ее выявить в той руке, в которой менее выражена экстрапирамидная или пирамидная симптоматика

Апраксия

1. кинестетическая: трудности выполнения произвольных действий, которые связаны с нарушением восприятия собственного тела, при сохранной способности к планированию действий;

2. кинетическая: нарушение серийной организации и автоматизации движений;

3. идеаторная: нарушение построения (планирования) действий.

Диспраксические расстройства выявляются не только руках, но и в языке и оральных мышцах (оральная апраксия), глазодвигательных мышцах (апраксия взора).

Афазия (20-50%)

Чаще отмечается **динамическая афазия** – снижение беглости речи, паузы и остановки текущего речевого высказывания, нарушение грамматического строя речи, персеверациями слов и фраз.

Затруднение инициации речевой деятельности, нарушение построения речи на уровне предложений.

Нарушения походки (≈100%):

- Лобная дисбазия (апраксия ходьбы);
- Постуральная неустойчивость с частыми падениями (преимущественно кзади).

Пирамидные нарушения (более 70%) – оживление рефлексов, патологические кистевые и стопные знаки.

У небольшой части больных встречается **мозжечковая атаксия**;

Лечение

- У незначительной части больных выявляется умеренный (хотя и нестойкий) эффект при применении препаратов леводопы. Определенный результат можно иногда получить и с помощью агонистов дофамина. Однако чаще эти препараты оказываются неэффективными.
- Выраженность миоклонии и интенционного тремора можно уменьшить с помощью клоназепама. Постуральный тремор иногда облегчается с помощью бета-блокаторов.
- Попытки лекарственной терапии нередко лишь ухудшают состояние больных, способствуя нарастанию когнитивного дефекта, нарушений ходьбы, заторможенности и спутанности.
- При фокальных дистониях – инъекции ботулотоксина.
- Лечебная гимнастика (предотвращение контрактур, облегчение болезненной дистонии, поддержка активности больного).

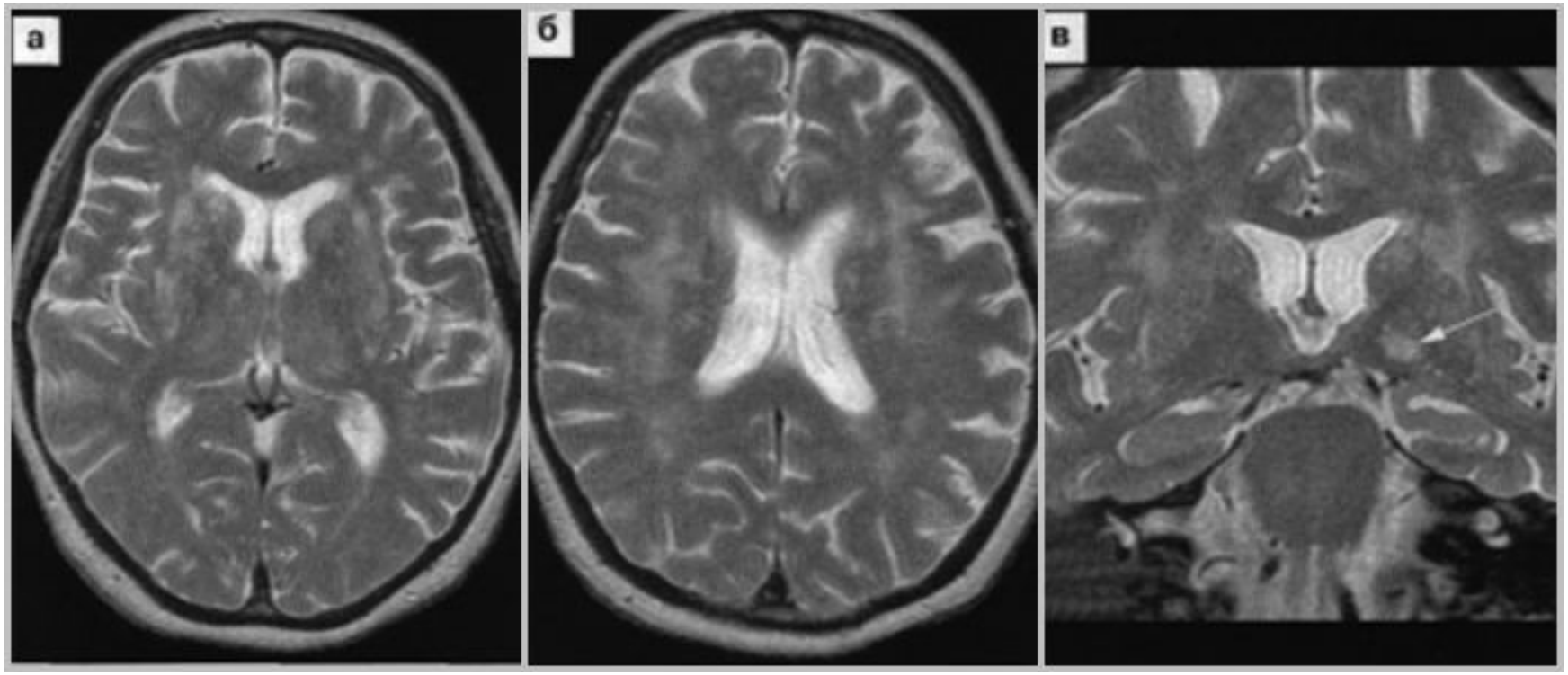

Кортико-базальная дегенерация. Синдром «чужой руки» справа. T2-WI.

На аксиальных (а, б) срезах определяется асимметричная атрофия больших полушарий, больше выраженная слева с наличием участков атрофической демиелинизации в подкорковых ядрах и глубоком белом веществе.

В левом таламусе на фронтальном срезе (в) определяется участок повышенного сигнала, контралатеральный синдрому «чужой руки» (стрелка).

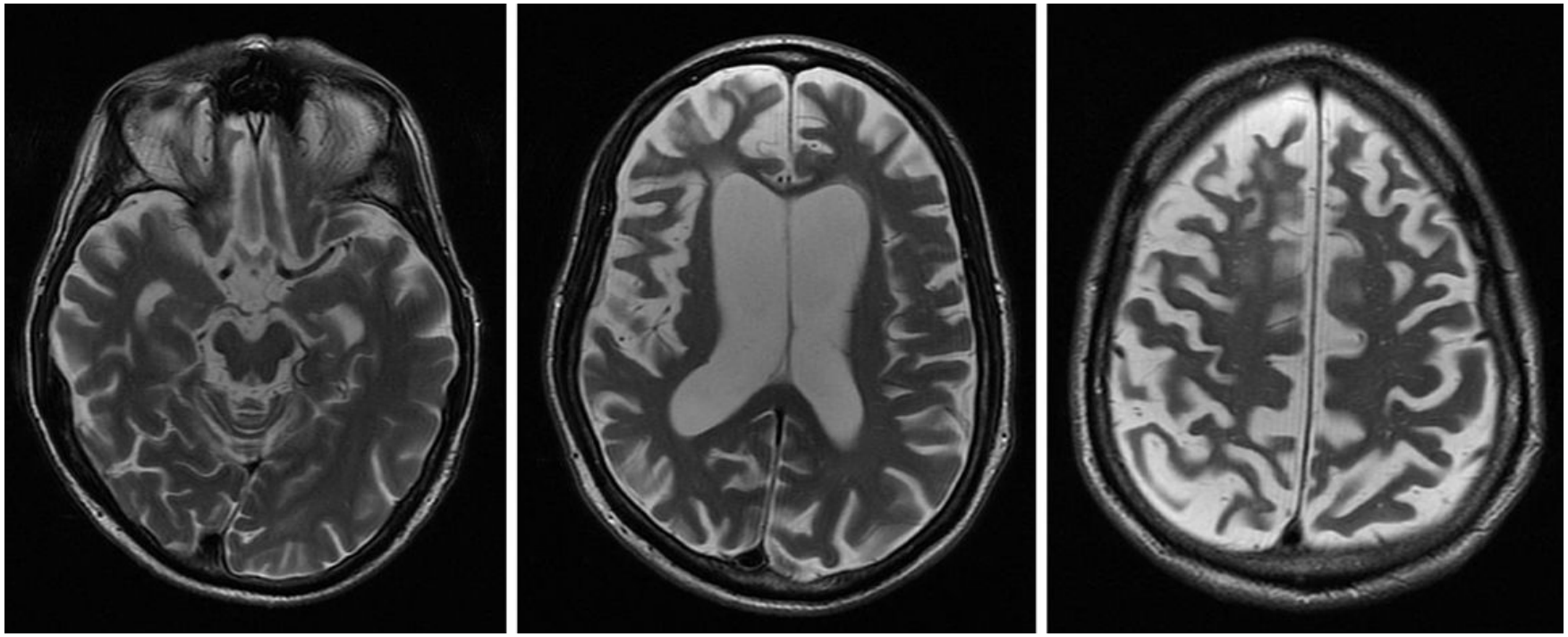

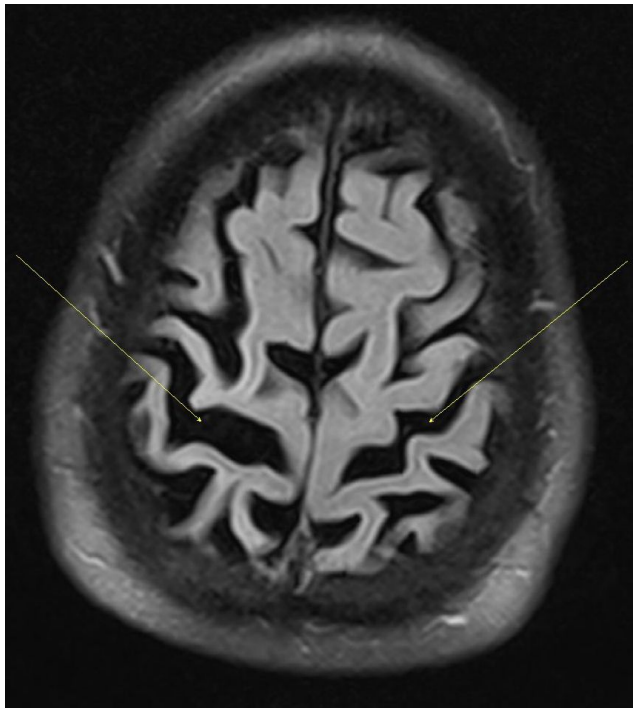

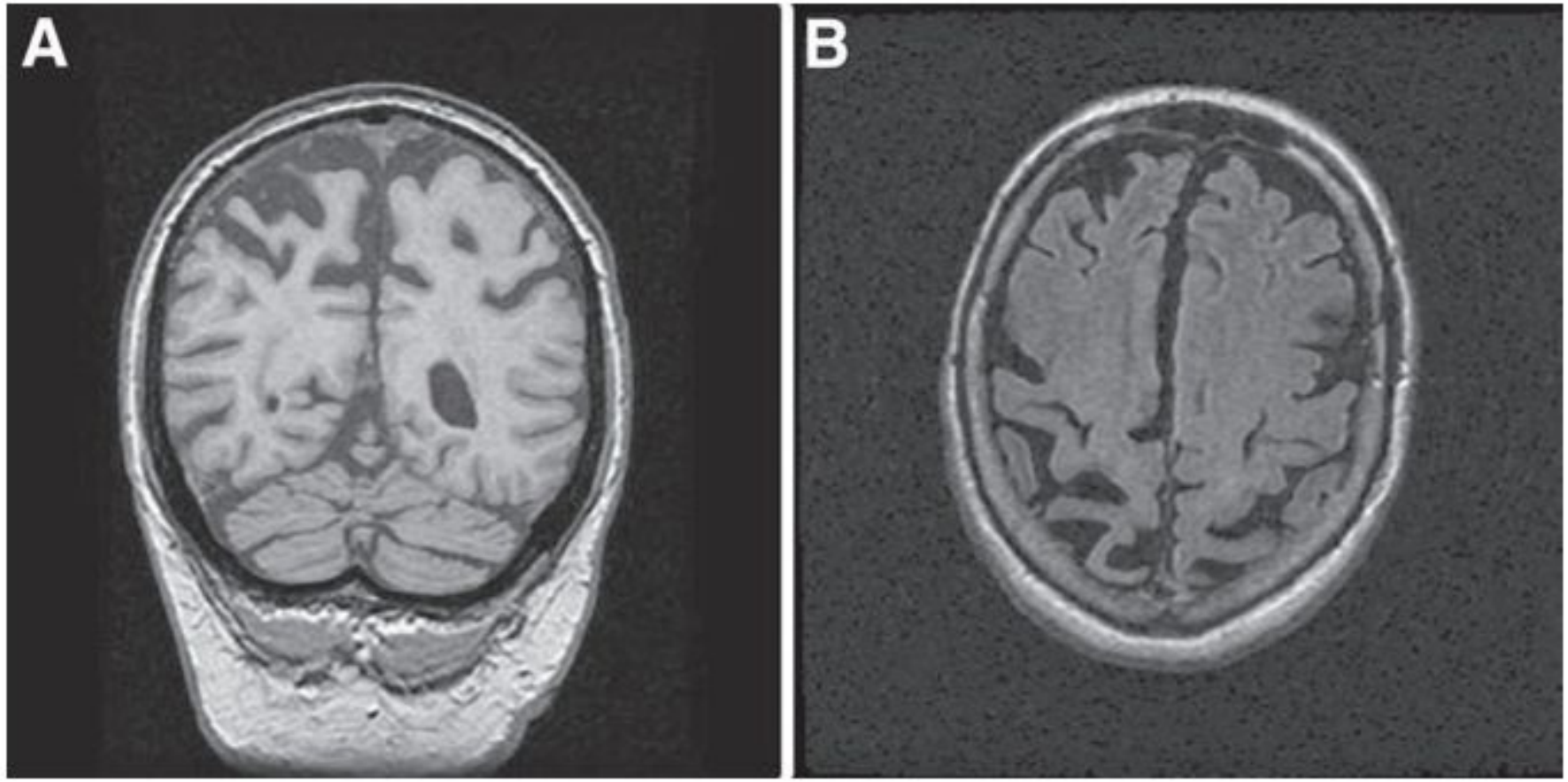

Fig.1. Coronal T1-weighted (**A**) and axial FLAIR (**B**) MR images in a patient with the corticobasal syndrome. Note the asymmetric parietal cortical atrophy, more evident in the right hemisphere in this patient.

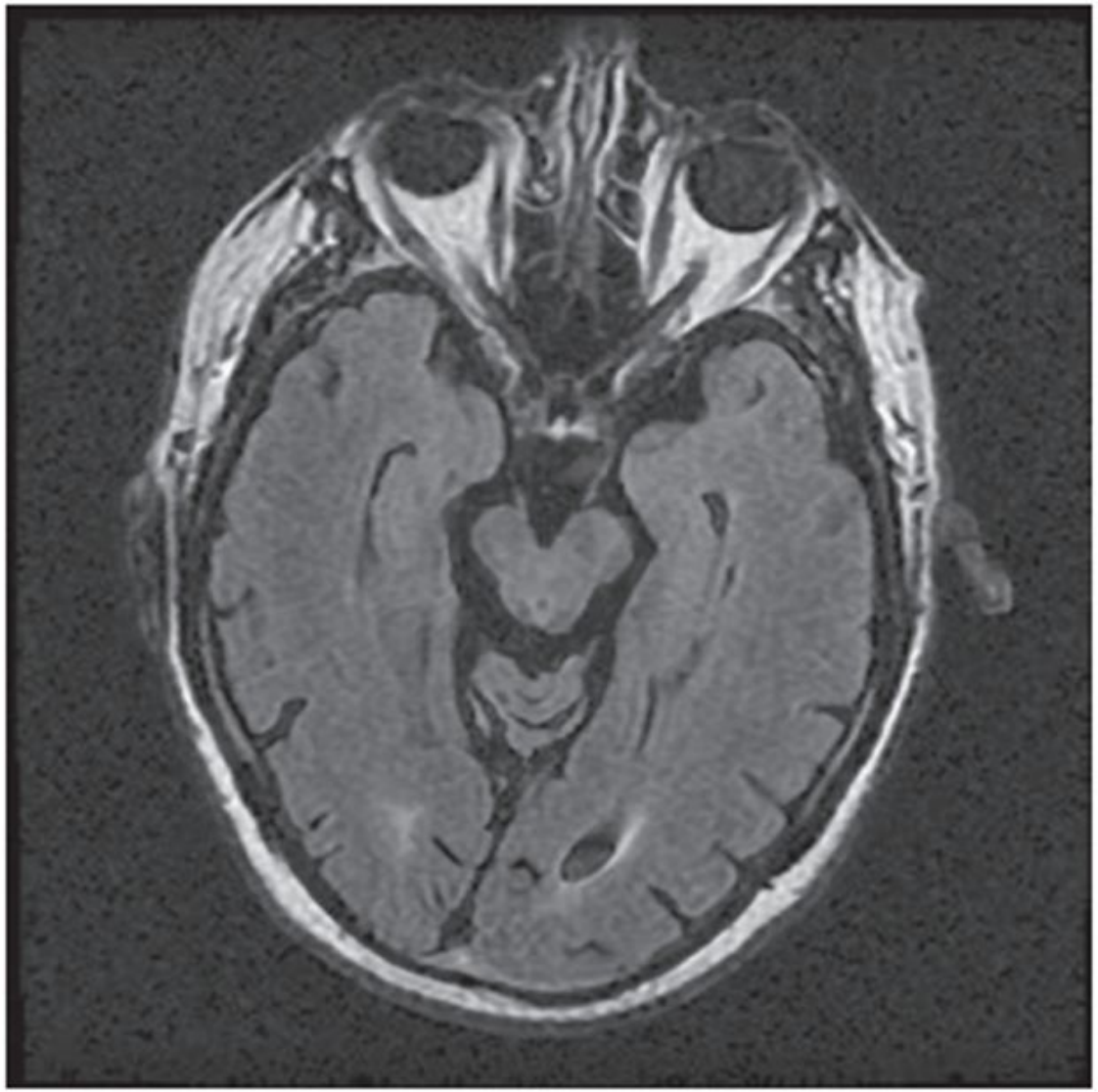

Fig. 2. Axial FLAIR MR image in a patient with the corticobasal syndrome, showing asymmetric atrophy of the cerebral peduncles.

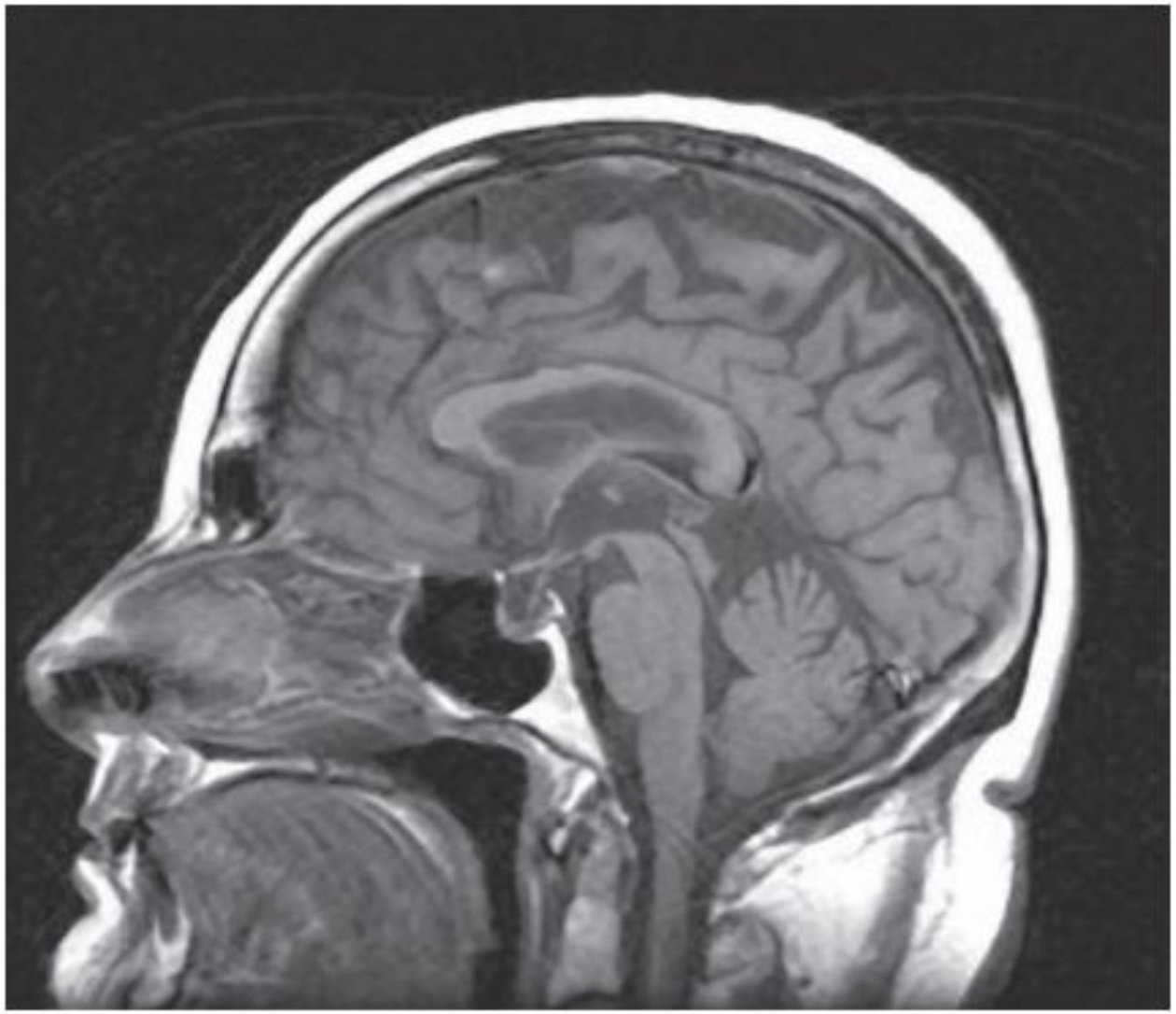

Fig. 3. Midsagittal T1-weighted MR image in a patient with the corticobasal syndrome, showing thinning of the corpus callosum where the projections between the parietal cortices traverse.

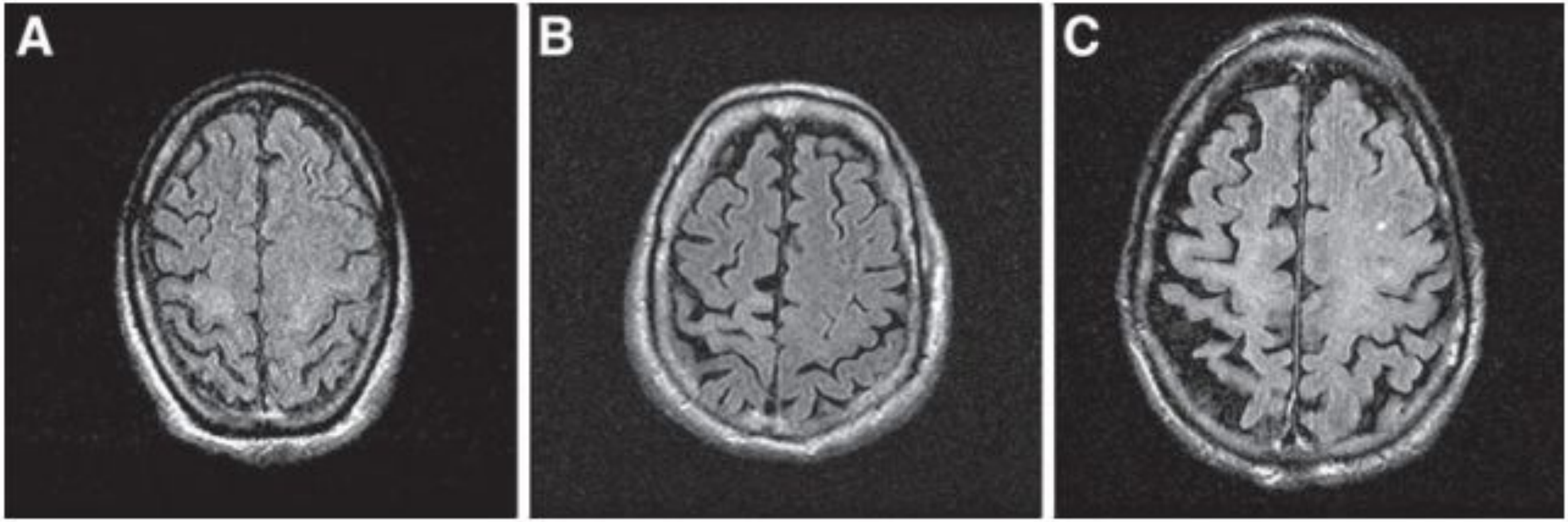

Fig. 5. Axial FLAIR MR images of three patients with the corticobasal syndrome, showing subtle, hazy increased signal in the subcortical posterior frontal/parietal white matter. The signal changes are asymmetric in **B** and **C**, but quite symmetric in **A** despite strikingly asymmetric clinical findings in all three patients.

Главное:

- Поражаются теменная и лобная доли, базальные ганглии. Атрофия, как правило, асимметричная асимметричное начало;
- Синдром «чужой руки»;
- Акинетико-ригидный синдром, резистентный к леводопе;
- Апраксия (кинестетическая, кинетическая, идеаторная);
- Дистоническая поза руки с приведением плеча, сгибанием предплечья, кисти и пальцев;
- Миоклонии.

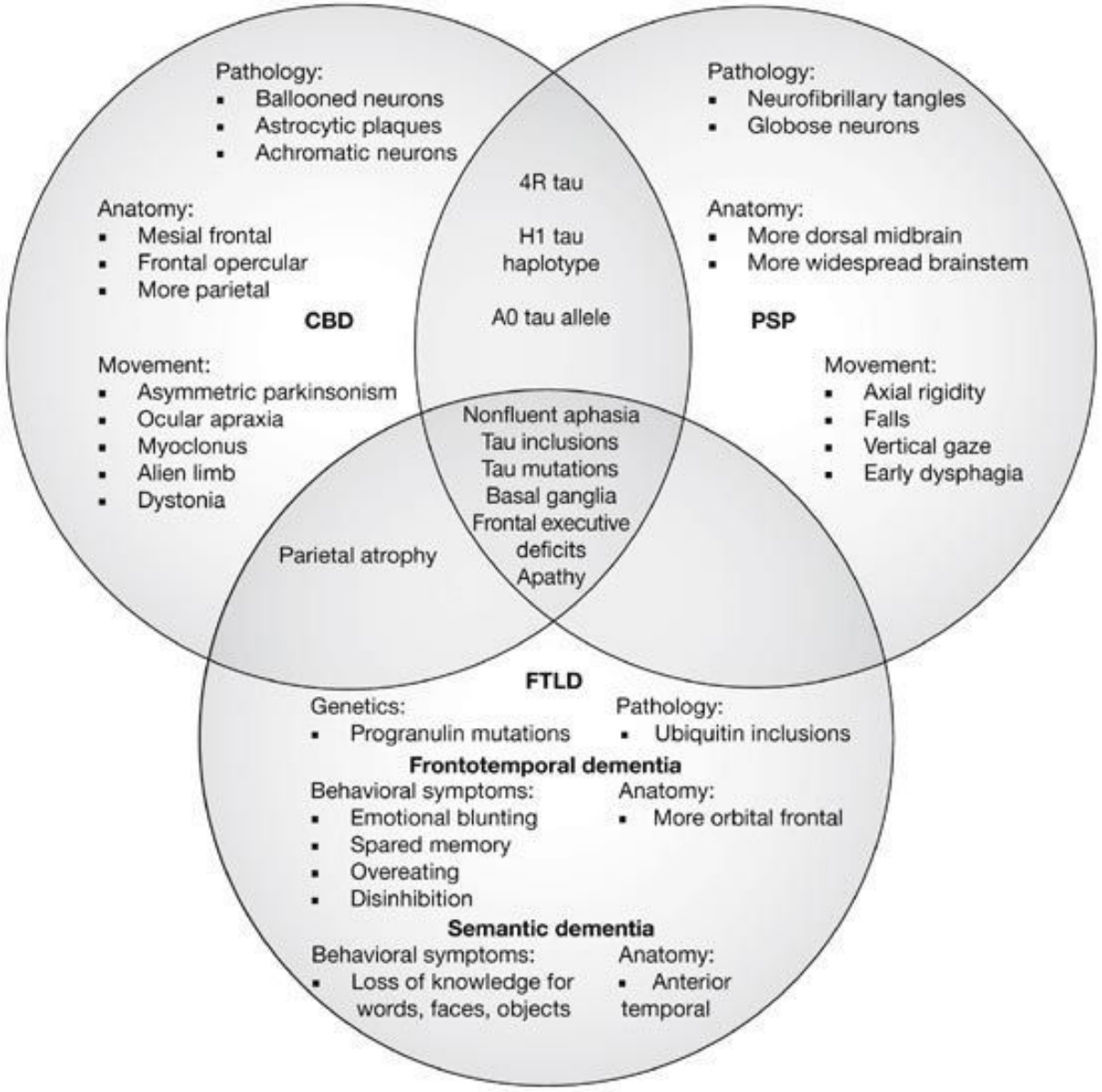
Pathology:
Ballooned neurons
Astrocytic plaques
Achromatic neurons
Anatomy:
Mesial frontal
Frontal opercular
More parietal
CBD
Movement:
Asymmetric parkinsonism
Ocular apraxia
Myoclonus
Alien limb
Dystonia
Pathology:
Neurofibrillary tangles
Globose neurons
Anatomy:
More dorsal midbrain
More widespread brainstem
PSP
Movement:
Axial rigidity
Falls
Vertical gaze
Early dysphagia
4R tau
H1 tau haplotype
A0 tau allele
Nonfluent aphasia
Tau inclusions
Tau mutations
Basal ganglia
Frontal executive deficits
Apathy
Parietal atrophy
FTLD
Genetics:
Progranulin mutations
Pathology:
Ubiquitin inclusions
Frontotemporal dementia
Behavioral symptoms:
Emotional blunting
Spared memory
Overeating
Disinhibition
Anatomy:
More orbital frontal
Semantic dementia
Behavioral symptoms:
Loss of knowledge for words, faces, objects
Anatomy:
Anterior temporal