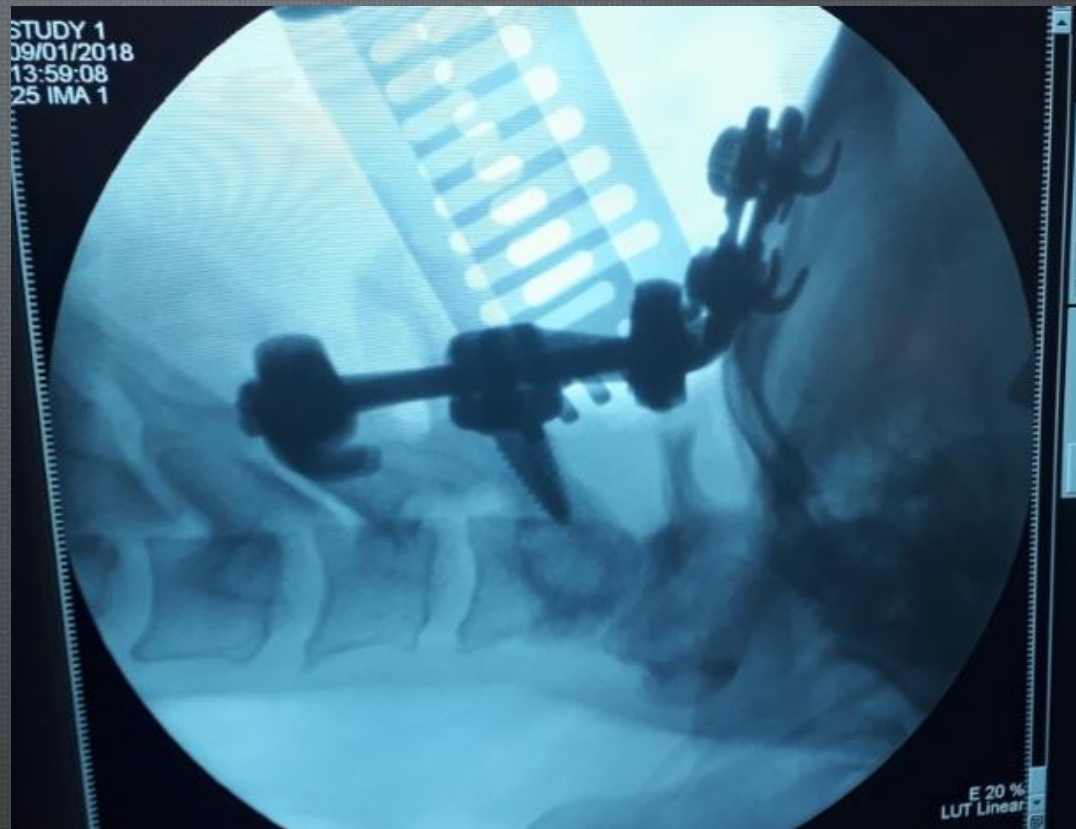
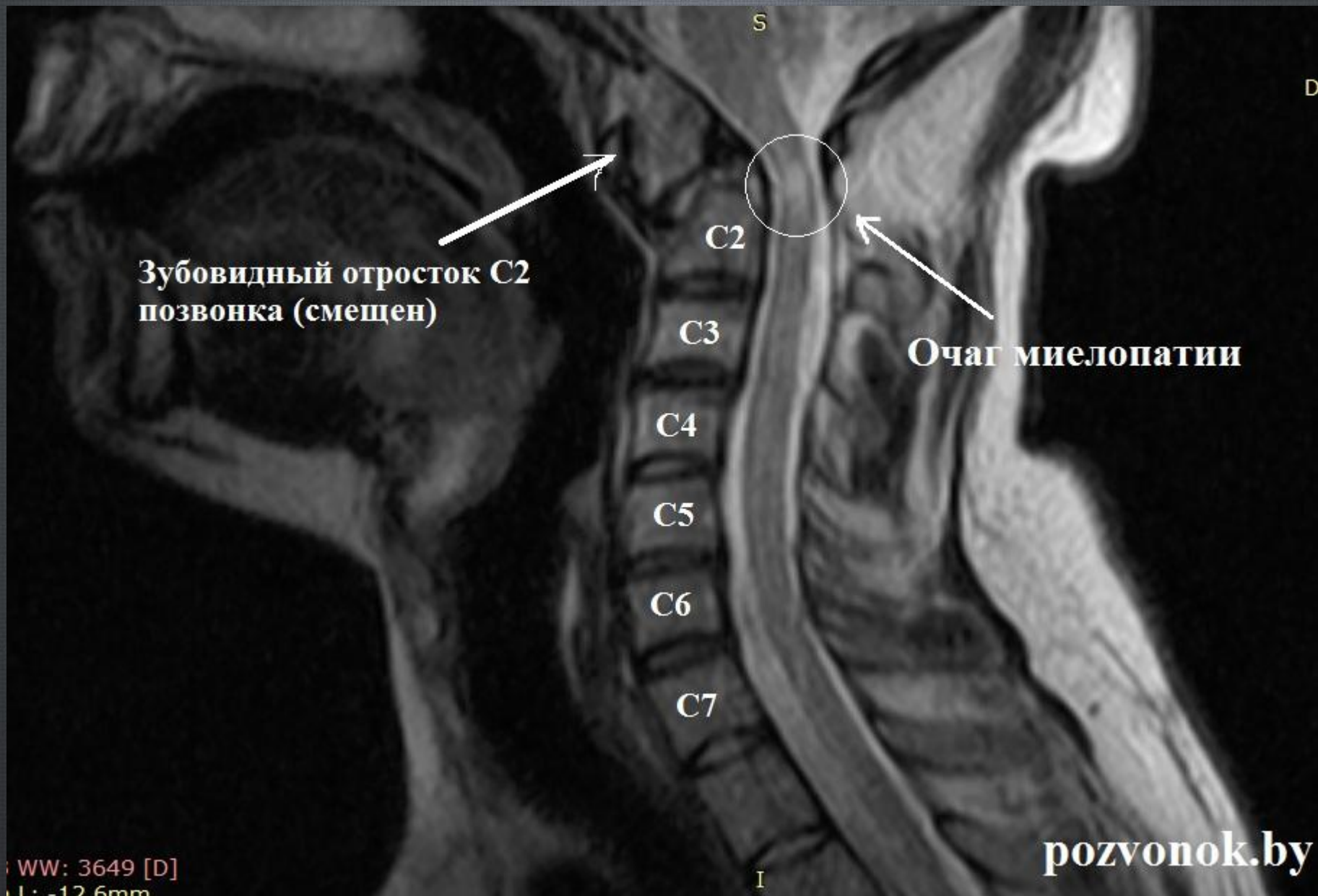


СПОНДИЛОДЕЗ КРАНИОВЕРТЕБРАЛЬНОЙ ОБЛАСТИ



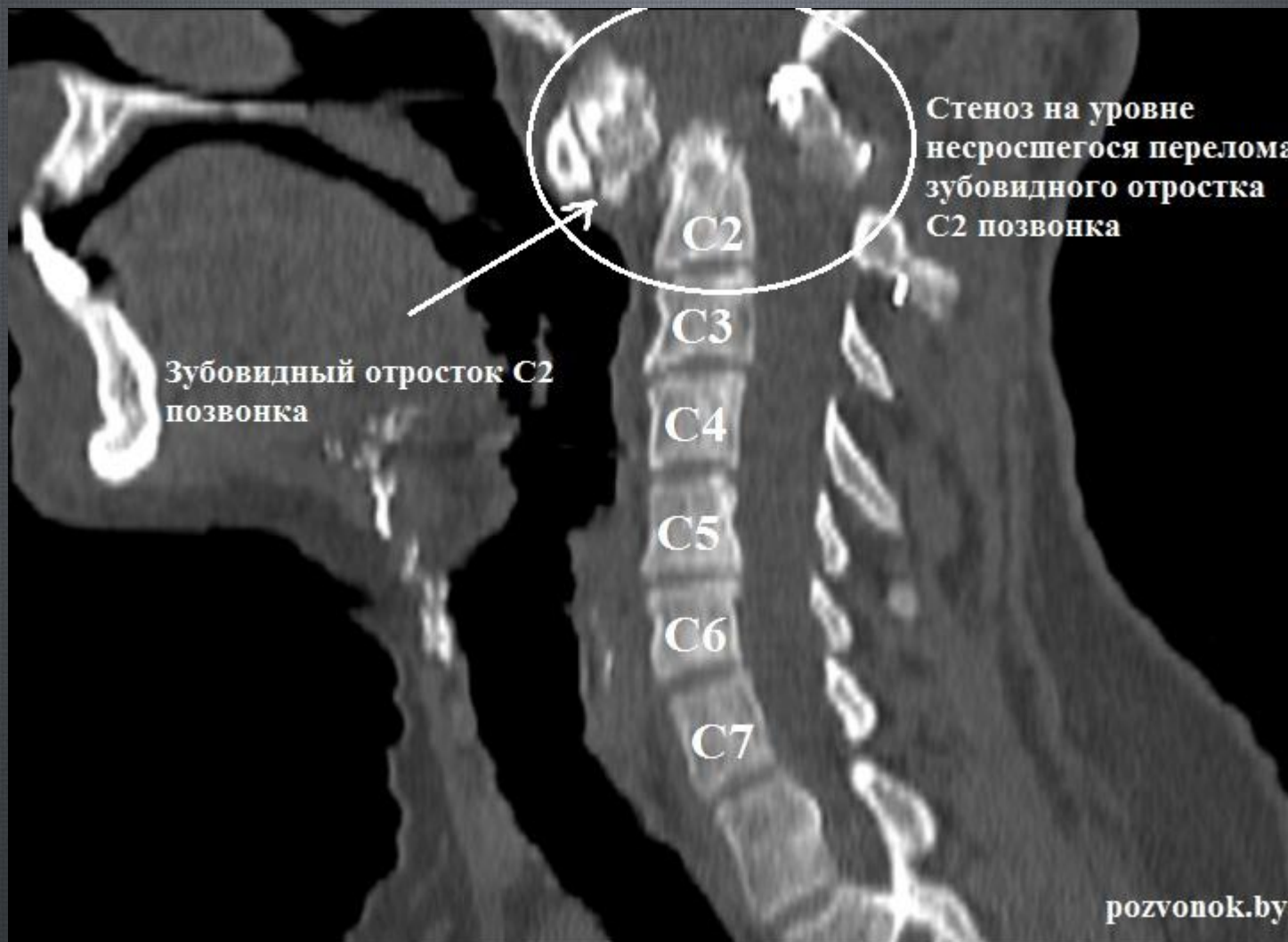

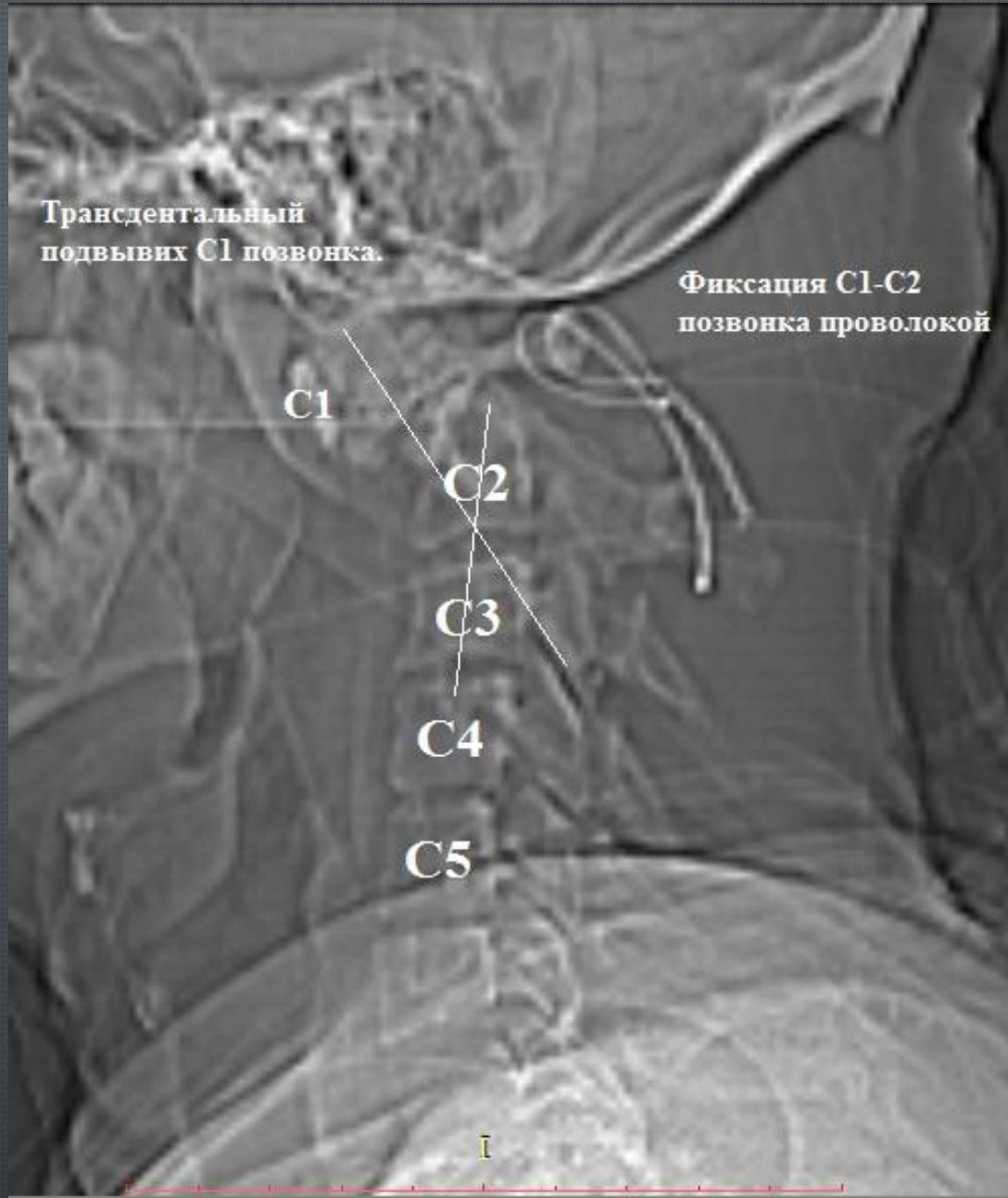
**Зубовидный отросток C2
позвонка (смещен)**

Очаг миелопатии

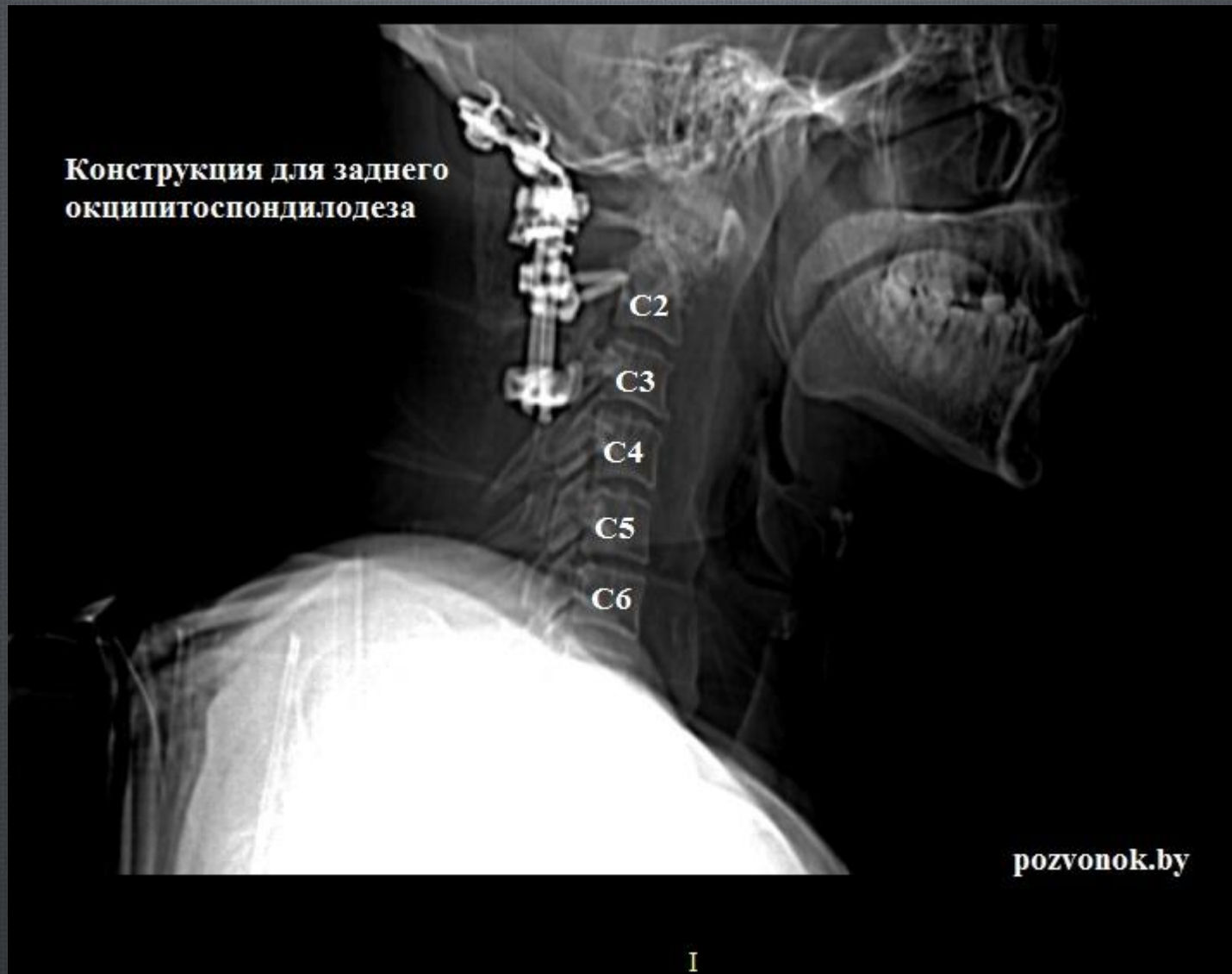WW: 3649 [D]
L: -12.6mm

pozvonok.by





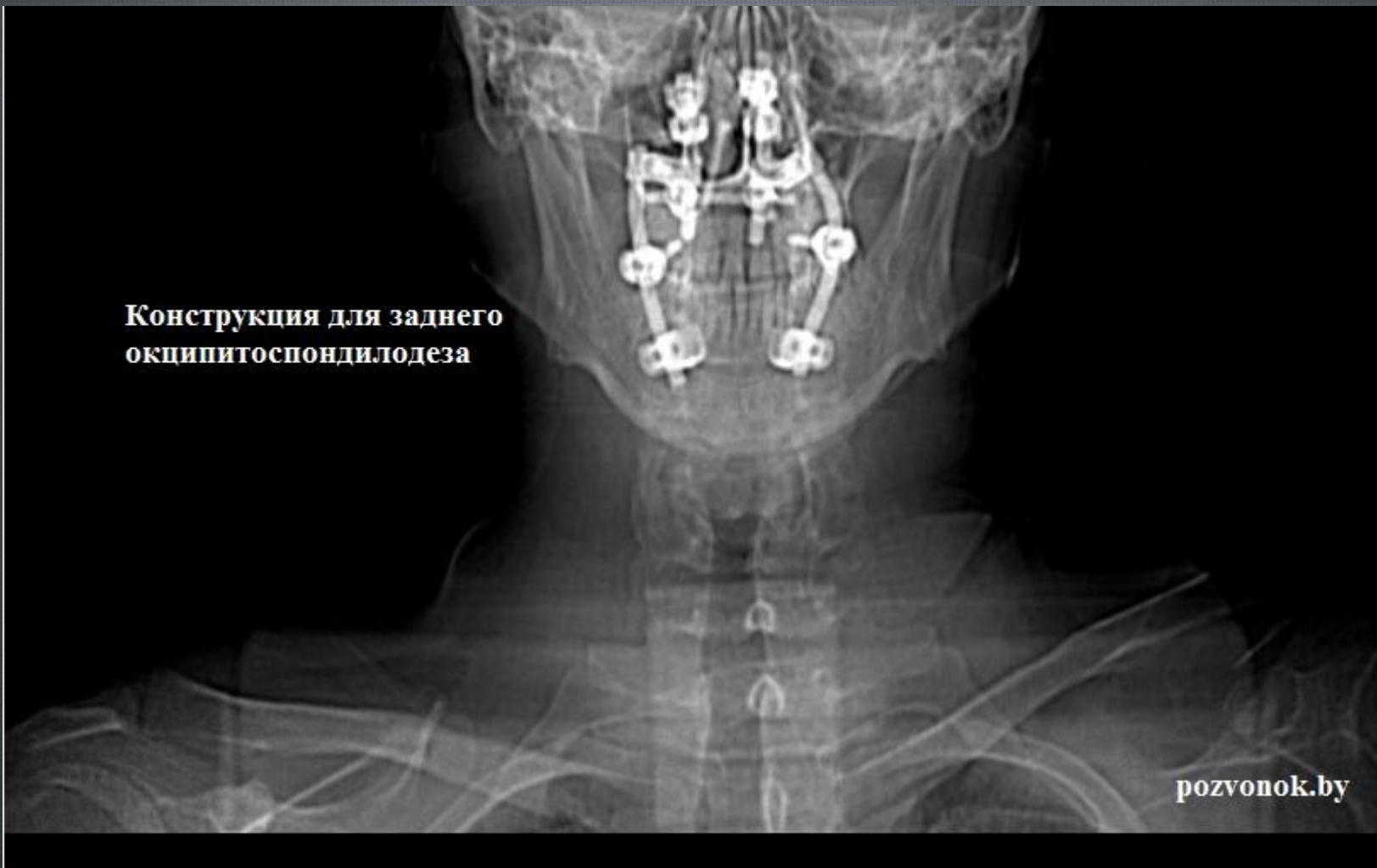Конструкция для заднего
окципитоспондилодеза

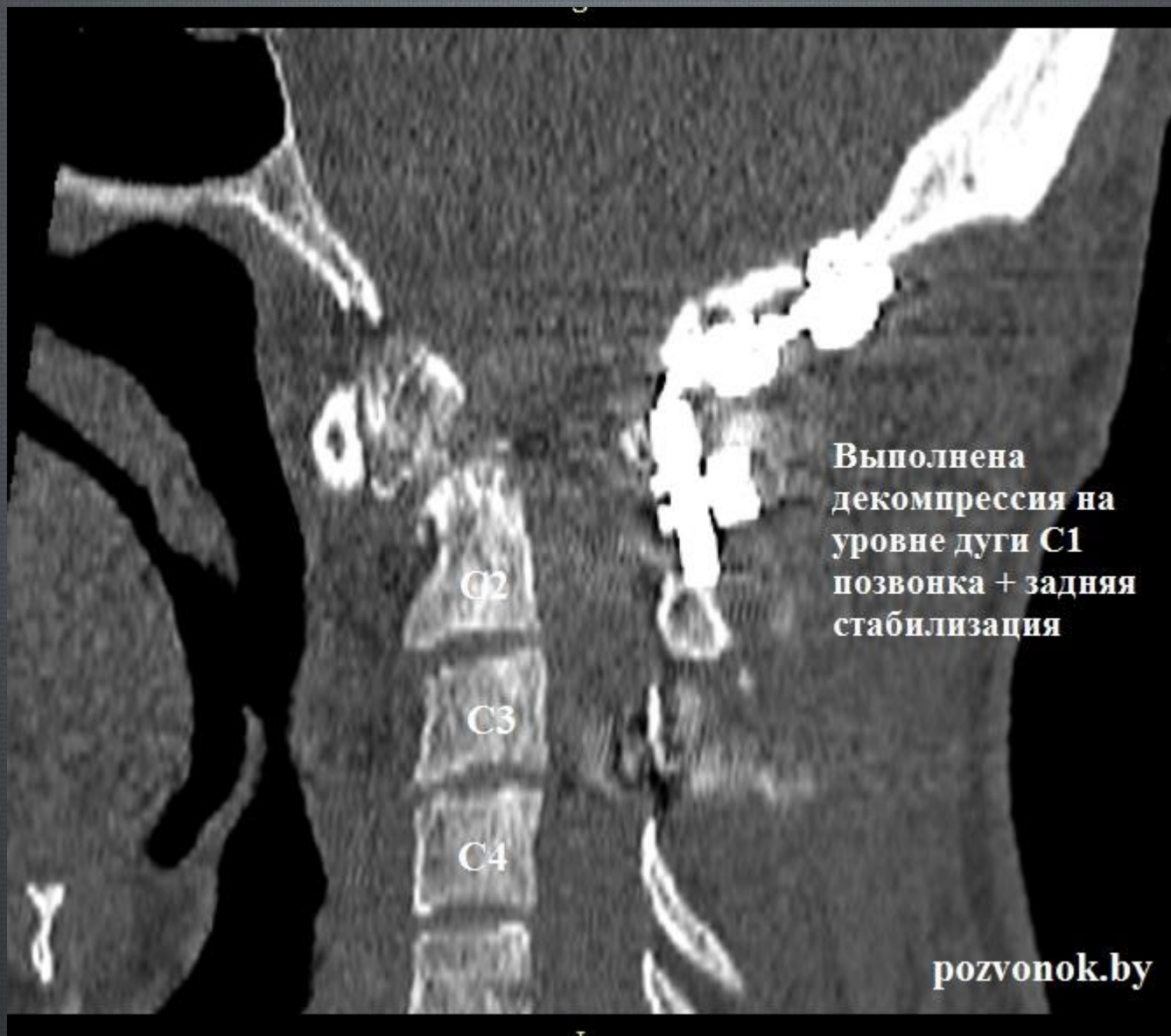


pozvonok.by

**Конструкция для заднего
окципитоспондилодеза**

pozvonok.by





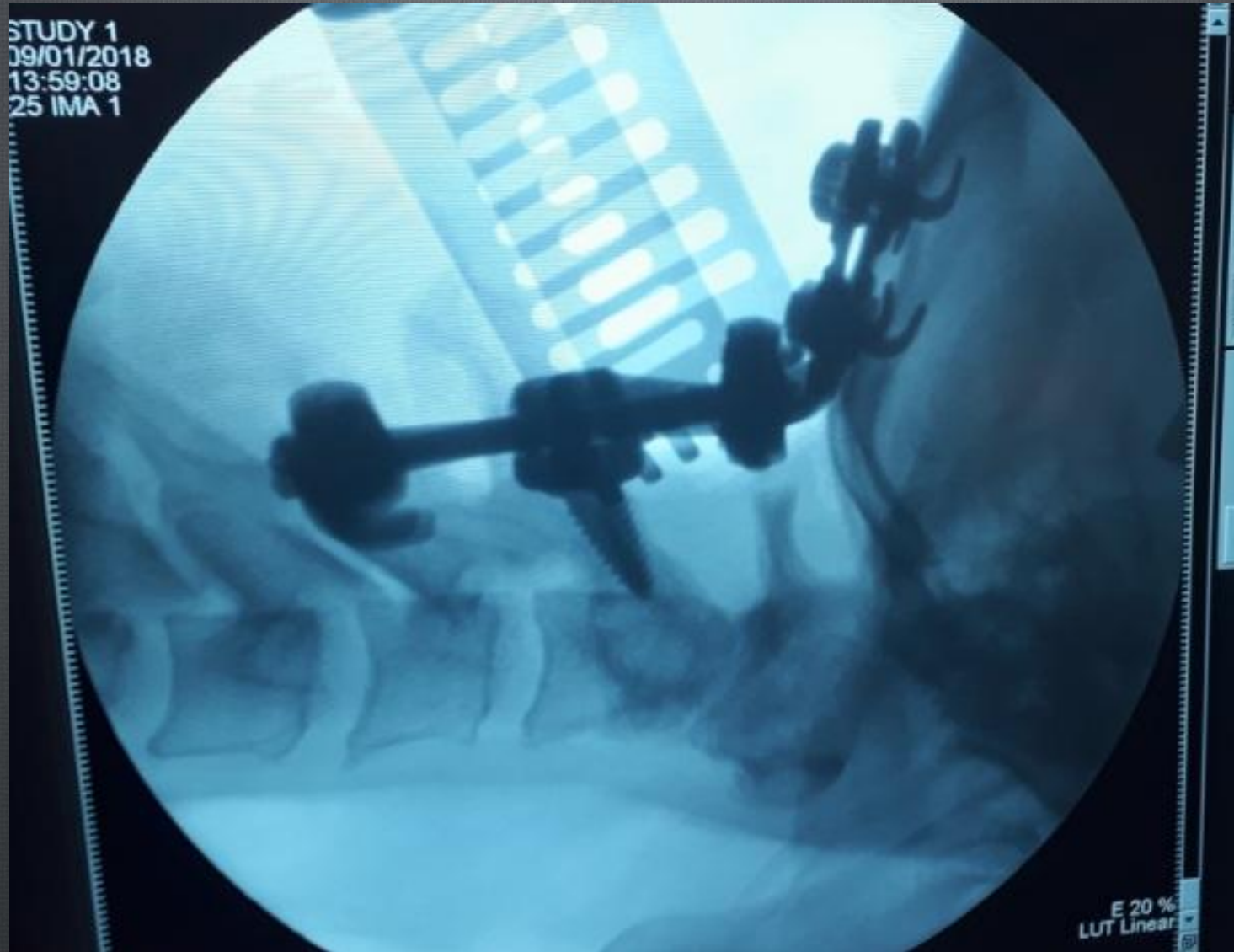
Выполнена
декомпрессия на
уровне дуги C1
позвонка + задняя
стабилизация

pozvonok.by

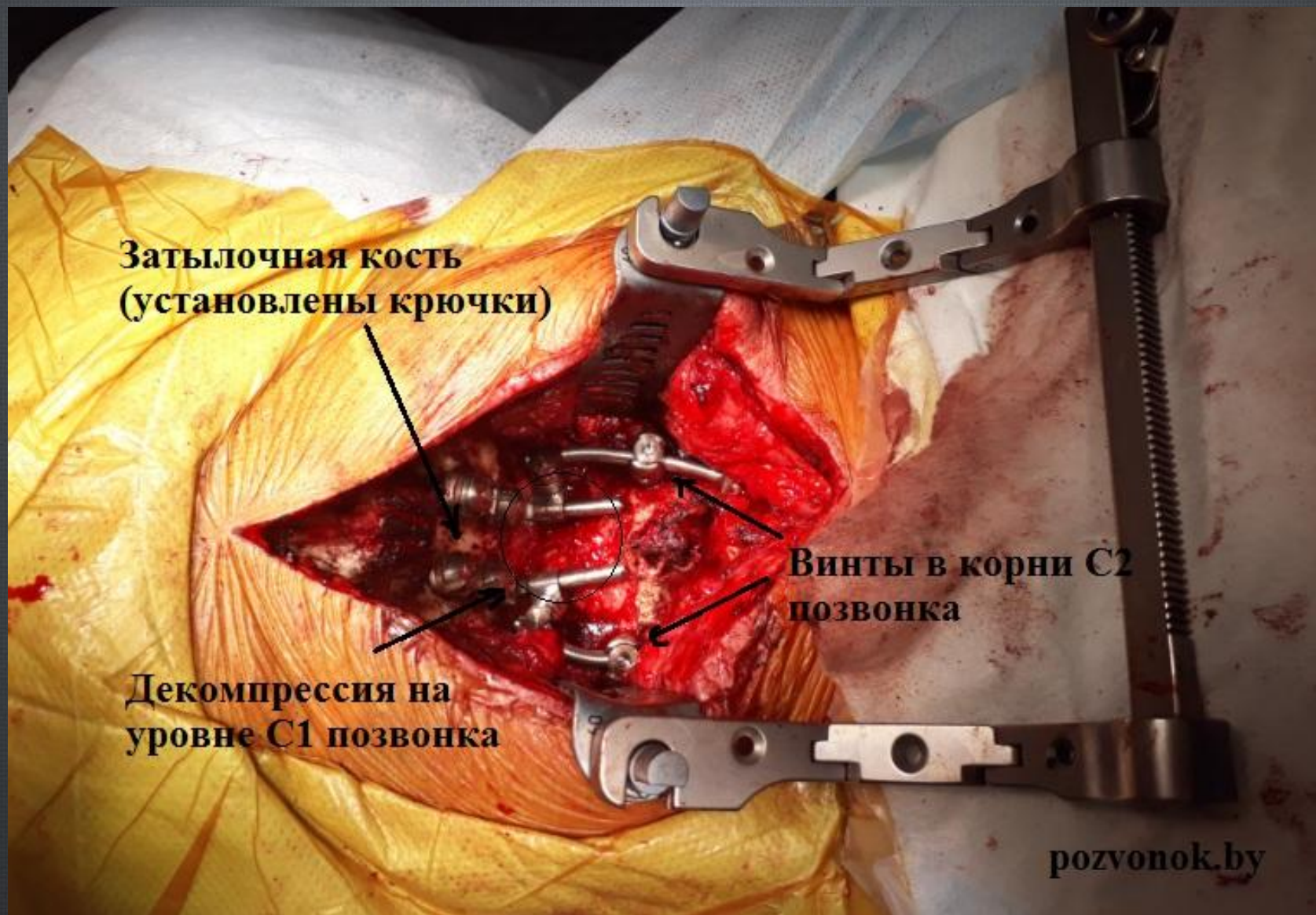
Конструкция для заднего окципитоспондилодеза



STUDY 1
09/01/2018
13:59:08
25 IMA 1



E 20 %
LUT Linear



**Затылочная кость
(установлены крючки)**

**Винты в корни C2
позвонка**

**Декомпрессия на
уровне C1 позвонка**

C_Spine 2.0 B50s

Recon 2: Soft Tissue Neck

Выполнена попытка
репозиции зубовидного
отростка

До

После

WL: 300 WW: 1500 [CT Bone]

WL: 500 WW: 2000

pozvonok.by

