

ПЕРИОСТИТ ЧЕЛЮСТЕЙ



План:

1. Острый гнойный периостит челюсти
 - 1.1 Определение периостита
 - 1.2 Частота поражения
 - 1.3 Этиология
 - 1.4 Патогенез
 - 1.5 Патологическая анатомия
 - 1.6 Клиническая картина
 - 1.7 Диагностика заболевания
 - 1.8 Дифференциальная диагностика
 - 1.9 Лечение
2. Хронический периостит челюсти

1. Острый гнойный периостит челюсти

1.1 Определение

**Острый гнойный периостит
челюсти – острое гнойное
воспаление надкостницы
альвеолярного отростка или тела
челюсти.**

Острый одонтогенный периостит челюстей – воспалительный процесс, возникающий как осложнение заболевания зубов и тканей пародонта.

Чаще всего он протекает в виде ограниченного воспаления надкостницы альвеолярного отростка на протяжении нескольких зубов, реже воспалительные явления распространяются на надкостницу тела челюсти.

1.2 Частота поражения

Больные с периоститом челюстей составляют более 10-15% всех хирургических стоматологических больных, находящихся на лечении в поликлинике, и 70-80% больных с острыми воспалительными заболеваниями челюстно-лицевой области.

В большинстве случаев больные периоститом челюстей находятся на лечении в стоматологических поликлиниках.

Только лишь при наличии сопутствующих тяжелых соматических заболеваний, при гиперергическом течении процесса, особенно у детей, более целесообразно направлять их на стационарное лечение.

1.3 Этиология

При развитии острого периостита обнаруживают золотистый стафилококк, находящийся на коже и окружающих тканях.

При исследовании гноя находят смешанную микрофлору, состоящую из стрептококков и стафилококков различных видов, грамположительных и грамотрицательных палочек и нередко гнилостных бактерий.

В последние годы при исследовании воспалительного экссудата выделяли анаэробную микрофлору — пептострептококки и др.

До 75% приходится на анаэробные бактерии и 25% составляет аэробная флора.

1.4 Патогенез

Острый периостит челюстей чаще развивается в результате обострения хронического периодонтита, реже острого.

Возникновение периостита челюстей может быть обусловлено:

- нагноением одонтогенных кист,
- затрудненным прорезыванием зубов,
- пародонтитом,
- эндодонтическими манипуляциями,
- травматичным удалением зуба, особенно с повреждением костной ткани.

Общие неблагоприятные факторы:

-охлаждение

-переутомление

-стрессовые ситуации

служат фоном для формирования
воспалительного процесса.



Возникновение периостита происходит в результате проникновения экссудата из периодонта, т.к. гнойный очаг может не опорожняться через канал зуба или десневой карман или отток через них недостаточный.

Экссудат начинает распространяться из периодонта в сторону надкостницы. Инфекция проникает через мелкие отверстия в компактной пластинке альвеолы по питательным каналам и каналам остеонов.

- Определенное значение имеют изменения в стенке альвеолы – остеокластическая резорбция. Микроорганизмы могут распространяться также из периодонта в надкостницу по лимфатическим сосудам.

По мнению М.М.Соловьева (1985), густая сеть капилляров способствует проникновению антигенов через их стенку в сосудистое русло. Здесь они соединяются с циркулирующими в крови антителами и образуют комплексы, наличие которых обуславливает возникновение иммуннопатологических реакций.

Быстрое развитие периоститов челюсти может быть объяснено именно этим механизмом, при котором гной не «прорывается» из кости, а образуется под надкостницей в результате проникновения сюда бактериальных антигенов из первичного очага одонтогенной инфекции.

1.5 Патологическая анатомия

В надкостнице макроскопически наблюдают утолщение её вследствие отека, разволокнение и частичное отслоение от подлежащей кости.

Микроскопически надкостница и прилежащие мягкие ткани инфильтрированы лейкоцитами. Сосудистые изменения в виде стаза, полнокровия и участков кровоизлияний.

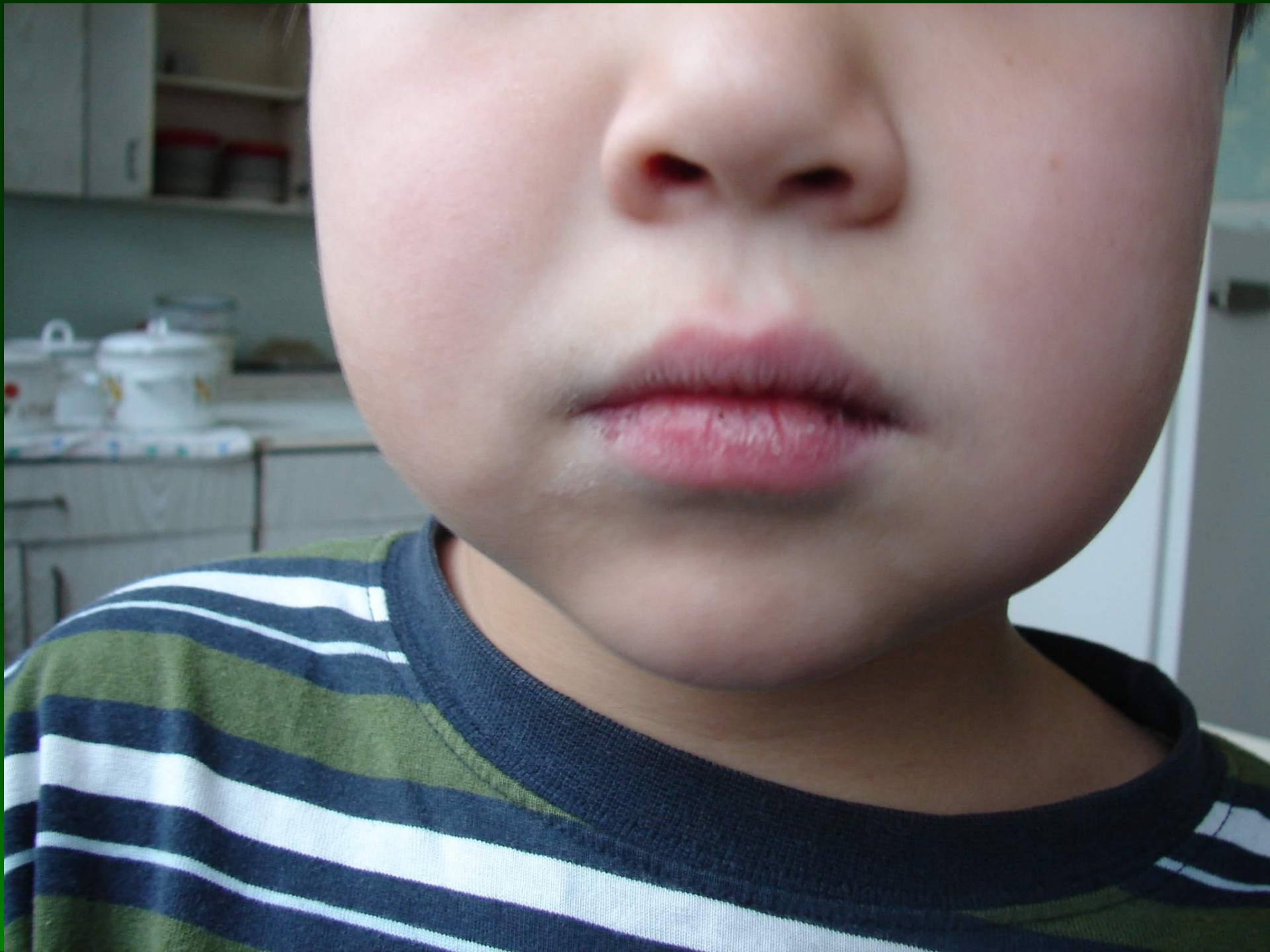Внутренний слой надкостницы расплавляется, под ней скапливается серозно-гнойный экссудат.

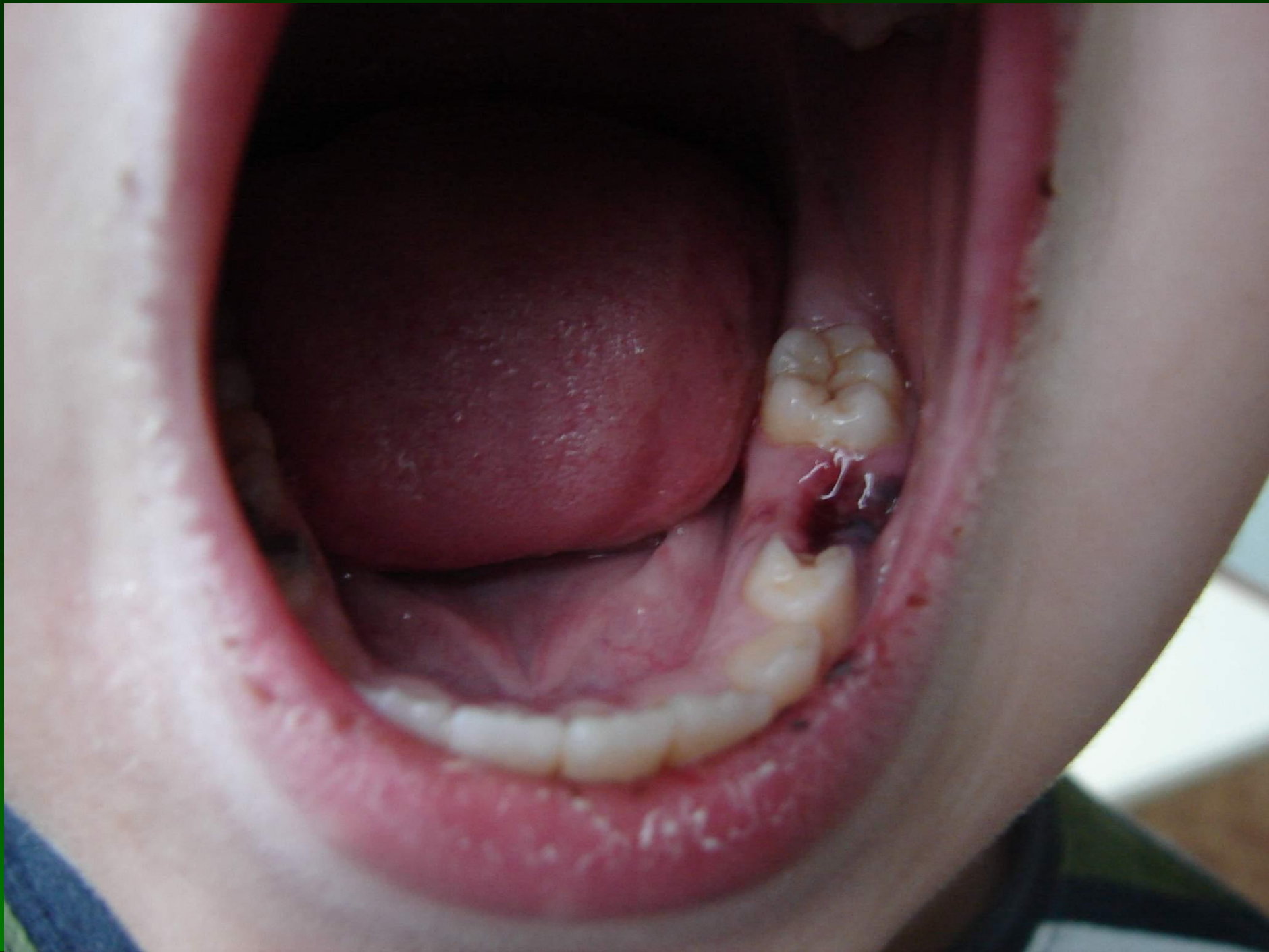1.6 Клиническая картина

Клиническая картина острого гнойного периостита челюсти разнообразна и зависит от этиологических, патогенетических факторов, локализации и протяженности воспалительного процесса.

Различают:

- острый серозный периостит
- острый гнойный ограниченный периостит
- гнойный диффузный периостит
- хронический периостит.





Клиническая картина острого гнойного периостита.

Начальный период. У одних больных протекает бурно – воспалительные явления нарастают с каждым часом, у других развивается медленно – в течение 1-2 дней.

Ухудшается самочувствие, возникает слабость, разбитость, повышается температура тела.

Появляется головная боль, пропадает аппетит, нарушается сон.

Боль от причинного зуба перемещаются в соответствующую половину челюсти. Они иррадиируют в висок, ухо, глаз, шею. В дальнейшем интенсивность болей уменьшается.

С развитием воспалительного процесса в надкостнице появляется отек околочелюстных мягких тканей. Наблюдается изменение конфигурации лица.

- Локализация отека типична и зависит от расположения причинного зуба. В первые дня заболевания отек выражен наиболее резко, затем уменьшается.

Величина отека мягких тканей лица зависит от строения сосудистой (венозной) сети надкостницы. При мелкопетливой форме ветвления сосудов отек тканей мало выражен, при магистральной – имеет значительную протяженность.

При пальпации определяется плотный и болезненный инфильтрат.

Регионарные лимфатические узлы увеличиваются, становятся болезненными.

Изменения в полости рта.

Ввиду нарушения самоочищения полости рта ее слизистая оболочка покрывается налетом. На ней появляются отпечатки наружных поверхностей коронок зубов.

Переходная складка в начальной стадии сглаживается, при переходе процесса в гнойную форму по переходной складке образуется валикообразное выпячивание — поднадкостничный абсцесс. Нередко определяется флюктуация. Постепенно гной расплавляет надкостницу и проникает под слизистую оболочку, образуя поддесневой абсцесс.

При исследовании причинного зуба устанавливают:

-полость и корневые каналы заполнены гнилостным распадом

-бывает запломбированным

-имеет глубоки патологический зубодесневой карман

-боль при перкуссии выражена не резко, иногда отсутствует; перкуссия соседних зубов безболезненна

Исследование крови.

В период развития:


- ✉ увеличение количества лейкоцитов (до $10-12 \cdot 10^9/\text{л}$, может больше), иногда бывает в пределах нормы за счет сегментоядерных и палочкоядерных нейтрофилов.
- ✉ Уменьшается процентное содержание лимфоцитов и эозинофилов
- ✉ СОЭ повышено до 15-20 мм/ч
- ✉ В сыворотке крови появляется С-реактивный белок.

Местные проявления заболевания имеют некоторые особенности в зависимости от локализации воспалительного процесса.

Верхняя челюсть. Вестибулярная локализация.


При вестибулярной локализации поднадкостничного абсцесса верхней челюсти в области центральных и боковых резцов сильно отекают верхняя губа и крылья носа. При возникновении периостита в области верхних боковых резцов отек захватывает чаще только одну половину лица.

Если источник инфекции клык верхней челюсти, то отек распространяется на щечную и подглазничную области, крыло носа, угол рта, нижнее, а иногда и на верхнее веко. Глазная щель в этих случаях суживается, глаз бывает полностью закрыт.



При локализации процесса в области малых коренных зубов и первого большого коренного зуба верхней челюсти отек захватывает щечную, подглазничную и скуловую области, распространяется на нижнее веко и верхнюю губу. Носогубная борозда сглаживается, угол рта опускается.

При воспалении надкостницы соответственно второму и третьему большим коренным зубам припухлость занимает скуловую, щечную и верхний отдел околоушно-жевательной области.



Верхняя челюсть. Небная локализация.

Данная локализация поднадкостничного абсцесса характеризуется своеобразным течением.

С самого начала появляются сильные ноющие, затем пульсирующие боли в области твердого неба. Воспалительный инфильтрат приподнимает слизистую оболочку, занимая нередко значительную часть соответствующей половины твердого неба. Слизистая оболочка над очагом воспалена и в его окружности краснеет. Ввиду отсутствия подслизистого слоя отек выражен незначительно.

Область центрального и бокового резца.
Инфильтрат располагается на переднем отделе твердого неба по обе стороны от средней линии.

Область моляров. Инфильтрат распространяется на слизистую оболочку мягкого неба, на ткани в области крыловидно-челюстной складки и переднюю небную дужку, появляется болезненность при глотании.

Нижняя челюсть. Вестибулярная локализация.

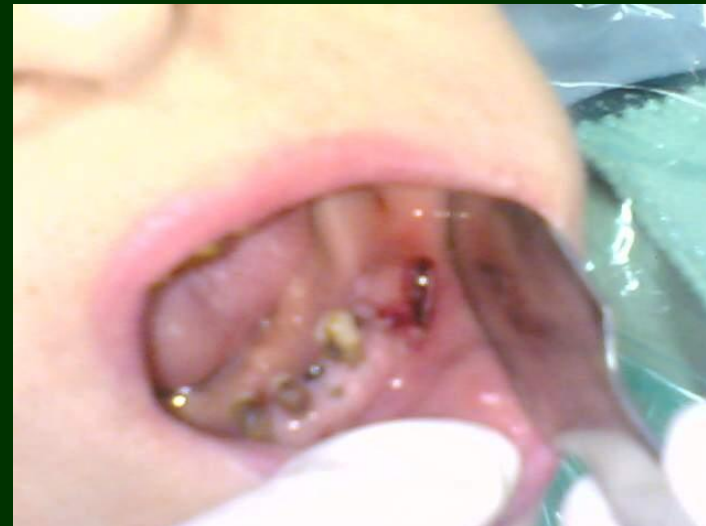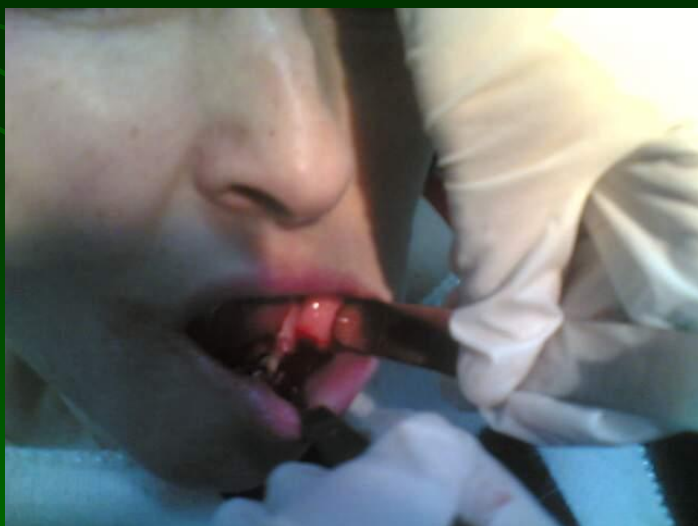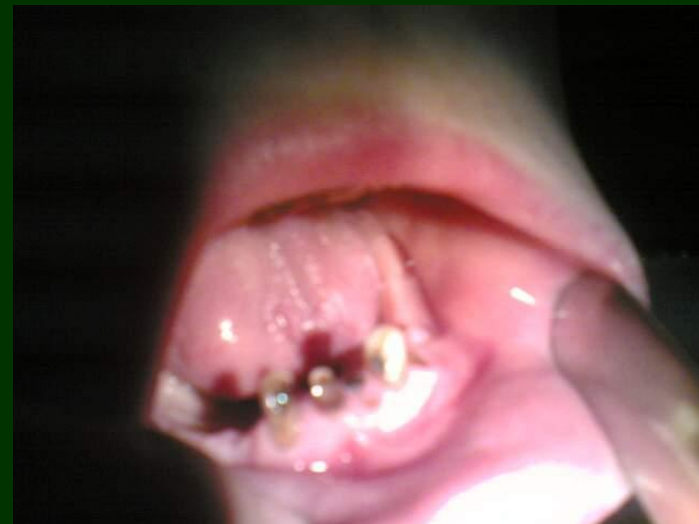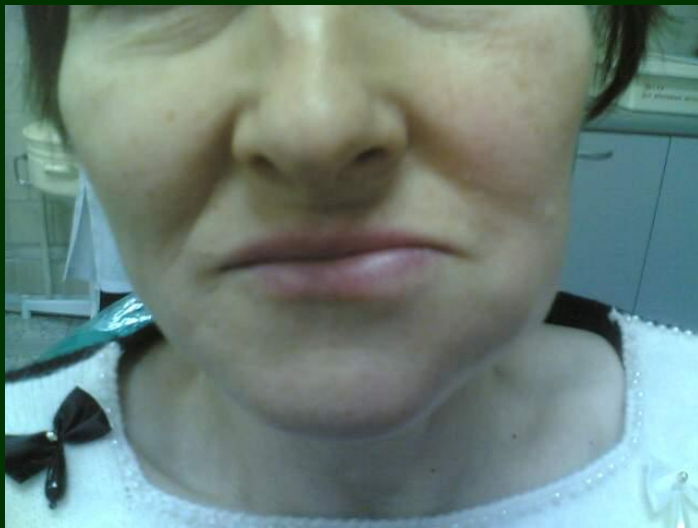Область центрального и бокового резцов.
Отекают нижняя губа и подбородок. Иногда отек распространяется на подбородочную область. Нижняя губа выдается вперед из-за отека красной каймы и примыкающей к ней слизистой оболочки рта. Подбородочно-губная борозда сглаживается. При пальпации определяется болезненный инфильтрат.

В результате проникновения гноя в мягкие ткани образуется абсцесс.

Область клыков и премоляров. Отек захватывает нижний, а иногда и средний отдел щечной области, распространяется на нижнюю губу, угол рта и поднижнечелюстную область. Угол рта опускается вниз и несколько выступает наружу.

Область моляров. Образуется коллатеральный отек, который захватывает значительную часть соответствующей половины лица. Он занимает нижний и средний отделы щечной области, околоушно-жевательную и поднижнечелюстную области. Контуры нижнего края и угла нижней челюсти сглаживаются.

Клинический пример периостита.



Нижняя челюсть.

Язычная локализация.

При периостите нижней челюсти с язычной поверхности альвеолярной части больной испытывает боль при глотании и разговоре.

Острый периостит с язычной поверхности альвеолярной части и тела нижней челюсти характеризуется коллатеральным отеком и увеличением лимфатических узлов в поднижнечелюстном треугольнике. Иногда отек тканей щечной области нерезко выражен. Открывание рта свободное, но иногда в связи с инфильтрацией медиальной крыловидной мышцы может быть болезненным и ограниченным.

1.7 Диагностика заболевания

Диагностика основывается на данных клинической картины и лабораторных исследованиях.

У больных с острым гнойным периоститом челюсти при исследовании крови увеличено число лейкоцитов до $10,0-12,0 \cdot 10^9/\text{л}$ (у отдельных больных число лейкоцитов $8,0-9,0 \cdot 10^9/\text{л}$), значительный нейтрофилез (до 70-78%), СОЭ у значительного числа больных остается в норме, иногда увеличивается до 15-20мм/ч, очень редко – до 50-60мм/ч.

Увеличение СОЭ в динамике заболевания может указывать на недостаточность оперативного вмешательства или развитие вторичного кортикального остеомиелита. Изменений в моче в основном нет, лишь у отдельных больных обнаруживают белок – от следов до 0,33г/л и лейкоциты – 10-20 в поле зрения. На рентгенограмме изменений в кости челюсти нет.

1.8 Дифференциальная диагностика

Острый гнойный периостит имеет общие симптомы с:

- Острым или обострившимся гнойным периодонтитом
- Острым остеомиелитом
- Одонтогенным абсцессом
- Острым лимфаденитом
- Нагноившейся кистой
- Гнойным воспалением верхнечелюстной пазухи (при локализации периостита на верхней челюсти)

Различия острого периостита челюсти от острого или обострившегося периодонтита определяется локализацией очага воспаления. При периодонтите он располагается в области лунки зуба, при периостите – на поверхности альвеолярного отростка. Коллатеральный отек при периодонтите, как правило, ограничивается десной, не распространяясь на околочелюстные ткани.

В отличие от острой стадии остеомиелита челюсти очаг воспаления при остром периостите локализован на поверхности альвеолярного отростка; в патологический процесс вовлечены надкостница и мягкие ткани, что приводит, как правило, к коллатеральному отеку и формированию поднадкостничного абсцесса.

Для острого остеомиелита челюсти характерна выраженная интоксикация организма: лихорадочный тип температурной реакции, головная боль, разбитость, слабость, озноб, пот и др.

Реакция регионарных лимфатических узлов более выражена. Периостальное утолщение кости наблюдается с обеих сторон челюсти: в полости рта воспалительные изменения слизистой оболочки бывают как со стороны преддверия, так и собственно полости рта.

Перкуссия нескольких зубов соответственно участку пораженной кости болезненная, и они подвижны.

На нижней челюсти при остеомиелите диагностируют онемение нижней губы и кожи подбородка – Симптом Венсана.

Острый периостит челюсти дифференцируют от гнойных заболеваний околочелюстных мягких тканей – абсцесса, флегмоны, лимфаденита.

При периостите ткани отечны и мягки на ощупь, при абсцессе, флегмоне, лимфадените пальпируется плотная ограниченная или разлитая инфильтрация. При расположении абсцесса или флегмоны в поверхностных областях шеи и лица, прилежающих к верхней и нижней челюсти, кожа над инфильтратом спаяна, лоснится и гиперемирована. При поражении глубоких областей лица в видимых при внешнем осмотре тканях регистрируется перифокальный отек, но в отличие от периостита нет характерных изменений по переходной складки.

Периостит нижней челюсти с язычной стороны можно ошибочно принять за воспаление протока поднижнечелюстной слюнной железы, но при расположении слюнного камня в протоке инфильтрат расположен по его ходу, из выводного отверстия выделяется густая вязкая слюна или гнойно-слизистый секрет. При пальпации можно определить инородное тело (камень) и далее это подтвердить рентгенологически. При периостите же локализации инфильтрата и наличия чистой слюны позволяет опровергнуть диагноз сиааладенита.

1.9 Лечение

Лучшие результаты лечения больных с острым гнойным периоститом челюстей дает комплексная терапия, когда своевременное хирургическое вмешательство сочетается с проведением лекарственной и физической терапии.

Лишь в начальной стадии заболевания, при небольшой инфильтрации надкостницы альвеолярного отростка, допустимо консервативное лечение. Основным же лечебным мероприятием является оперативное вскрытие воспалительного очага и создание свободного оттока экссудата.

Для успешного проведения оперативного вмешательства необходимо добиться хорошего обезболивания тканей на месте будущего разреза. Чаще всего для этого применяют местное обезболивание – проводниковую и инфильтрационную анестезию.

У больных с неуравновешенной нервной системой, у детей операция может проводиться под наркозом.

Разрез при периостите делают длиной 1,5-2,5см, рассекая слизистую оболочку и надкостницу по переходной складке на всем протяжении инфильтрата. Для свободного оттока гнойного экссудата в него вводят на 1-2 суток ленточный дренаж.

Одновременно со вскрытием поднадкостничного гнойника производят удаление зуба, послужившего источником инфекции, если дальнейшее сохранение его не целесообразно (сильно разрушена коронка, не проходимые корневые каналы и т.д.).

В остальных случаях зуб сохраняют. После купирования воспалительного процесса зуб подвергают эндодонтическому лечению и пломбированию.

Удаление зуба не всегда можно выполнить одновременно при неудовлетворительном общем состоянии больного, эту операцию можно провести через несколько дней, когда острые воспалительные явления уменьшаются.

После хирургического вмешательства назначают 4-6 раз в день полоскания полости рта теплым (40-42°C) раствором калия перманганата (1:3000) или 1-2% раствором бикарбоната натрия.


Хороший лечебный эффект оказывают УВЧ, СВЧ, флюктуоризация, лучи гелий-неонового и инфракрасного лазера.

Рассасыванию воспалительного инфильтрата способствует повязка по Дубровину.

В начальном периоде острого периостита, а также после хирургического вмешательства больным можно назначать пиразолоновые производные (анальгин, амидопирин), антигистаминные препараты (димедрол, супрастин), препараты кальция, витамины (особенно С).

- У ослабленных больных и при тяжелом течении процесса показано применение антибиотиков (оксациллин, доксициклин, линкомицин).

Для восстановления нарушенной функции мимических мышц при периостите верхней челюсти, а также сведении челюстей применяют специальный комплекс лечебной физкультуры.



2. Хронический периостит челюсти

Хронический периостит встречается редко. Воспалительный процесс чаще проявляется в надкостнице нижней челюсти. Такое течение наблюдают у больных с первичными или вторичными иммунодефицитными заболеваниями.

После стихания острых явлений при остром гнойном периостите, особенно при самопроизвольном или недостаточном опорожнении гнойника, остается периостальное утолщение кости.

Патологическая анатомия.

Морфологически при хроническом периостите развивается гипертрофия надкостницы вследствие хронического воспаления с выраженным продуктивным компонентом вначале за счет разрастания соединительной ткани, а затем ее оссификации. В участке пораженного периоста образуется костная ткань на разных стадиях созревания, в начале преобладают остеоидные балки и грубоволокнистые трабекулы, в поздних стадиях может образовываться зрелая пластинчатая кость.


Клиническая картина.

Течение заболевания длительное, может продолжаться от 3-4 до 8-10 месяцев и даже нескольких лет. Возможны обострения.

При наружном осмотре изменение конфигурации лица незначительное.

Пальпаторно отмечается плотное безболезненное утолщение кости. В поднижнечелюстной области 2-3 лимфатических узла увеличены, плотные, безболезненны.

При пальпации в области альвеолярного отростка периостальное утолщение альвеолярной части, переходящее на тело нижней челюсти. В полости рта видна отечная, гиперемизированная слизистая оболочка, покрывающая альвеолярную часть и переходную складку на уровне 4-5 зубов.



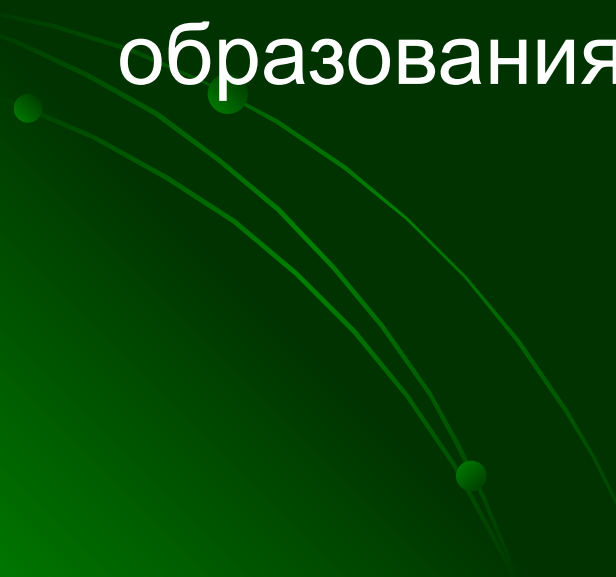
Диагностика.

Диагностика основывается на данных анамнеза, клинической картины и рентгенологических данных.

На рентгенограмме видна тень периостального утолщения челюсти.

При длительности заболевания более 2-3 месяцев появляется оссификация утолщенного периоста. При более длительном течении – участки новообразованной кости. Хорошо видны слоистое строение, иногда вертикальная исчерченность.

Дифференциальная диагностика.

- Хронический остеомиелит челюсти
 - Специфические поражения челюсти (актиномикоз, сифилис)
 - Некоторые опухоли и опухолеподобные образования
- 

Лечение.

Терапию начинают с удаления одонтогенного патологического очага. Назначают физические методы лечения: ионофорез димедрола, димексида, кальция хлорида, калия йодида, лазерную терапию гелий-неоновыми, инфракрасными лучами.

При неэффективности этого лечения оссификат удаляют.

Прогноз благоприятный.

СПАСИБО ЗА ВНИМАНИЕ !

