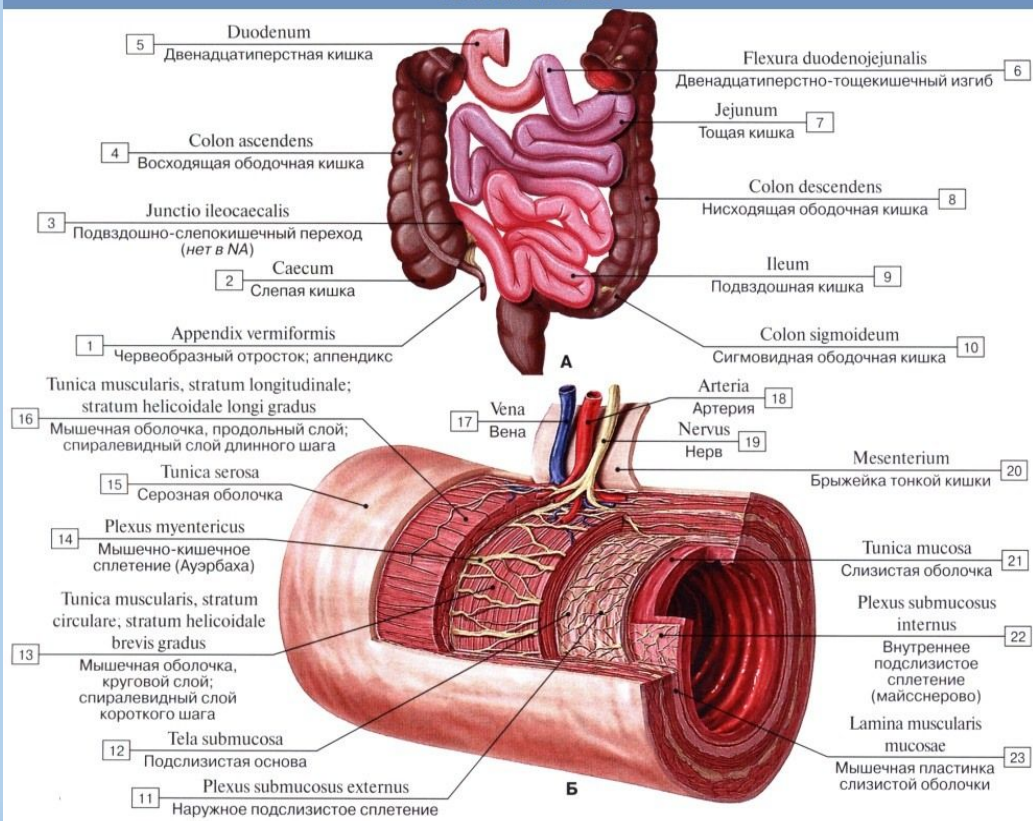
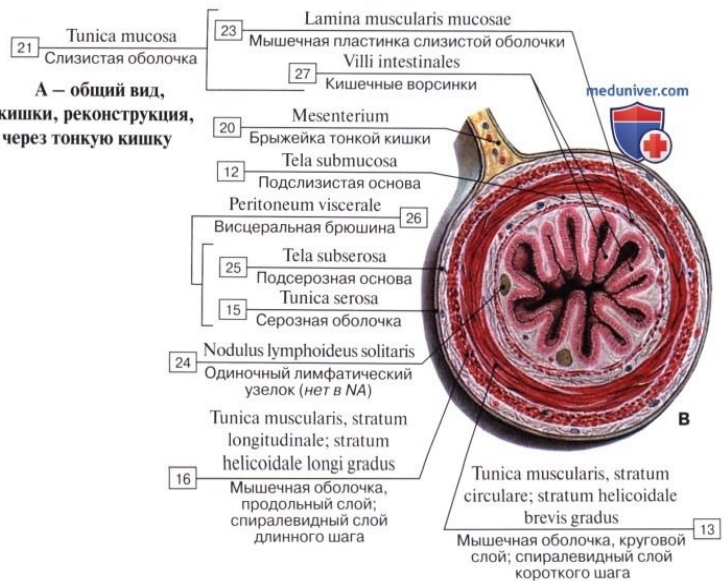


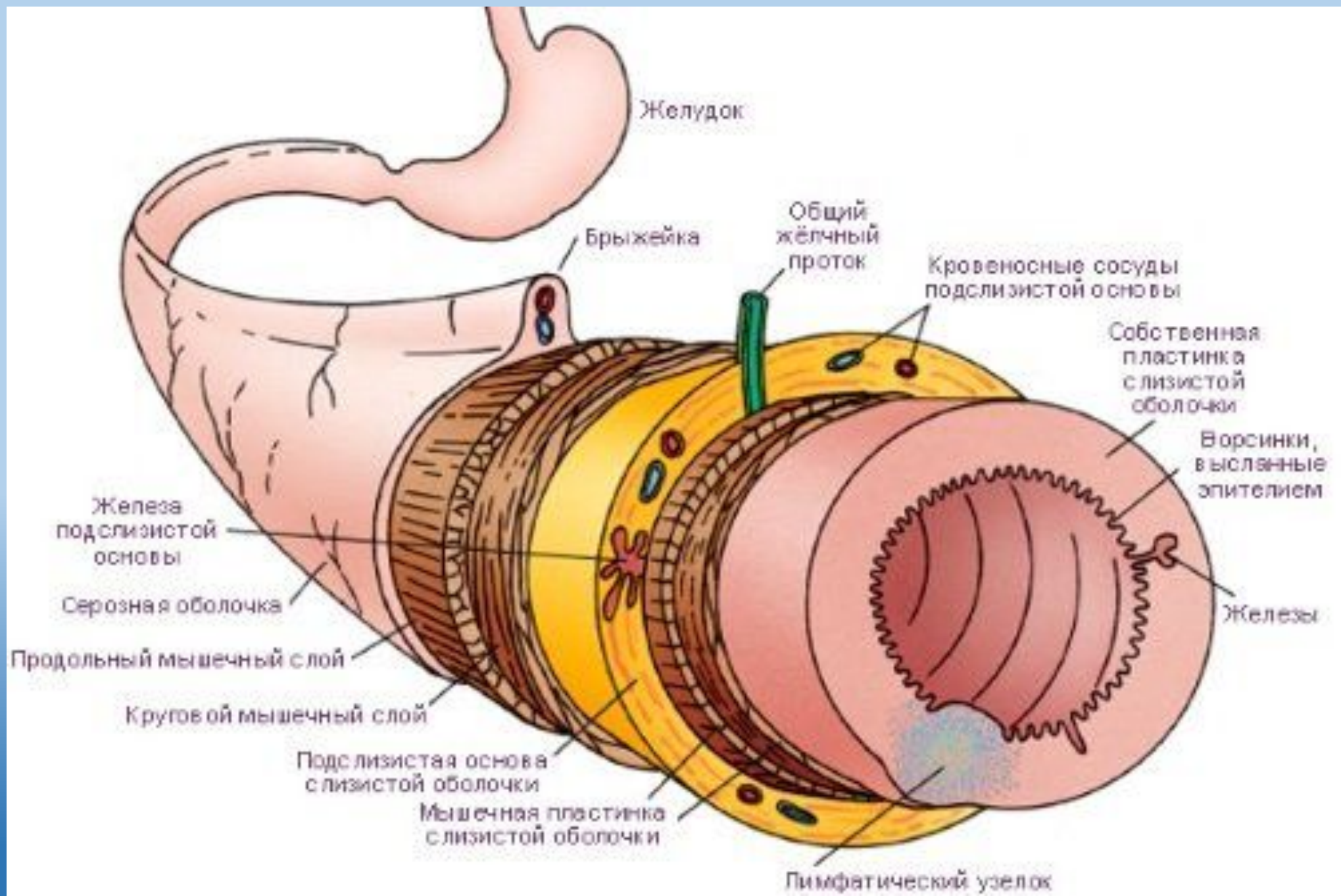
Тонкая кишка

Тонкая кишка

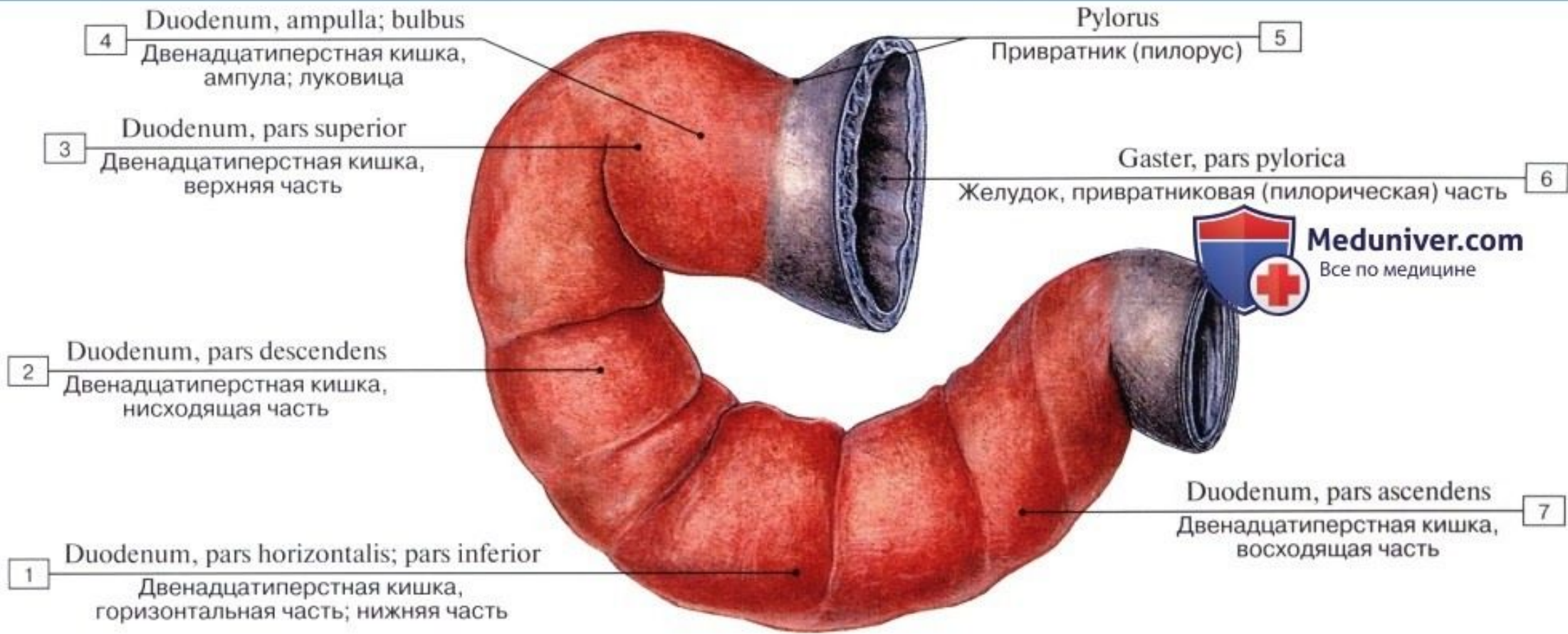


А – общий вид,
Б – слои стенки тонкой кишки, реконструкция,
В – поперечный разрез через тонкую кишку

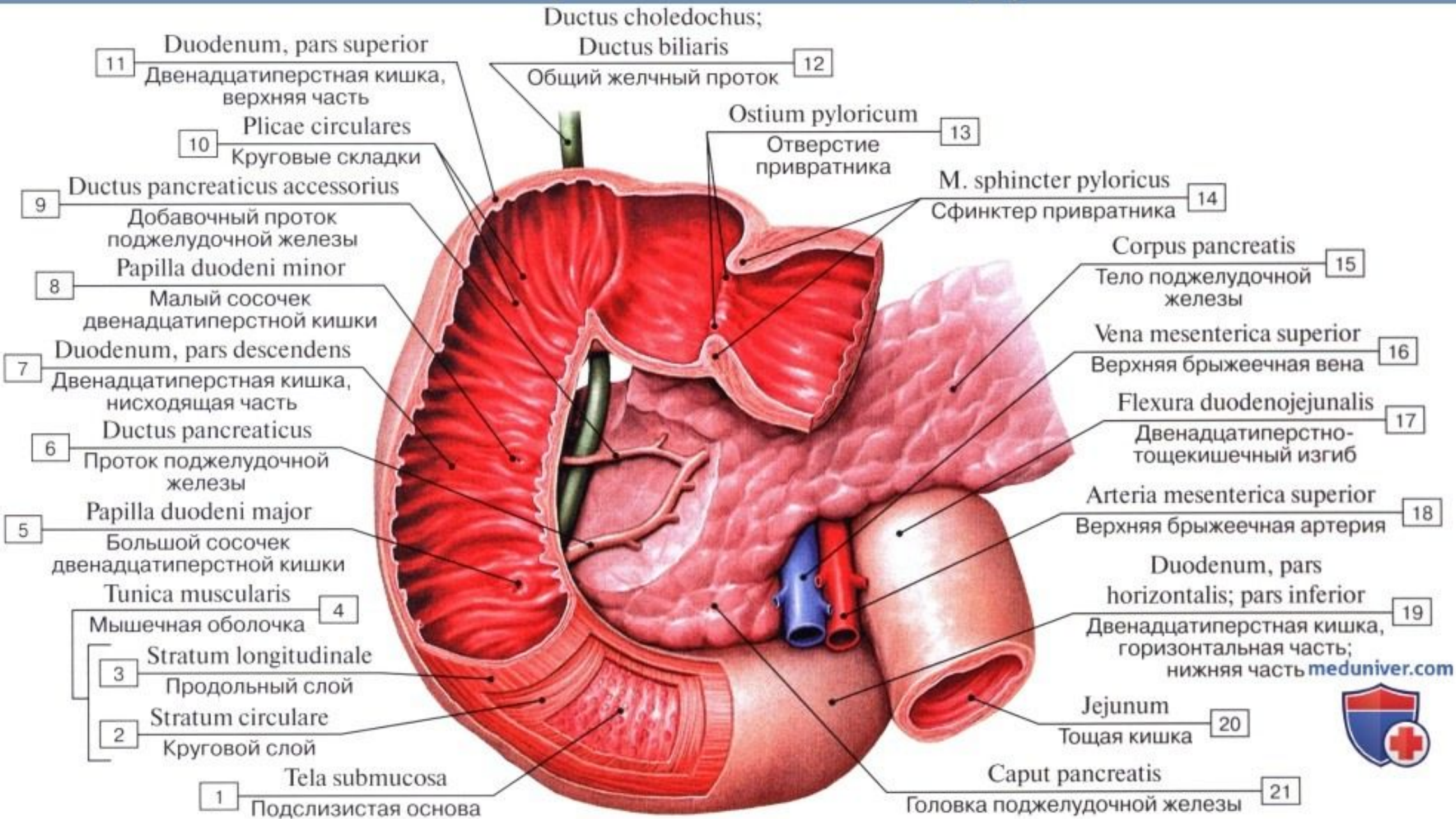




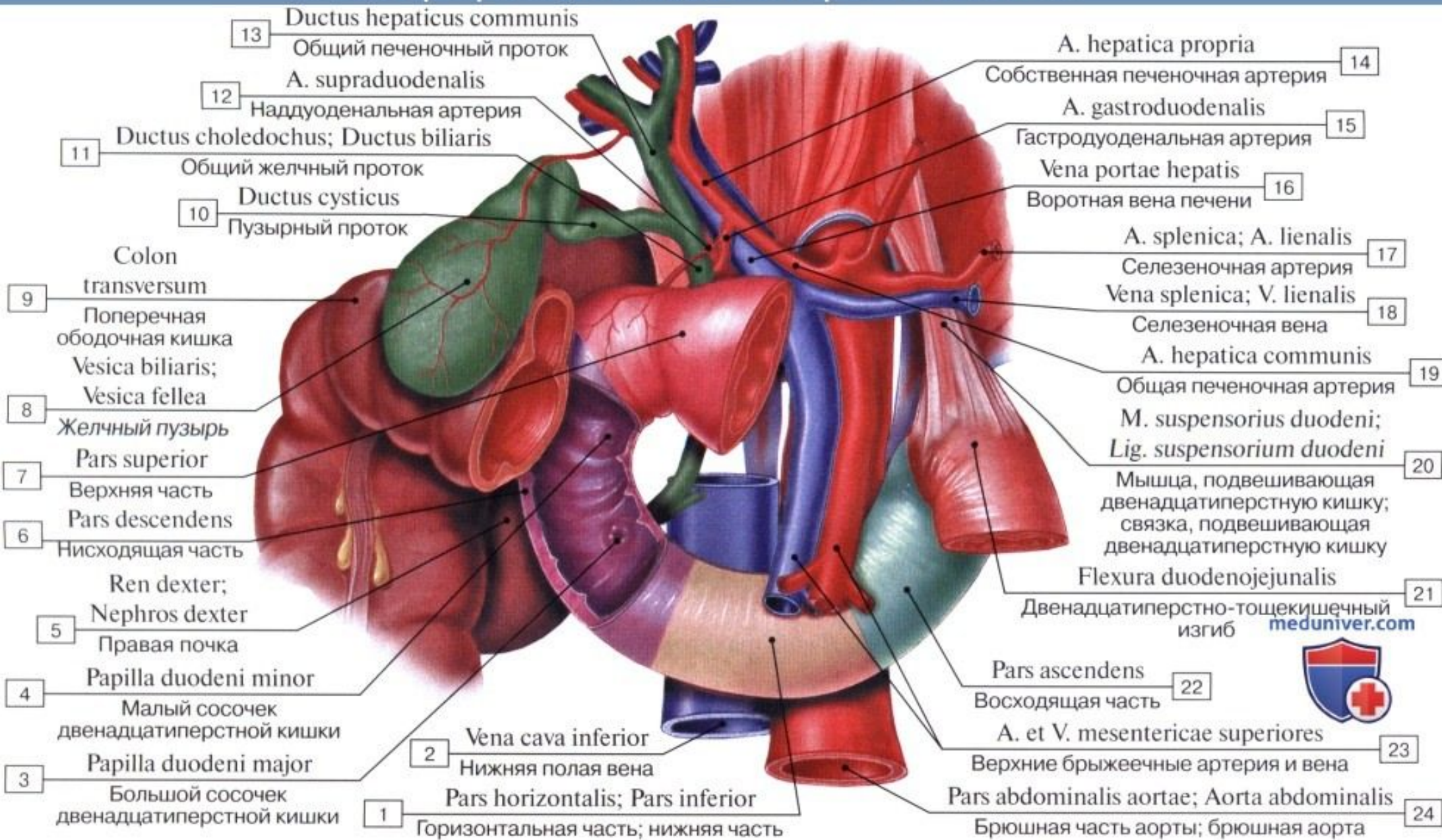
Двенадцатиперстная кишка



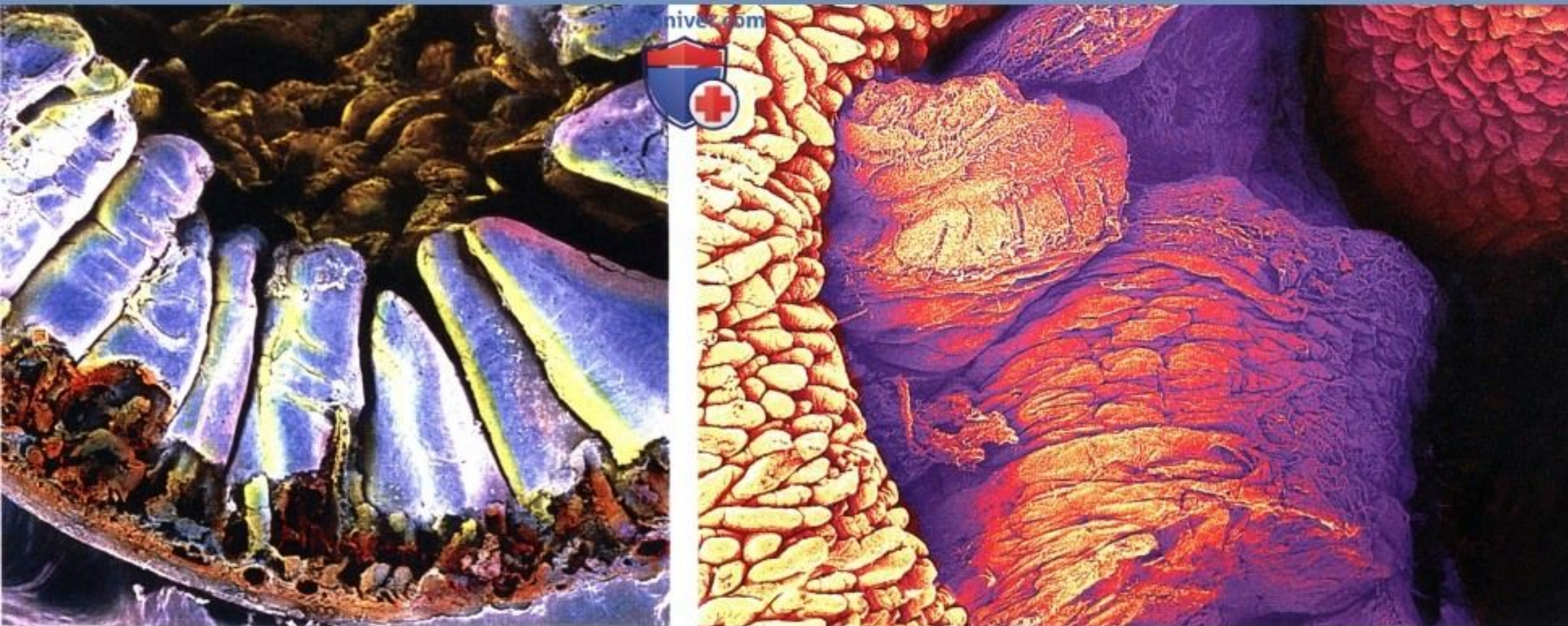
Двенадцатиперстная кишка, вид изнутри



Топография двенадцатиперстной кишки

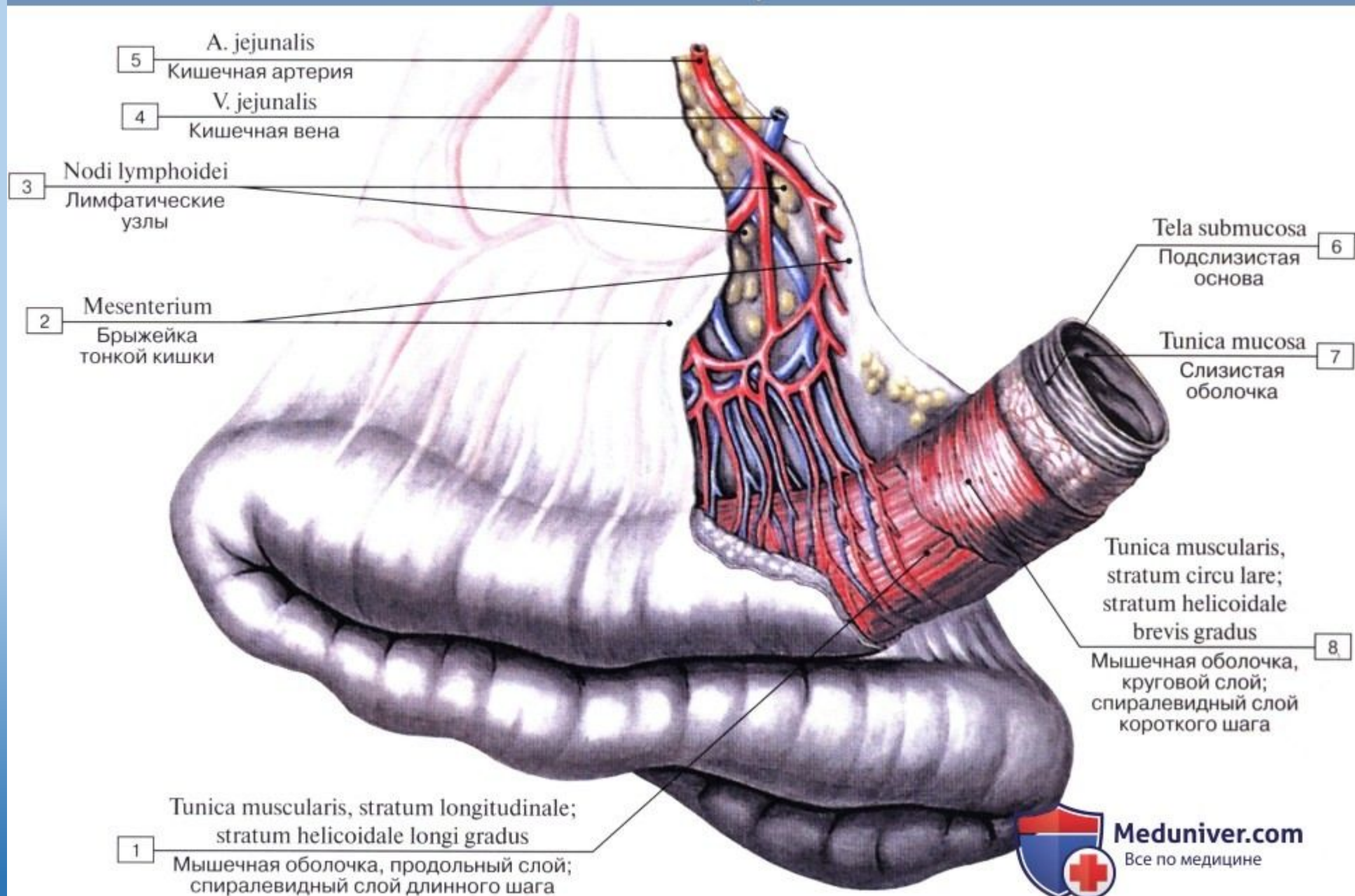


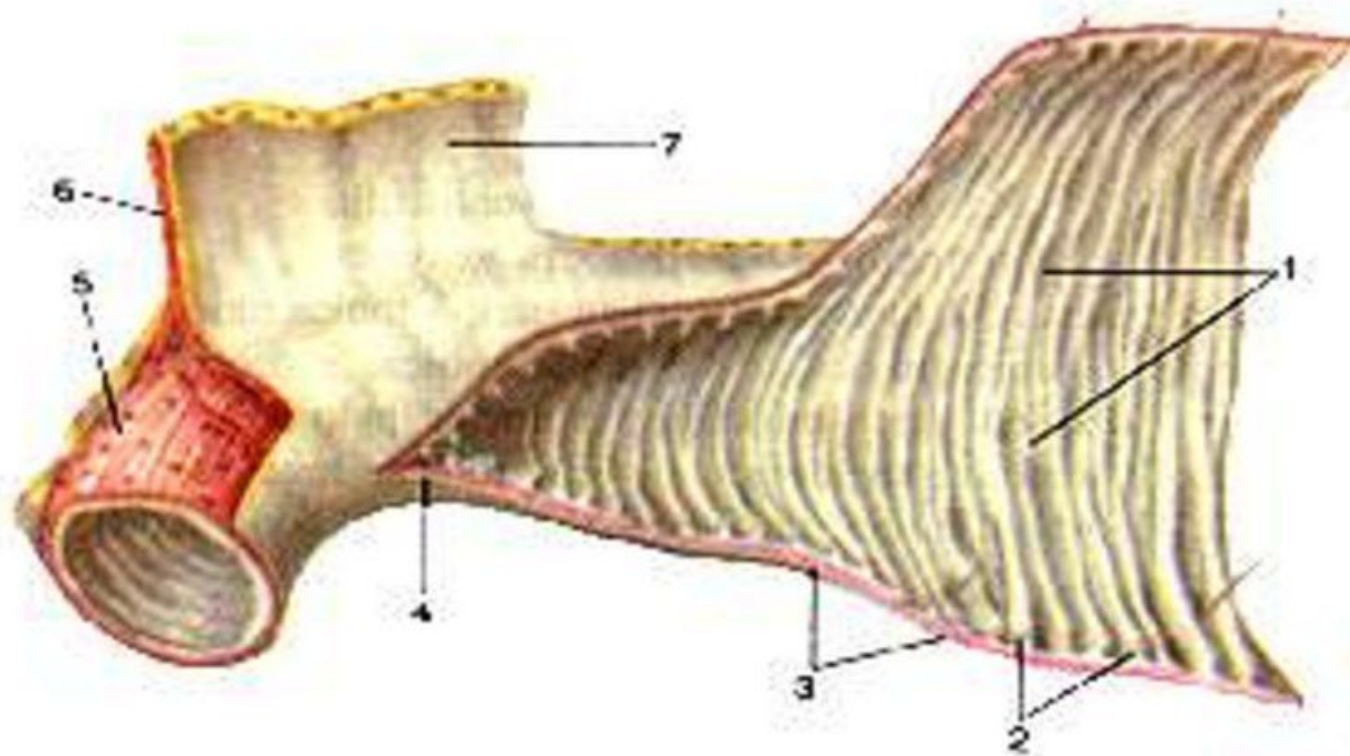
Слизистая двенадцатиперстной кишки



(сканирующая электронограмма)

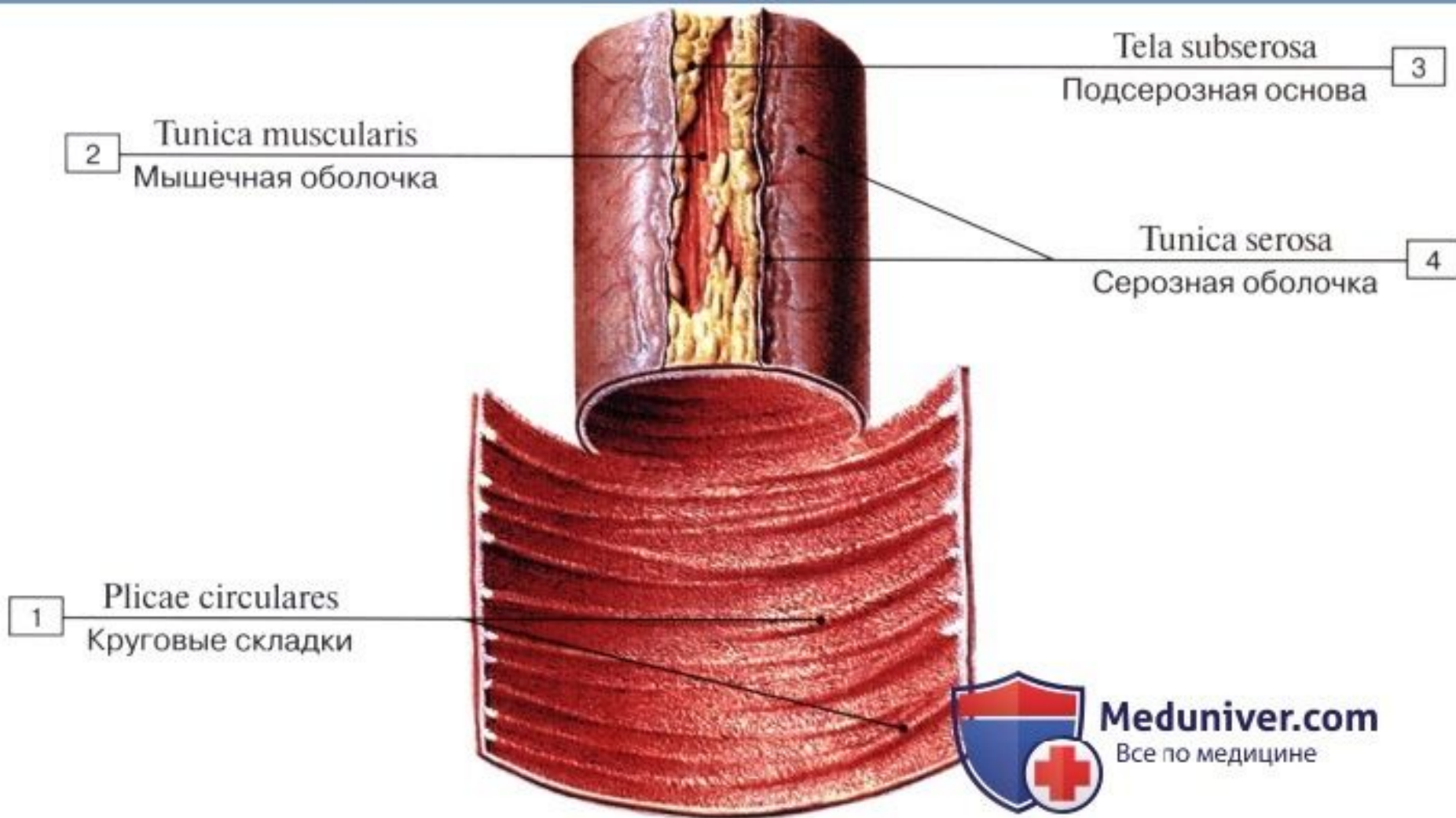
Тонкая кишка и ее брыжейка





1 - складки тонкой кишки (круговые); 2 - слизистая оболочка и подслизистая основа; 3 - мышечная оболочка; 4 - серозная оболочка (брюшина); 5 - продольный слой мышечной оболочки; 6 - тонкокишечная артерия; 7 - брыжейка тонкой кишки.

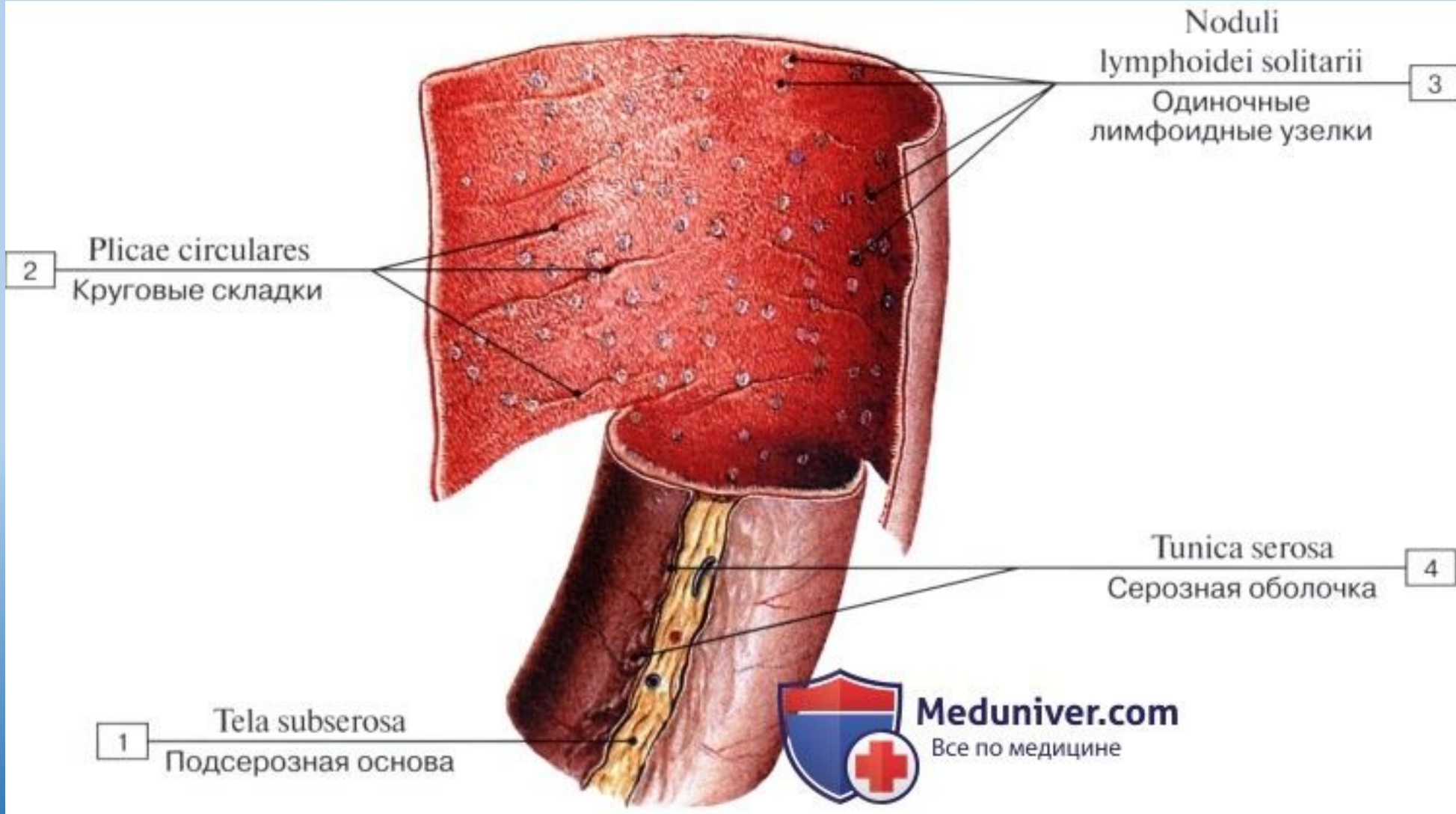
Слизистая тонкой кишки



Meduniver.com

Все по медицине

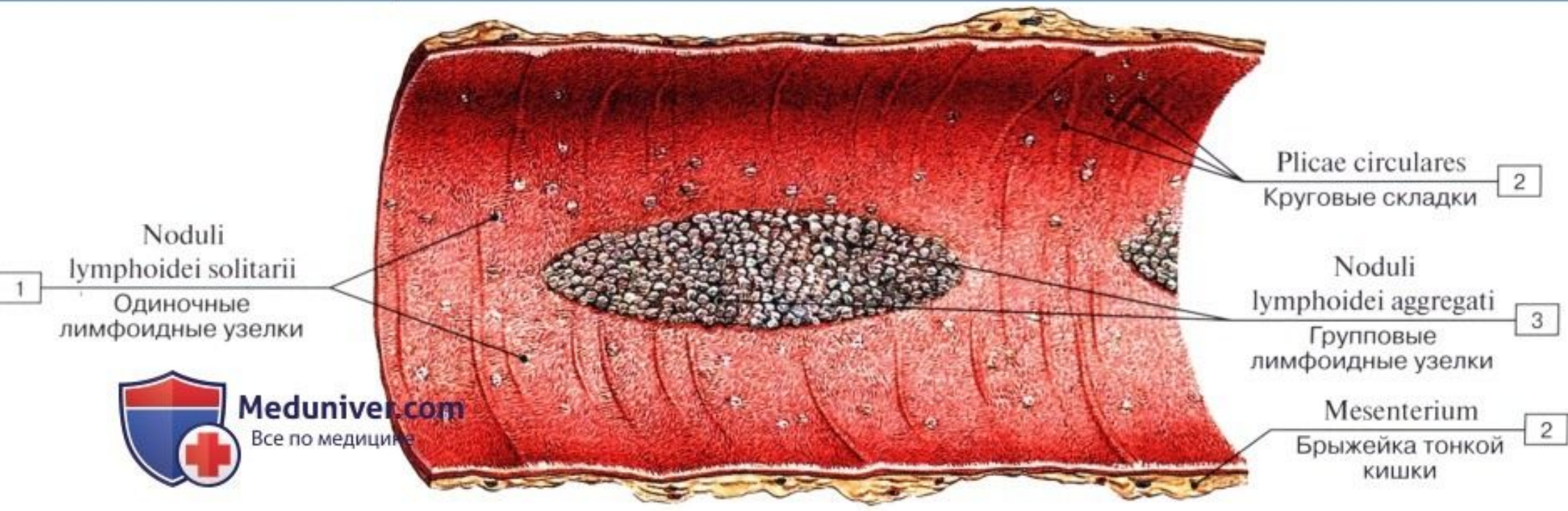
Лимфоидные узелки тонкой кишки



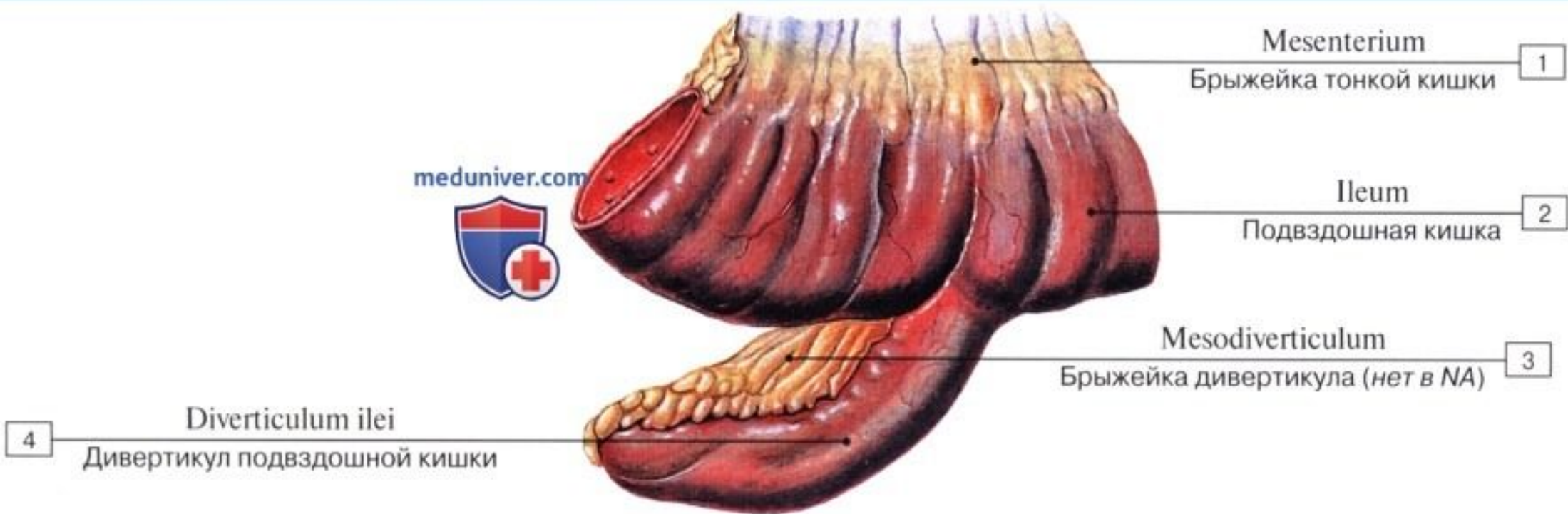
Meduniver.com

Все по медицине

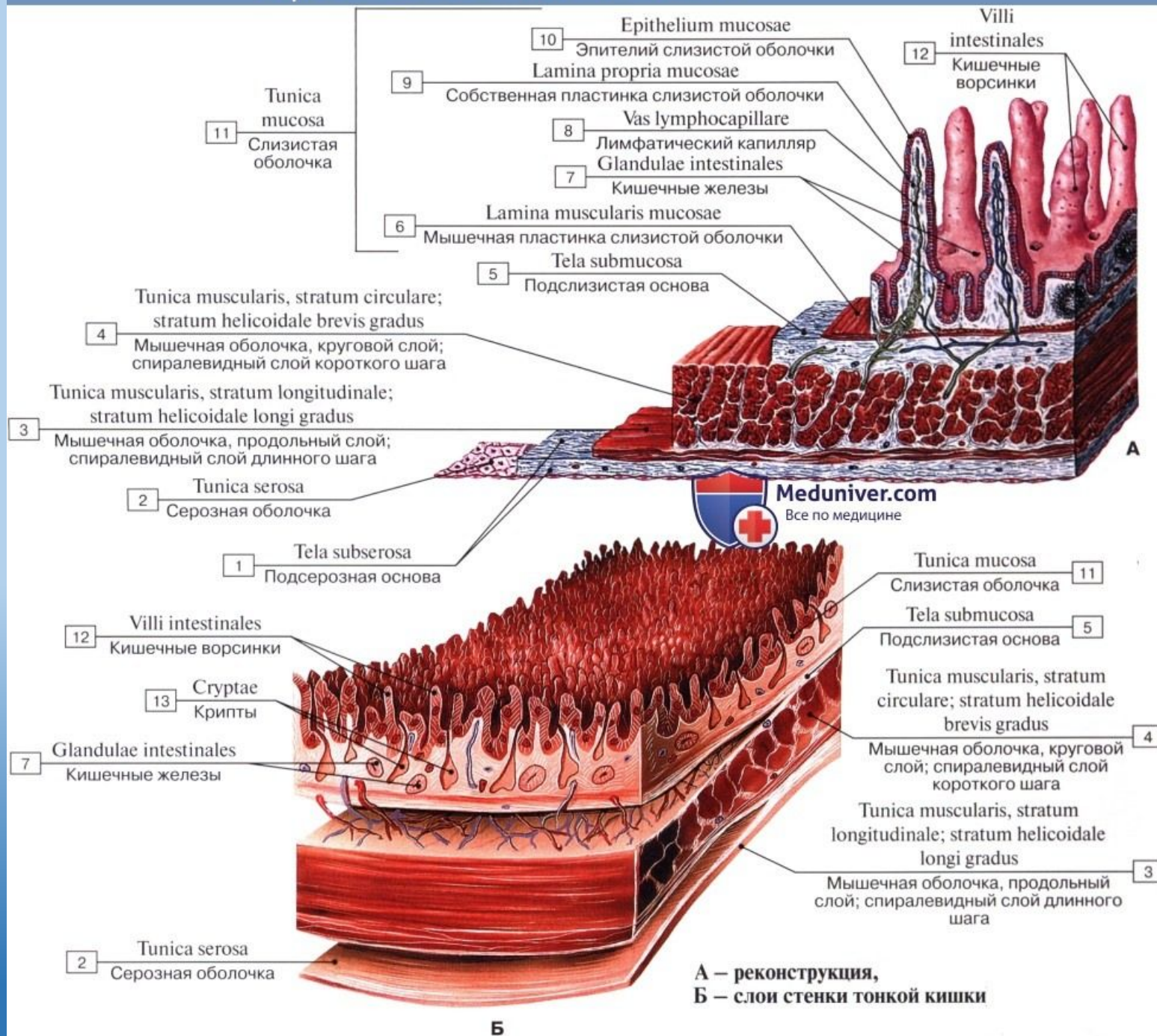
Лимфоидная бляшка тонкой кишки



Меккелев дивертикул подвздошной кишки



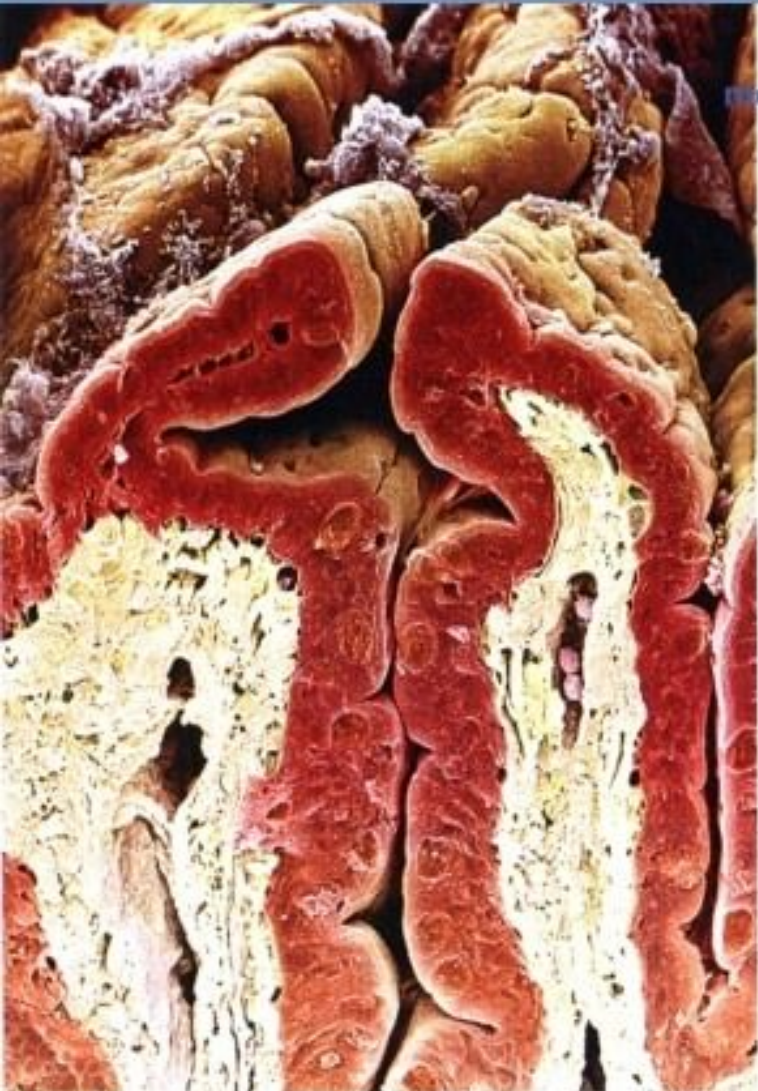Строение стенки тонкой кишки



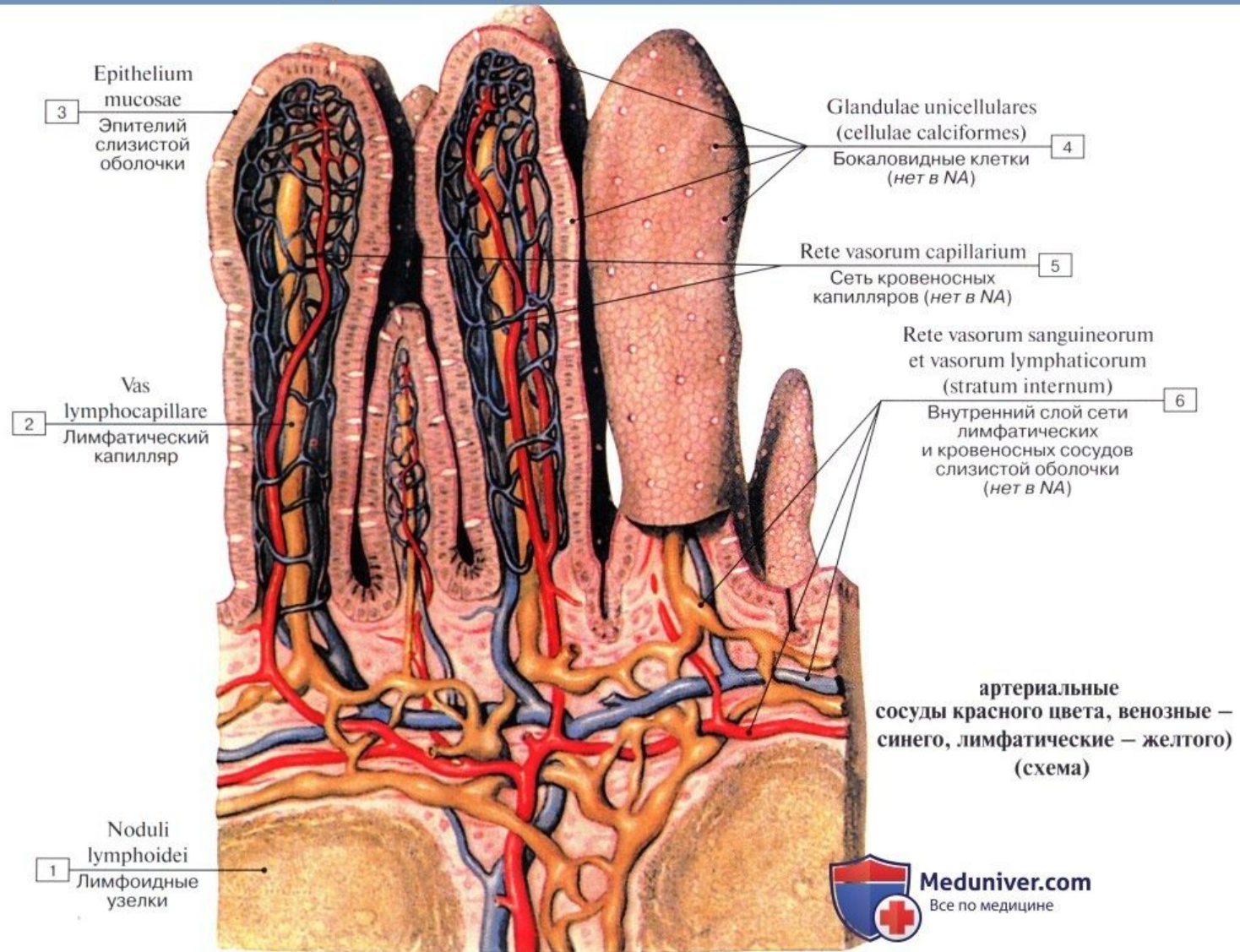
Ворсинка и крипта тонкой кишки

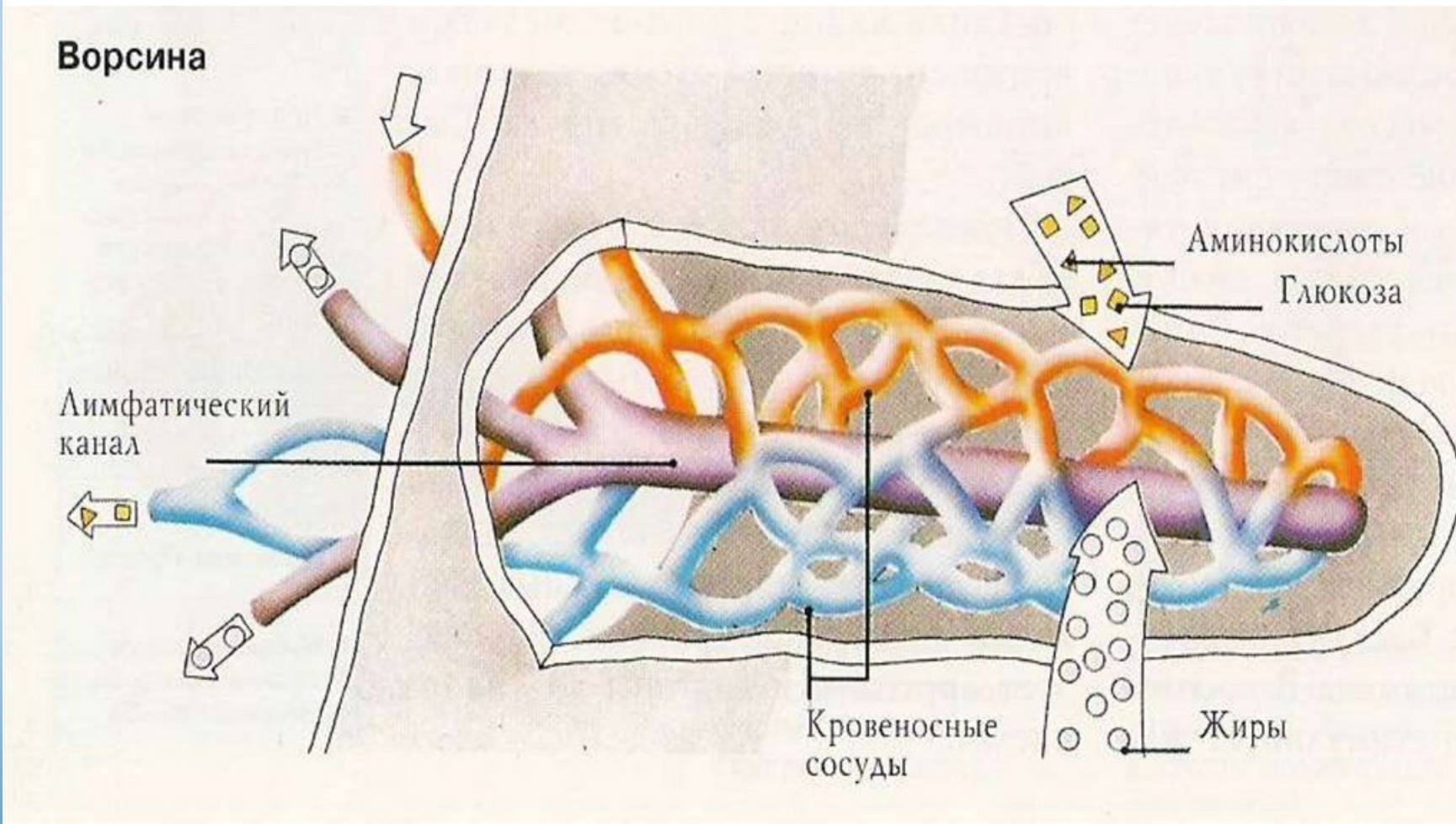
(сканирующая электронограмма)

meduniver.com



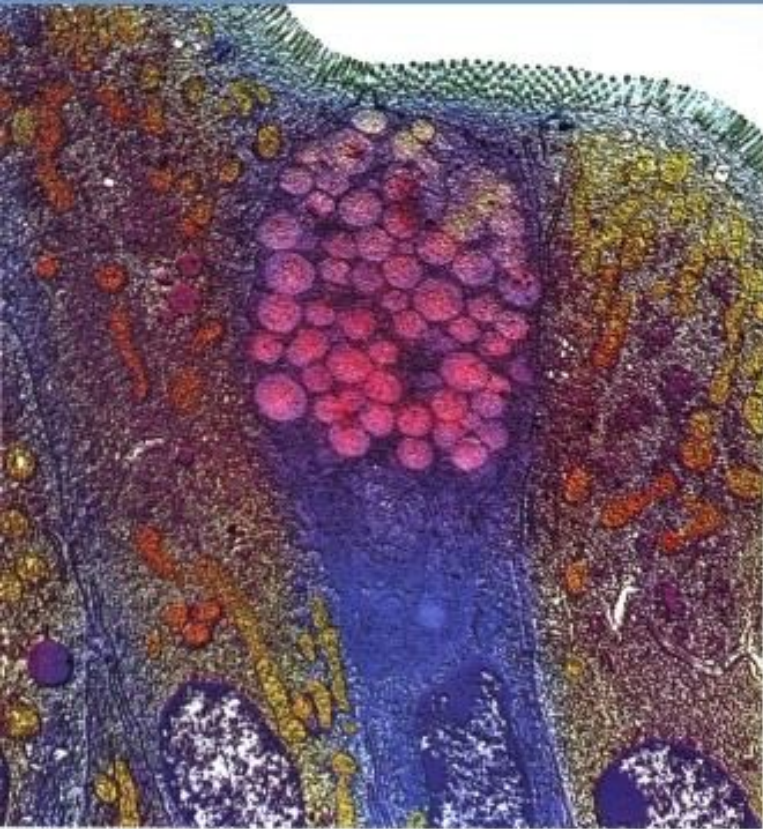Строение ворсинок тонкой кишки



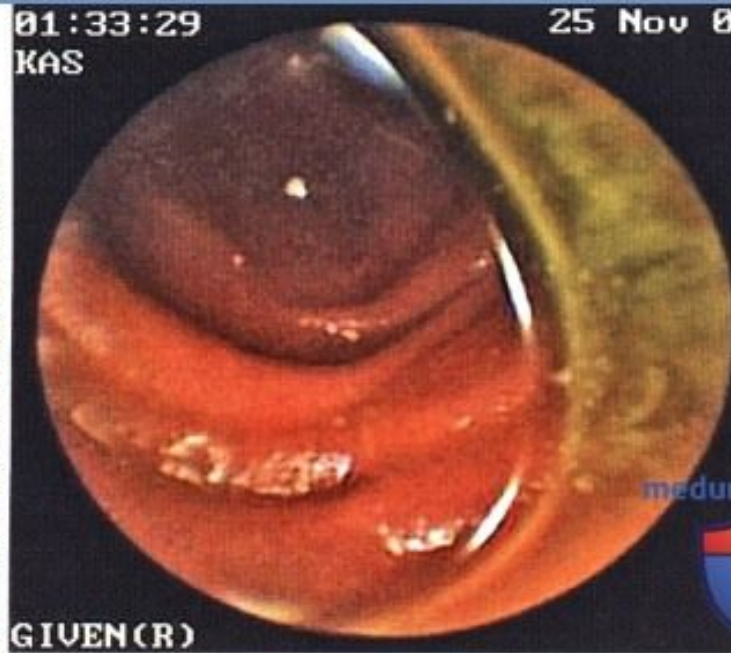

Каждая микроворсинка снабжена тончайшим канальцем.

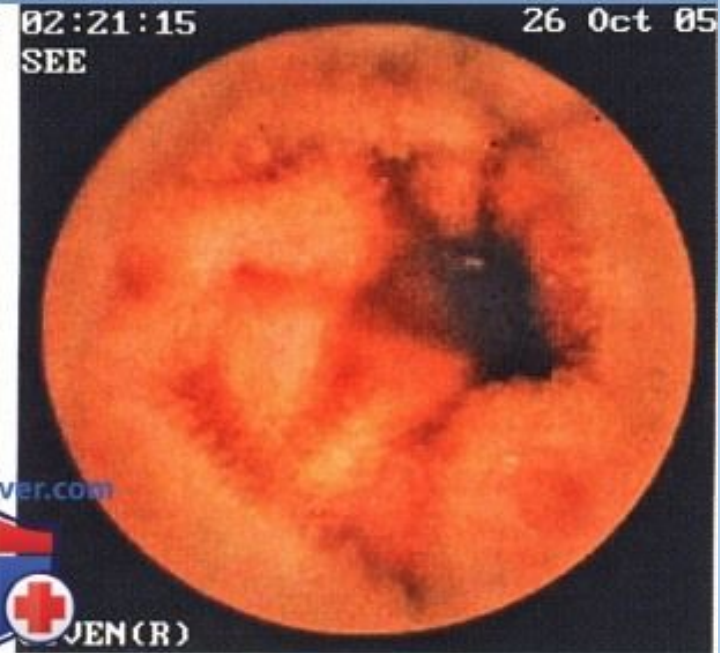Слизистая тонкой кишки



Бокаловидная клетка
(трансмиссивная электронограмма)

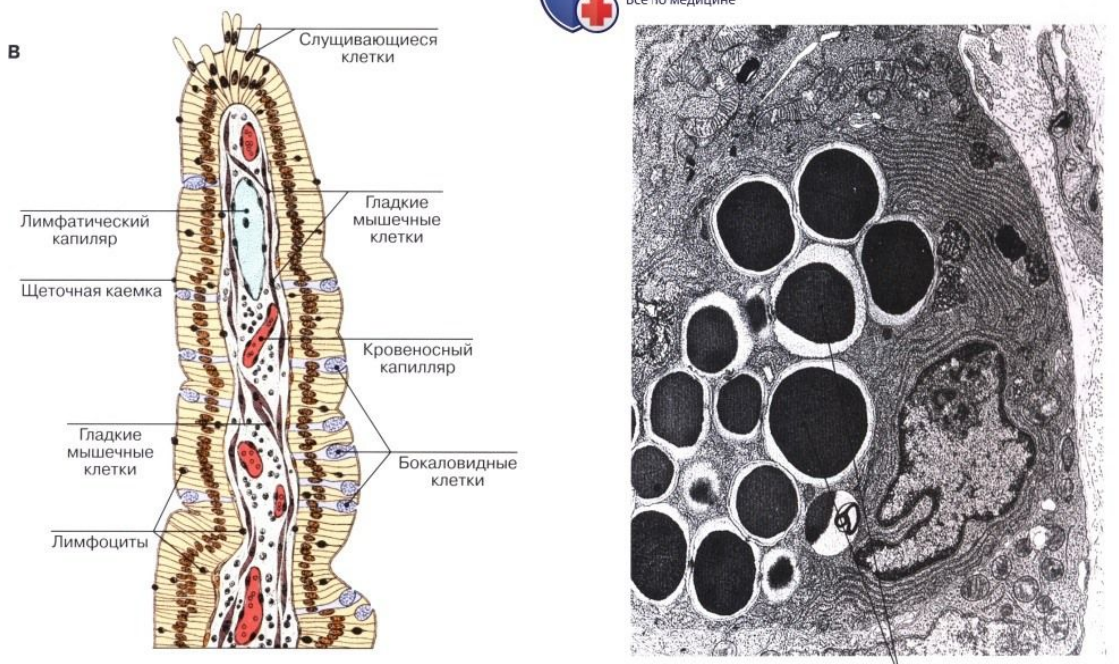
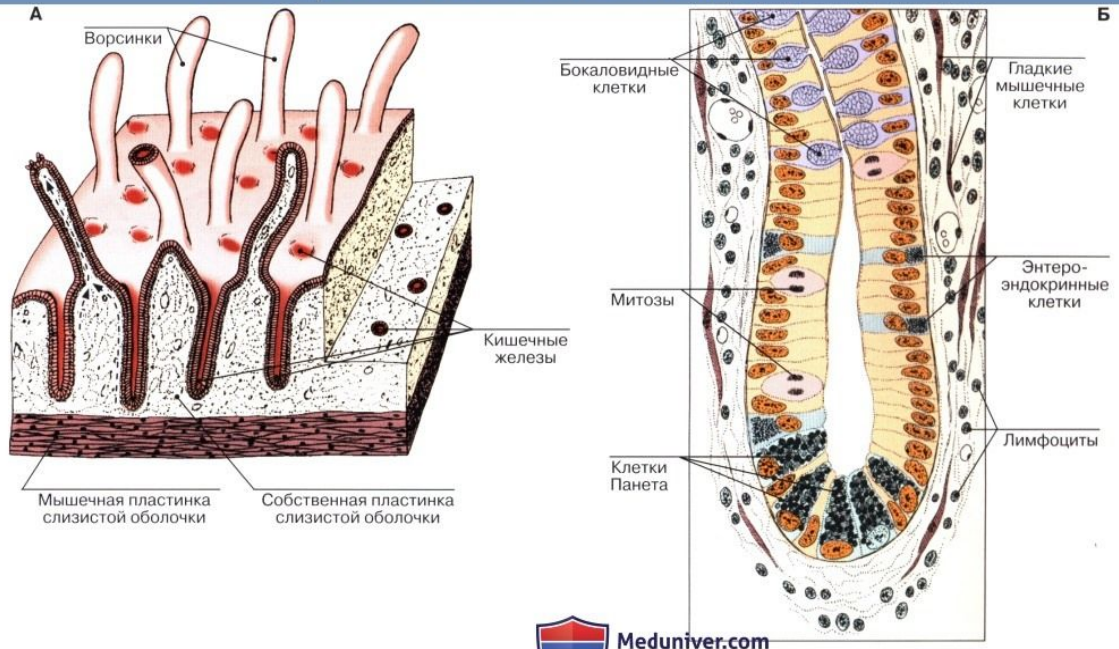


Слизистая оболочка тонкой
кишки: небольшое количество
кишечного содержимого в просвете
(эндоскопия)



Терминальный отдел
подвздошной кишки (эндоскопия)

Строение стенки тонкой кишки



А – схема, Б – кишечная ворсинка,
В – кишечная железа (крипта), Г – клетка Панета