Классификация острых перикардитов по этиологии (D.H.Spodick, 2001)

- **I. Идиопатические перикардиты**
- **II.Перикардиты при инфекциях**
  - ***А. Бактериальные***
    1. Гнойные (несколько инфекций)
    2. Туберкулез, другие микобактерии
  - ***Б. Вирусные***
    1. Вирус Коксаки
    2. Вирус гриппа
    3. ВИЧ-инфекция
    4. Вирусы гепатитов А, В, С

Этиологическая классификация (II)

- **III. Перикардиты при васкулитах и заболеваниях соединительной ткани**
  - А. Ревматоидный артрит
  - Б. Острая ревматическая лихорадка
  - В. Системная красная волчанка
  - Г. Системная склеродермия
  - Д. Сывороточная болезнь
  - Е. Дермато-/полимиозит

Этиологическая классификация (III)

- **IV. Перикардиты при заболеваниях смежных органов**

А. Инфаркт миокарда

1. Инфаркт миокарда
2. Синдром Дресслера
3. Постперикардиотомный синдром
4. Аневризма желудочка

Б. Аневризма аорты с расслоением

В. Заболевания плевры и легких

1. Пневмония
2. Тромбоэмболия легочной артерии
3. Плевриты

Этиологическая классификация (IV)

- **V. Перикардиты при нарушениях метаболизма**

  А. Почечная недостаточность

  1. Уремия (острая или хроническая почечная недостаточность)

  2. Диализный перикардит

- **VI. Неопластические (опухолевые) перикардиты**

  А. Вторичные (метастатические, гематогенно распространившиеся или прорастание): при карциноме, саркоме, лимфоме, лейкозе и др.

  Б. Первичные: мезотелиома, саркома, фиброма, липома

Этиологическая классификация (V)

- **VII. Травматические перикардиты**

  А. Проникающие

  1. Перфорация перикарда (пневмоперикард)
  2. Травма сердца

  а) операции на сердце

  б) во время катетеризации

  3. Непрямая травма сердца

  а) радиационный (лучевой) перикардит

  Б. Непроникающее ранение грудной клетки

Классификация перикардитов по характеру течения *(E. Braunwald, 2001)*

- **А. Острые перикардиты (менее 6 нед)**
  1. Фибринозный
  2. Выпотный (или геморрагический)
- **Б. Подострые перикардиты (от 6 нед до 6 мес)**
  1. Констриктивный
  2. Констриктивно-выпотный
- **В. Хронические перикардиты (более 6 мес)**
  1. Констриктивный
  2. Выпотный
  3. Адгезивный

Другие виды перикардита

- Непрерывный (продолжающийся) перикардит: перикардит, длящийся более 4–6 недель, но менее 3 месяцев, без ремиссии
- Рецидивирующий перикардит: рецидив перикардита после документированного острого эпизода перикардита и бессимптомного течения в течение 4-6 недель и дольше
- Хронический перикардит: перикардит, длящийся более 3 месяцев

Признак	Вирусный	Бактериальный	Туберкулезный	Аутоиммунный
Кардиотропные микробные агенты	Энтеро–, *Echo*–, адено–, цитомегаловирусы, Эпштейна–Барр, герпеса, гриппа, парво В 19, гепатита А, В, С, ВИЧ	Стафило–, пневмо–, стрептококки, нейссерия, протей, грамнегативные палочки, легионелла и др.	*M. tuberculosis*	Аутоиммунный процесс в отсутствие вирусных или бактериальных агентов
Способ выявления возбудителя	ПЦР или гибридизация *in situ*	Окраска по Граму, культуральный метод, ПЦР на боррелию или *Ch. pneumoniae*	Окраска по Цилю–Нильсену, культура клеток, ПЦР	Негативная ПЦР на кардиотропные агенты
Частота в Западных странах	30%	5–10%	<4%	20–30%
Мужчины/женщины	3:1	1:1	1:1	1:1
Предрасполагающие факторы	Неизвестны	Хронический алкоголизм, подавление иммунитета	Хронический алкоголизм, ВИЧ–инфекция	Связь с аутоиммунными заболеваниями
Тампонада	Нечасто	80%	Часто	Нечасто
Спонтанная ремиссия	Часто	Никогда	Никогда	Редко
Частота рецидивов	30–50%	Редко	Часто	>25%
Характер выпота	Серозный/серозно–геморрагический	Гнойный	Серозно–геморрагический	Серозный
Содержание лейкоцитов	>5000/мл	⩾10000/мл	>5000/мл	<5000/мл
Анализ жидкости из перикарда	Активированные лимфоциты и макрофаги (редко), негативная аденозиндезаминаза	Гранулоциты и макрофаги (очень много), негативная аденозиндезаминаза	Гранулоциты и макрофаги (умеренное количество), позитивная аденозиндезаминаза	Активированные лимфоциты и макрофаги (редко), негативная аденозиндезаминаза
Биопсия пери– и эпикарда	Лимфоцитарный пери–/эпикардит, положительная ПЦР на кардиотропный вирус	Лейкоцитарный эпикардит	Казеозная гранулема, Положительная ПЦР	Лимфоцитарный пери/эпикардит, отрицательная ПЦР
Смертность без лечения	Зависит от возбудителя и наличия тампонады	100%	85%	При нелеченной тампонаде
Перикардиотомия/перикардэктомия	Редко	Срочно	Редко	Редко
Констрикция	Редко	Часто	Часто (30–50%)	Редко

Диагностические критерии острого перикардита

- Диагностируется при наличии **как минимум 2-х из 4-х критериев:**

1. Перикардиальная боль в грудной клетке,
2. Шум трения перикарда,
3. Диффузный подъем сегмента ST или депрессия PR,
4. Перикардиальный выпот

- **Дополнительные критерии:**

✔ Повышение уровней маркеров воспаления (СРБ, СОЭ, лейкоциты)

✔ Признаки воспаления перикарда на КТ, МРТ

Различие болей при перикардите и острой ишемии миокарда

Характеристика боли	Острый перикардит	Острая ишемия миокарда
Возникновение	Чаще внезапное	Обычно постепенное, нарастающее по интенсивности
Основная локализация	Загрудинная или перикардиальная с иррадиацией в трапециевидный регион	Иррадиация в плечо, предплечье, шею, челюсть, спину
Характер боли	Острая, стабильная, тупая, ноющая, редко - давящие	Тяжесть, ощущение давления, жжения
Вдох	Усиливает боль	Не усиливает боли, если нет перикардита при ИМ
Продолжительность	Постоянная, усиливающаяся или уменьшающаяся по интенсивности	Периодическая, < 30 мин каждый приступ, более длительная при нестабильной стенокардии
Движения телом	Боль усиливается в положении лежа	Не влияют на интенсивность болей
Поза	Боль уменьшается в сидячем положении с наклоном вперед	Нет влияния или улучшения в положении сидя
Нитроглицерин	Нет эффекта	Уменьшает боли

ЭКГ-признаки острого перикардита и острой ишемии миокарда

ЭКГ-признак	Острый перикардит	Острая ишемия миокарда, ОИМ
Сегмент ST	Диффузный подъем конкордантный, без реципрокной депрессии	Подъем в отдельных отведениях с реципрокным снижением в других
Депрессия P-R	Часто	Почти никогда
Патологический зубец Q	Нет	Появляется при Q-ИМ
Волна T	Отрицательная, с возвращением к исходной	Становится (-) вместе с депрессией сегмента ST
Аритмии	Редко	Часто
Нарушение проводимости	Редко	Часто

Перикардит: ЭКГ

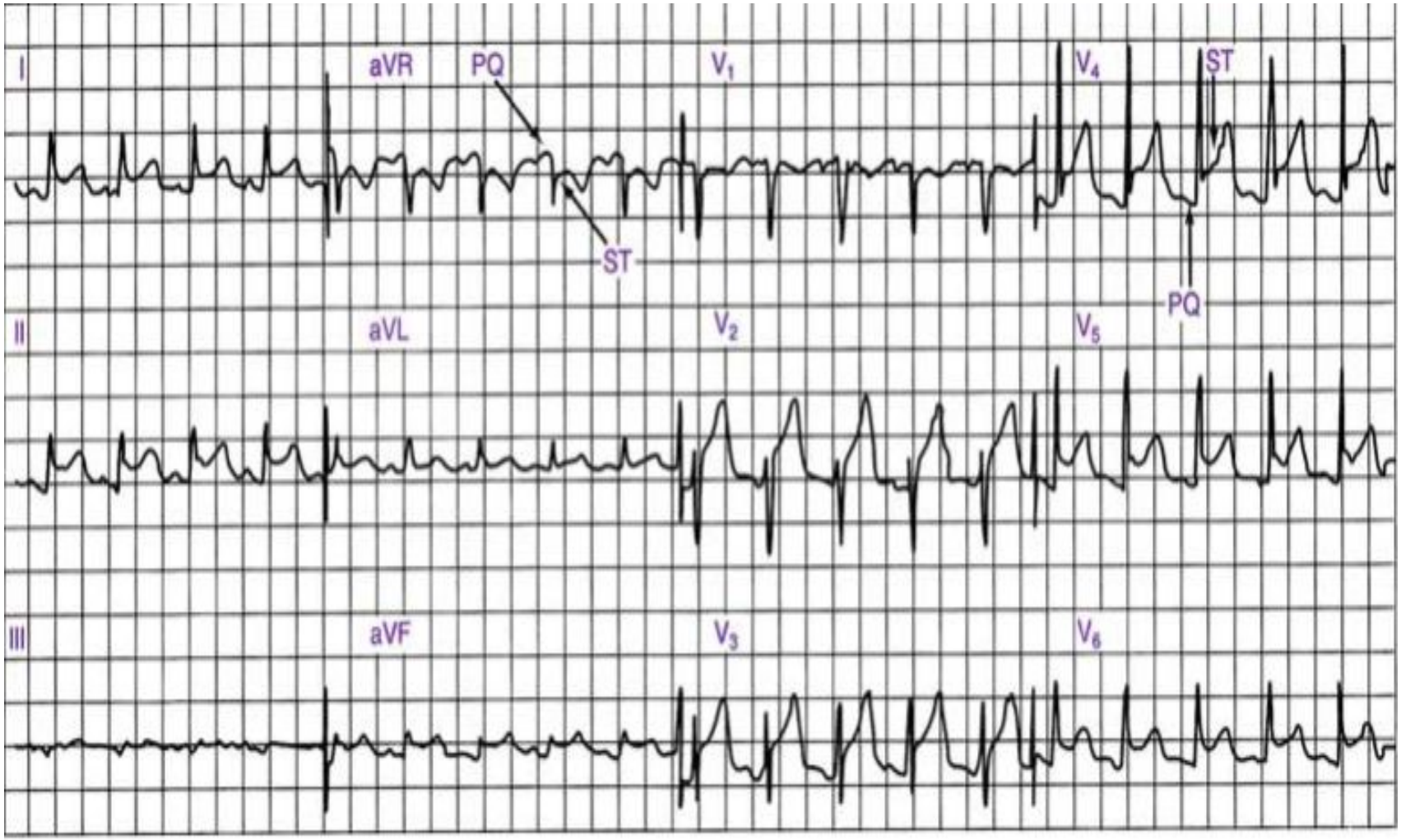

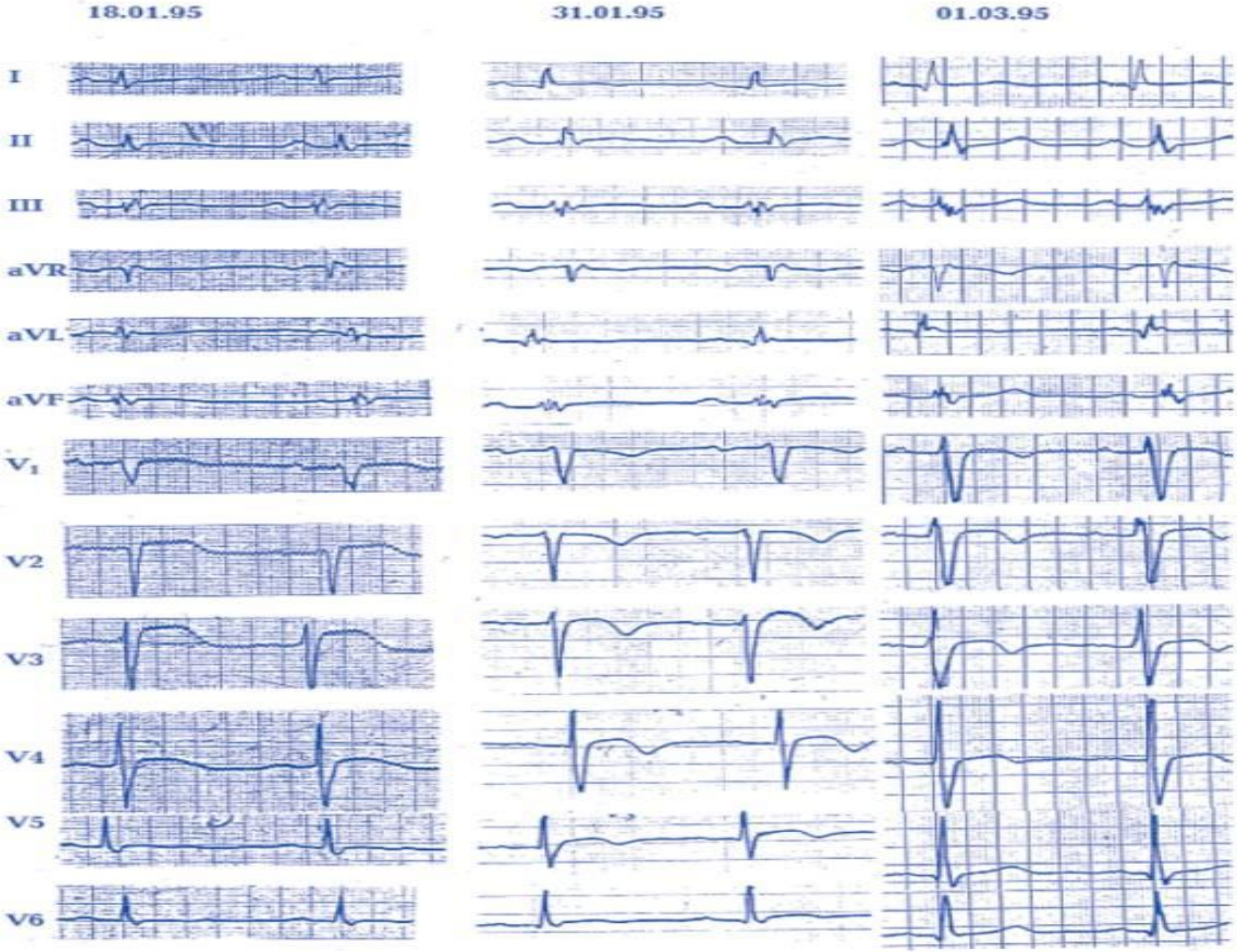
18.01.95
31.01.95
01.03.95
I
II
III
aVR
aVL
aVF
V1
V2
V3
V4
V5
V6

Классификация перикардиального выпота

- По течению:
  - Острый
  - Подострый
  - Хронический (>3 месяцев)
- По объему:
  - Малый (сепарация <10 мм)
  - Умеренный (10–20мм)
  - Большой (>20 мм)
- По локализации:
  - КруговойI
  - Локальный
- По составу:
  - Трансудат
  - Эксудат

Критерии дифференциальной диагностики истинной кардиомегалии и экссудативного перикардита

Клинические данные	Истинная (миогенная) кардиомегалия	Экссудативный перикардит
Границы абс. и относ.сердечной тупости	Не совпадают	Часто совпадают
Верхушечный толчок	Определяется у левой границы тупости	Часто не пальпируется
Тоны сердца	Приглушены	Тихие
Шумы сердца	М.б. систолический и диастолический	Может быть шум трения перикарда
Недостаточность кровообращения	Соответствует объективным данным	М.б. застойная серд.недоста-точность при "тихом" сердце
Размеры сердечной тени	Могут быть постоянными или изменяются в зависимости от нарастания сердечной недостаточности	Могут быстро нарастать или уменьшаться
Пульсация сердца (рентгенологически, ЭхоКГ)	Всегда обозначена, может снижаться	Резко ослаблена или отсутствует
Тень сердца (рентгенологически)	Сплошная	Часто двухконтурная
Продольный размер сердца	Обычно превышает поперечный	Чаще меньше поперечных размеров
Застой в легких	Имеется	Выражен незначительно или отсутствует
Асцит	Появляется в поздних стадиях ХСН	Возникает рано, значительно выражен
Увеличение печени	Появляется в поздних стадиях СН	Возникает рано, значительно выражен
Отеки нижних конечностей	Появляются рано, выражены	Возникают поздно, выражены слабо
Венозное давление	Повышается в поздних стадиях	Повышается рано

Тампонада сердца

Скопление жидкости
в полости перикарда
(180 – 200 мл)

↓

Повышение давления
в полости перикарда
(от 50 – 60 мм вод.ст. и более)

↓

Сдавление “тонкостенных”
структур сердца (верхняя и
нижняя полые вены),
компенсаторное повышение ЦВД

↓

Нарушение “венозного
возврата” к сердцу

→

Сердце работает “вхолостую”
(отсутствие диастолического
заполнения)

↓

Снижение ударного
объема крови и
минутного объема
кровообращения

→

Гипотония
Тахикардия
(компенсаторная)

→

Тампонада сердца: симптомы

- падение АД;
- повышение венозного давления с набухшими яремными венами;
- маленькое малоподвижное сердце;
- глухие тоны сердца;
- острое в течение минут или постепенное развитие тампонады;
- парадоксальный пульс;
- уменьшение пульсации сердечного контура при рентгеноскопии;
- уменьшение амплитуды комплекса QRS, электрическая альтернация QRS-комплекса, зубца Т.

Тампонада сердца

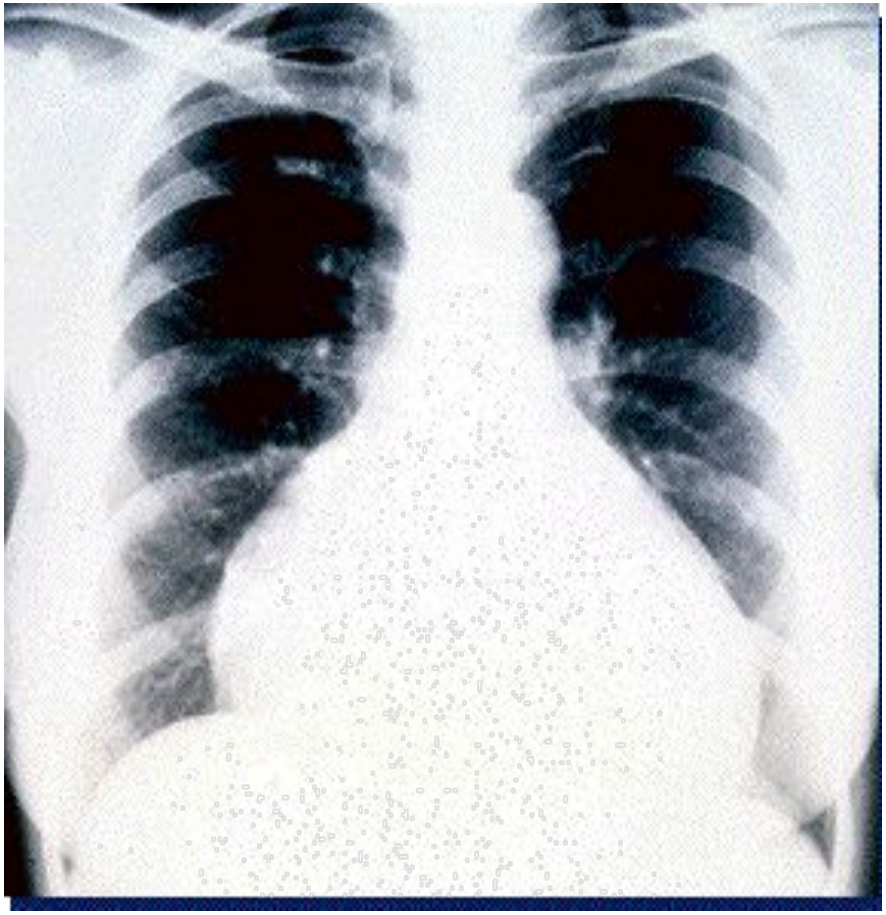

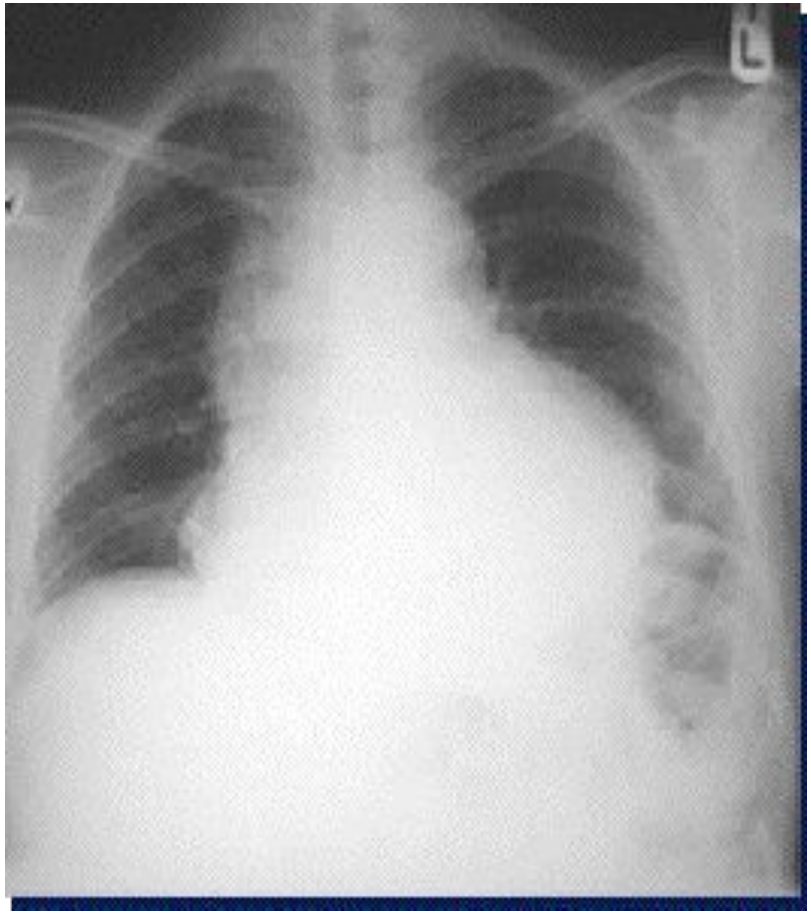

ЭХО-кардиографическая картина экссудативного перикардита

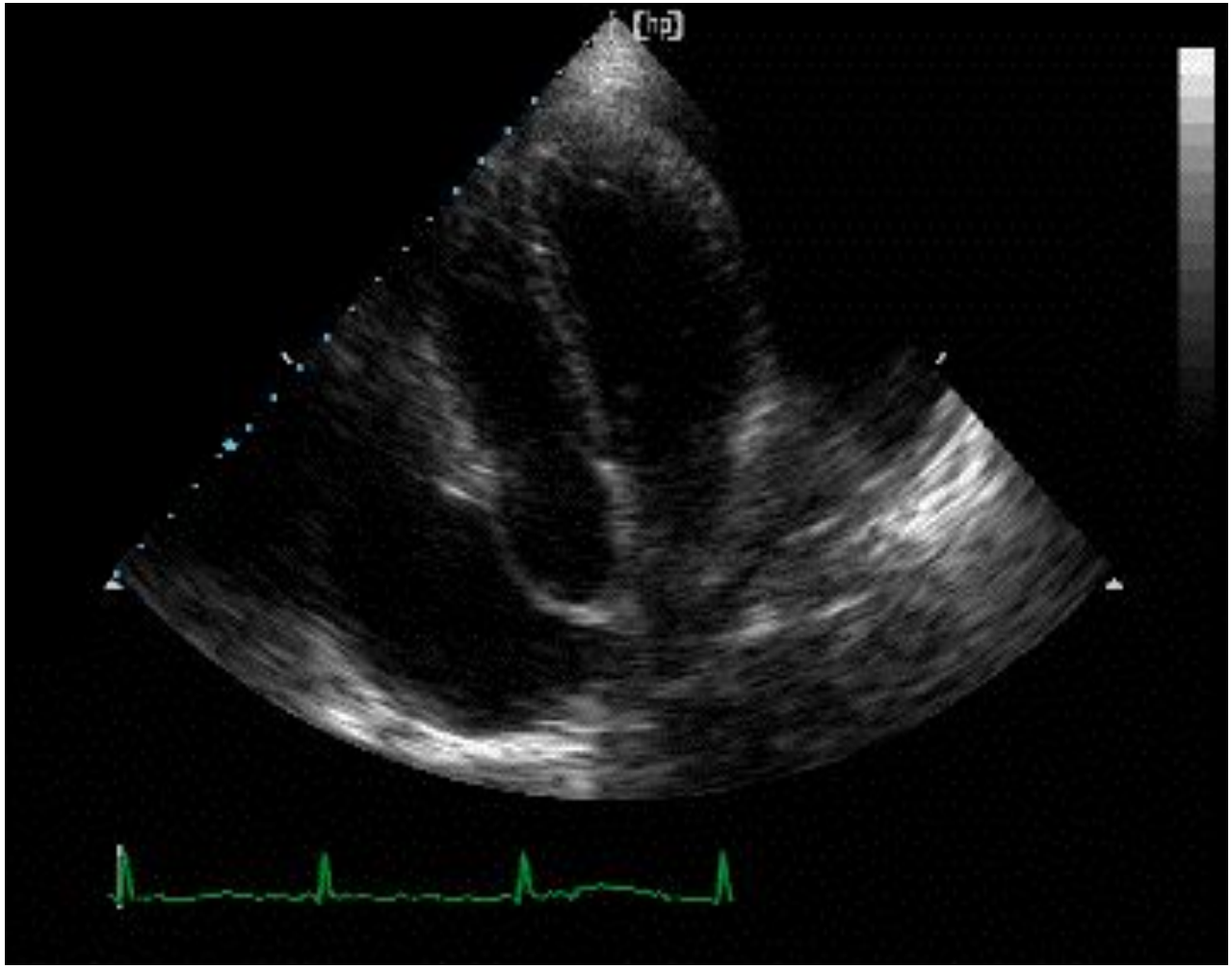

Экссудативный перикардит

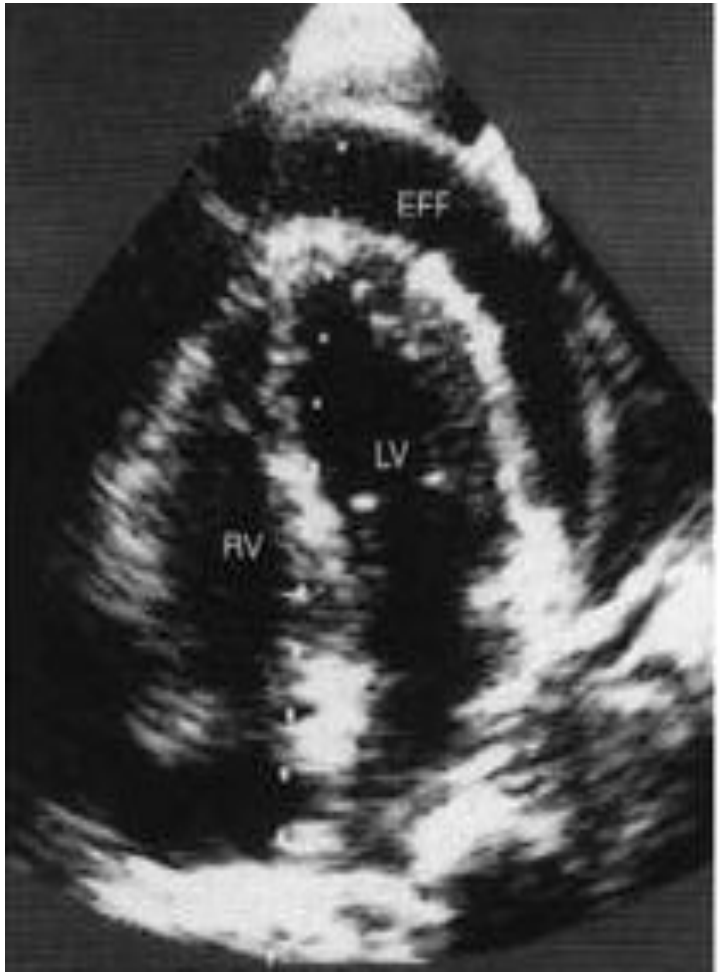

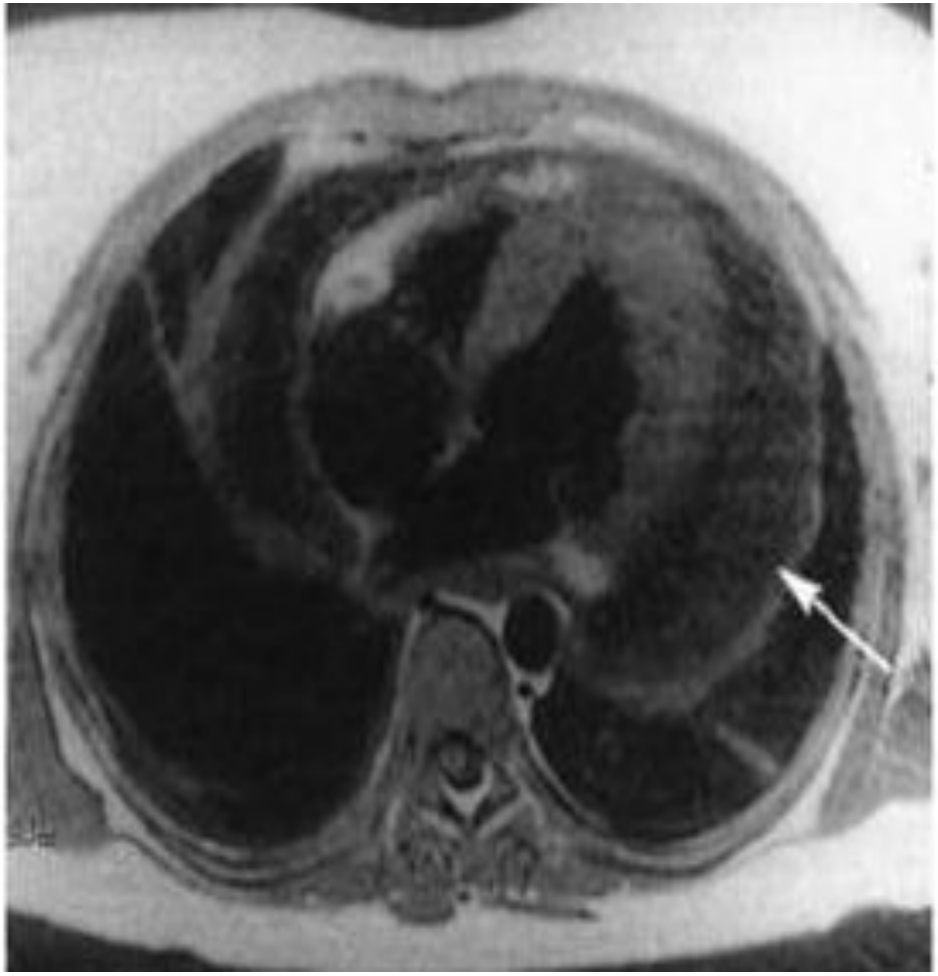

Экссудативный перикардит: МРТ

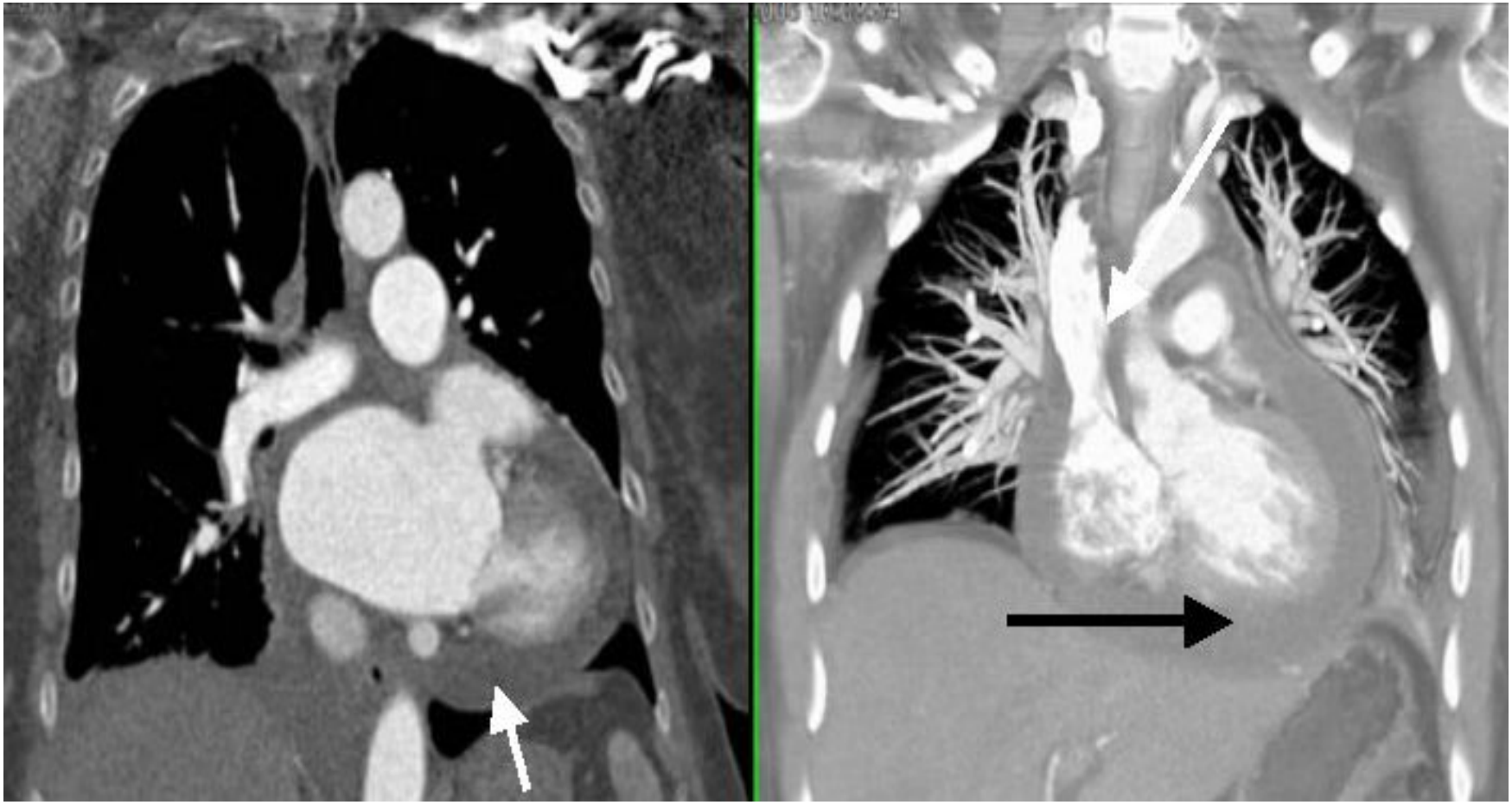

Перикардит & Электрическая альтернация

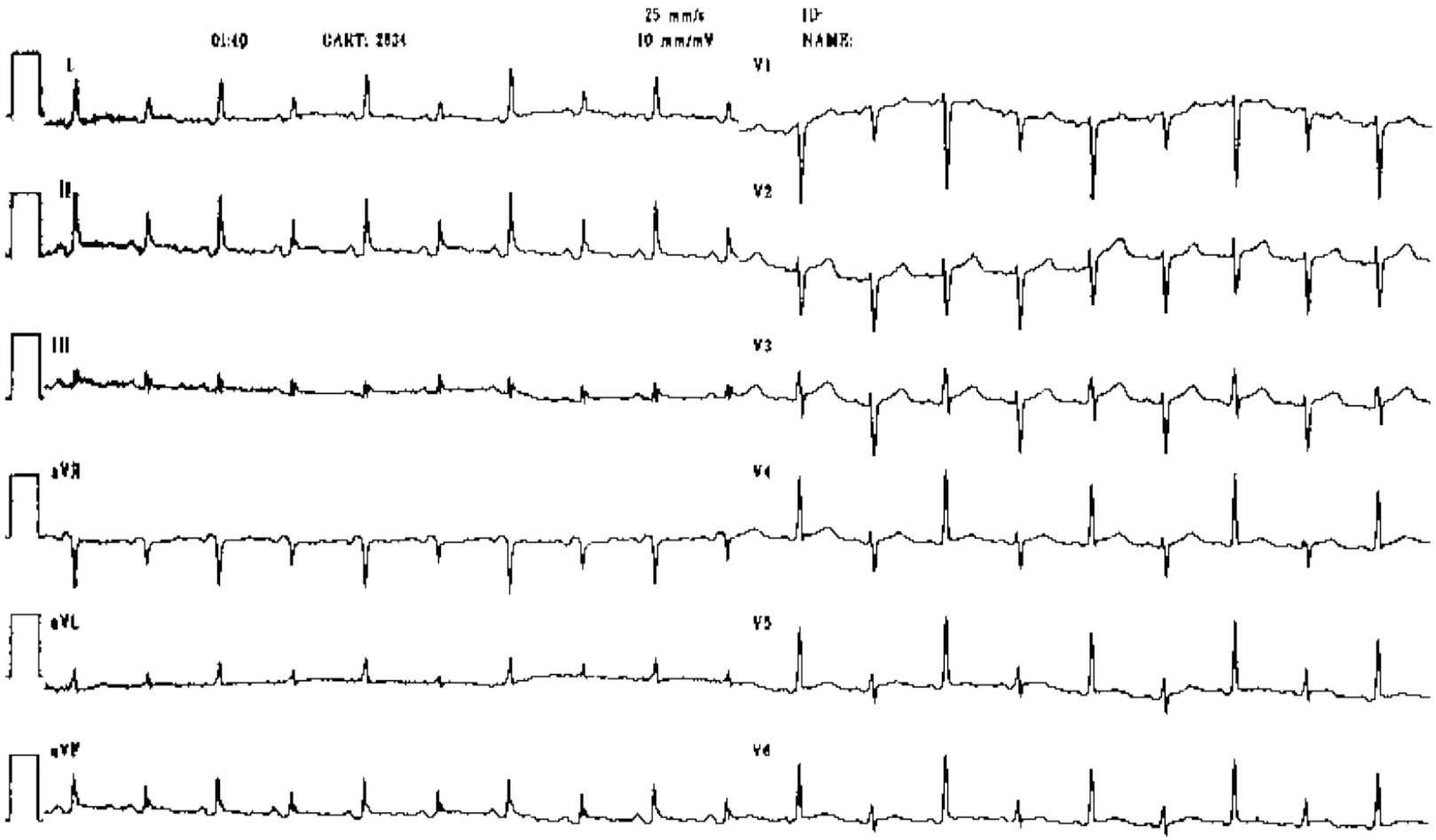

file:///C:/Users/Светлана/Documents/MMA_Nov2014/Pericarditis/Pericard%20diseases_ESC%20guide_2015.pdf

A chest X-ray is generally normal in patients with acute pericarditis since an increased cardiothoracic ratio only occurs with pericardial effusions exceeding 300 ml.[48] In the case of pleuropulmonary diseases, signs of pleuropericardial involvement may be found in patients with pericarditis.[2,3]

Recommendations for diagnosis of acute pericarditis

Recommendations	Class[a]	Level[b]	Ref.[c]
ECG is recommended in all patients with suspected acute pericarditis	I	C	
Transthoracic echocardiography is recommended in all patients with suspected acute pericarditis	I	C	
Chest X-ray is recommended in all patients with suspected acute pericarditis	I	C	
Assessment of markers of inflammation (i.e. CRP) and myocardial injury (i.e. CK, troponin) is recommended in patients with suspected acute pericarditis	I	C	

CK = creatine kinase; CRP = C-reactive protein; ECG = electrocardiogram.
[a]Class of recommendation.
[b]Level of evidence.
[c]Reference(s) supporting recommendations.

features can be managed as outpatients with empiric anti-inflammatories and short-term follow-up after 1 week to assess the response to treatment.[9]

Recommendations for the management of acute pericarditis

Recommendations	Class[a]	Level[b]	Ref.[c]
Hospital admission is recommended for high-risk patients with acute pericarditis (at least one risk factor[d])	I	B	8,9
Outpatient management is recommended for low-risk patients with acute pericarditis	I	B	8,9
Evaluation of response to anti-inflammatory therapy is recommended after 1 week	I	B	8,9

[a]Class of recommendation.
[b]Level of evidence.
[c]Reference(s) supporting recommendations.
[d]See *Figure 1* (both major and minor predictors of poor prognosis).

In patients identified with a cause other than viral infection, spe-

Downloaded fr

РУС 10:03 20.05.2019

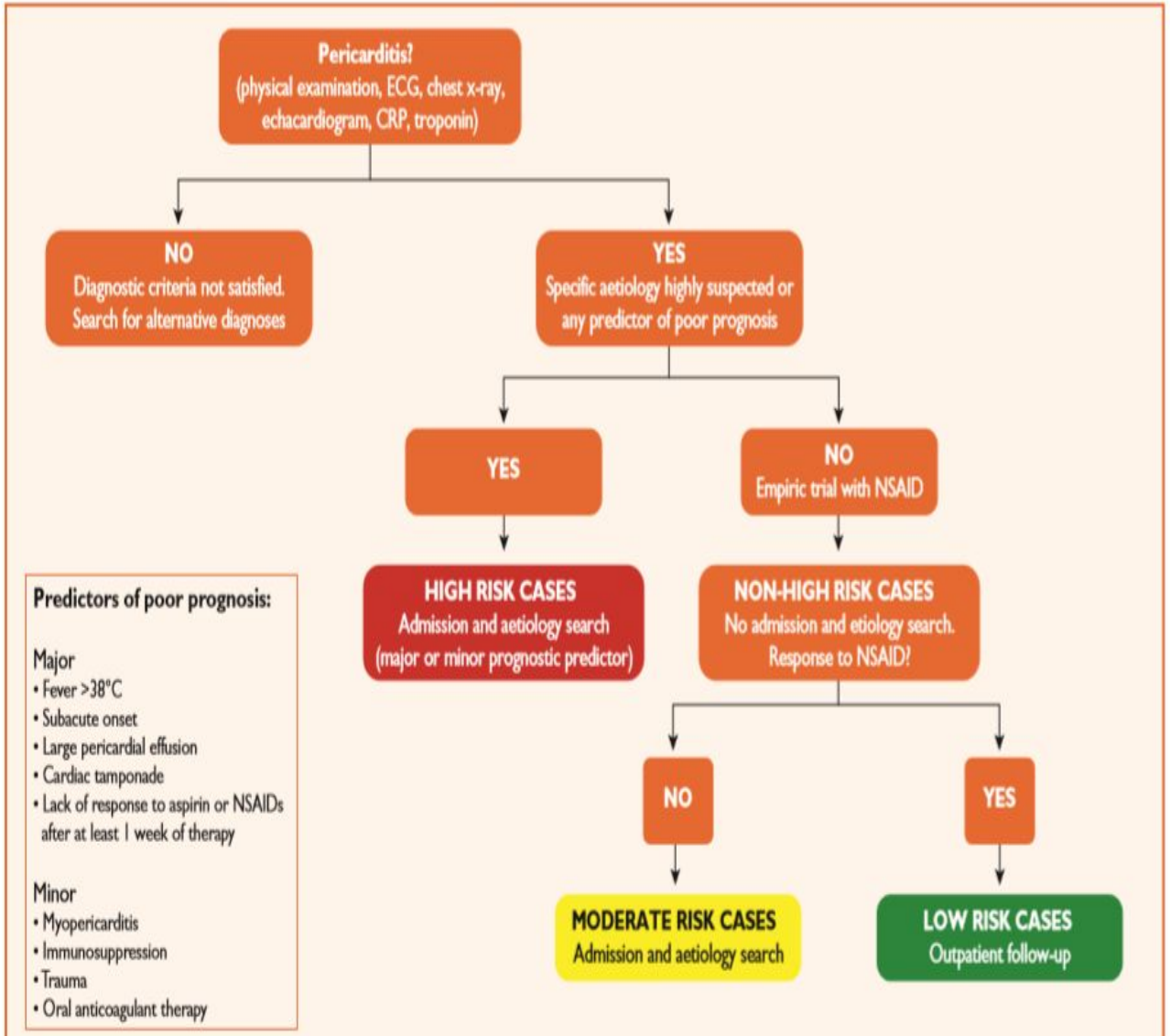

CRP = C-reactive protein; ECG = electrocardiogram.

Proposed triage of acute pericarditis according to epidemiological background and predictors of poor prognosis at presentation (modified from refs 5, 6, 8, and 12). At least one predictor of poor prognosis is sufficient to identify a high risk case. Major criteria have been validated by multivariate analysis,(9) minor criteria are based on expert opinion and literature review. Cases with moderate risk are defined as cases without negative prognostic predictors but incomplete or lacking response to non-steroidal anti-inflammatory drug (NSAID) therapy. Low risk cases include those without negative prognostic predictors and good response to anti-inflammatory therapy. Specific aetiology is intended as non-idiopathic aetiology.

Downloaded from by guest on

Предикторы плохого прогноза при перикардите

- Большие критерии:
  - Лихорадка >38°C
  - Подострое начало
  - Большой выпот в полости перкиарда
  - Тампонада сердца
  - Неэффективность терапии аспирином или НПВС в течение, как миниму, 1 недели
- Малые критерии:
  - Миоперикардит
  - Иммуносупрессия
  - Травма
  - Пероральные антикоагулянты

Перикардит: тактика ведения

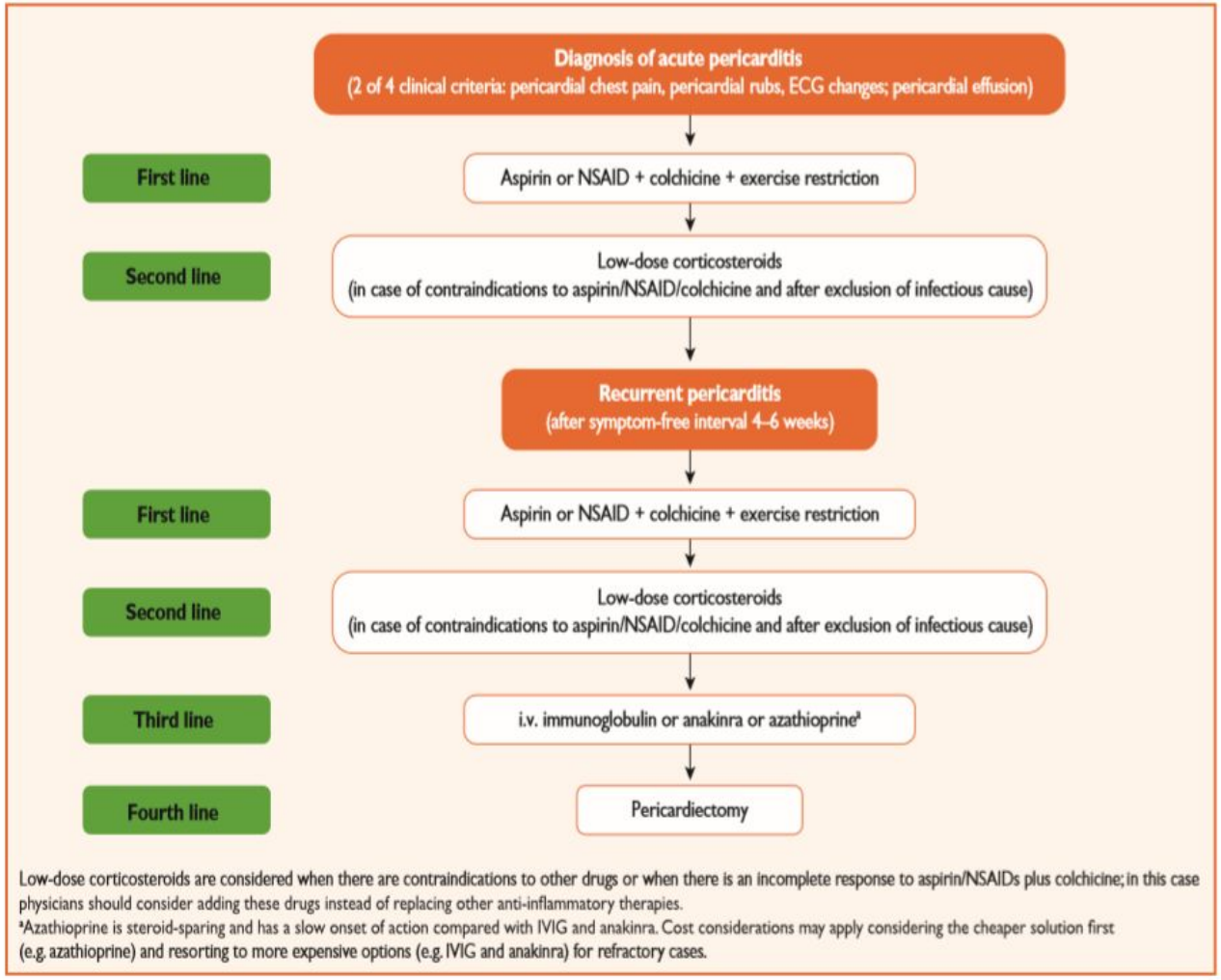

Downloaded from by guest on S

Констриктивный перикардит

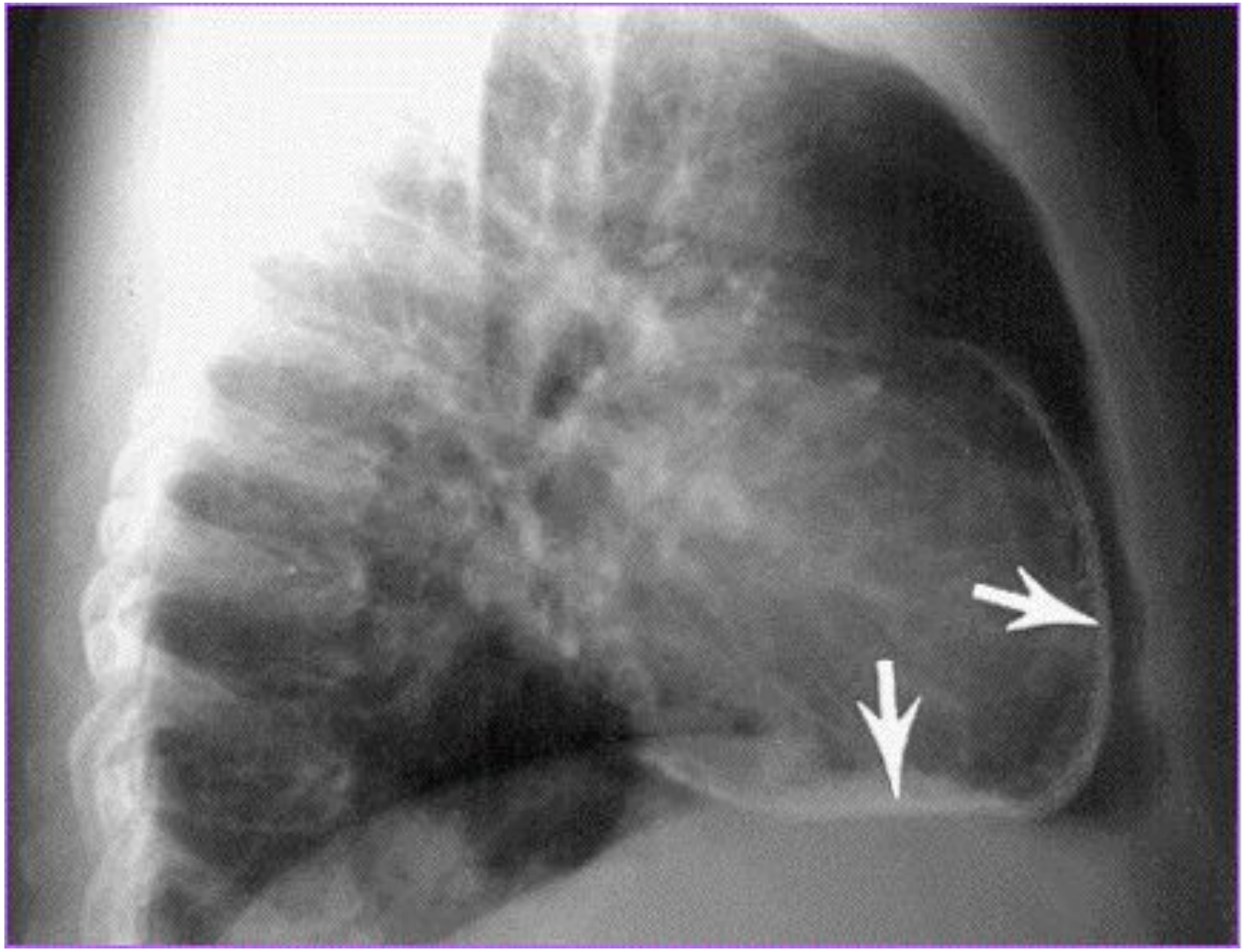

Констриктивный перикардит

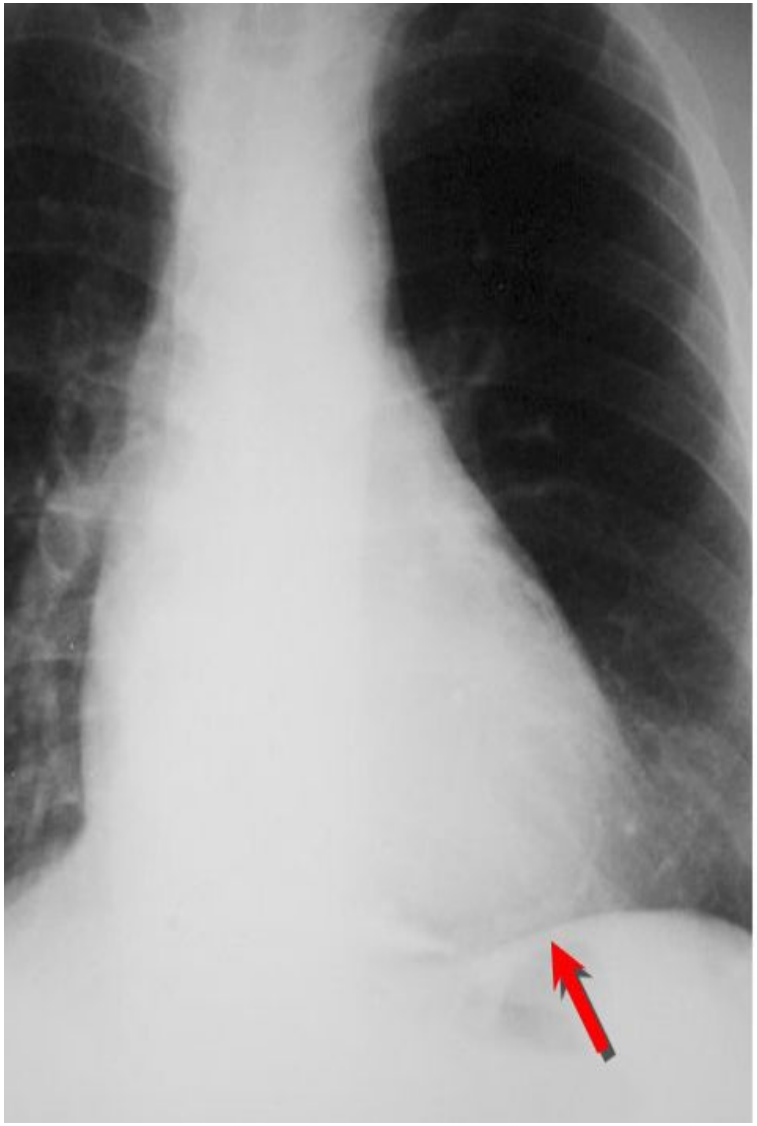

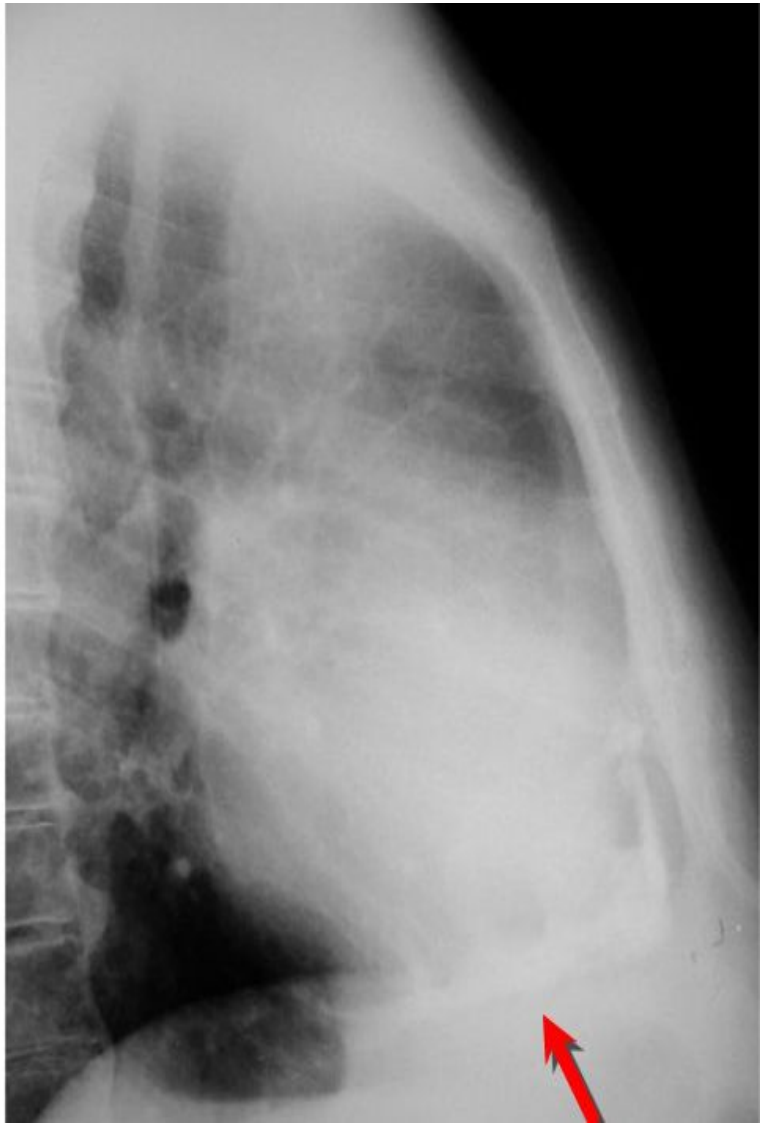

Table 10 **Constrictive pericarditis vs. restrictive cardiomyopathy: a brief overview of features for the differential diagnosis (Modified from Imazio *et al.*[51])**

Diagnostic evaluation	Constrictive pericarditis	Restrictive cardiomyopathy
Physical findings	Kussmaul sign, pericardial knock	Regurgitant murmur, Kussmaul sign may be present, S3 (advanced).
ECG	Low voltages, non-specific ST/T changes, atrial fibrillation.	Low voltages, pseudoinfarction, possible widening of QRS, left-axis deviation, atrial fibrillation.
Chest X-ray	Pericardial calcifications (1/3 of cases).	No pericardial calcifications.
Echocardiography	• Septal bounce. • Pericardial thickening and calcifications. • Respiratory variation of the mitral peak E velocity of >25% and variation in the pulmonary venous peak D flow velocity of >20% • Colour M-mode flow propagation velocity (Vp) >45 cm/sec. • Tissue Doppler: peak e' >8.0 cm/s.	• Small left ventricle with large atria, possible increased wall thickness. • E/A ratio >2, short DT. • Significant respiratory variations of mitral inflow are absent. • Colour M-mode flow propagation velocity (Vp) <45 cm/sec. • Tissue Doppler: peak e' <8.0 cm/s.
Cardiac Catheterization	'Dip and plateau' or 'square root' sign, right ventricular diastolic, and left ventricular diastolic pressures usually equal, ventricular interdependence (i.e. assessed by the systolic area index >1.1).[a]	Marked right ventricular systolic hypertension (>50 mmHg) and left ventricular diastolic pressure exceeds right ventricular diastolic pressure (LVEDP >RVEDP) at rest or during exercise by 5 mmHg or more (RVEDP <1/3 RVSP).
CT/CMR	Pericardial thickness >3–4 mm, pericardial calcifications (CT), ventricular interdependence (real-time cine CMR).	Normal pericardial thickness (<3.0 mm), myocardial involvement by morphology and functional study (CMR).

CMR = cardiac magnetic resonance; CT = computed tomography; DT= deceleration time; ECG = electrocardiogram; LVEDP = left ventricular end-diastolic pressure; RVEDP= right ventricular end-diastolic pressure; RVSP = right ventricular systolic pressure; S3 = third sound. Kussmaul sign is a paradoxical rise in jugular venous pressure on inspiration.

[a]The systolic area index was defined as the ratio of the RV area (mmHg x s) to the LV area (mmHg x s) in inspiration versus expiration.[96]

Specific diagnostic echocardiographic criteria for the diagnosis of constrictive pericarditis has been recently proposed by the Mayo Clinic and include: septal bounce or ventricular septal shift with either medial e' >8 cm/s or hepatic vein expiratory diastolic reversal ratio >0.78 (sensitivity 87%, specificity 91%; specificity may increase to 97% if all criteria are present with a correspondent decrease of sensitivity to 64%.[95]

Downloaded from by guest on September

Прогноз

- В общем благоприятный
- Неблагоприятный прогноз:
  - температура тела>38°C;
  - подострое течение;
  - состояние иммуносупрессии;
  - перикардит, связанный с проникающей травмой;
  - антикоагулянтная терапия в анамнезе;
  - диффузный миоперикардит;
  - большие перикардиальные выпоты (эхосвободное пространство более 20 мм)
  - тампонада сердца.