# Склерома ЛОР органов.

**Склерома** (риносклерома, склерома дыхательных путей,
склеромная болезнь) - хроническая инфекционная болезнь,
вызываемая палочкой Фриша-Волковича (Klebsiella pneumoniae rhinoscleromatis), характеризуется образованием в стенках верхних дыхательных путей (главным образом носа) гранулем, подвергающихся в дальнейшем фиброзу и рубцовому сморщиванию, приводящему к стенозированию отдельных участков дыхательных путей.

- Код по МКБ-10

# Эпидемиология склеромы

Заболевание распространено по всему миру в виде больших, средних
и малых очагов. Эндемичными по склероме считают Центральную и
Восточную Европу, в том числе Западную Украину и Белоруссию,
Италию, Центральную и Южную Америку. Африку, Юго-Восточную
Азию, Египет, Индию, Дальний Восток. Местность, эндемичная по
склероме, имеет определенные характеристики. Прежде всей), это
низменные участки сущи с редколесьем и болотами, где в основном
проживает население, занятое сельским хозяйством. Склерома чаще
встречается у женщин. Отмечены случаи заболевания склеромой в
некоторых изолированных сёлах. Часто поражены члены одной
семьи, где болеют 2-3 человека. Заболевание связывают с низким
социально-экономическим статусом, и в развитых странах, например
США, оно встречается очень редко. Ситуация может меняться в связи
с миграцией населения.

До настоящего времени не установлены точные механизмы и условия
заражения человека. Большинство исследователей считают, что
передача инфекции от больного происходит контактным путём и через
предметы общего пользования. Отмечено, что при
бактериологическом исследовании материала из поражённых
органов членов одной семьи, больных склеромой, выделяют
Klebsiella pneumoniae rhinoideromatis с однотипнымихарактеристиками.

## Профилактика склеромы

Профилактические мероприятия должны быть направлены на
предотвращение возможности передачи инфекции от больного
человека. Это предполагает улучшение условий жизни, повышение
благосостояния, соблюдение правил общей и индивидуальной
гигиены, изменение природных условий в очаге поражения. Про
видимые в данном направлении мероприятия в некоторых районах за
последние годы дали значительное уменьшение числа случаев
заболевания склеромой.

## Скрининг

В случае хронических ринитов, особенно в эндемичных по склероме областях,
необходимо помнить о возможном поражении слизистой оболочки носа Klebsiella pneumoniae rhinoscleromatis и использовать дополнительные специфические методы исследования.

## Классификация

Склеромный процесс протекает медленно, годы и десятилетия, и проходит
несколько периодов своего развития: начальный (скрытый), активный, регрессивный. Начальная стадия характеризуется неспецифическими симптомами ринита. Отличительные черты активного периода инфильтрации
или атрофии. Образование рубцов свидетельствует о регрессивной стадии.

Склерома поражает и основном дыхательные пути, однако процесс может
протекать изолированно и любом органе или тотально, поражая нос, глотку,
гортань, трахею и бронхи в любых формах проявления, что также используют в
классификации.

Основные формы процесса: дистрофическая, продуктивная и смешанная.

# Причины склеромы

В настоящее время инфекционная природа заболевания не вызывает
сомнений. Это подтверждено природно-очаговым распространением
болезни и контактным путём передачи инфекции. Возбудитель склеромы –
грамотрицательная папочка Фриша-Волковича (Klebsiella pneumoniae
rhinoscieromatis), впервые описанная 1882 г. Фришем. Klebsiella pneumoniae rhinoscleromatis выявляют у всех больных, особенно в активный период образования инфильтрата и гранулём, дистрофии слизистой оболочки.

# Палочка Фриша-Волковича

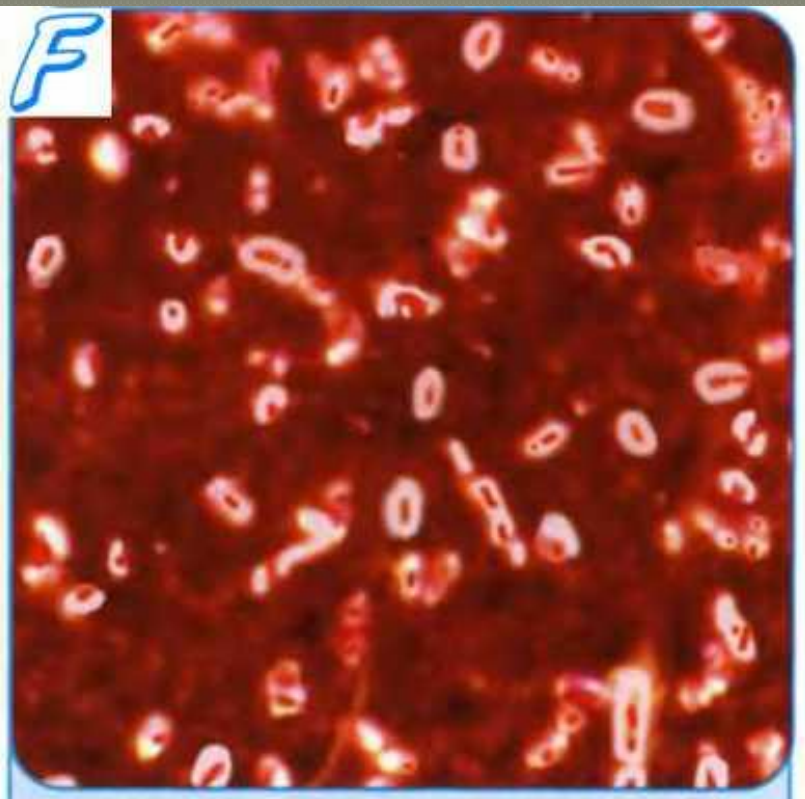


**Рис. 3.9 б.** Мазок из чистой культуры Klebsiella pneumoniae, окраска по Бурри—Гинсу. Видны капсулы — светлые ореолы вокруг палочковидных бактерий

# Патогенез склеромы

Klebsiella pneumoniae rhinoscleromatis относят к инкапсулированным микроорганизмам.
Наличие капсулы защищает бациллы и тормозит процесс фагоцитоза макрофагами, что
приводит к образованию специфических крупных клеток Микулича, отличающихся
своеобразной пенистой структурой протоплазмы. В начале заболевания местных
расстройств в органах дыхательных путей не наблюдают. Во втором, активном периоде,
развиваются изменения в различных отделах дыхательного тракта, которые могут
протекать в форме дистрофических или продуктивных явлений с образованием
инфильтрата, гранулёмы в различных участках дыхательных путей. Эпителий,
покрывающий склеромный инфильтрат, как правило, не повреждён. Инфильтраты могут
иметь эндофитный рост, распространяясь на кожу наружного носа, вызывая его
деформацию, или экзофитный, приводящий к нарушению функции дыхания (в полости
носа, носоглотки, гортани и трахеи).

Конечный этап трансформации склеромного инфильтрата - образование рубца, который
резко сужает просвет полостей дыхательных путей на ограниченны к участках или на
значительном протяжении, приводя к стенозу и резкому нпрушению функционального
состояния. В стадии рубцевания превалируют соединительнотканные элементы, палочку
склеромы и клетки Микулича не обнаруживают.

Склерома отличается переходом гранулёмы сразу в рубцовую стадию

# Клетка Микулича при склероме

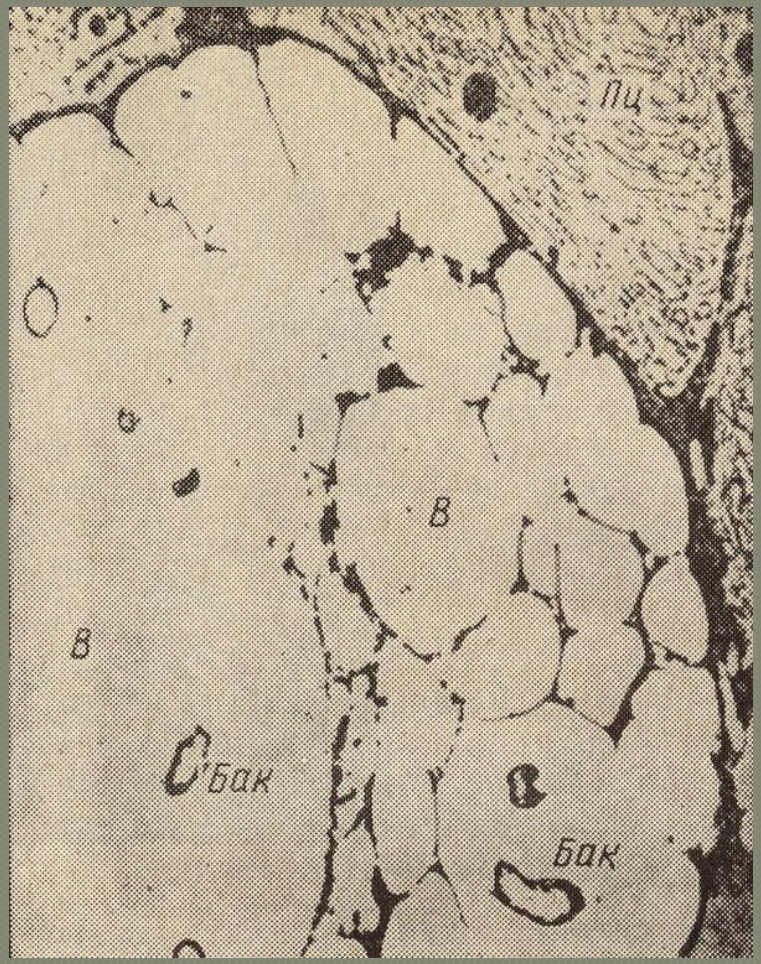

## Симптомы склеромы

В начале заболевания больные жалуются на слабость, утомляемость, головную боль, потерю аппетита, иногда жажду, явления артериальной и мышечной гипотонии. Местных изменений в органах дыхательных путей при этом не наблюдают.

Обращает на себя внимание снижение тактильной и болевой чувствительности слизистой оболочки дыхательных путей. Такая симптоматика может отмечаться в течение длительного времени и не иметь специфического характера. Однако, учитывая постоянство, стабильность этих проявлений, можно заподозрить склерому и направить пациента на специфическое бактериологическое обследование. В этот период Klebsiella pneumoniae rhinoscleromatis можно обнаружить в материале из любого участка дыхательных путей, чаще со слизистой оболочки полости носа.

Диагностика заболевания на начальной стадии может иметь определяющее значение в отношении эффективности лечения, диспансерного наблюдения и положительного прогноза.

Во втором, активном периоде изменения наблюдают в различных отделах дыхательною тракта, в виде дистрофической или продуктивной форм. Можно выявить атрофию различных участков слизистой оболочки носа, глотки, гортани, образование вязкой слизи и сухих корок. При продуктивной форме отмечают образование инфильтрата, гранулёмы в различных участках дыхательных путей. Размеры поражённых областей варьируют от ограниченных мелких высыпаний до сплошных опухолевидных образований без деструкции слизистой оболочки, без образования атрезий и синехий в местах контакта инфильтратов противолежащих участков слизистой оболочки. Инфильтраты могут иметь зндофитный рост и распространятся на кожу наружного носа, вызывая его деформацию, или экзофитный, приводя к нарушению функции дыхания (в полости носа, носоглотки, гортани и трахее).

Кроме нарушения дыхания, развиваются рефлекторная, защитная, резонаторная дисфункции, в значительной степени снижается обоняние. Отмечаются затруднение дыхания (стеноз гортани), охриплость, снижение защитной функции.

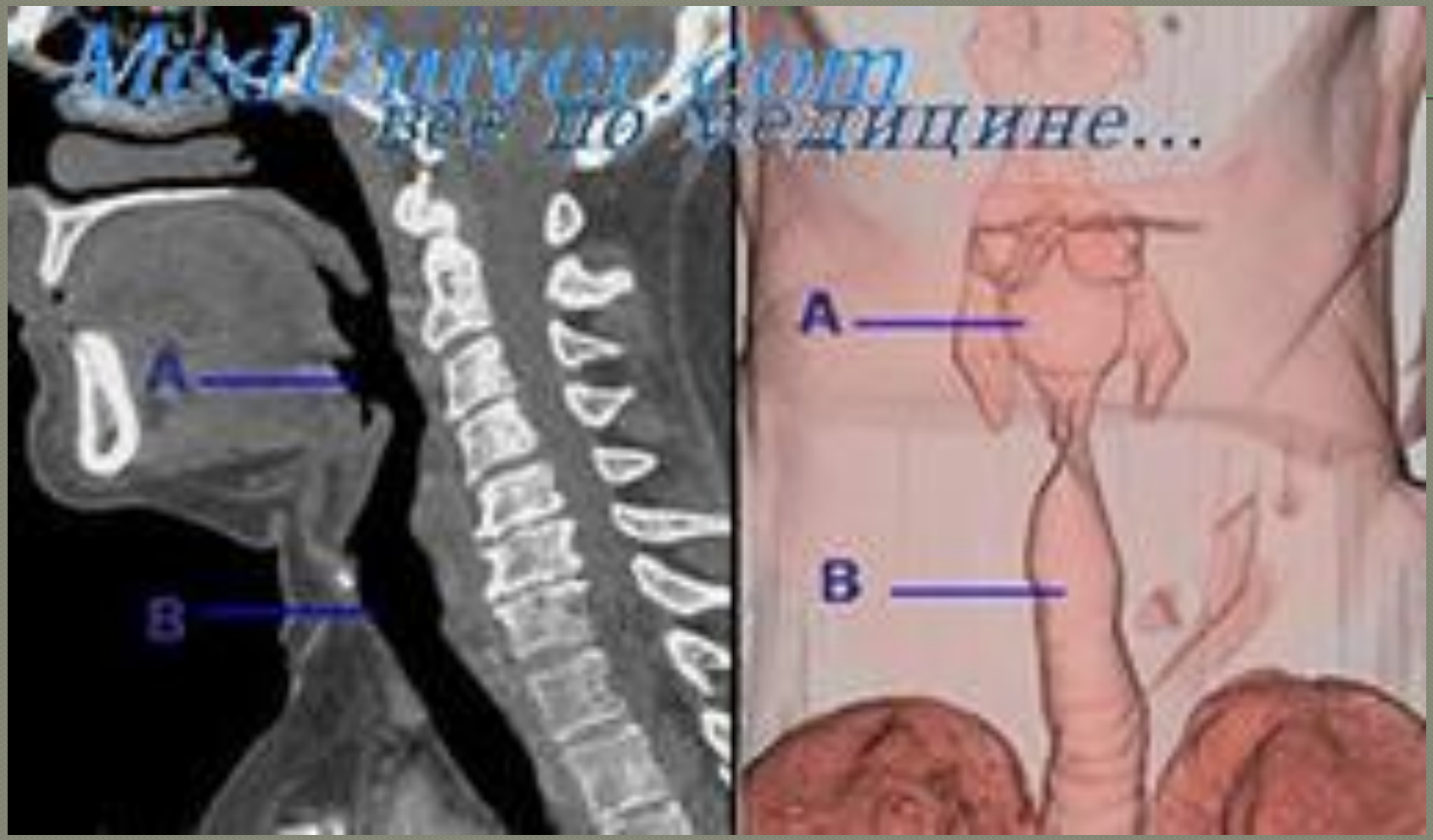
MedUniver.com
все по медицине...
A
B
A
B

Инфильтраты полости носа чаще наблюдают в передних отделах на уровне переднего конца нижних носовых раковин и на противолежащих участках носовой перегородки. Б среднем отделе полости носа они встречаются редко. Чаще инфильтраты располагаются в области хоан с переходом на мягкое нёбо и маленький язычок, верхние отделы дужек нёбных миндалин, приводя к их деформации. При рубцевании инфильтратов образуется неполная атрезия носоглотки.

Характерно, что у одного больного инфильтраты и рубцовые изменения могут одновременно находиться в разных отделах дыхательных путей. Иногда после рубцевания гранулемы можно наблюдать формирование инфильтрата нз соседнем участке слизистой оболочки. В гортани инфильтраты чаще локализуются в подскладочном отделе, вызывая нарушение дыхательной, защитной и голосообразовательной функций.

Следует заметить, что у ряда больных при наличии склеромных инфильтратов обнаруживают участки с признаками дистрофии слизистой оболочки (смешанная форма).

Рис. 1. Склерома носа (форма Hebra).
Бугристые инфильтраты с серовато-белой ороговевшей поверхностью в некоторых местах заполняют обе ноздри и выпячиваются наружу. Наружная часть носа резко

расширена.

Рис. 2. Обе ноздри почти целиком выполнены инфильтратами, местами в состоянии фиброзного затвердения.

**Клиническая картина** склеромы в активной стадии (явных признаков болезни) зависит от формы процесса. При явлениях атрофии больные жалуются на сухость в носу, вязкие, густые выделения, образование корок, снижение или потерю обоняния. Иногда большое количество корок в полости носа сопровождается появлением сладковато-приторного запаха, который ощущается окружающими, но отличается от такового при озене. При объективном обследовании больного видны участки атрофичной слизистой оболочки, корки.

В случае образования склеромной гранулёмы слизистая оболочка имеет плотные, разной величины инфильтраты желтовато- или серовато-розовой окраски, покрытые неповреждённым эпителием. При образовании рубцовых изменений больные предъявляют жалобы на нарушение функций носа и гортани. Склеромный процесс в области гортани может привести также к стенозу и потребовать срочной трахеотомии.

## Диагностика склеромы

Диагностика заболевания основывается на анализе данных анамнеза и жалоб больного. Необходимо обращать внимание: на место проживания, оценивая природно-очаговый характер развития склеромы: на наличие больных среди членов семьи. Важна оценка возраста пациента, так как заболевание часто выявляют в 15-20 лет. У детей склеромный процесс чаще локализован в гортани и может приводить к ее стенозу.

Следует обратить особое внимание на общие жалобы больного (слабость, утомляемость, головная боль) при указанных выше обстоятельствах (эндемический очаг, молодой возраст, наличие в населенном пункте или семье заболеваний склеромой.

При явном проявлении склеромы в области дыхательных путей жалобы определяются формой заболевания (сухость, корки, затруднение дыхании, охриплость и др.).

- **Физикальное обследование**

При подозрении на склерому следует провести тщательный осмотр всех отделов дыхательного тракта общедоступными методами, применяемыми в оториноларингологии, а также, по возможности, современными эндоскопическими методами (фиброэндоскопия полости носа и носоглотки, глотки, гортани, трахеи и бронхов). В Обязательном порядке определяют функциональное состояние дыхательных путей.

- **Лабораторные исследования**

Необходимо исследовать микрофлору из разных отделов дыхательного тракта.

В сомнительных случаях, при отсутствии роста Klebsiella pneumoniae rhinoscleromatis, можно воспользоваться специфическими серологическими реакциями. Проводит также гистологическое исследование биопсийного материала.

## Инструментальные исследования

Установлению диагноза может способствовать применение эндоскопических и рентгенологических методов обследования, в частности, КТ.

## Дифференциальная диагностика склеромы

Дифференциальную диагностику склеромы проводят с гранулёмными процессами при туберкулёзе, сифилисе, гранулематозе Вегенера. От перечисленных заболеваний склерому отличает отсутствие деструкции и распада инфильтрата, а также трансформация гранулёмы непосредственно в рубцоную ткань. При склероме никогда не поражаются костные ткани. Klebsiella pneumoniae rhinoscleromatis находят на поверхности слизистой оболочки и под эпителиальным слоем и толще гранулёмы вместе со специфическими крупными клетками Микулича и свободно лежащими гиалиновыми тельцами Русселя. Эпителий, покрывающий склеромный инфильтрат, как правило, не повреждён.

## Показания к консультации других специалистов

В случае образования деформации наружного носа за счёт распространения склеромных инфильтратов на кожные покровы крыльев носа показана консультация дерматолога, при вовлечении в процесс слёзоотводящих путей необходима консультация окулиста, в начальной стадии заболевания при общих проявлений (слабость, утомляемость, головные боли и др.) нужна консультации терапевта.

## Цели лечения склеромы

Цели лечения - элиминация возбудителя, уменьшение воспаления, предотвращение нарушений дыхания, удаление инфильтратов и рубцов. В настоящее время эти мероприятия могут привести к выздоровлению на любой стадии заболевании.

## Показания к госпитализации

Показаниями к госпитализации считают необходимость комплексного лечении склеромы, в том числе хирургического, а также выраженное нарушение функции дыхании, требующее проведении бужирования, а в ряде случаен трахеотомии или наложении ларингофиссуры.

- **Немедикаментозное лечение**

Вужирование (раздавливание) инфильтратов, противовоспалительная R-терапия дозами от 800 до 1500.

- **Медикаментозное лечение склеромы**

Стрептомицин назначают в дозе 0,5 г 2 раза в день на курс лечения длительностью 20 дней (максимальная суммарная доза - 40 г).

- **Хирургическое лечение склеромы**

Хирургическое иссечение инфильтратов и рубцов.

- **Дальнейшее ведение**

Больные склеромой нуждаются в диспансерном наблюдении и, при необходимости, повторных курсах медикаментозной терапии. Может потребоваться замена лекарственных средств и устранение новых инфильтративных образований посредством бужирования, раздавливания, R-терапии и т.д.

Сроки нетрудоспособности зависят от степени нарушения функции дыхании и предпринятых методов устранения, составляют приблизительно 15-40 дней.

Необходимо обратить внимание на трудоустройство и экспертизу нетрудоспособности.

Пациенту рекомендуют соблюдать правила личной гигиены.

- **Прогноз**

При своевременно начатом лечении прогноз благоприятный. В литературе в большинстве случаев описывают восстановление функций органон, полную злиминацию палочки склеромы по данным бактериологических исследований, снижение или отсутствие специфических серологических реакций.