Курс эмбриологии млекопитающих

Лекция: От дробления до имплантации.

Лектор: Малашичев Егор Борисович

Основные термины и определения

- Дробление
- Бластомер
- Морула
- Бластоциста
- Гаструляция
- Гаструла

I. HOLOBLASTIC (COMPLETE CLEAVAGE)

A. **Isolecithal**
(Sparce, evenly distributed yolk)

1. Radial
Echinoderms, amphioxus

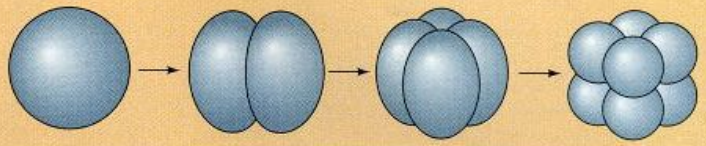

2. Spiral
Annelids, molluscs, flatworms

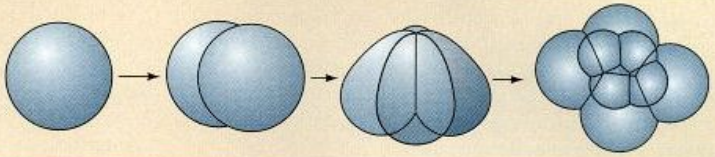

3. Bilateral
Tunicates

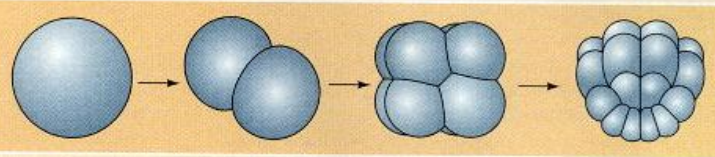

4. Rotational
Mammals, nematodes

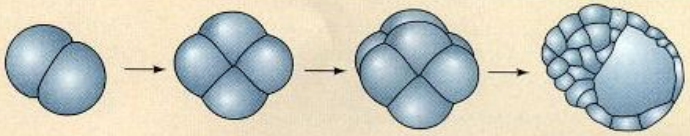

B. **Mesolecithal**
(Moderate vegetal yolk disposition)

Radial
Amphibians

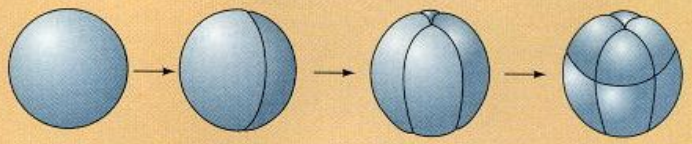

II. MEROBLASTIC (INCOMPLETE CLEAVAGE)

A. **Telolecithal**
(Dense yolk throughout most of cell)

1. Bilateral
Cephalopod molluscs

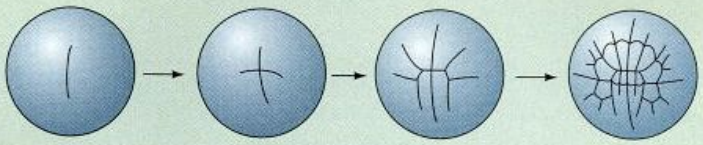

2. Discoidal
Fish, reptiles, birds

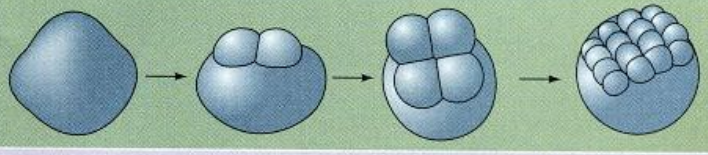

B. **Centrolecithal**
(Yolk in center of egg)

Superficial
Most insects

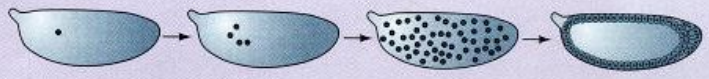

1 – ядро
2 – ядрышки
3 – цитоплазма
4 – блестящая оболочка
5 – фолликулярные клетки

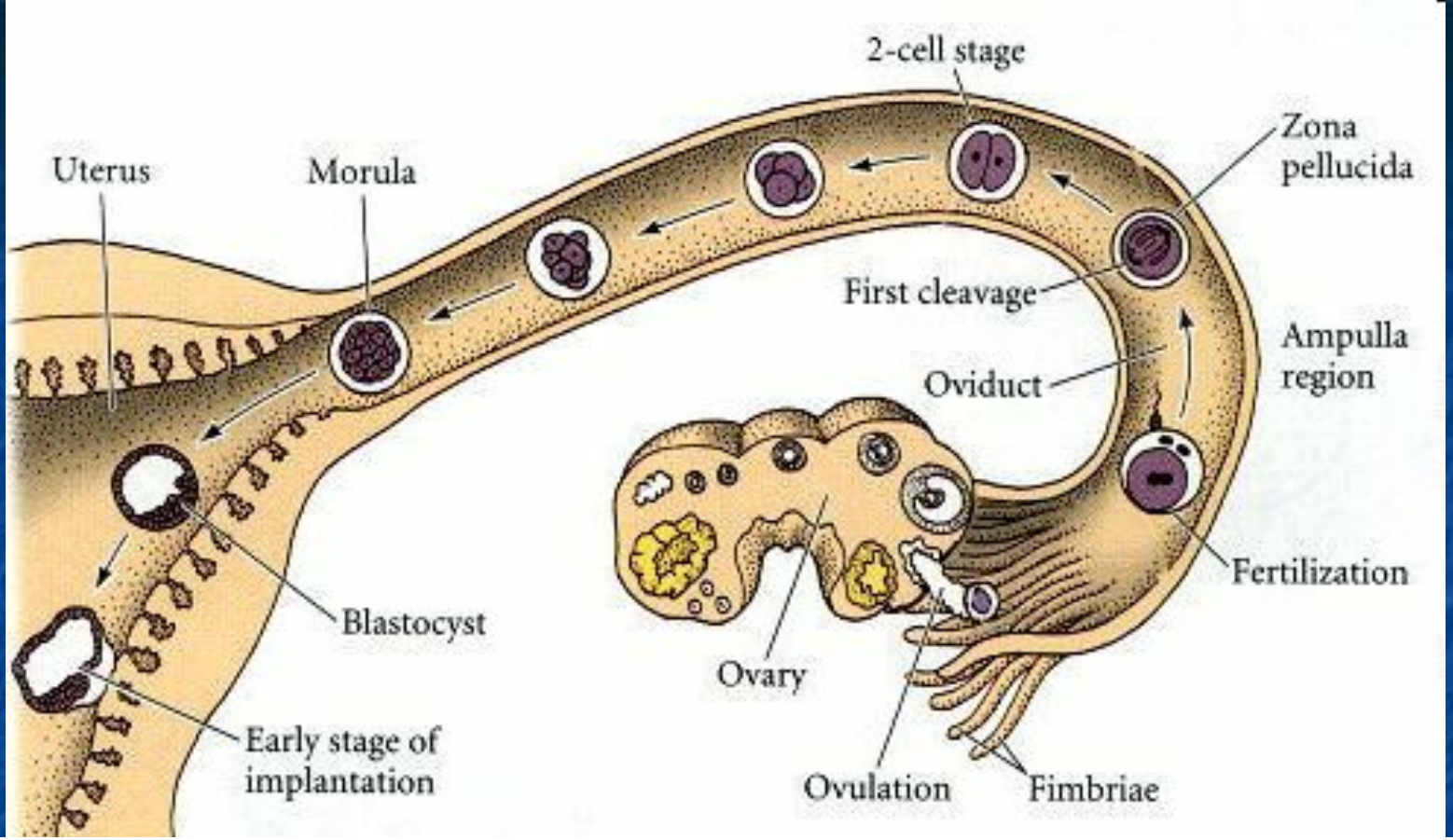
2-cell stage
Zona pellucida
Uterus
Morula
First cleavage
Ampulla region
Oviduct
Fertilization
Blastocyst
Ovary
Early stage of implantation
Ovulation
Fimbriae

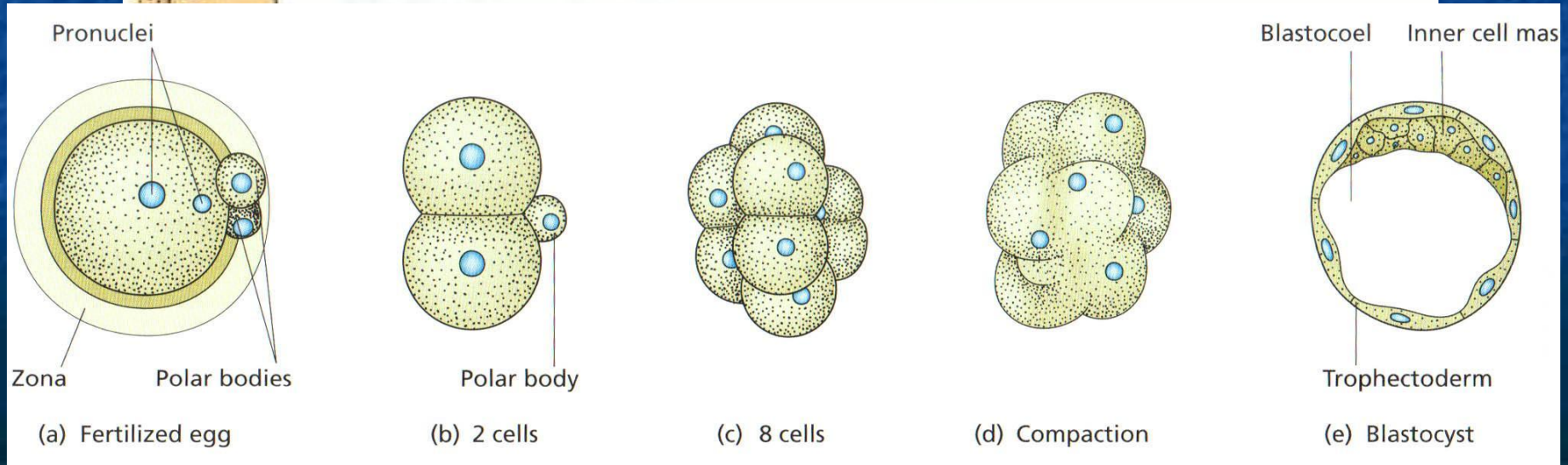
Pronuclei
Zona
Polar bodies
Polar body
Blastocoel
Inner cell mas
Trophectoderm
(a) Fertilized egg
(b) 2 cells
(c) 8 cells
(d) Compaction
(e) Blastocyst

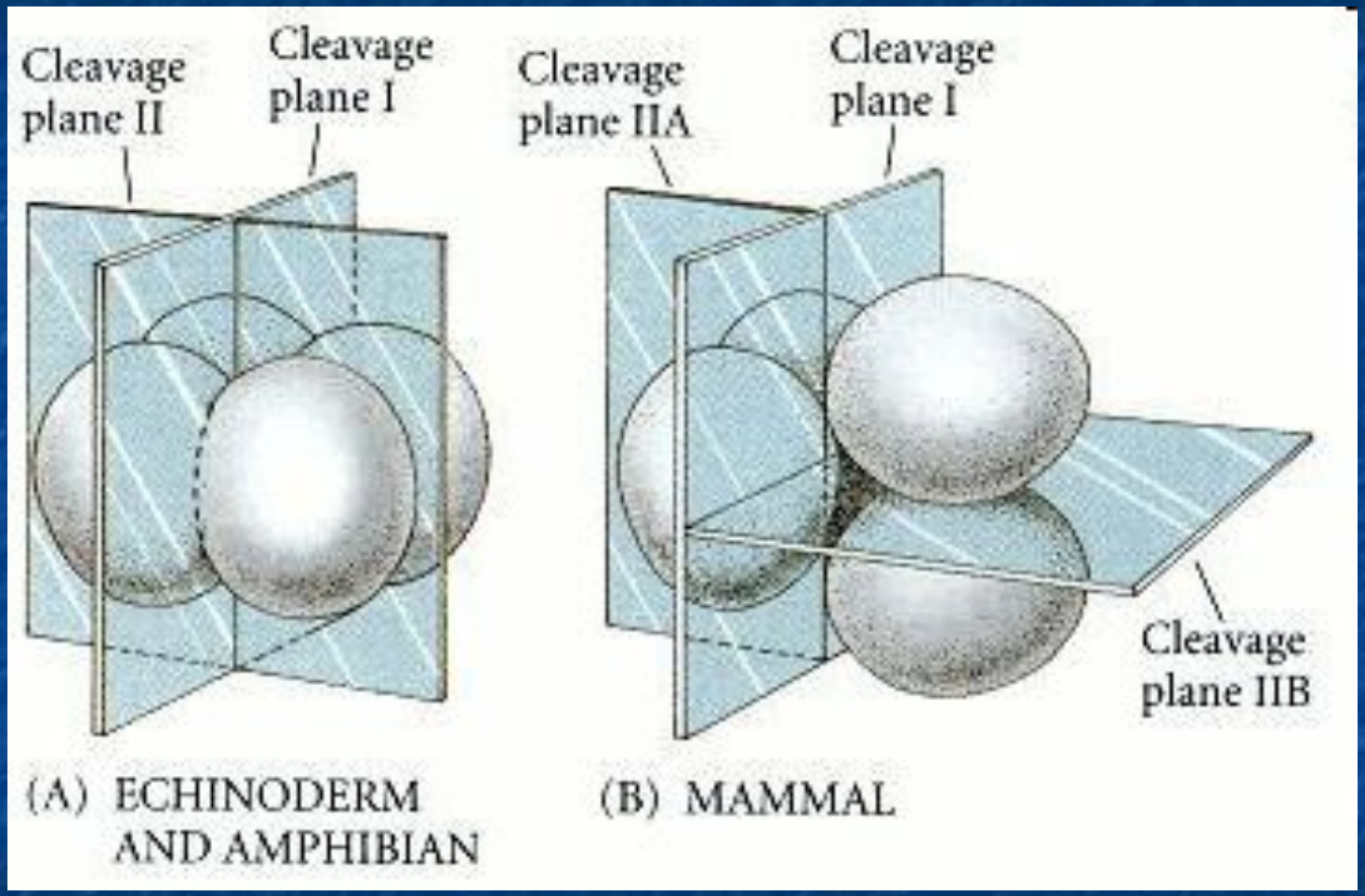
Cleavage plane II
Cleavage plane I
Cleavage plane IIA
Cleavage plane I
Cleavage plane IIB
(A) ECHINODERM AND AMPHIBIAN
(B) MAMMAL

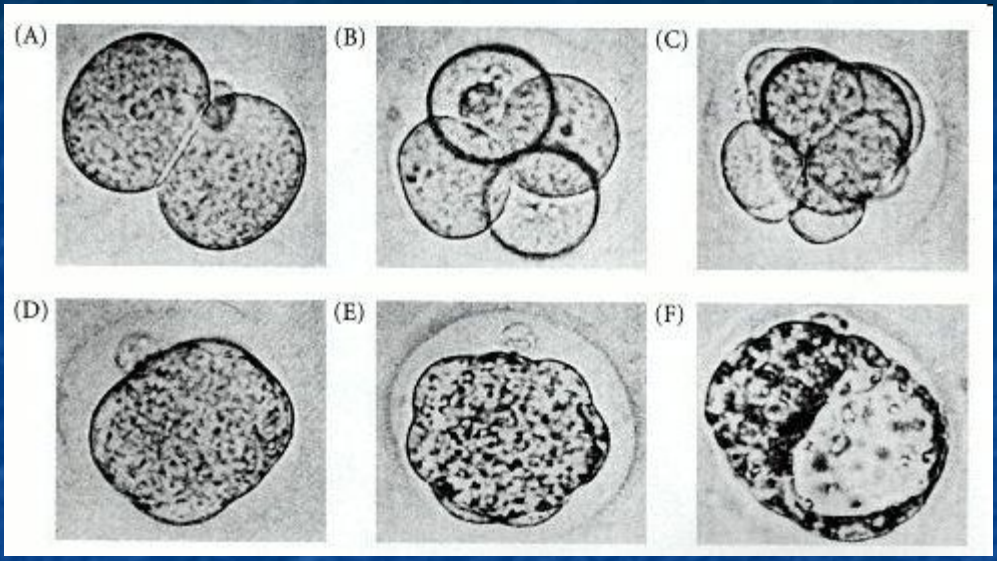
(A)
(B)
(C)
(D)
(E)
(F)

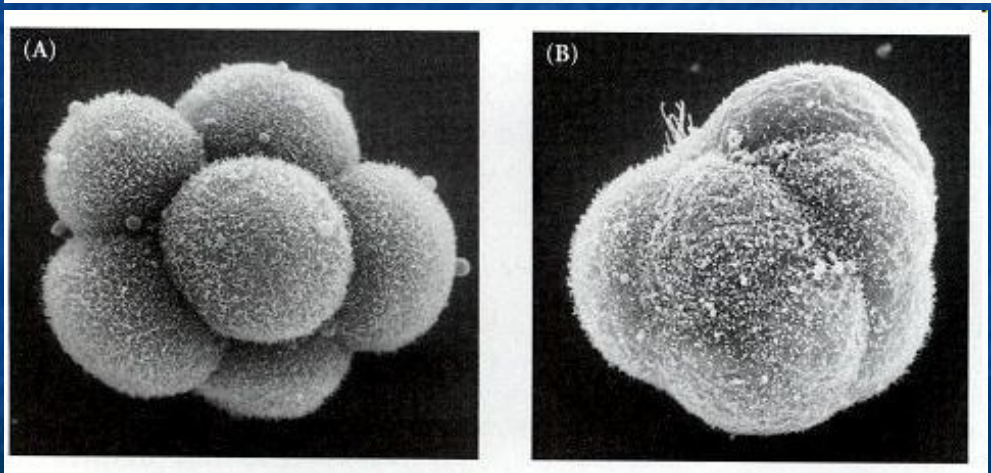
(A)
(B)

(A) **Early 8-cell stage:** non-polar, but local contact effects

(B) **Compact 8-cell:** polar, ion currents.
Basolateral: E-cadherin adhesion, gap junctions, ZO-1, acetylated microtubules.
Apical: microvilli, cortical actin, endosomes, cytoplasmic actin, microtubules

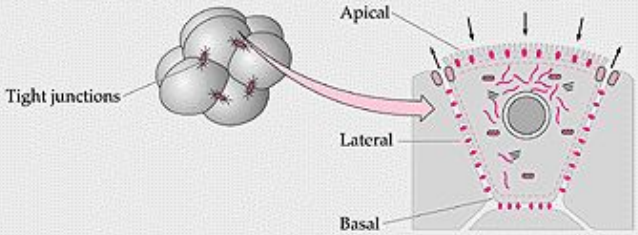

(C) **16-cell:**
Basolateral: enhanced adhesion, laminin, cingulin, mitochondria, lipid vesicles.
Basal: lysosomes, Golgi

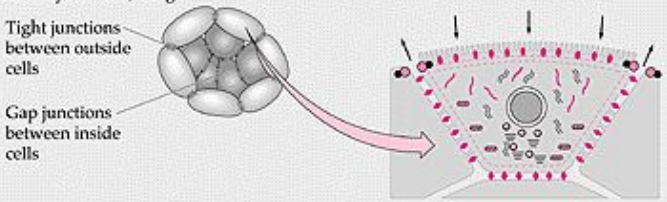

(D) **32-cell:** vectorial fluid transport.
Basolateral: desmosomes. Basal: Na^+, K^+-ATPase. Apical: transporters and channels

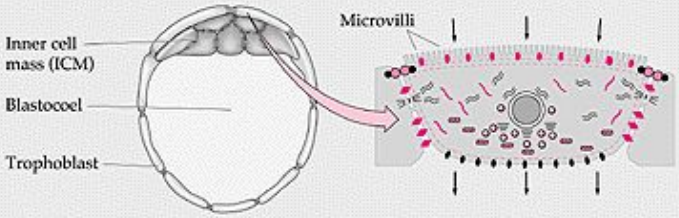

E-cadherin	Desmosomes	Tight junction (ZO-1)
Ion current direction	Secondary lysosomes	(ZO-1)+cingulin
Na^+, K^+-ATPase	Golgi	Cortical actin
Gap junctions	Cytokeratin filaments	Microvilli
Apical membrane proteins	Microtubules and cytoplasmic actin	Mitochondria

(A)

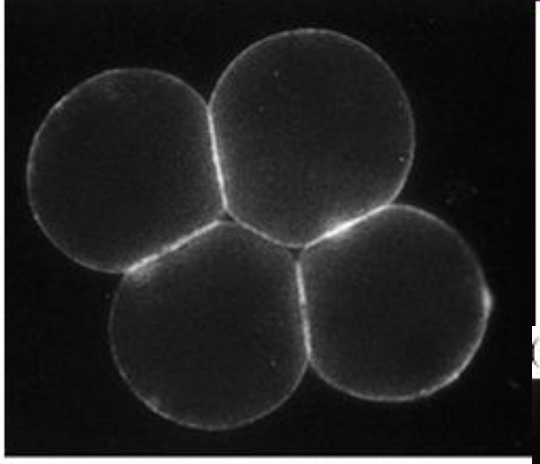

(B)

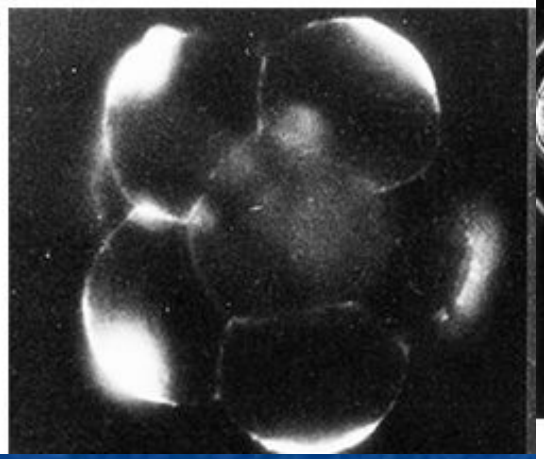

(A)

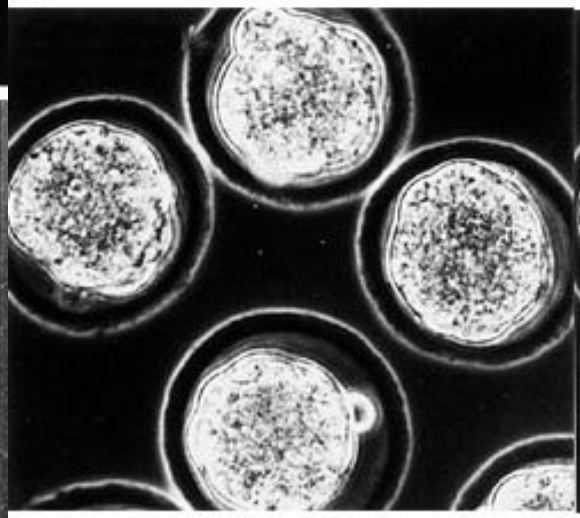

(B)

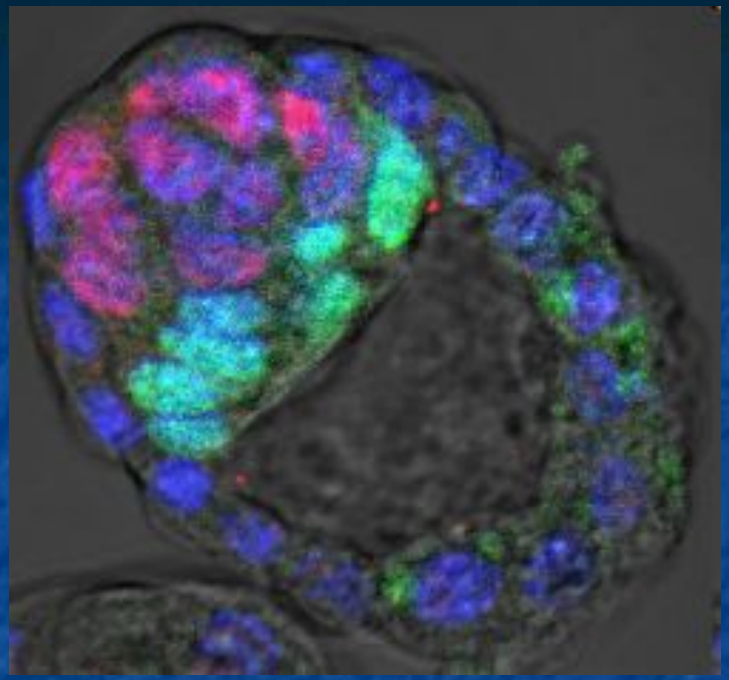

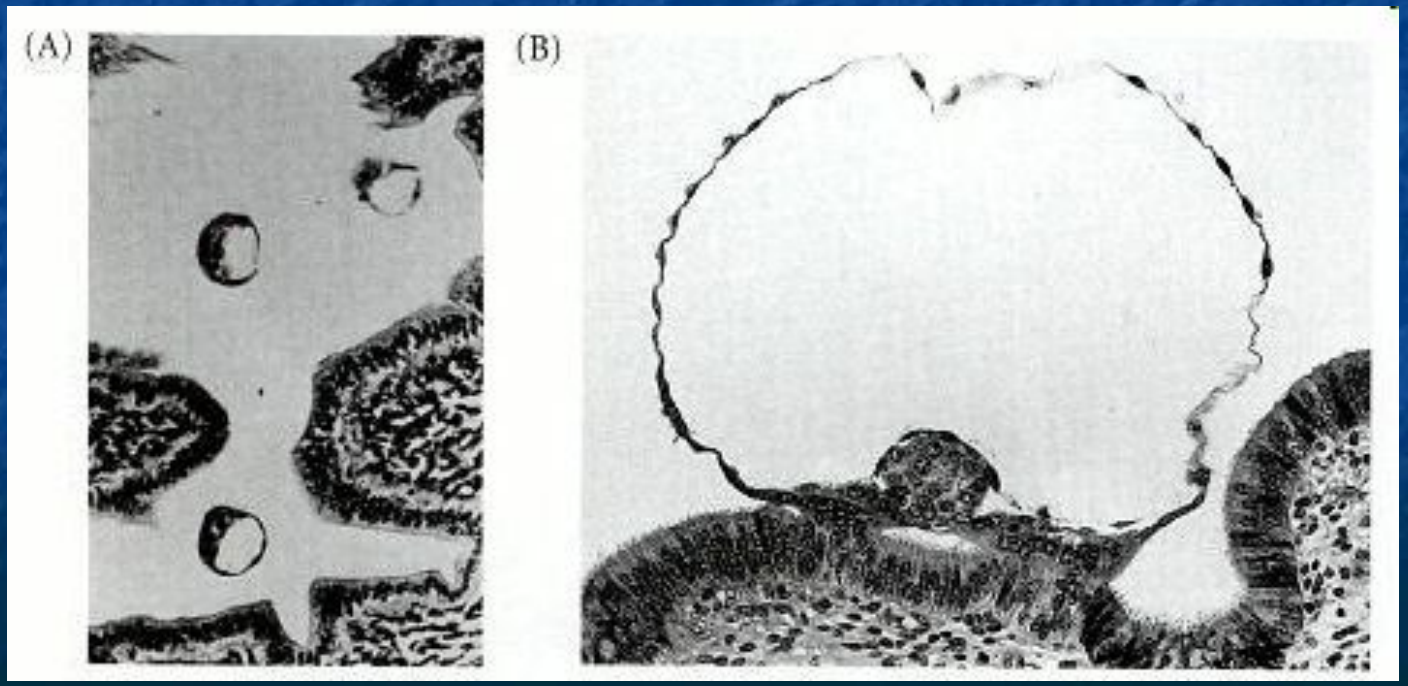
(A)
(B)

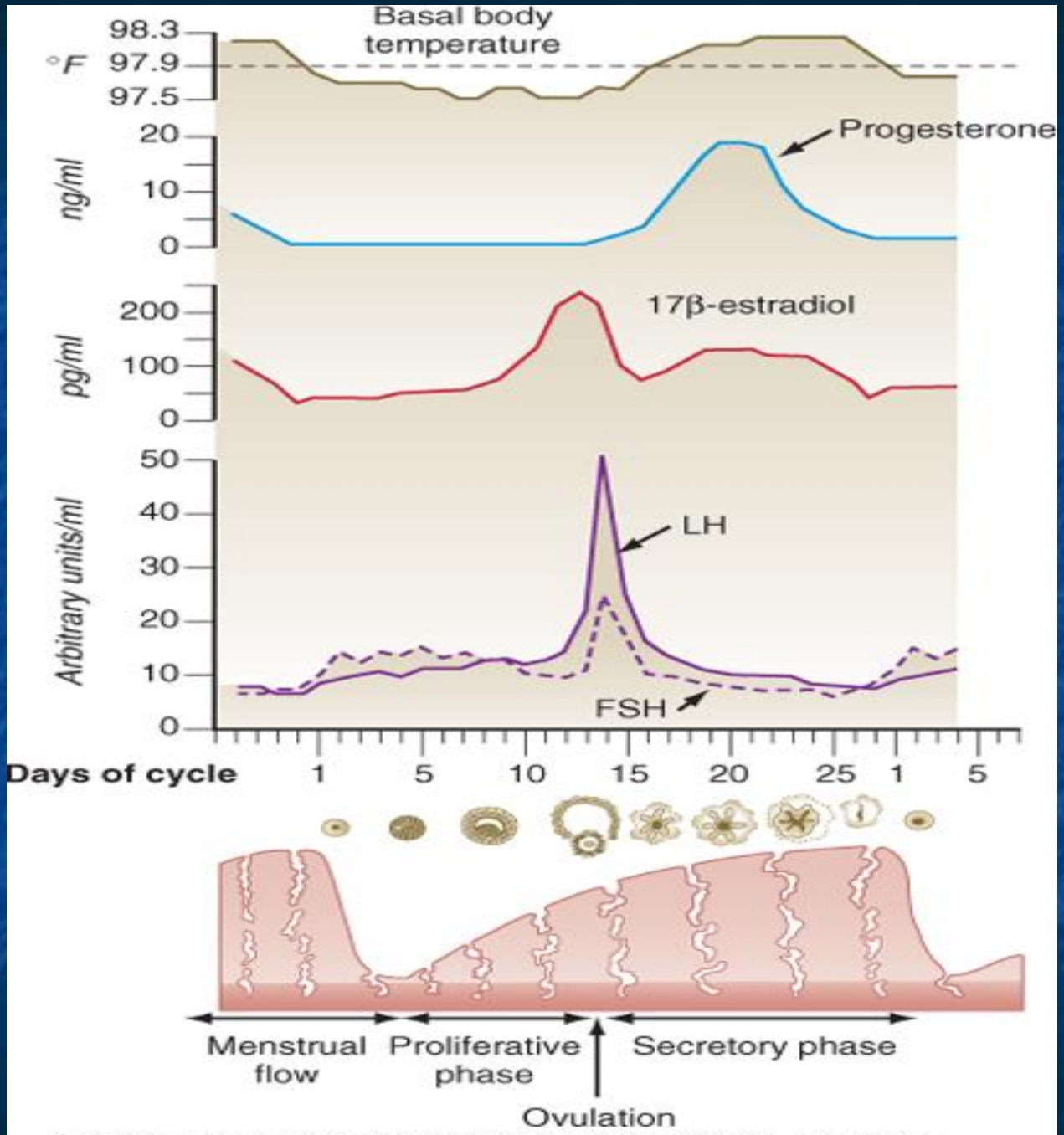

Carlson: Human Embryology and Developmental Biology, 4th Edition.
Copyright © 2009 by Mosby, an imprint of Elsevier, Inc. All rights reserved.

Ультраструктура клеток эпителия эндометрия

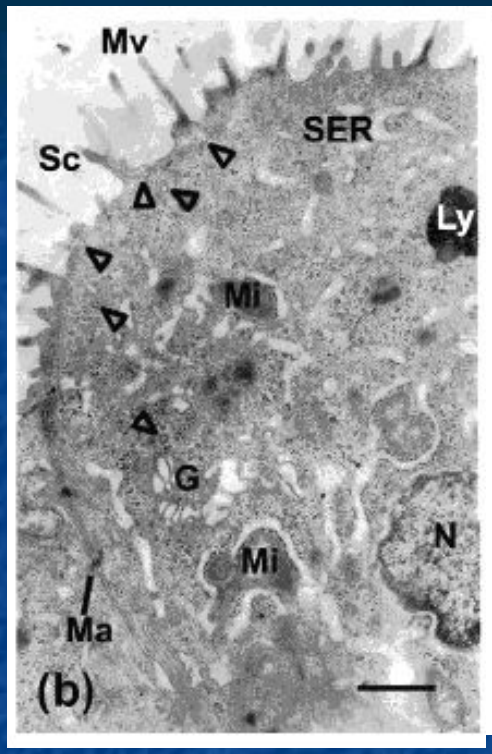

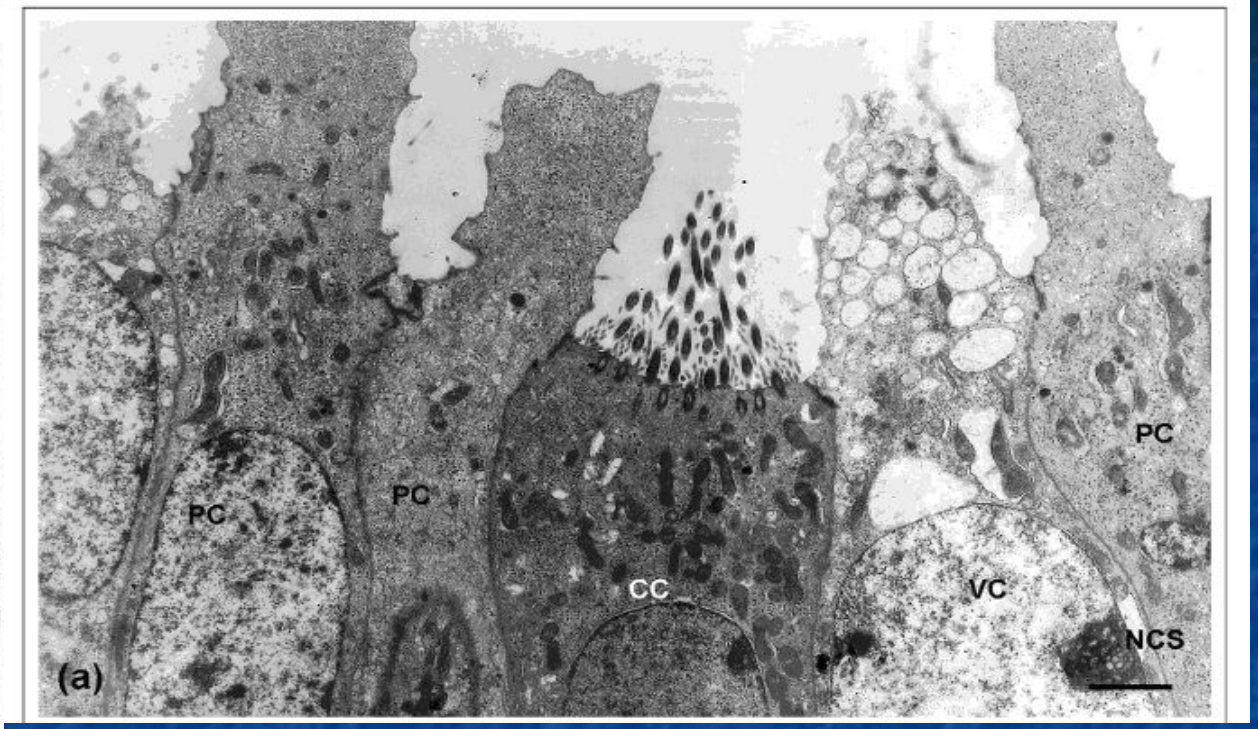

микроворсинчатая пиноподиальная ресничная везикулярная

Существует версия, согласно которой микроворсинчатая, пиноподиальная и везикулярная клетки – это разные стадии развития одного и того же типа клеток.

Ресничные клетки – отдельная морфологическая единица.

Carla Bartosch, José Manuel Lopes, Jorge Beires and Mário Sousa. **Human Endometrium Ultrastructure During the Implantation Window : A New Perspective of the Epithelium Cell Types**. *Reproductive Sciences* 2011 18: 525 originally published online 18 March 2011

Поверхность эндометрия после овуляции при идеальном 28-дневном естественном цикле (Nikas, 1999).

- **16 день: клетки становятся выпуклыми.**
- **17 день: микроворсинки достигают максимального развития, становятся длинными и утолщенными.**
- **18 день: кончики микроворсинок набухают.**
- **19 день: образуются выраженные клеточные выросты. Количество микроворсинок уменьшается, они укорачиваются и исчезают. На апикальной поверхности клеток формируются гладкие вертикальные выросты – развивающиеся пиноподии.**
- **20 день: микроворсинки полностью исчезают, мембранные выросты достигают максимума (развитые пиноподии).**
- **21 день: пиноподии уменьшаются, на мембране появляются кончики микроворсинок, поверхность становится морщинистой, размеры клетки увеличиваются (регрессирующие пиноподии).**
- **22 день: пиноподии исчезают, развиваются микроворсинки.**
- **23 день: клетки становятся куполообразными, и покрываются короткими микроворсинками.**

Межклеточные контакты во время секреторной фазы

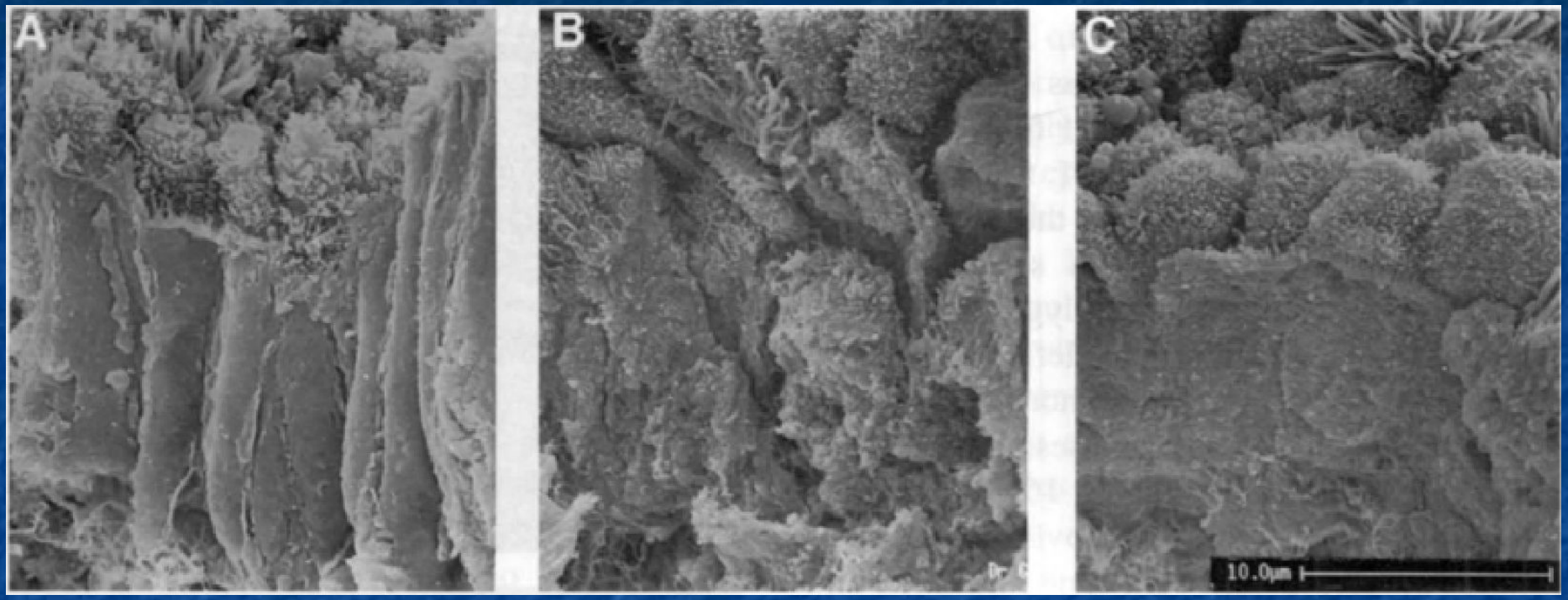

ранняя средняя поздняя



Ранняя секреторная фаза, 17 дмц

Nikas, 1999



Развивающиеся
19 дмц

Развитые,
20 дмц

Деградирующие
21 дмц

M.Kabir-Salmani et al, 2005

деградирующие

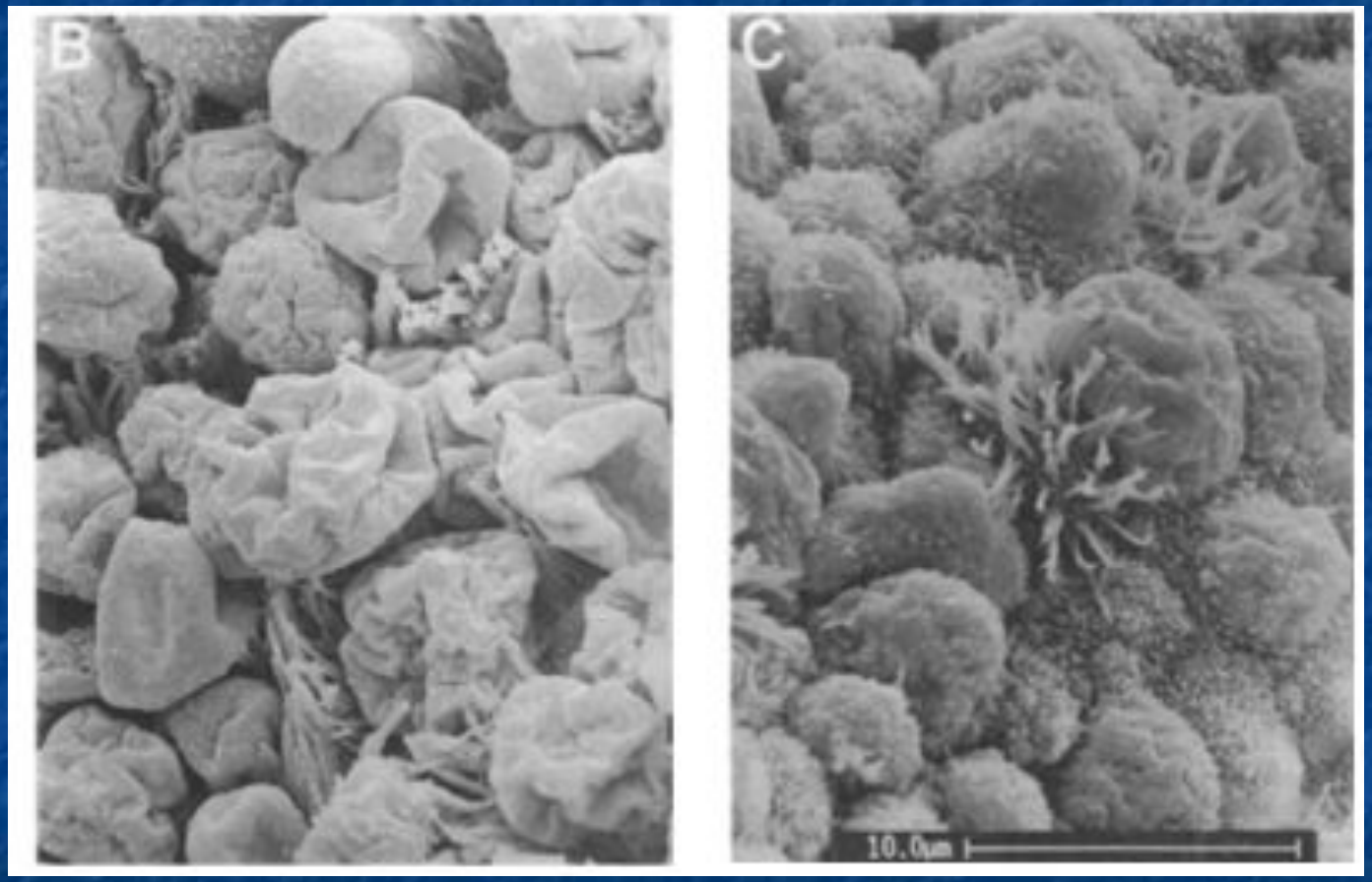

Nikas, 1999



Одна из основная функций пиноподий – адгезия бластоцисты

T – трофобласт

E – эндометрий

P - пиноподии

Bentin-Ley et al, 1999

Проблема – отутствие имплантации нормального жизнеспособного эмбриона. Причина – нарушение формирования рецептивного эндометрия.

КПД в центрах репродукции – около 27-30%. Частично – потери происходят из-за нарушений имплантации.

Связь успешных беременностей с количеством пиноподий.

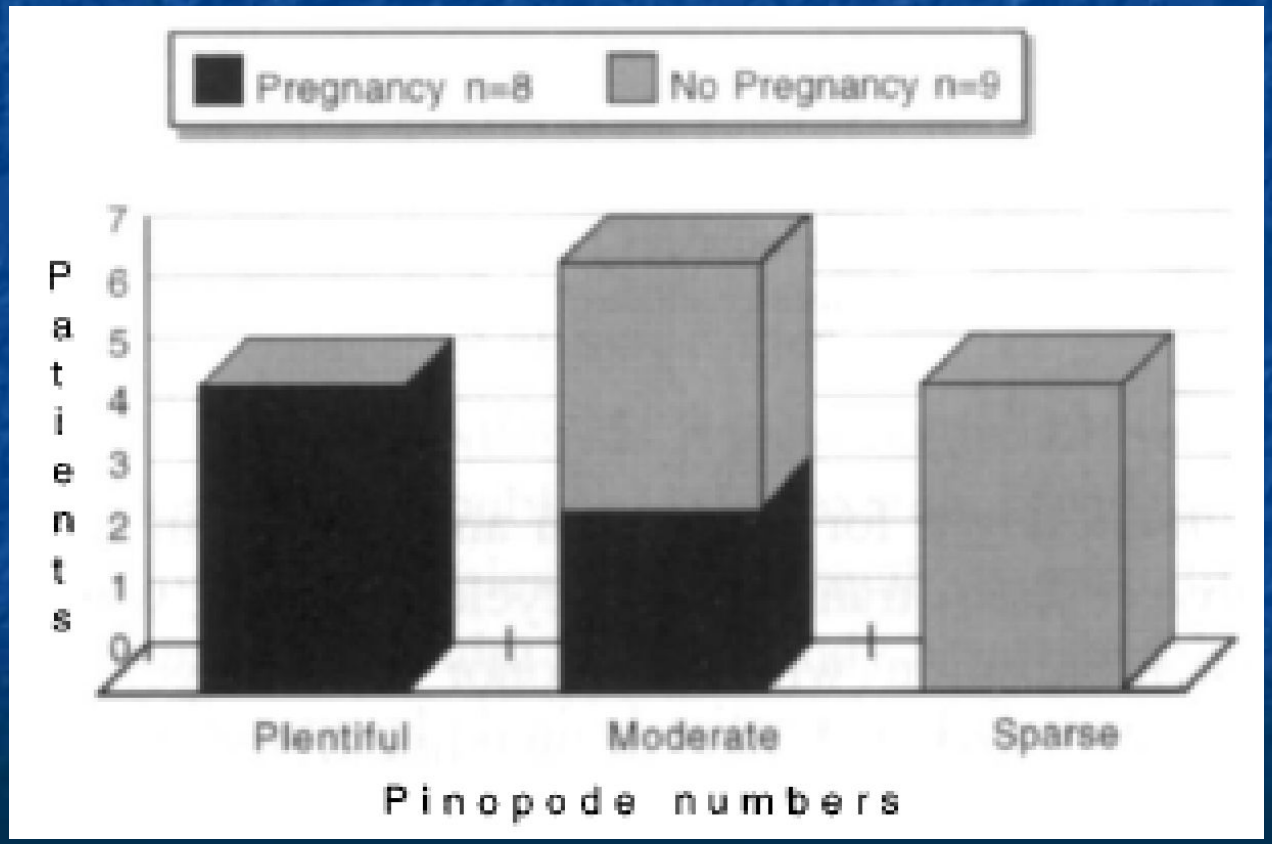

n=17

Nikas, 1999

Практическое использование результатов показало, что по крайней мере, в одном случае во время гормональной терапии произошла акселерация темпов развития рецептивности на двое суток по сравнению с натуральным циклом.



2,75 %

23 д.м.ц., ЛГ+6



7,19 % < 20%!

26 д.м.ц., ЛГ+9

По данным морологического исследования биопсий был рекомендован 10день после пика ЛГ. Трёхсуточный эмбрион перенесён на 2,5 и ещё один на 4,5 сутки после начала применения прогестерона. Имплантация прошла успешно, наступила беременность.

Имплантация бластоцисты

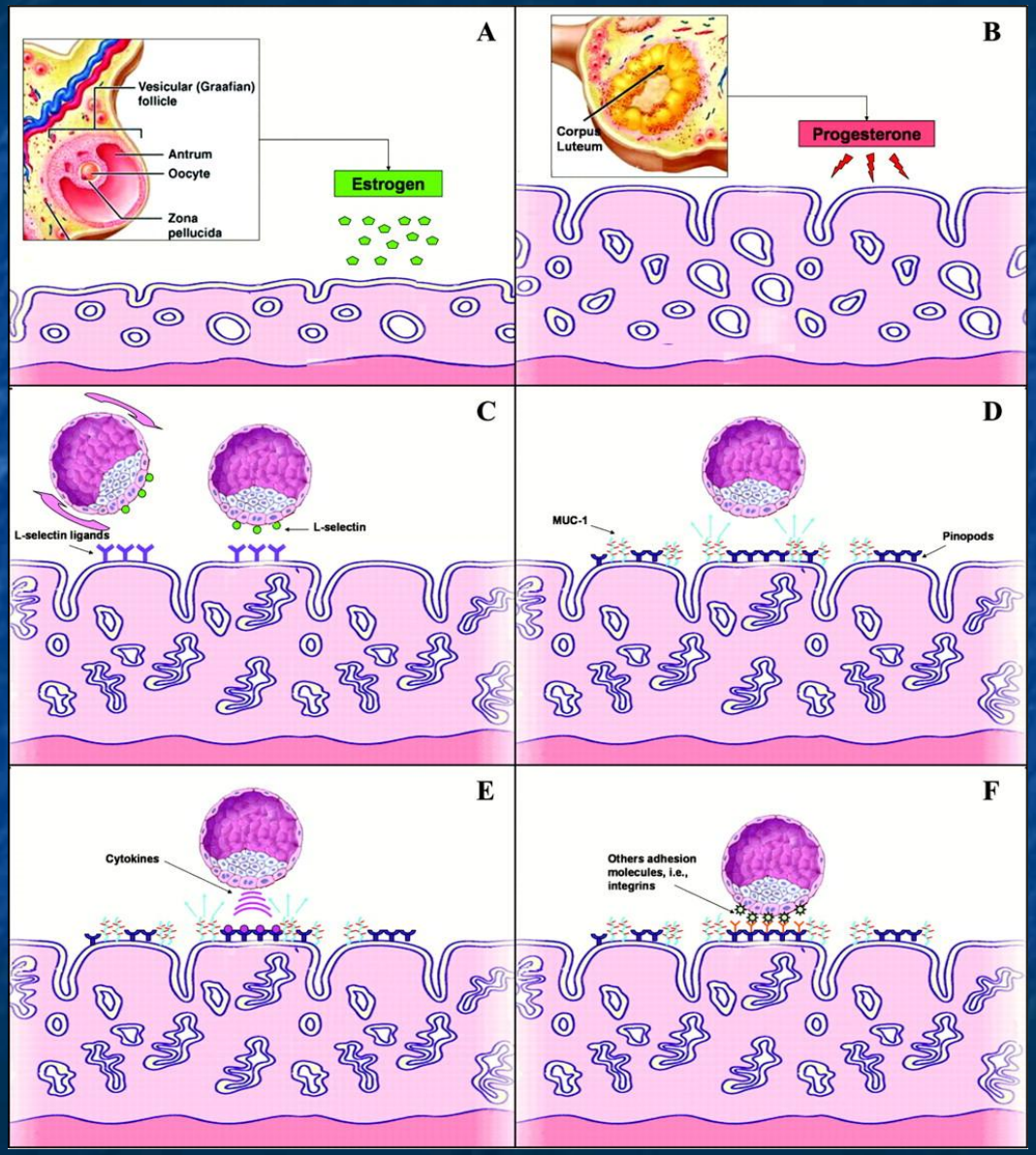

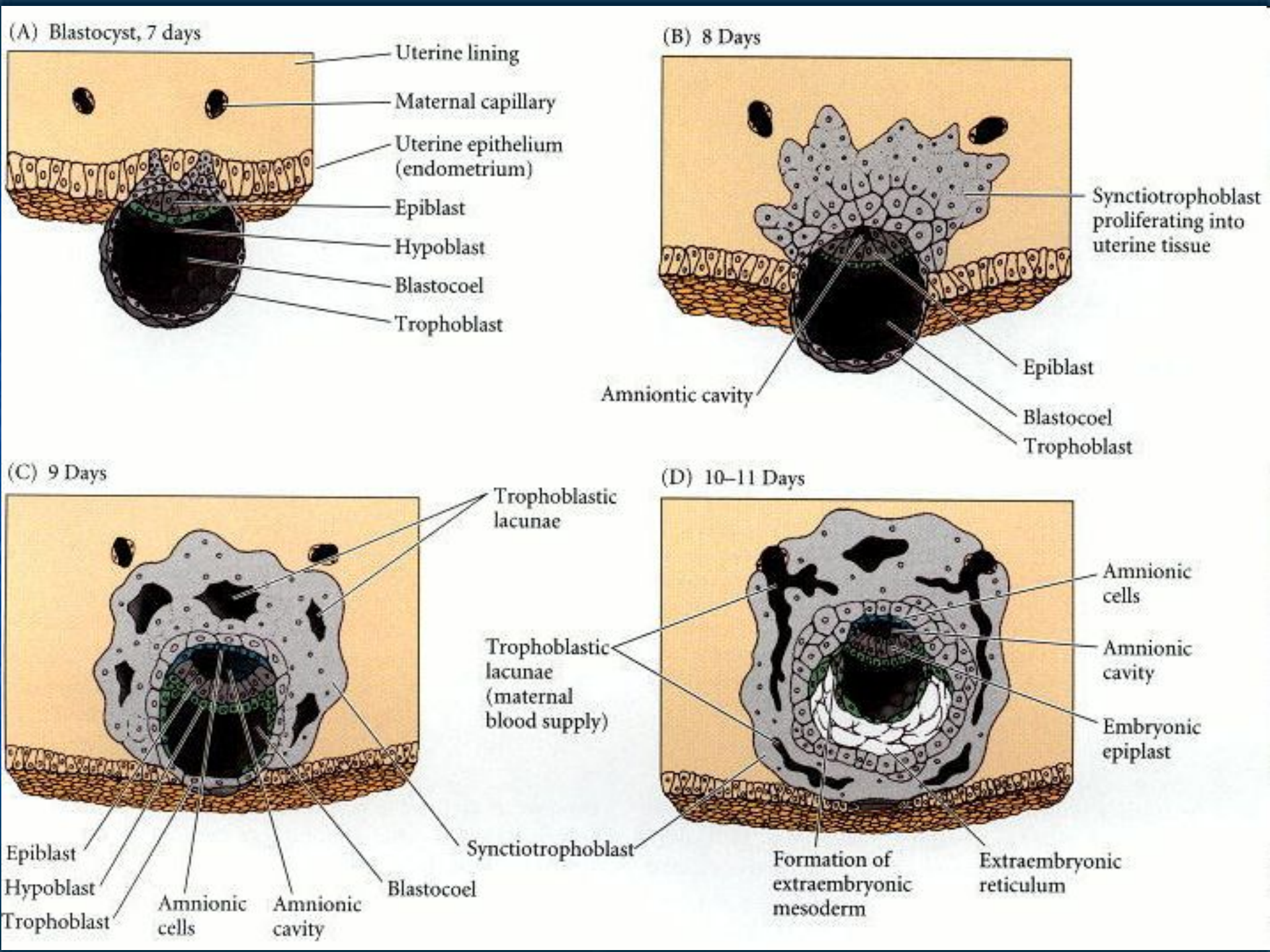
(A) Blastocyst, 7 days
Uterine lining
Maternal capillary
Uterine epithelium (endometrium)
Epiblast
Hypoblast
Blastocoel
Trophoblast
(B) 8 Days
Synctiotrophoblast proliferating into uterine tissue
Epiblast
Amniontic cavity
Blastocoel
Trophoblast
(C) 9 Days
Trophoblastic lacunae
Epiblast
Hypoblast
Trophoblast
Amnionic cells
Amnionic cavity
Blastocoel
Synctiotrophoblast
(D) 10–11 Days
Amnionic cells
Amnionic cavity
Embryonic epiplast
Trophoblastic lacunae (maternal blood supply)
Formation of extraembryonic mesoderm
Extraembryonic reticulum

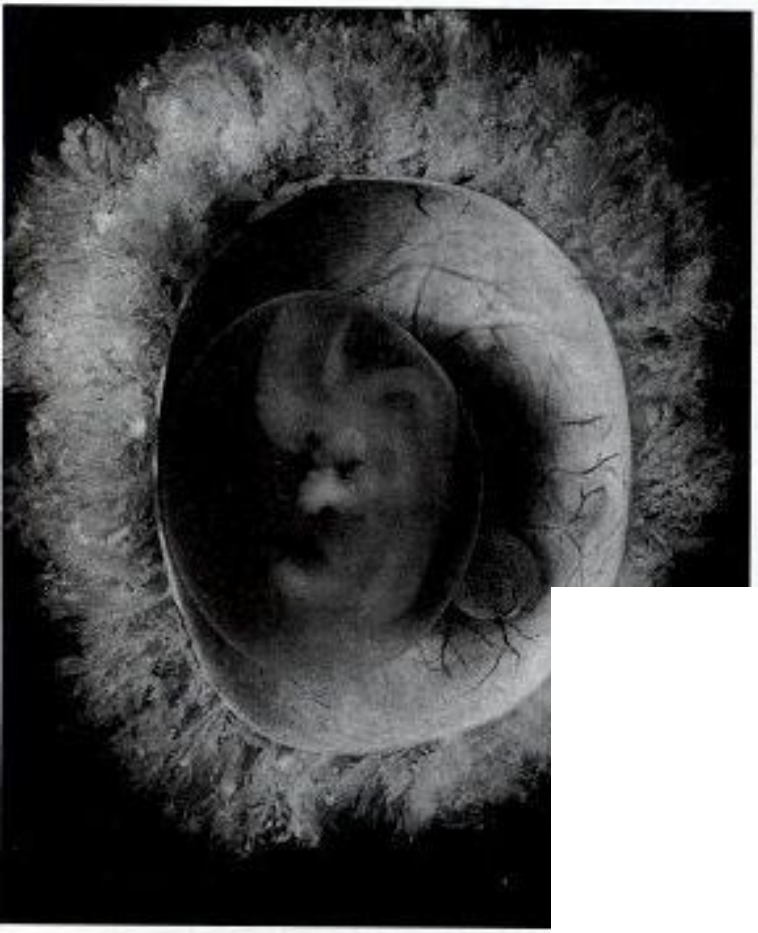

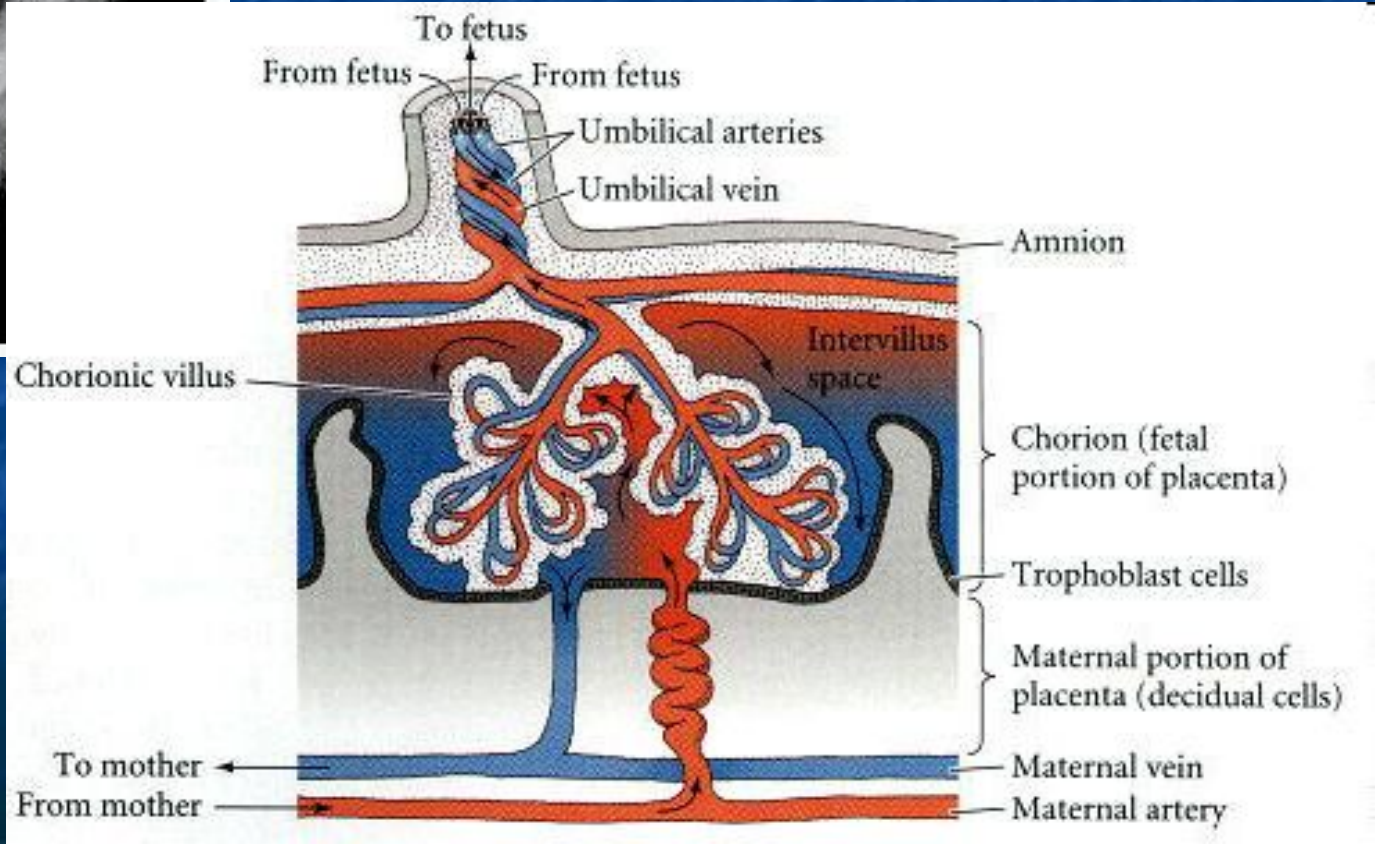
To fetus
From fetus
From fetus
Umbilical arteries
Umbilical vein
Amnion
Intervillus space
Chorionic villus
Chorion (fetal portion of placenta)
Trophoblast cells
Maternal portion of placenta (decidual cells)
To mother
From mother
Maternal vein
Maternal artery

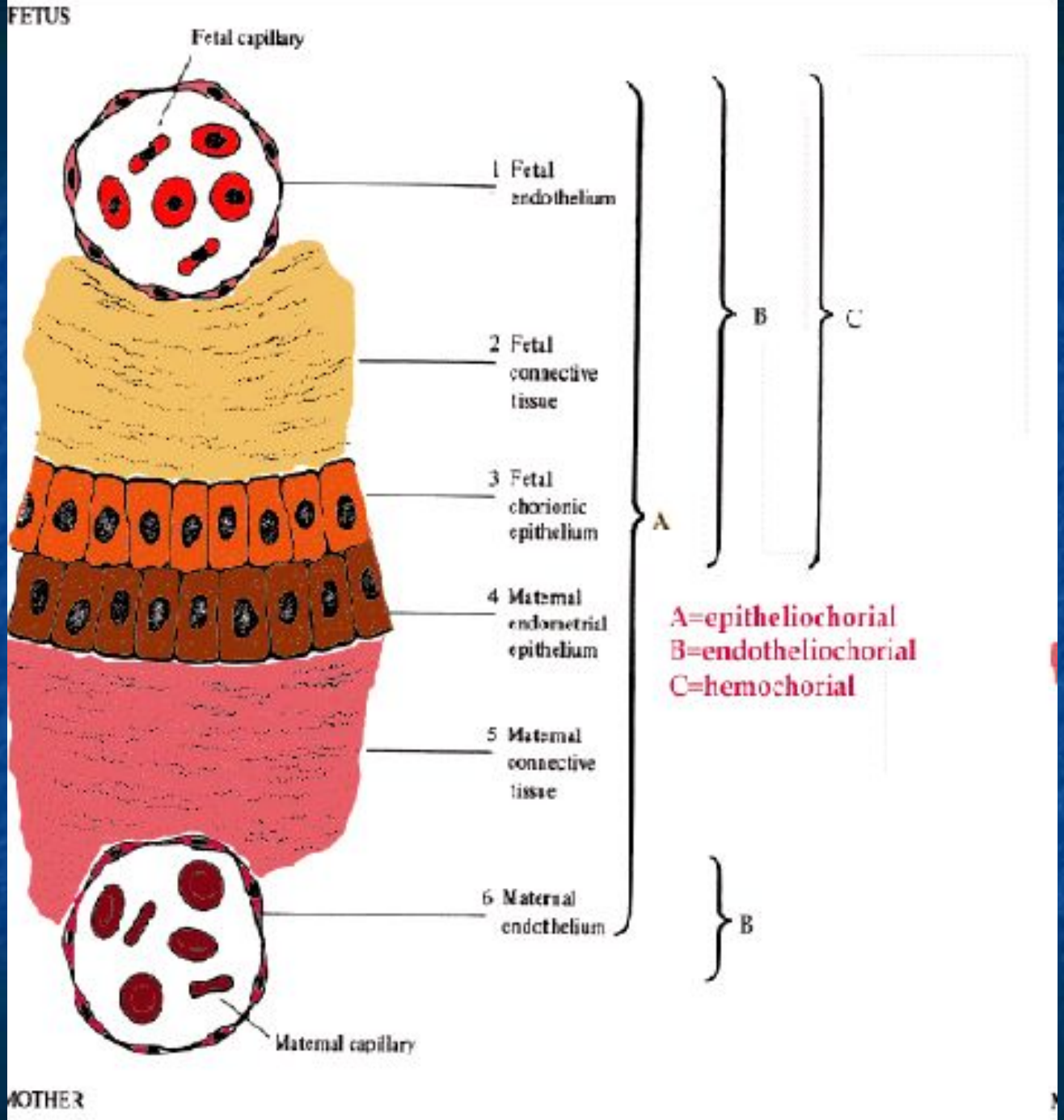
FETUS
Fetal capillary
1 Fetal endothelium
2 Fetal connective tissue
3 Fetal chorionic epithelium
4 Maternal endometrial epithelium
5 Maternal connective tissue
6 Maternal endothelium
Maternal capillary
A
B
C
B
A=epitheliochorial
B=endotheliochorial
C=hemochorial
MOTHER

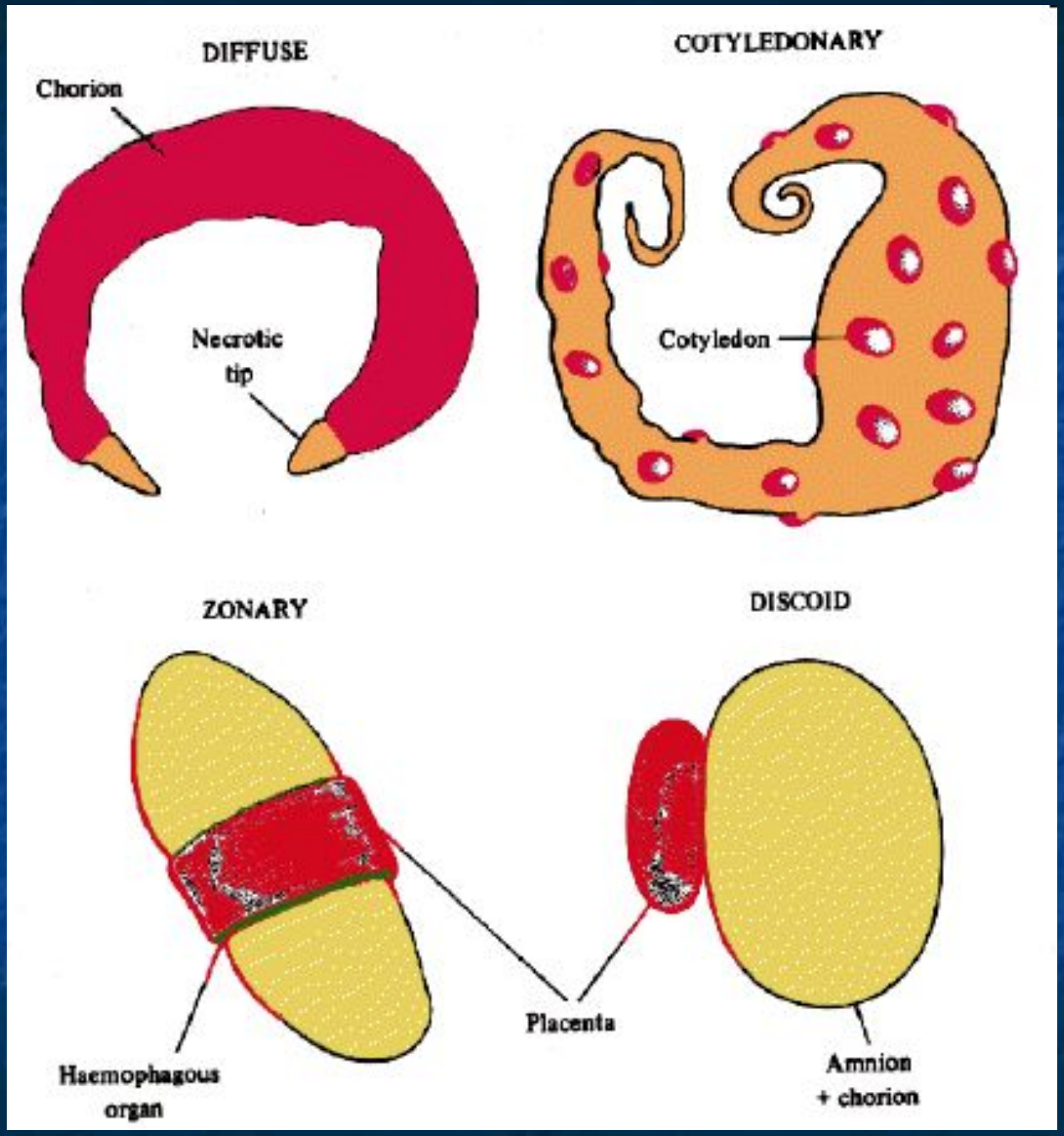
DIFFUSE
Chorion
Necrotic
tip
COTYLEDONARY
Cotyledon
ZONARY
Haemophagous
organ
Placenta
DISCOID
Amnion
+ chorion