Общая характеристика и границы живота. Области живота.

Выполнила студентка группы 4607
Богайчук Оксана.

Границы живота.

Живот(abdomen)-нижняя половина туловища человека.

Границами живота являются:

<u>сверху</u>- края реберных дуг и мечевидный отросток;

<u>снизу</u>- паховые складки и лобковые симфиз;

<u>сбоку</u>- задние подмышечные линии.

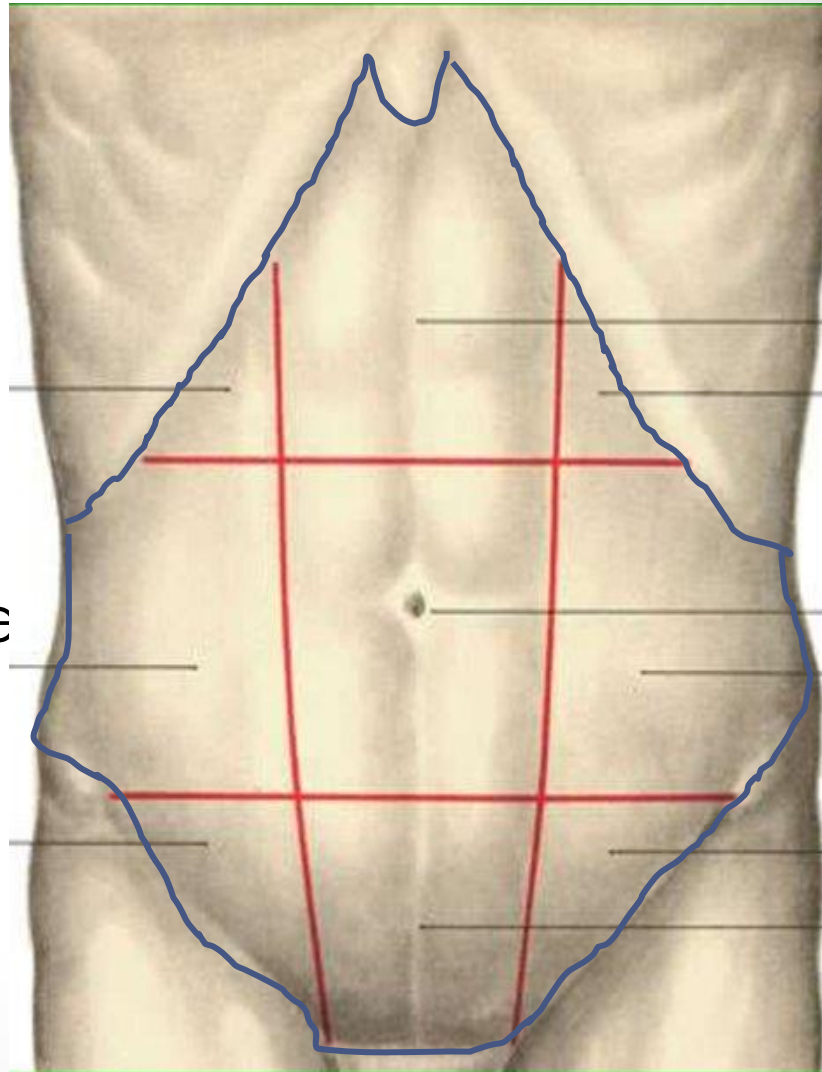

Полости живота.

В понятие «живот» входят стенки и полость живота.

Полость живота(cavitas abdominis) включает в себя брюшинную полость (cavitas peritonealis), внутренние органы и забрюшинное пространство, (spatium extraperitoneale).

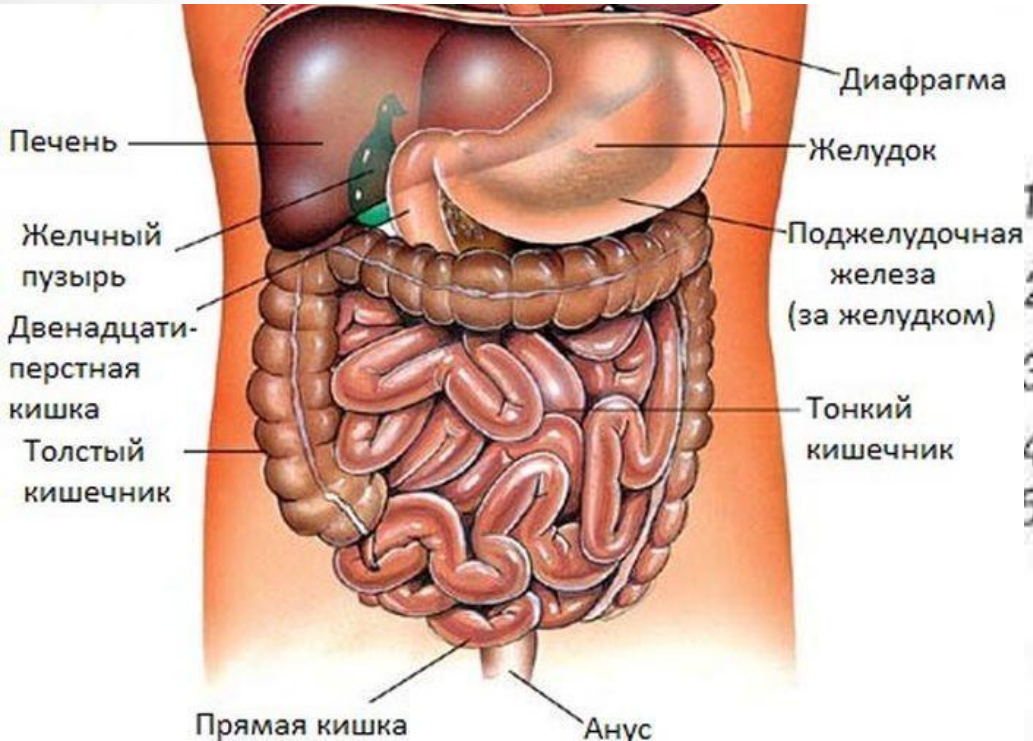

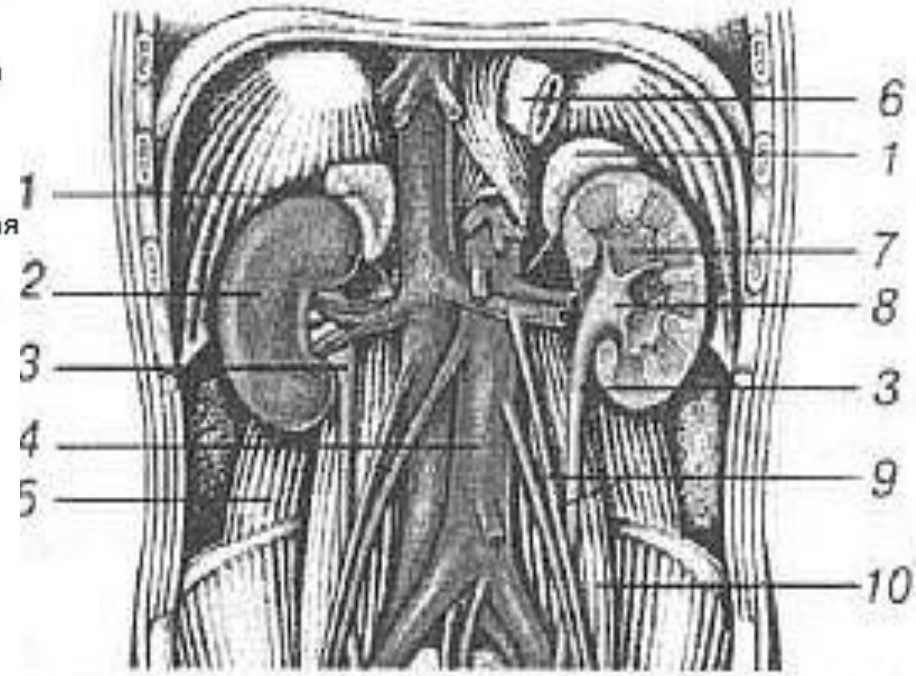

Стенки живота.

-верхней стенкой полости живота является диафрагма;

-нижней — условная плоскость, расположенная по пограничной линии, linea terminalis, отделяющей полость живота от брюшинного этажа малого таза;

-задняя стенка образована поясничными позвонками и мышцами поясничной области;

-переднебоковая — широкими мышцами живота и прямыми мышцами живота.

Все стенки, за исключением нижней, покрыты изнутри париетальной фасцией, частью внутрибрюшной фасции.

Внешние ориентиры.

-Реберные дуги (хрящи VII, VIII, IX и X ребер), сходятся справа и слева у мечевидного отростка грудины, образуя подгрудинный угол.

-По нижней границе пальпируются подвздошный гребень, передняя верхняя подвздошная ость, верхний край лобковой кости и лобковый бугорок, кнаружи от симфиза лобковых костей.

-Пупок располагается на середине расстояния между мечевидным отростком и лобковым симфизом. Паховая кожная складка обычно соответствует проекции паховой связки, но более надежно проведение проекции паховой связки от передней верхней подвздошной ости до лобкового бугорка.

Области живота.

Выделяют 9 областей (3 парных и 3 непарных);

Горизонтальные линии делят живот на три основные области:

1) надчревную (epigastrium), лежащую выше верхней горизонтали;

2) чревную (mesogastrium), заключенную между обеими горизонтальными линиями;

3) подчревную (hypogastrium), расположенную книзу от нижней горизонтали.

Области живота.

Двумя вертикальными линиями каждая из упомянутых трех областей делится на три отдела, в результате чего выделяется 9 областей – 3 непарных и 3 парных.

- Непарные области: надчревная, пупочная, лобковая.
- Парные области: правая и левая подреберные, правая и левая боковые, правая и левая паховые области.

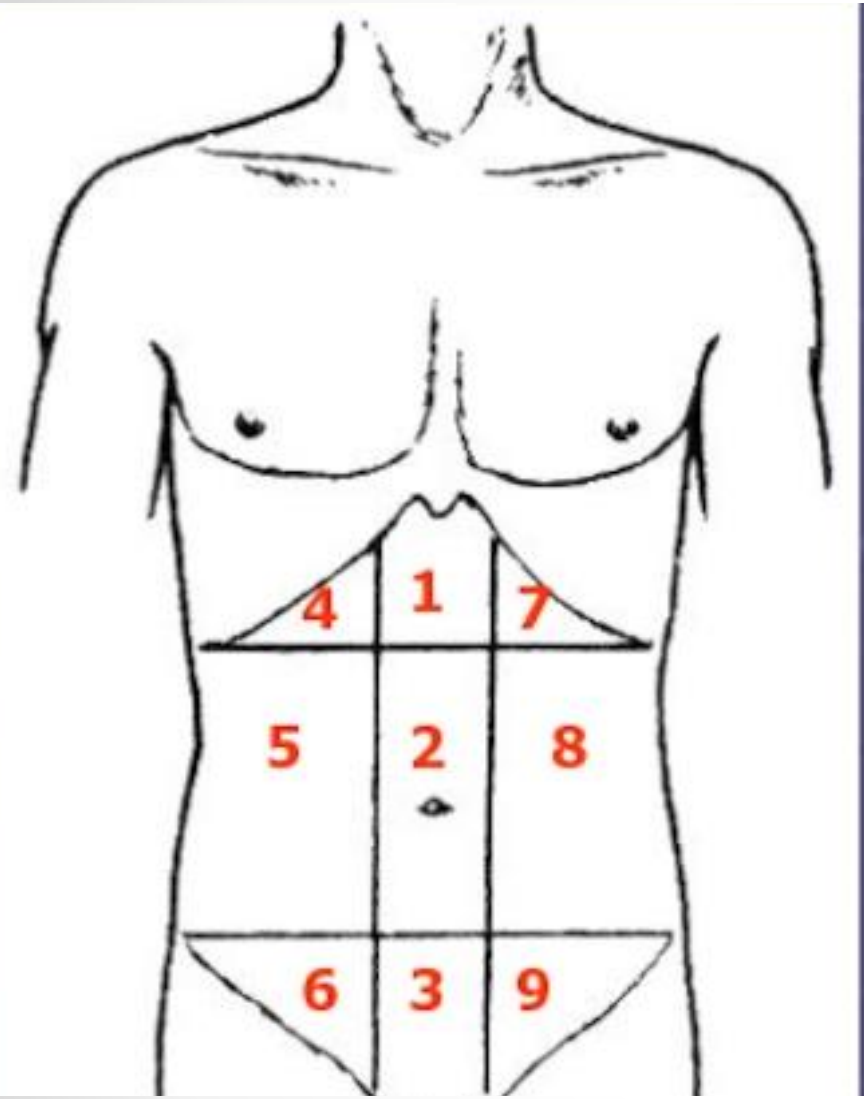

1 — собственно надчревная;
2 — пупочная;
3 — лобковая;
4 — правая подрёберная;
5 — правая боковая;
6 — правая подвздошная;
7 — левая подрёберная;
8 — левая боковая;
9 — левая подвздошная.