Отосклероз

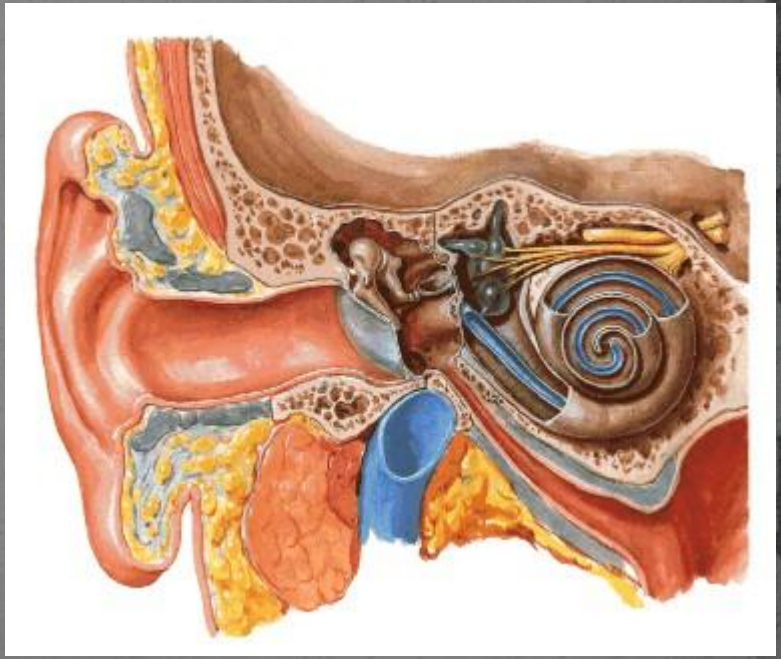

- Отосклероз – дистрофическое заболевание уха, поражающее преимущественно костную капсулу лабиринта, проявляющееся анкилозом стремени и прогрессирующей тугоухостью.

- При отосклерозе могут наблюдаться отклонения в ряде систем организма (костной, сосудистой, вегетативной, эндокринной), что проявляется в соответствующих клинических признаках.

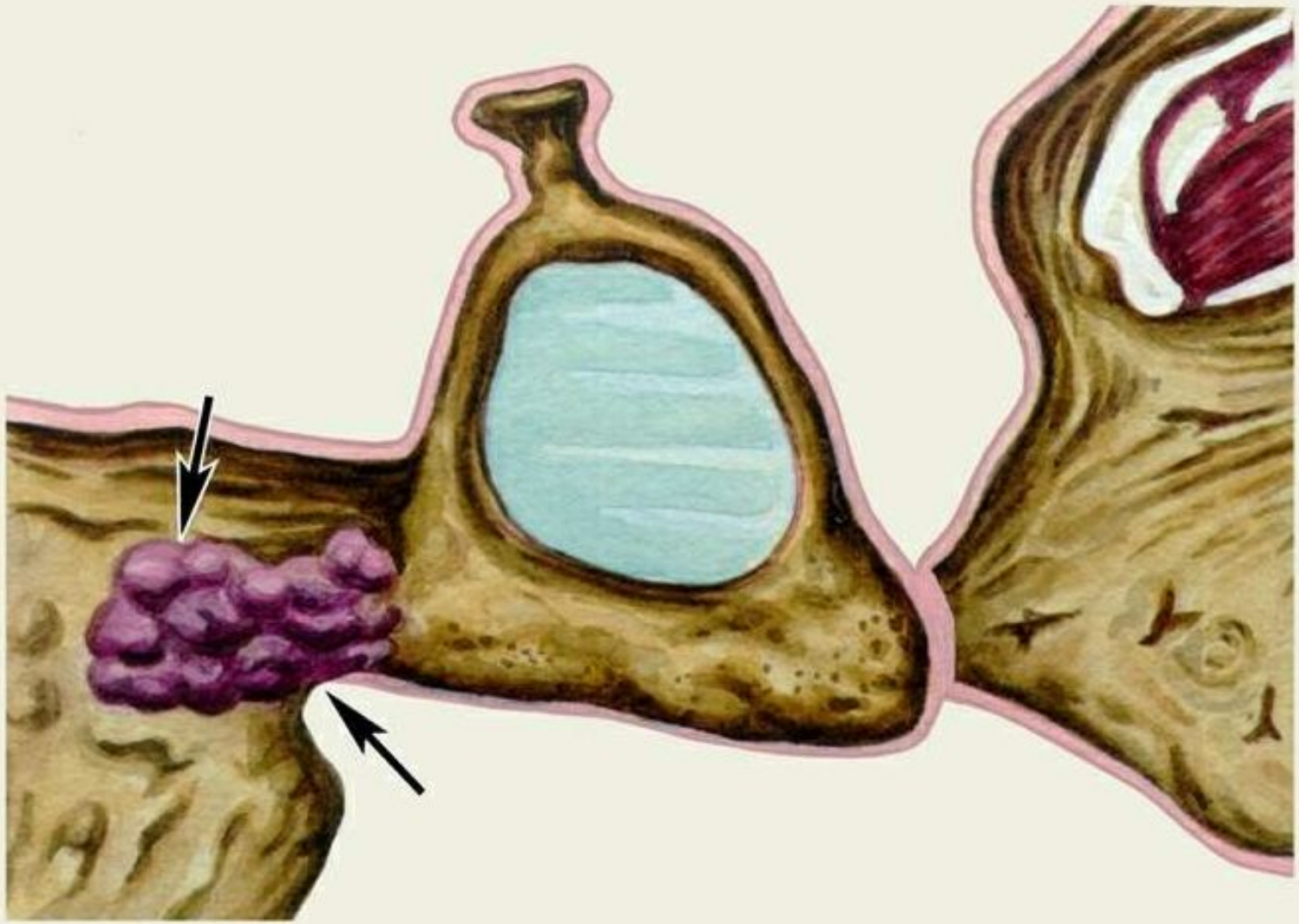

Рис. 1. Схематическое изображение стремени при отосклерозе (стрелками указан отосклеротический очаг на основании стремени).

Схематическое изображение вариантов фиксации основания стремени при отосклерозе: а — оссификация кольцевой связки в области переднего полюса основания стремени; б — поражение переднего полюса основания стремени; в — поражение половины основания стремени; г — поражение всего основания стремени.

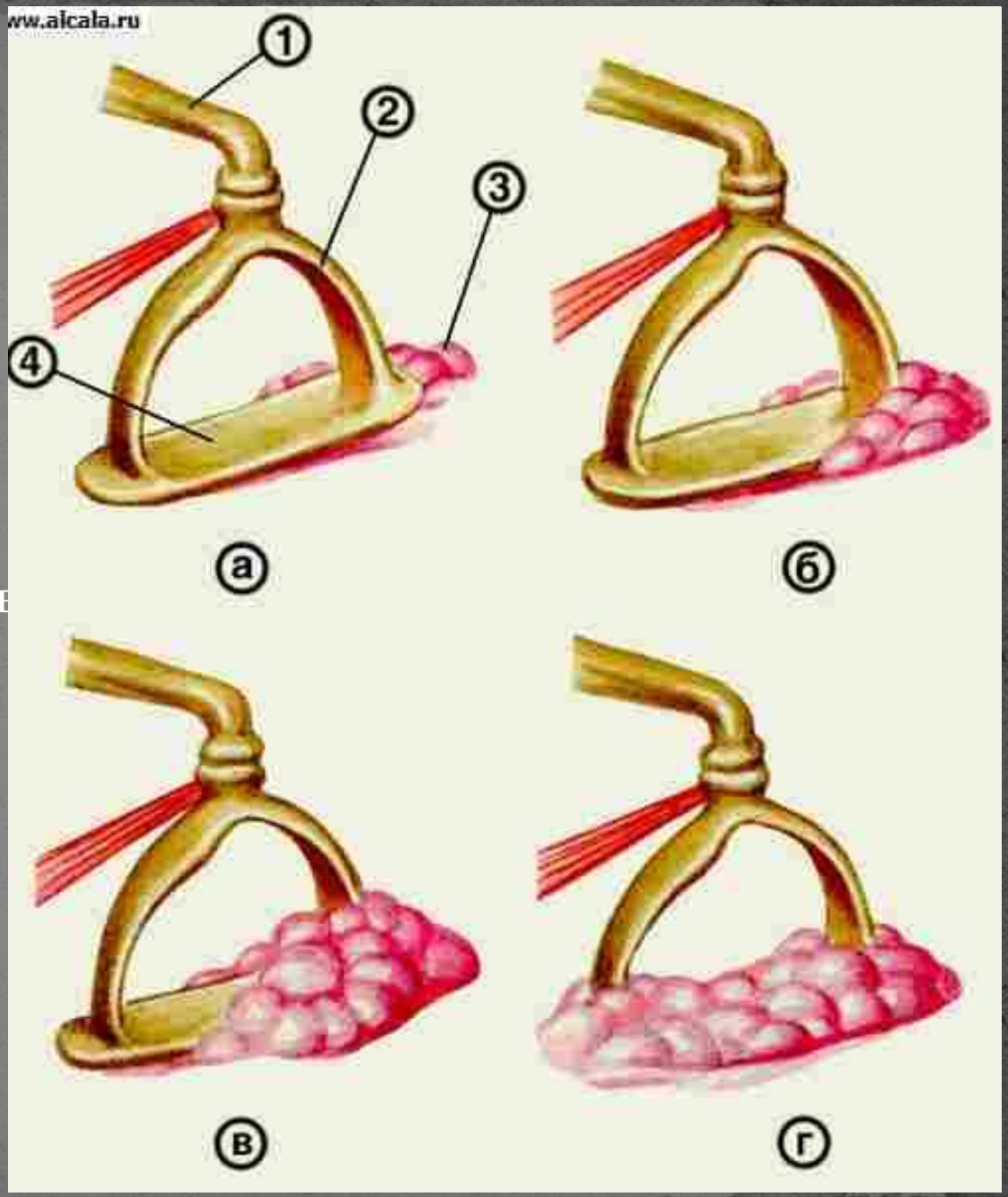

Патогенез

- Изменения костной лабиринтной капсулы начинаются в костномозговых пространствах. В результате повышенной активности остеокластов вокруг кровеносных сосудов костная ткань декальцинируется, и образуется ограниченный очаг губчатой кости, содержащий чрезмерное количество костномозговых пространств, богатых кровеносными сосудами. Затем новообразованная незрелая губчатая кость вторично рассасывается и с помощью остеобластов превращается в зрелую пластинчатую кость.

Клиника

Формы:

- тимпальная;
- смешанная;
- кохлеарная;

Клиника

- постепенное развитие;
- чаще двустороняя тугоухость;
- шум в ушах;
- наследственность;
- атрофия кожи наружных слуховых проходов и барабанных перепонок;
- сухость кожных покровов, ломкость ногтей и др.;
- в анамнезе – патология костной системы;
- в крови пониженное содержание кальция и фосфора, протеинов, сахара.

Отосклероз. Барабанная перепонка резко втянута, истончена, обтягивает структуры. Барабанной полости как таковой нет. Между листками спайки.

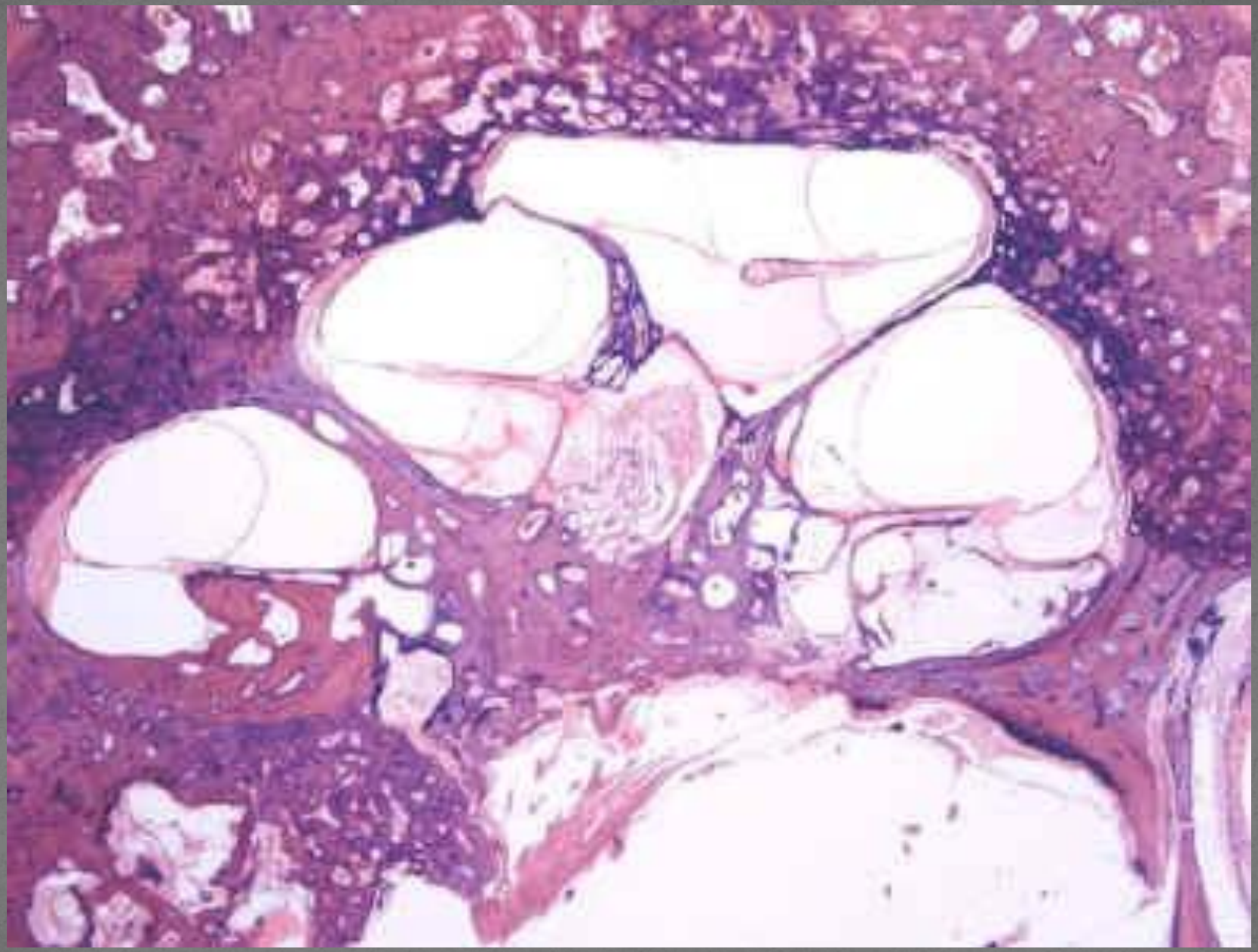

Диагностика

- отоскопия(осмотр ушного канала и барабанной перепонки)
- аудиометрия;
- рентгенографии височных костей;
- проведение объективной диагностики состояния среднего уха (Тимпанометрия с регистрацией акустических рефлексов) и субъективной оценки слуха – тональная пороговая аудиометрия, проведение камертонального исследования).
- компьютерная томография височных костей,

cochlear
otosclerosis

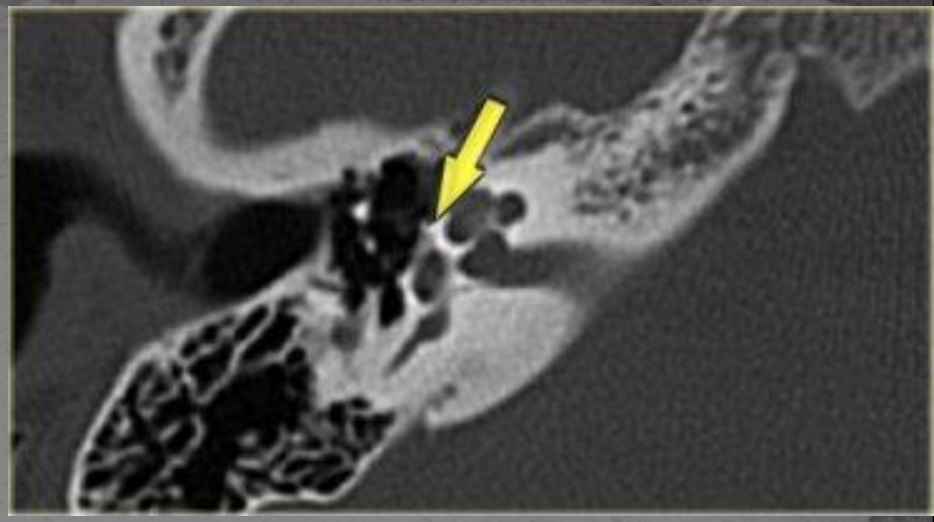

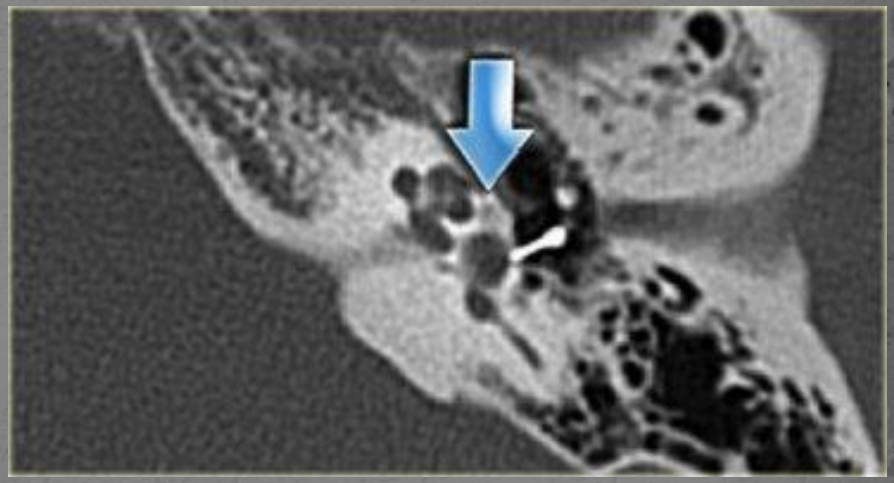

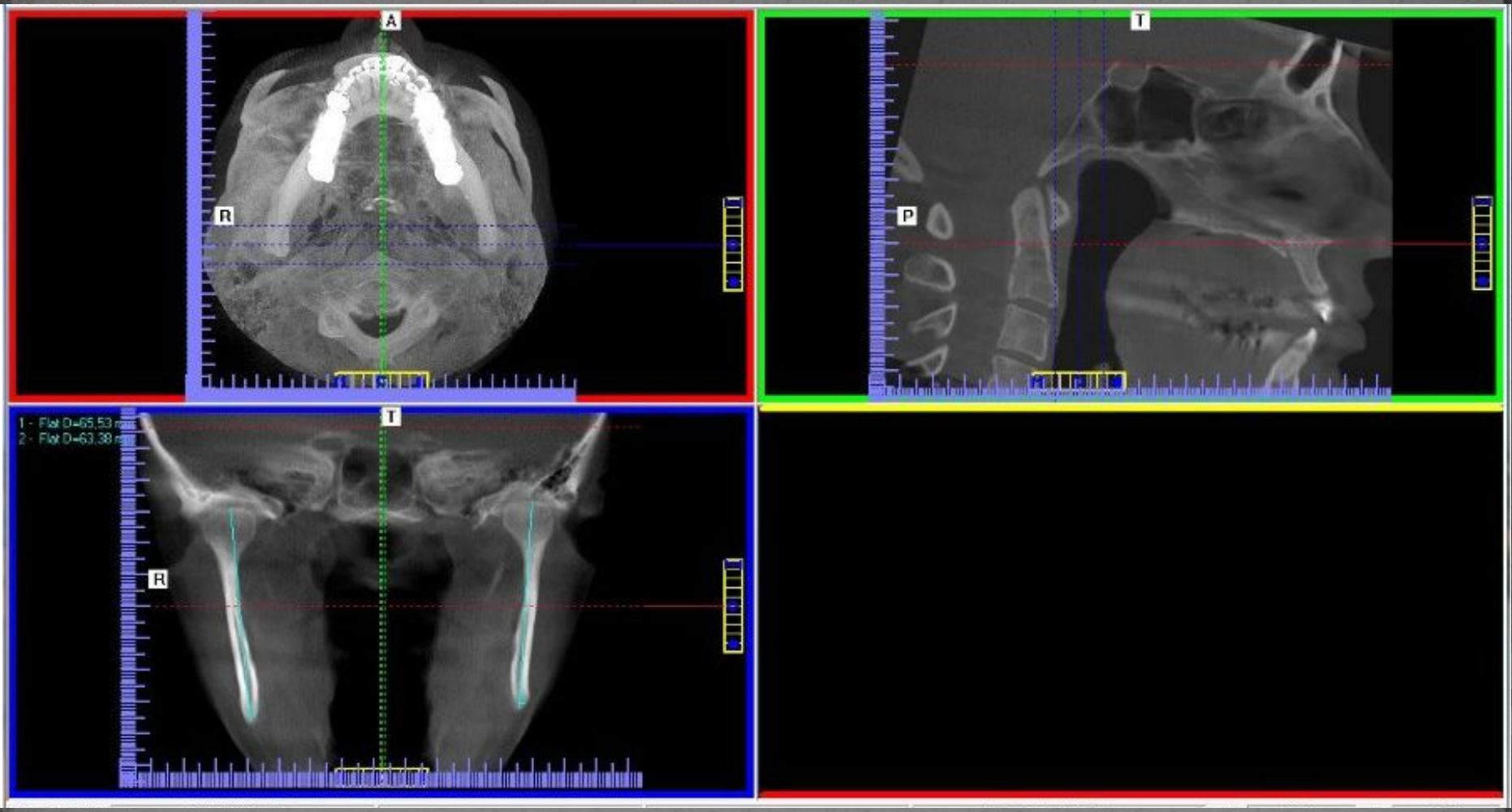
A
R
T
P
T
R
1 - Flat D=65,53 mm
2 - Flat D=63,38 mm

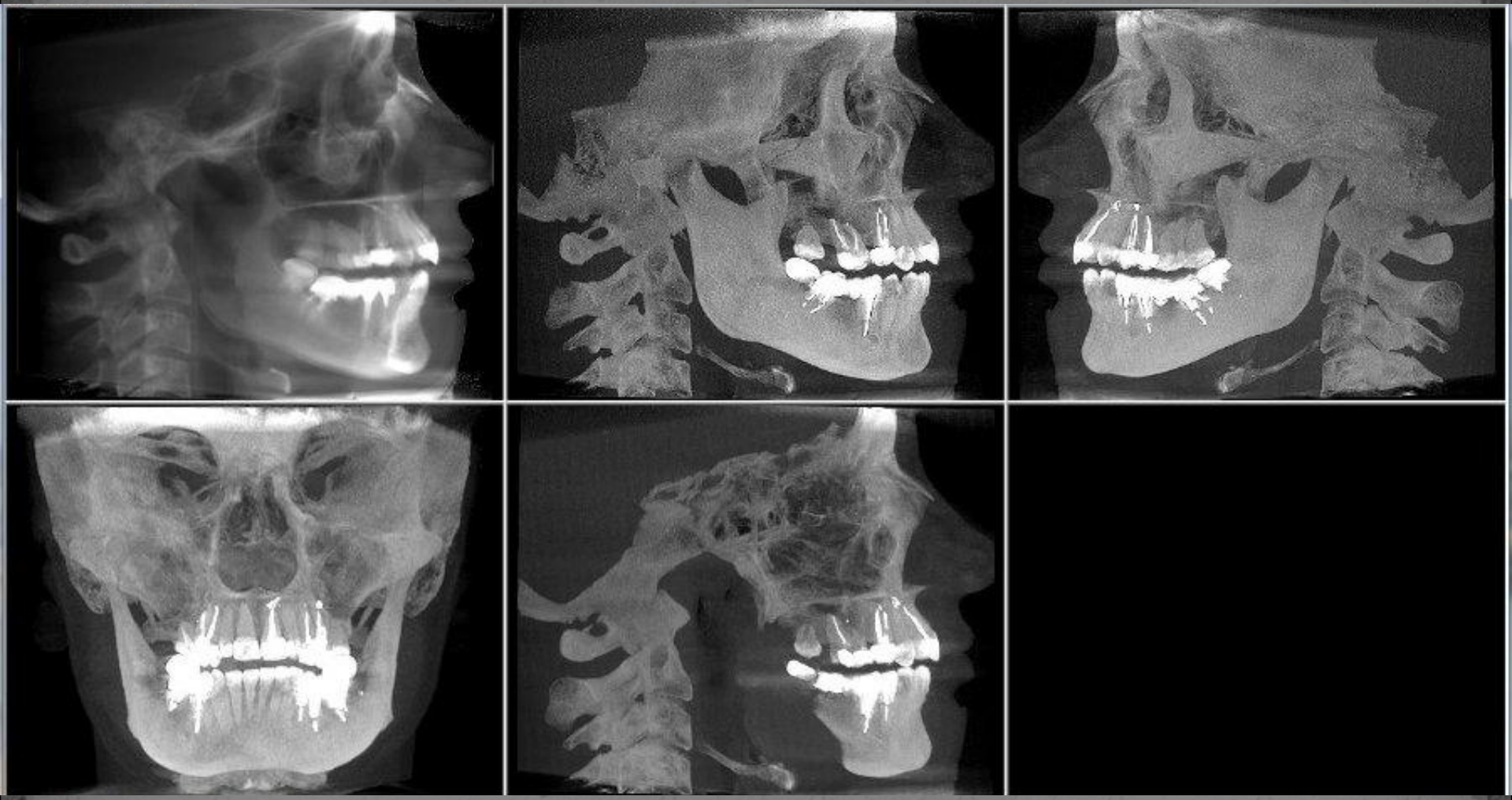

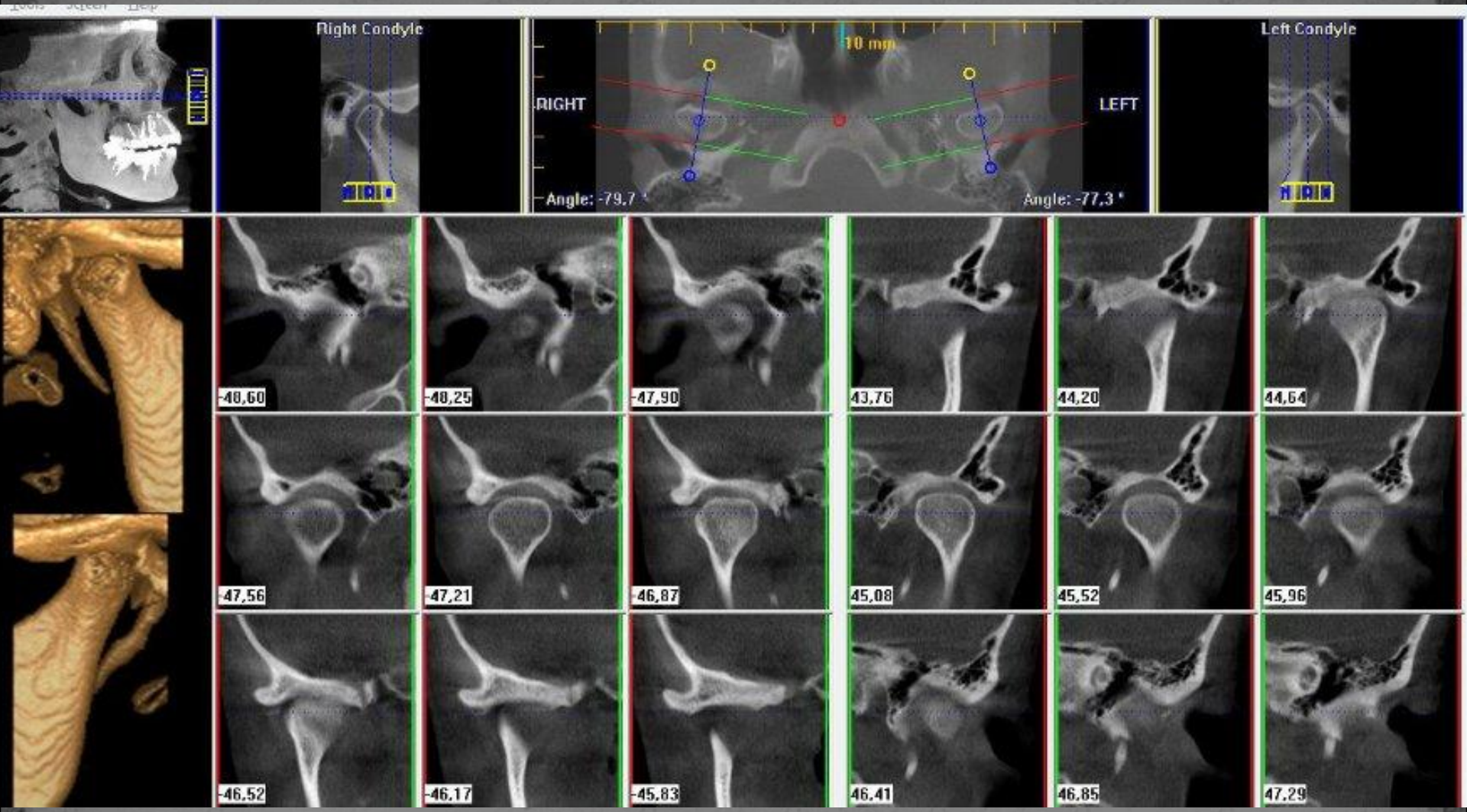
Right Condyle
10 mm
RIGHT
LEFT
Angle: -79.7 °
Angle: -77.3 °
Left Condyle
-48,60
-48,25
-47,90
43,76
44,20
44,64
-47,56
-47,21
-46,87
45,08
45,52
45,96
-46,52
-46,17
-45,83
46,41
46,85
47,29

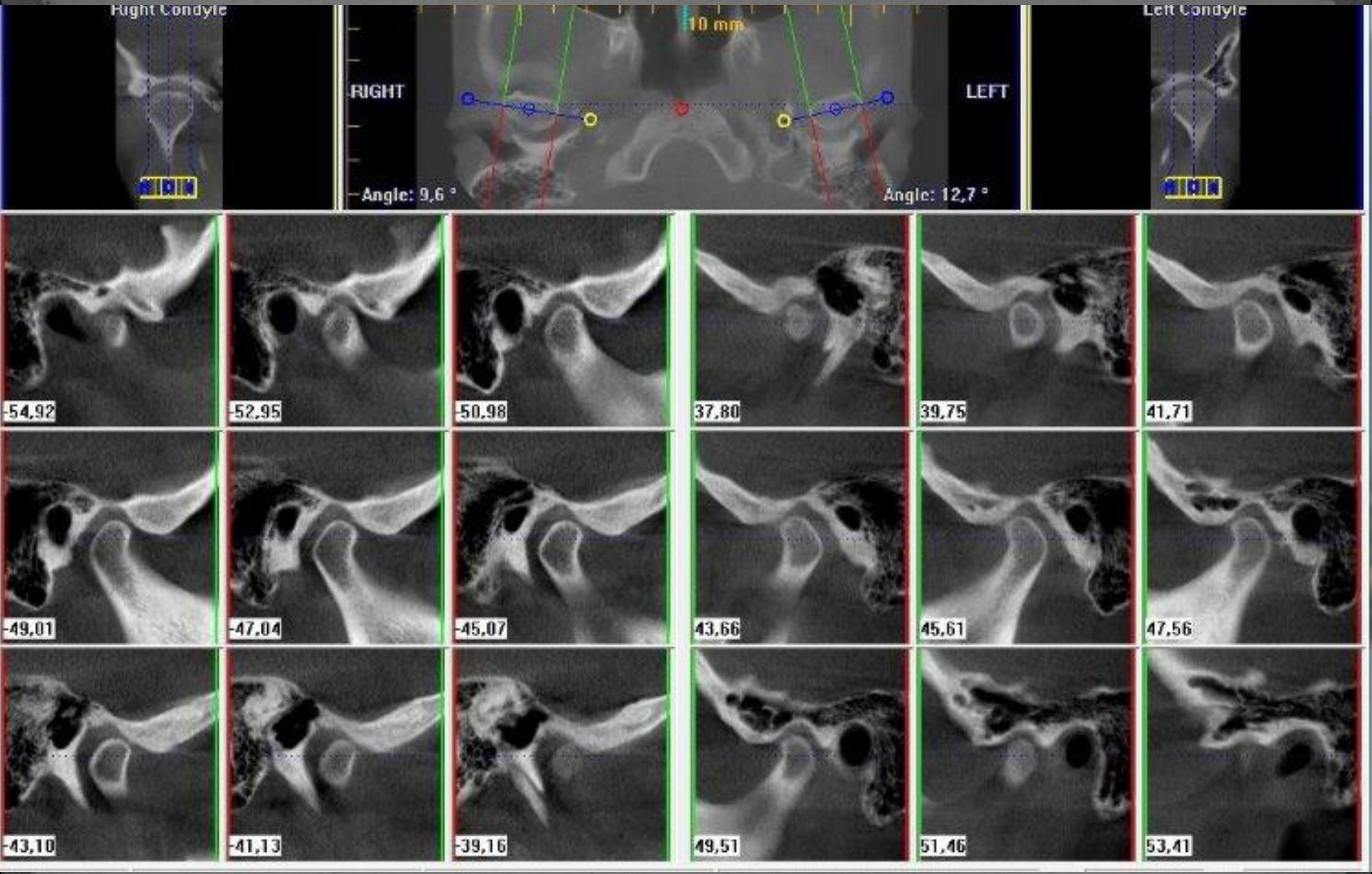
Right Condyle
10 mm
RIGHT
LEFT
Angle: 9,6 °
Angle: 12,7 °
Left Condyle
-54,92
-52,95
-50,98
37,80
39,75
41,71
-49,01
-47,04
-45,07
43,66
45,61
47,56
-43,10
-41,13
-39,16
49,51
51,46
53,41

Лечение

- Лечение тимпанальной и смешанной форм отосклероза хирургическое.
- Показание к операции: потеря слуха по костной
- проводимости до 15 дБ, а по воздушной – до 50 дБ. Противопоказанием к хирургическому лечению является активное недоброкачественное течение остеодистрофического процесса.
- Консервативное лечение с целью снижения активности отосклеротического процесса и уменьшения шума в ушах (кохлеарная форма).

- Операция при отосклерозе называется **стапедопластикой** или калиброванной стапедотомией.

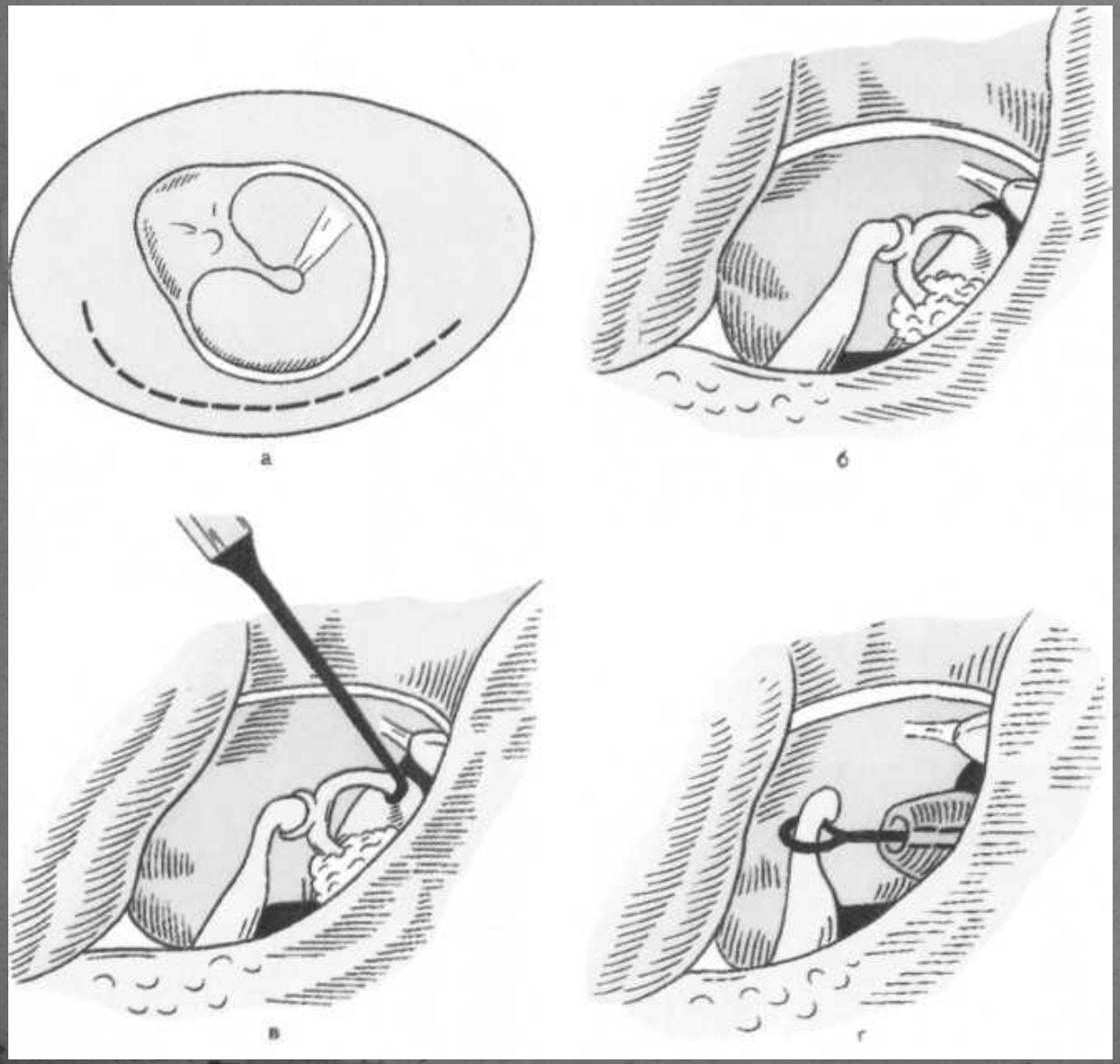

Схема основных этапов операции на стремени при отосклерозе (стапедэктомия со стапедопластикой).

Производится замена части стремени (его головки и арки) протезом.

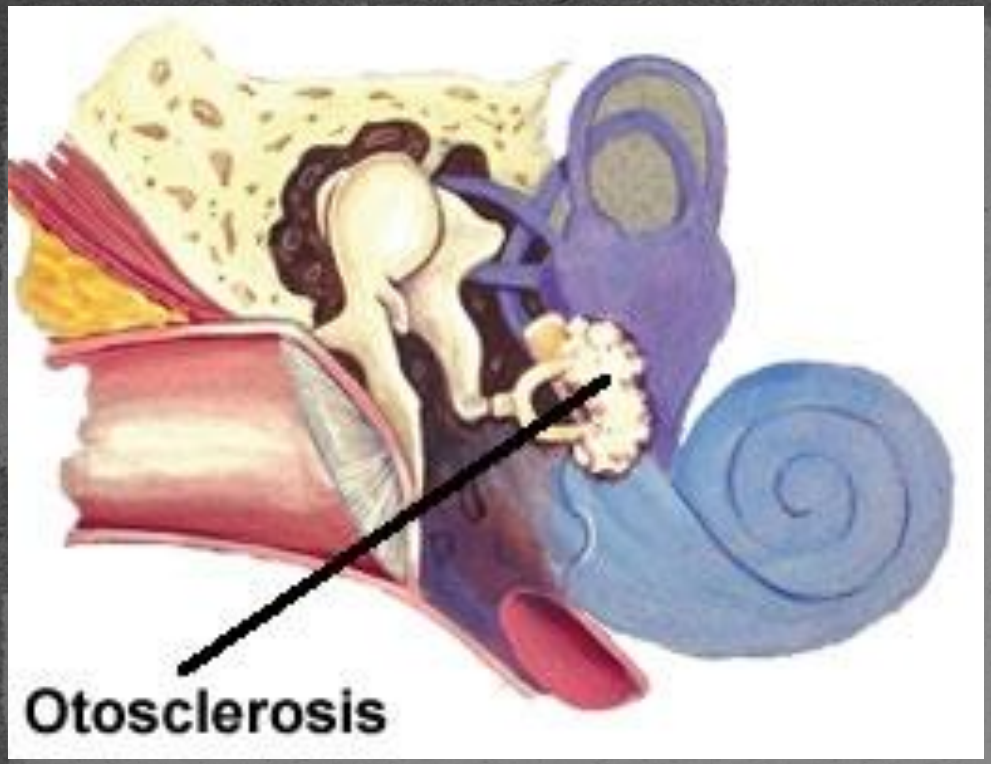
Otosclerosis

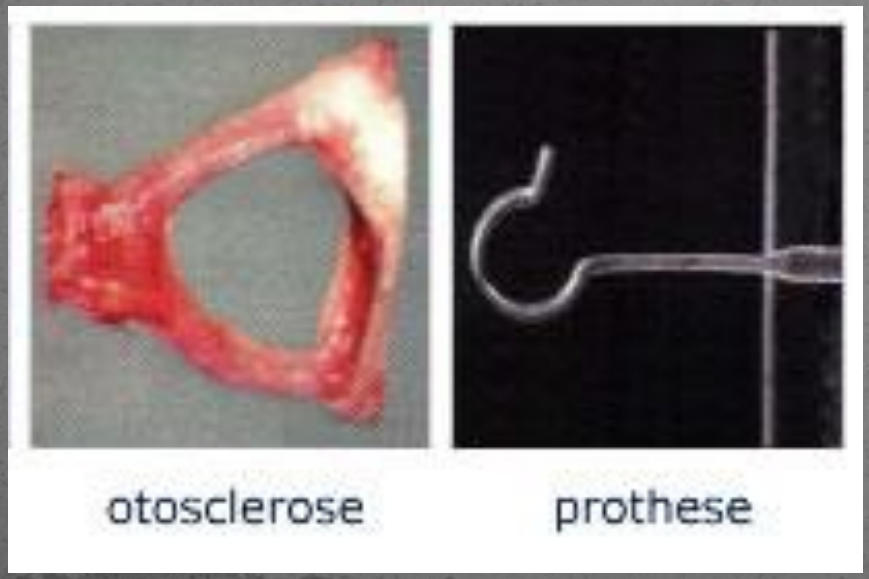
otosclerose
prothese

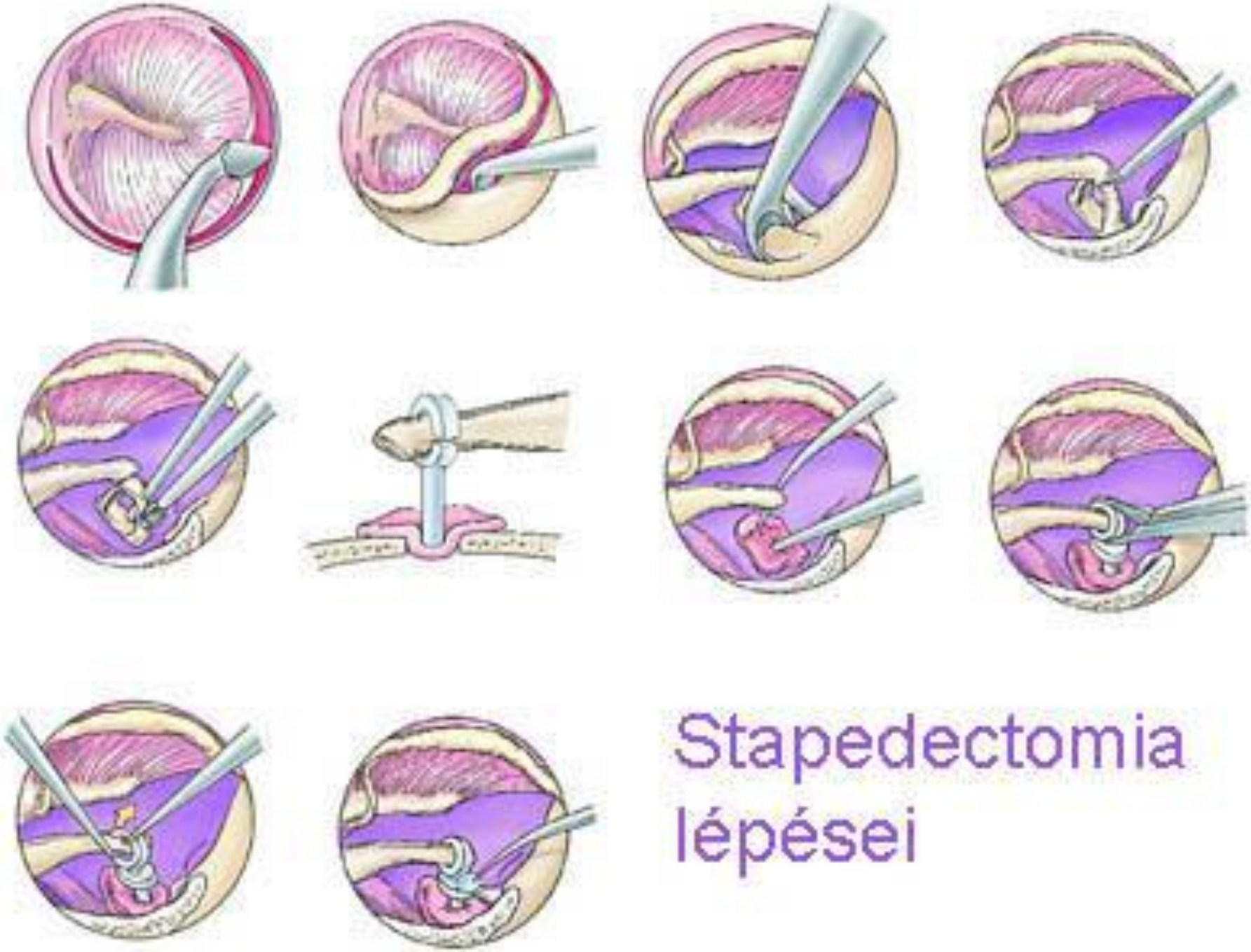

Stapedectomia lépései