Анатомия молочной железы

Выполнила: Студентка 2 курса ЛФ

Аксёнова Софья Николаевна

Эмбриональное развитие молочных желёз

- развиваются из эктодермы
- видоизмененные кожные потовые апокриновые железы

Эпителиальный
зачаток МЖ
Молочные линии

Эпителиальный
зачаток МЖ
Молочные линии

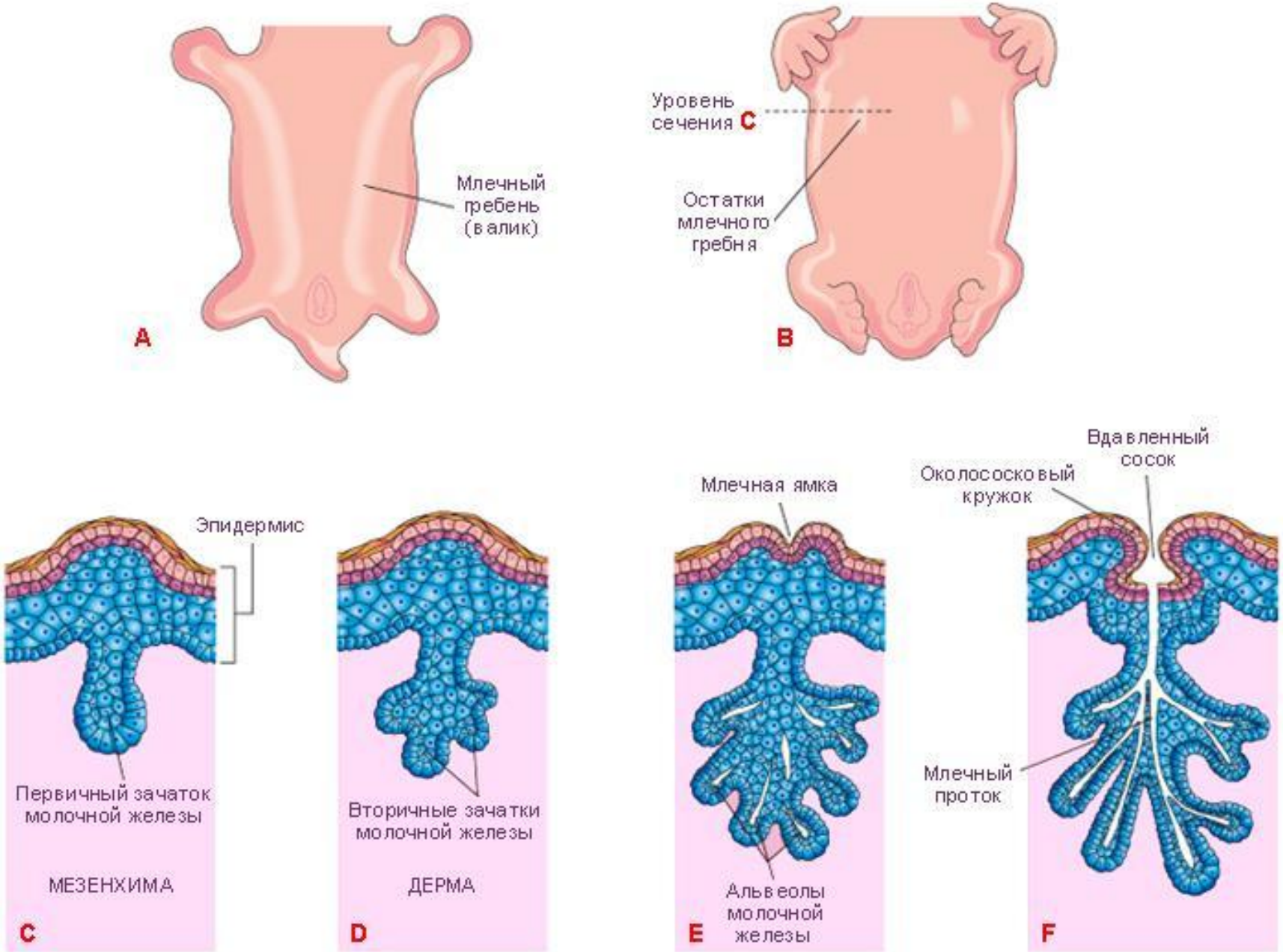
Млечный гребень (валик)
A
Уровень сечения C
Остатки млечного гребня
B
Эпидермис
Первичный зачаток молочной железы
МЕЗЕНХИМА
C
Вторичные зачатки молочной железы
ДЕРМА
D
Млечная ямка
Альвеолы молочной железы
E
Околососковый кружок
Вдавленный сосок
Млечный проток
F

Постэмбриональное развитие молочных желёз

Стадии	Признаки	Средний возраст
Стадия 1	Молочные железы препубертатные; железистая ткань отсутствует; диаметр ареолы<2см; ареолы бледно окрашены.	От рождения до 10,5
Стадия 2	Появление железистой ткани молочных желез; железа начинает выступать над поверхностью грудной клетки; увеличение диаметра ареолы.	10,5-12,5, при половом кризе
Стадия 3	Молочные железы и ареолы выступают в виде конуса, без границы между ними, появляется окрашивание ареолы.	12,5-13
Стадия 4	Ареола интенсивно окрашена, выступает в виде Второго конуса над тканью молочной железы.	13-13,5
Стадия 5	Зрелая грудь; выступает только сосок; контур между тканью молочной железы и ареолой сглажен	14-15

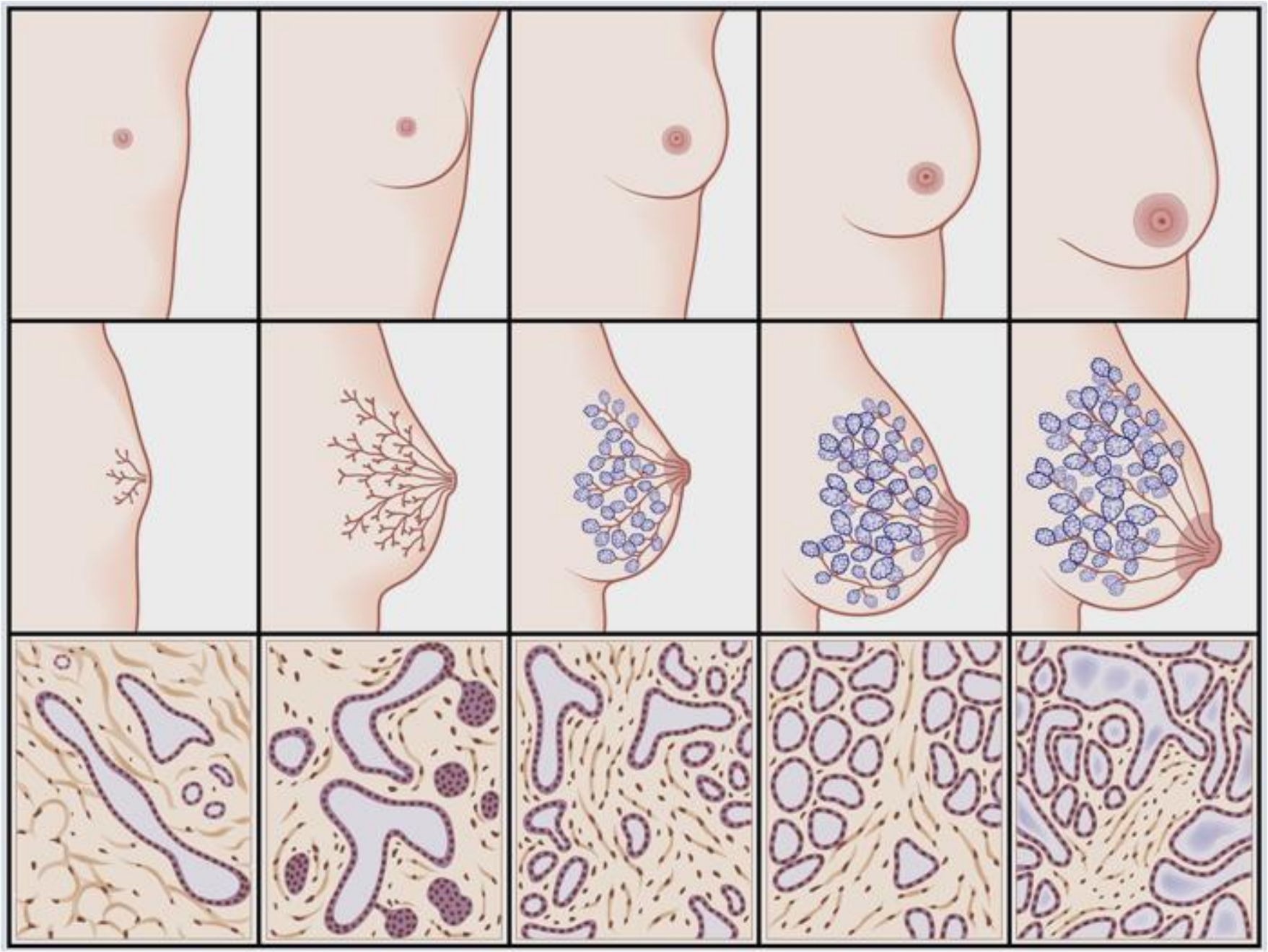
1
2
3
4
5

Строение молочных желёз

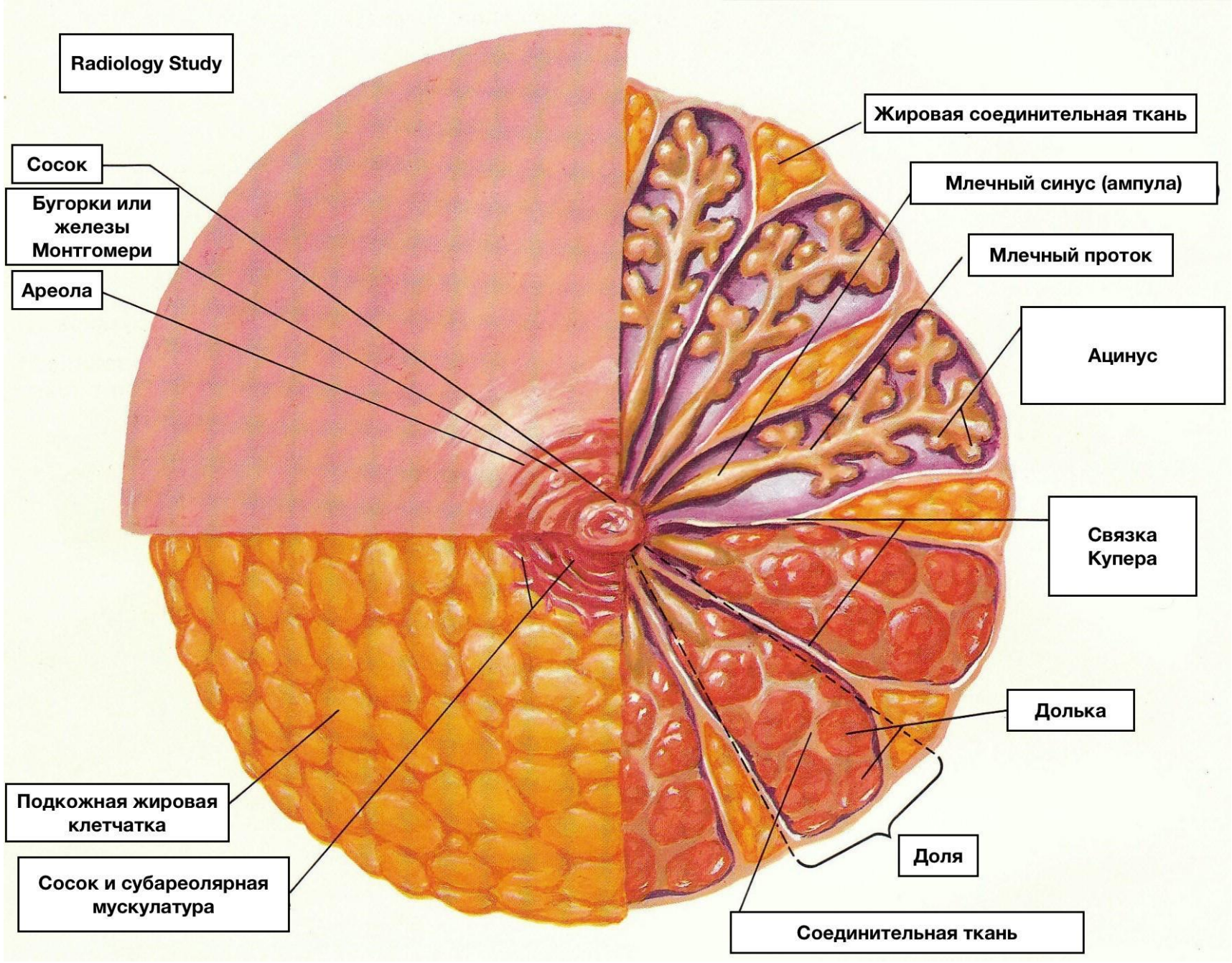
Radiology Study
Сосок
Бугорки или железы Монтгомери
Ареола
Подкожная жировая клетчатка
Сосок и субареолярная мускулатура
Жировая соединительная ткань
Млечный синус (ампула)
Млечный проток
Ацинус
Связка Купера
Долька
Доля
Соединительная ткань

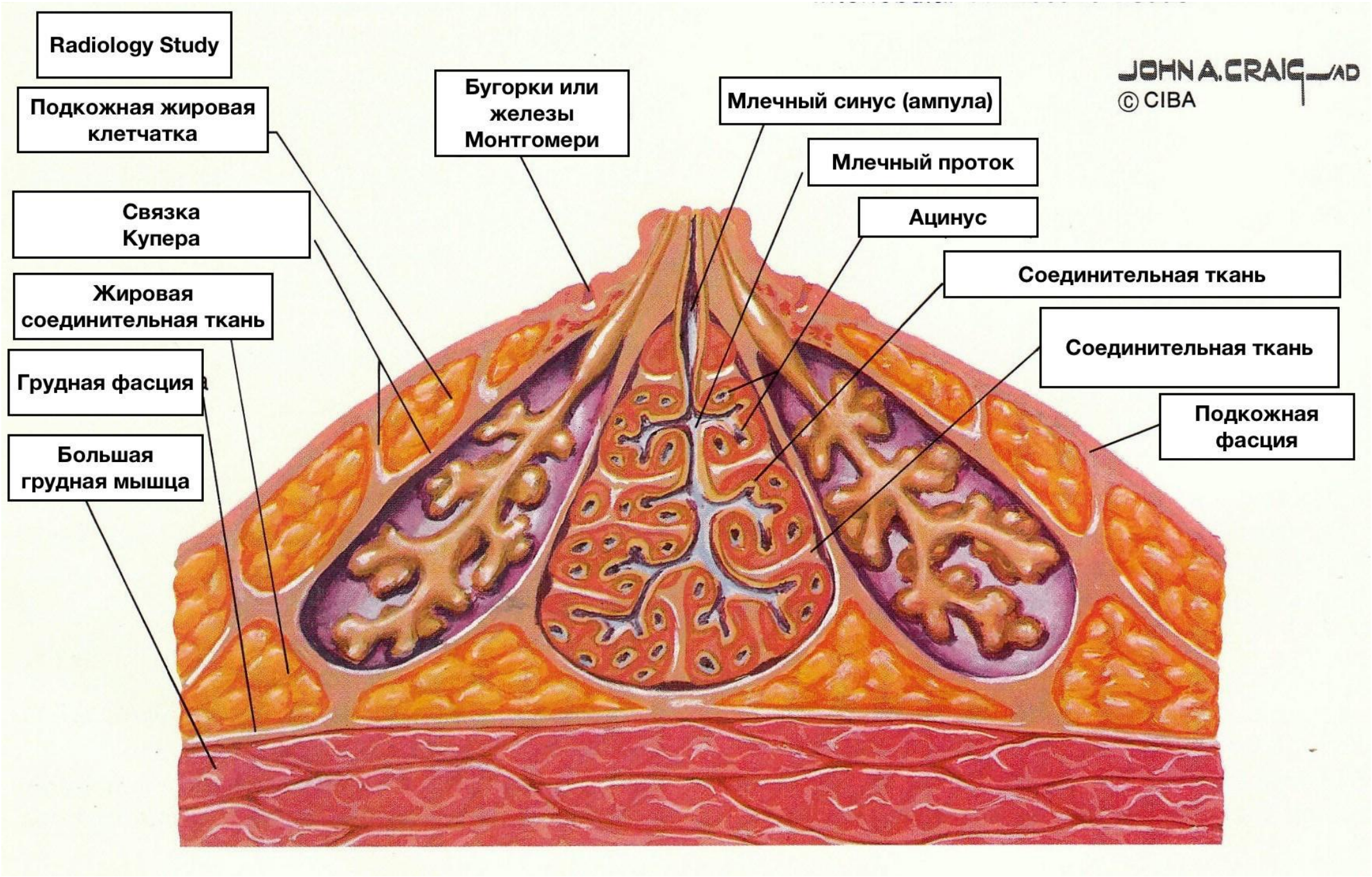
Radiology Study
Подкожная жировая клетчатка
Связка Купера
Жировая соединительная ткань
Грудная фасция
Большая грудная мышца
Бугорки или железы Монтгомери
Млечный синус (ампула)
Млечный проток
Ацинус
Соединительная ткань
Соединительная ткань
Подкожная фасция
JOHN A. CRAIG AD
© CIBA

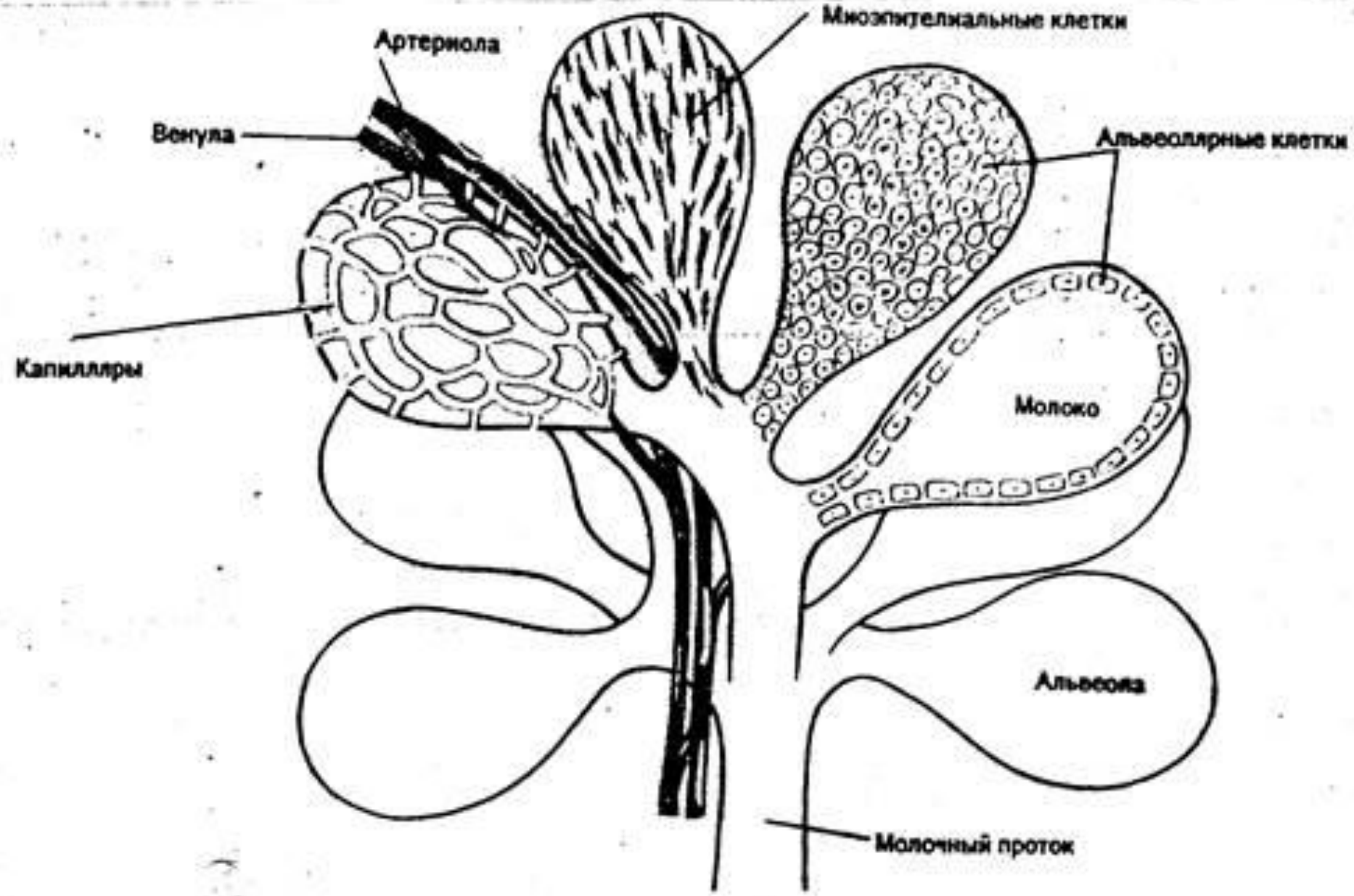
Артериола
Венула
Капилляры
Миоэпителиальные клетки
Альвеолярные клетки
Молоко
Альвеола
Молочный проток

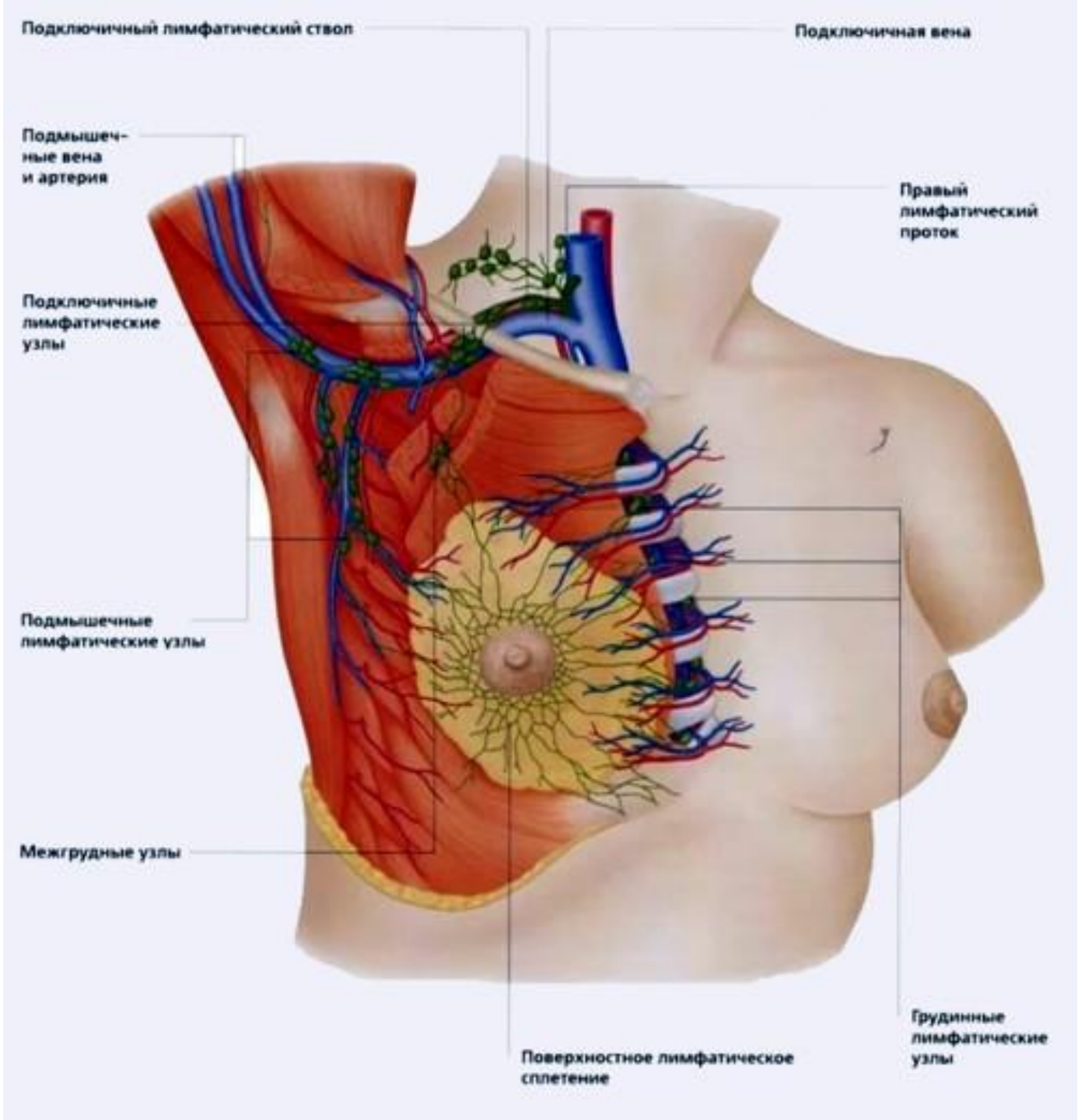
Подключичный лимфатический ствол
Подключичная вена
Подмышечные вена и артерия
Правый лимфатический проток
Подключичные лимфатические узлы
Подмышечные лимфатические узлы
Межгрудные узлы
Грудинные лимфатические узлы
Поверхностное лимфатическое сплетение

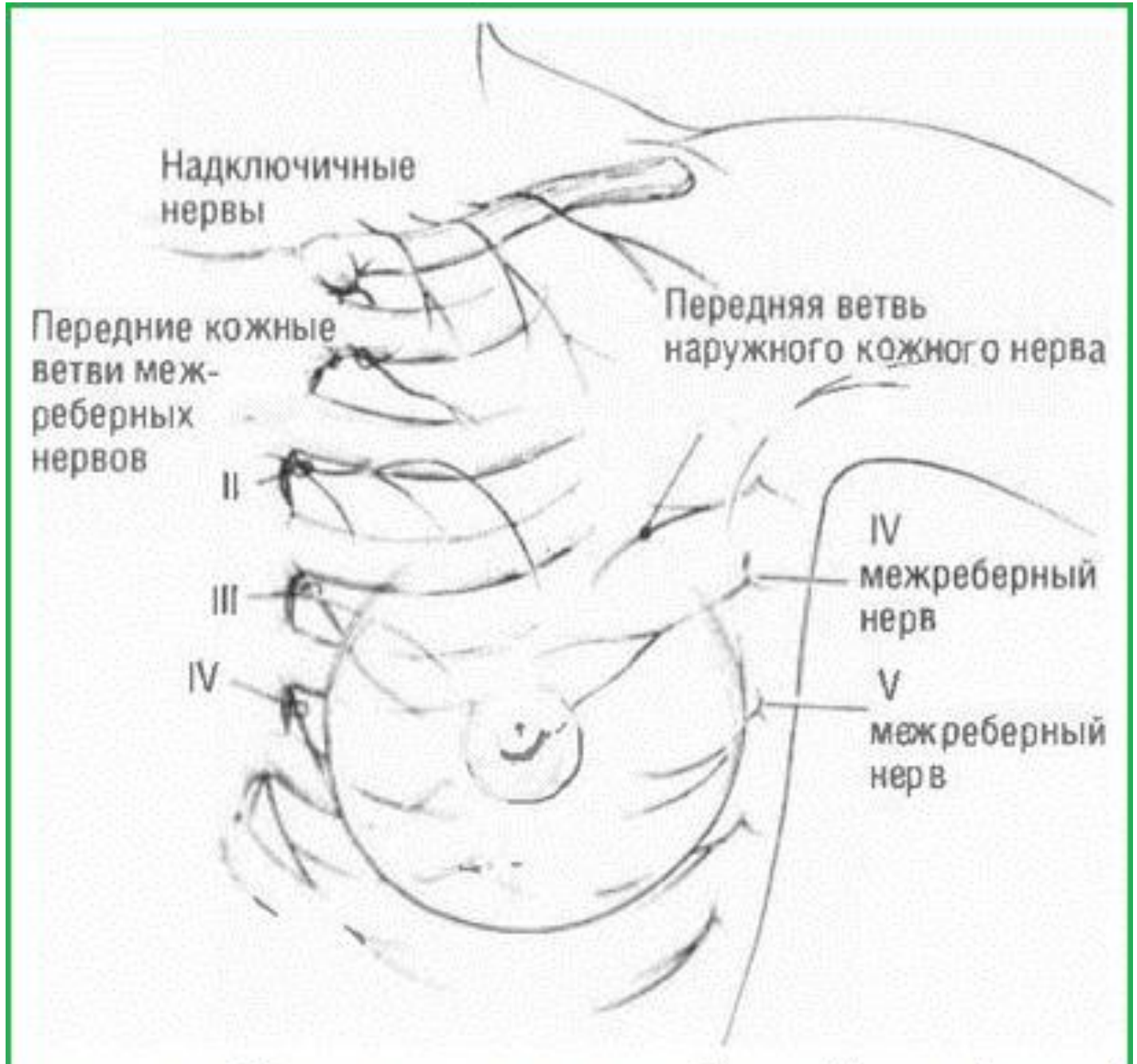

источник: статья «Хирургическая анатомия молочной железы» (www.medmoon.ru)

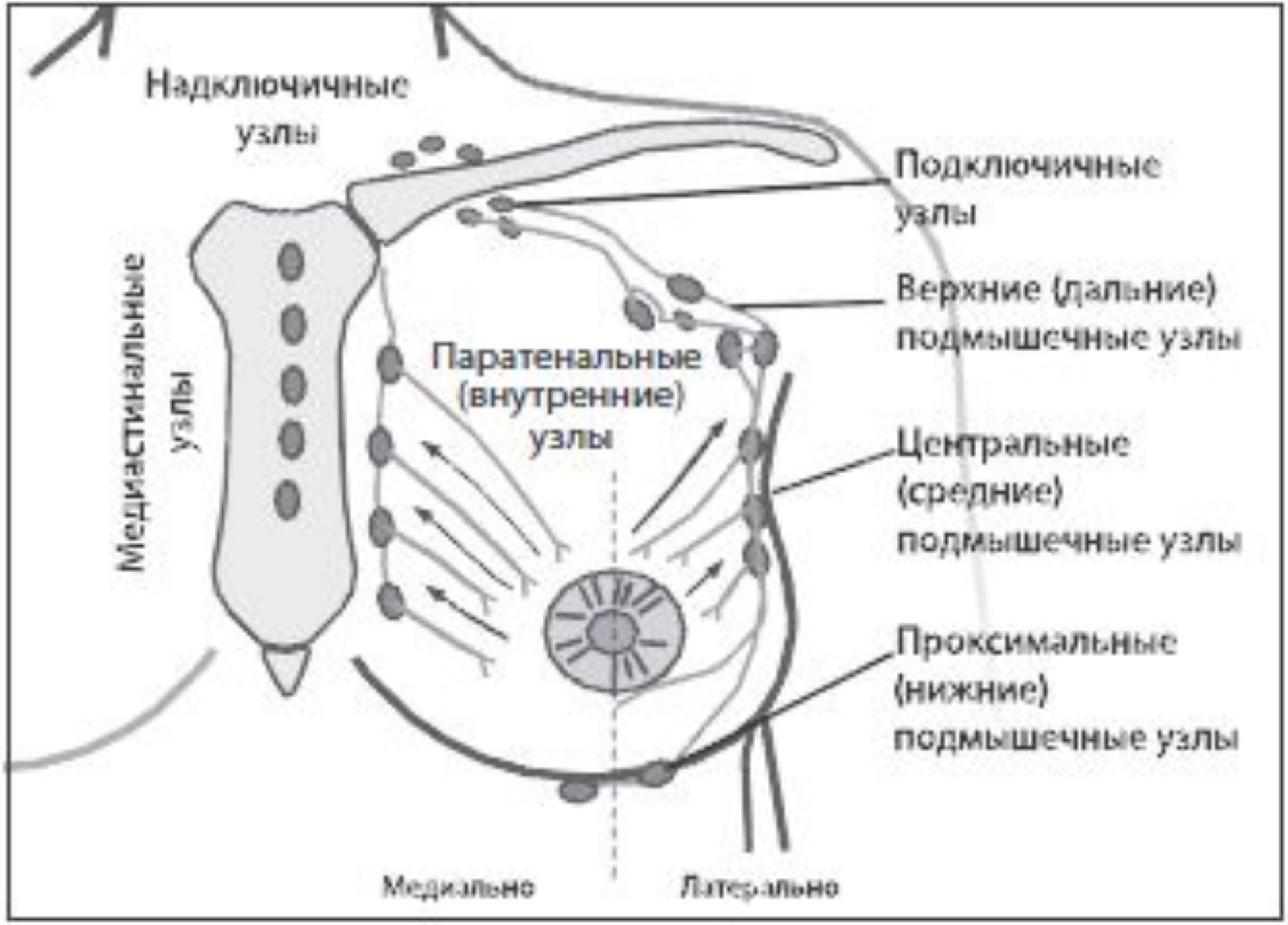
Надключичные узлы
Подключичные узлы
Верхние (дальние) подмышечные узлы
Медиастинальные узлы
Паратенальные (внутренние) узлы
Центральные (средние) подмышечные узлы
Проксимальные (нижние) подмышечные узлы
Медиально
Латерально

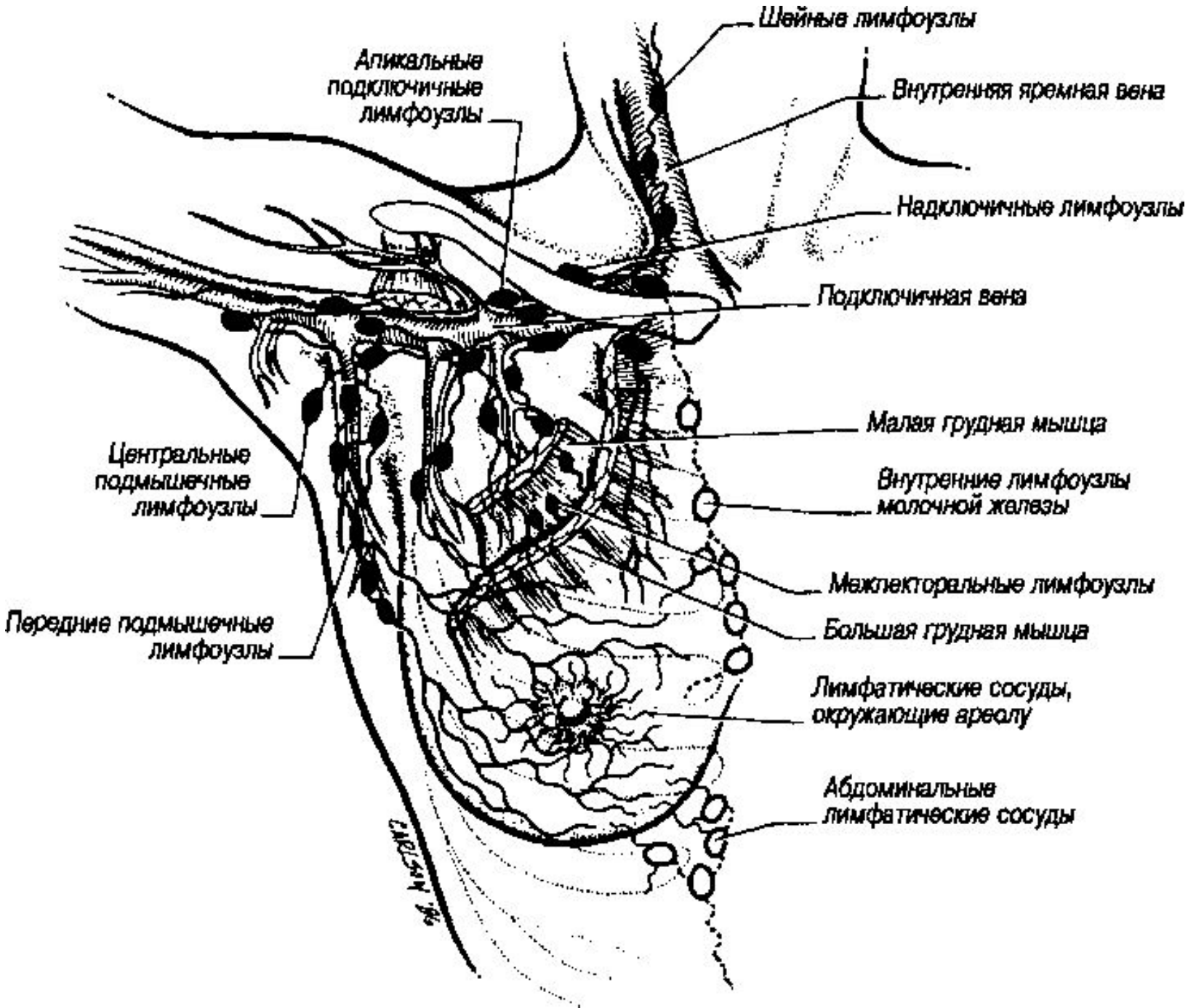
Шейные лимфоузлы
Апикальные подключичные лимфоузлы
Внутренняя яремная вена
Надключичные лимфоузлы
Подключичная вена
Малая грудная мышца
Центральные подмышечные лимфоузлы
Внутренние лимфоузлы молочной железы
Межпекторальные лимфоузлы
Передние подмышечные лимфоузлы
Большая грудная мышца
Лимфатические сосуды, окружающие ареолу
Абдоминальные лимфатические сосуды

Рентгеноанатомия молочной железы

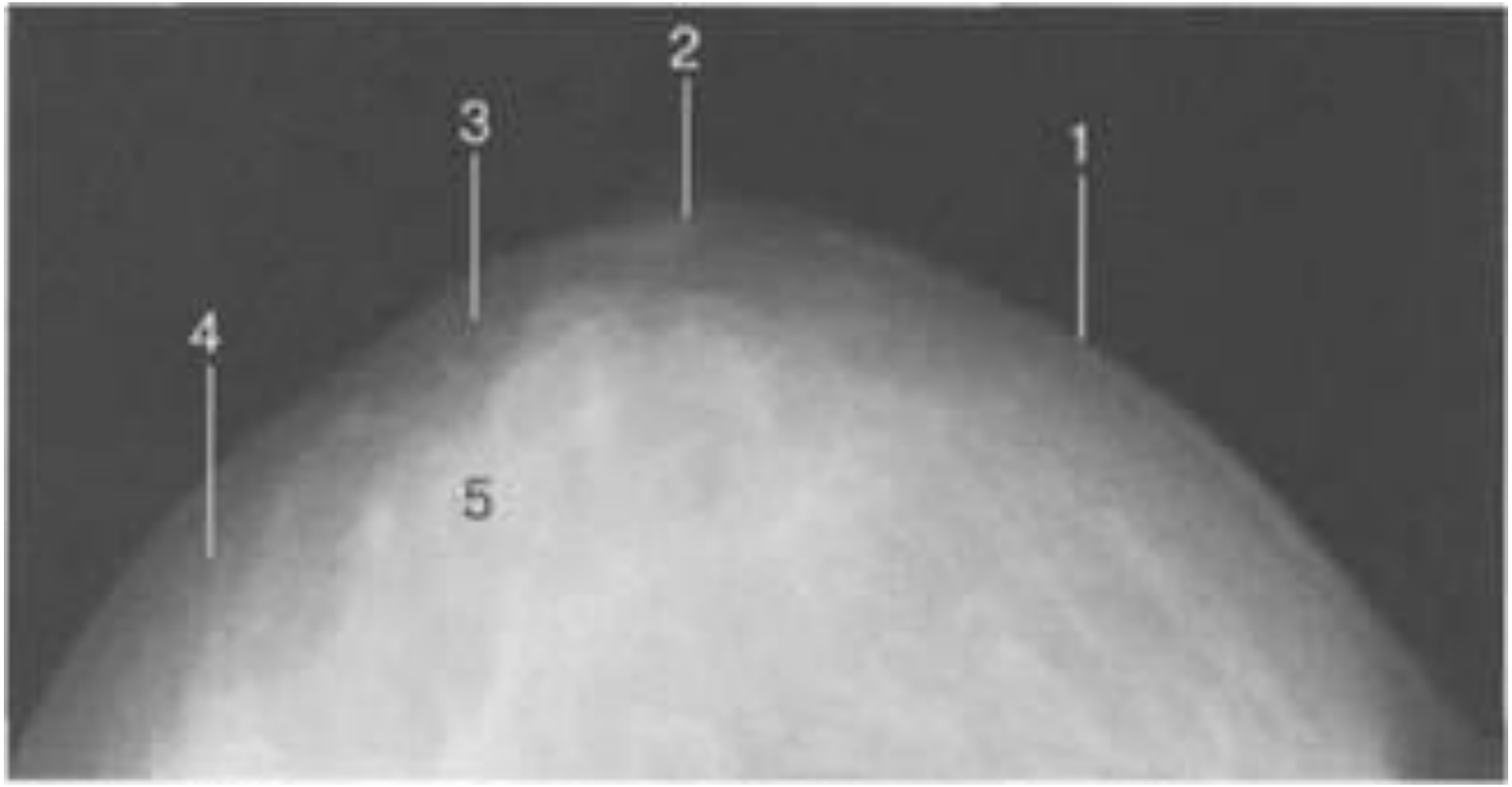

1 — кожа; 2 — сосок; 3 — премаммарная жировая клетчатка; 4 — связки Купера; 5 — фибро-гландулярная ткань.

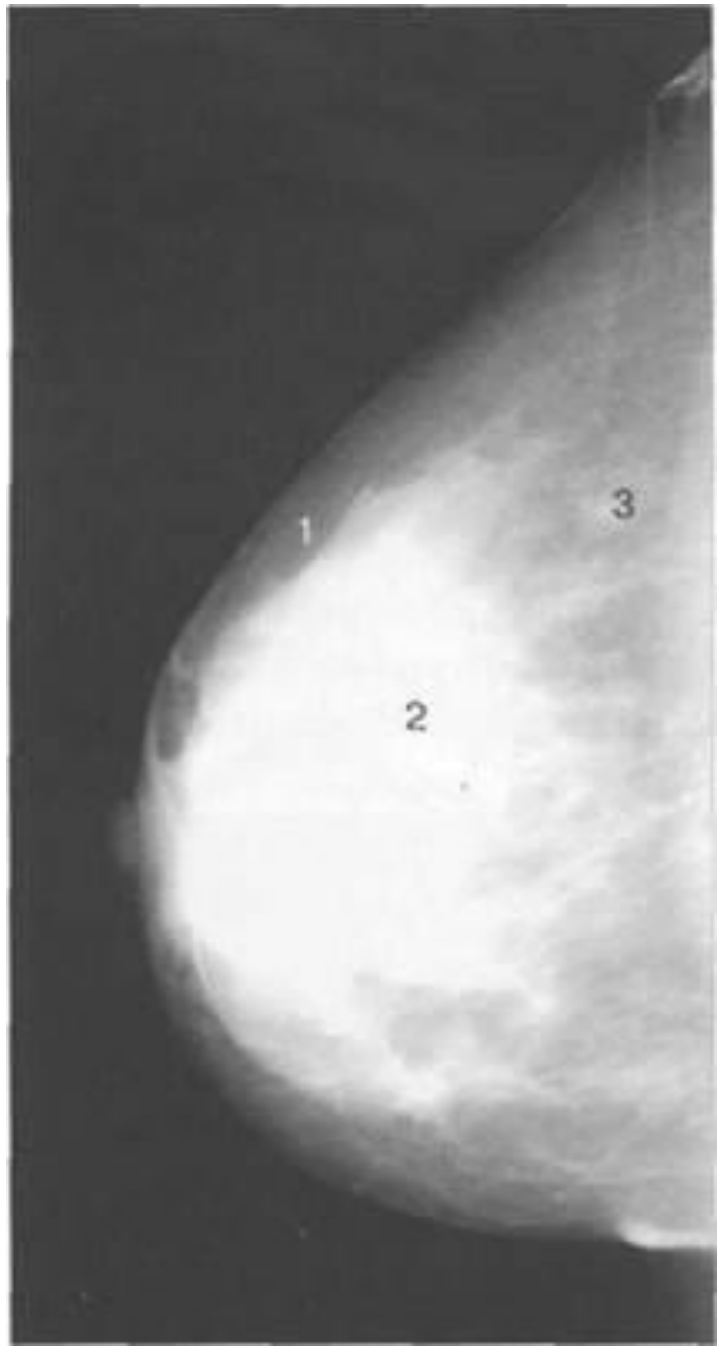

1 — премаммарная жировая клетчатка;
2 — железистый треугольник;
3 — ретромаммарная жировая клетчатка.

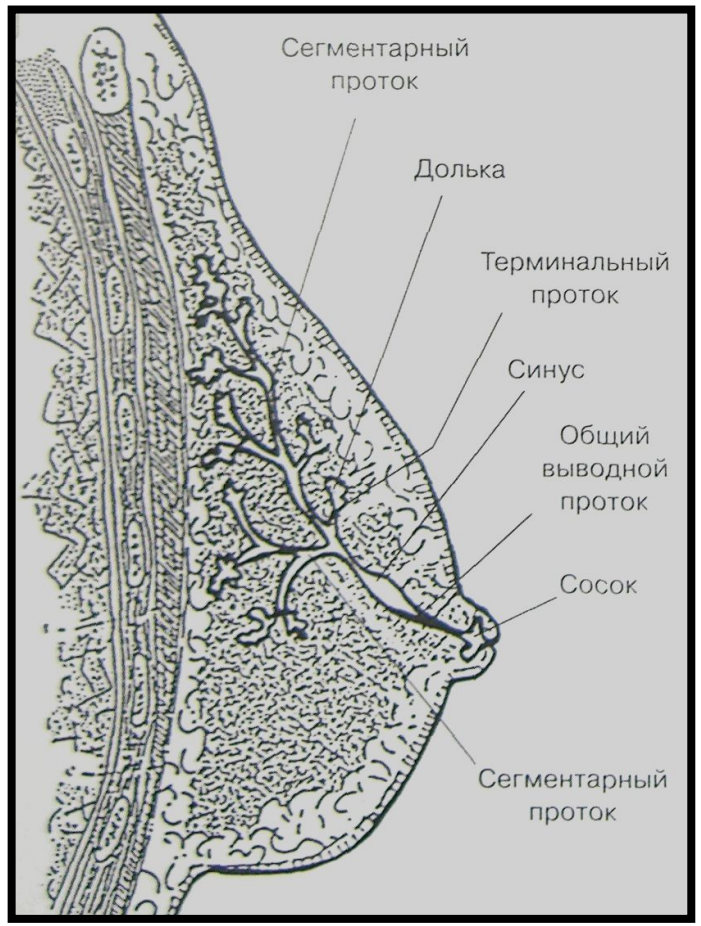
Сегментарный проток
Долька
Терминальный проток
Синус
Общий выводной проток
Сосок
Сегментарный проток

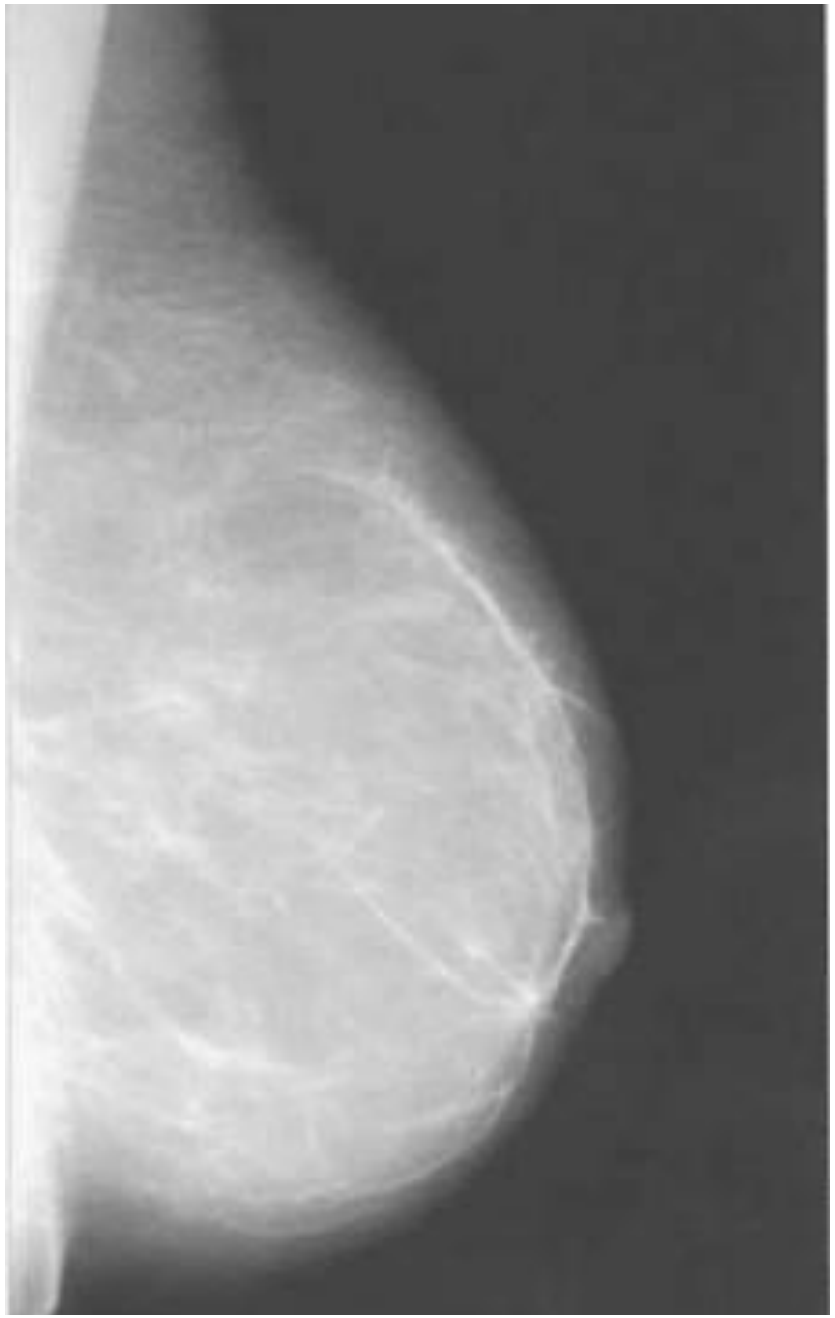

Тотальное жировое перерождение молочной железы.

МРТ-анатомия молочной железы

01.002:01

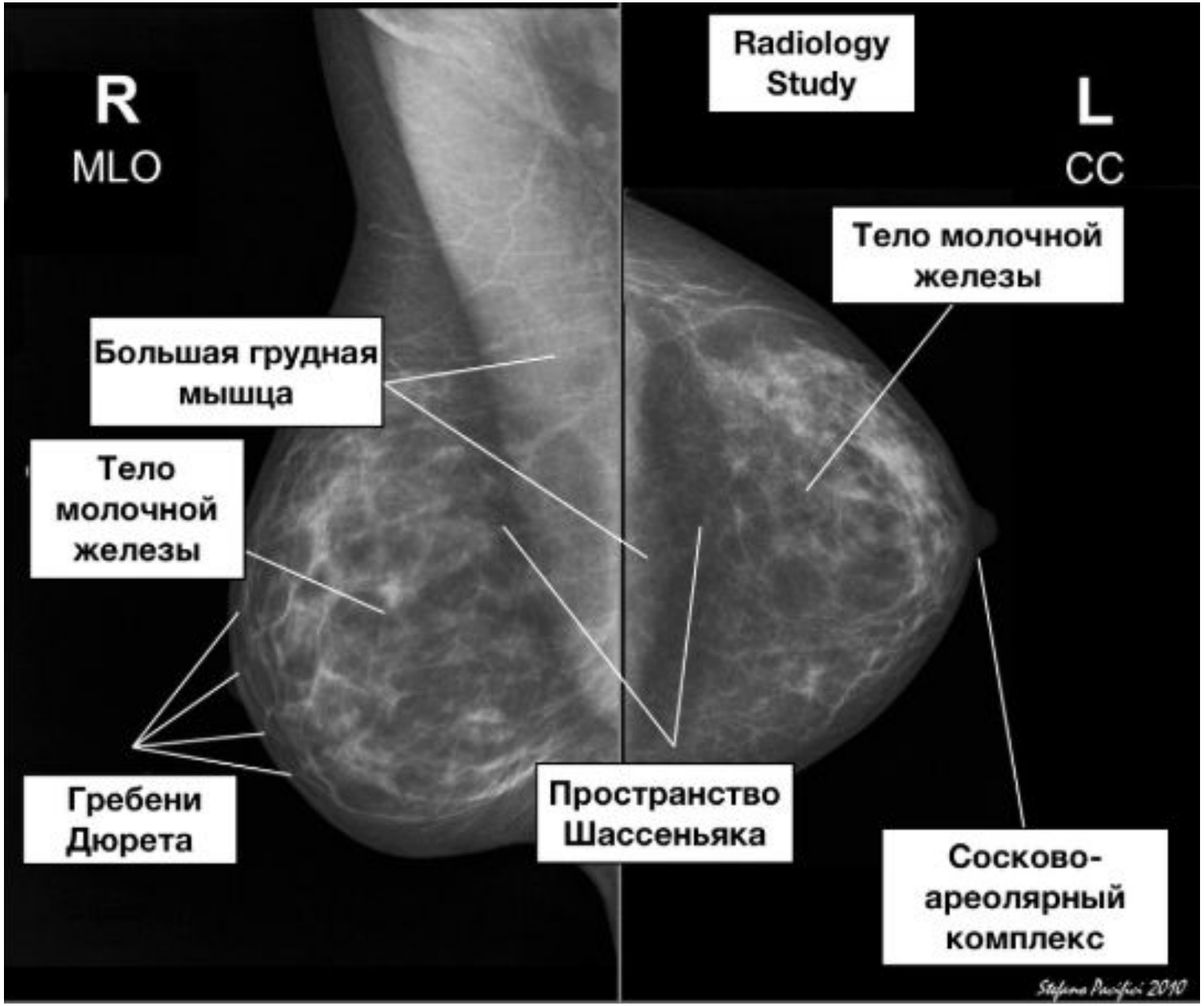
R
MLO
Radiology
Study
L
CC
Тело молочной
железы
Большая грудная
мышца
Тело
молочной
железы
Гребени
Дюрета
Пространство
Шассеньяка
Сосково-
ареолярный
комплекс

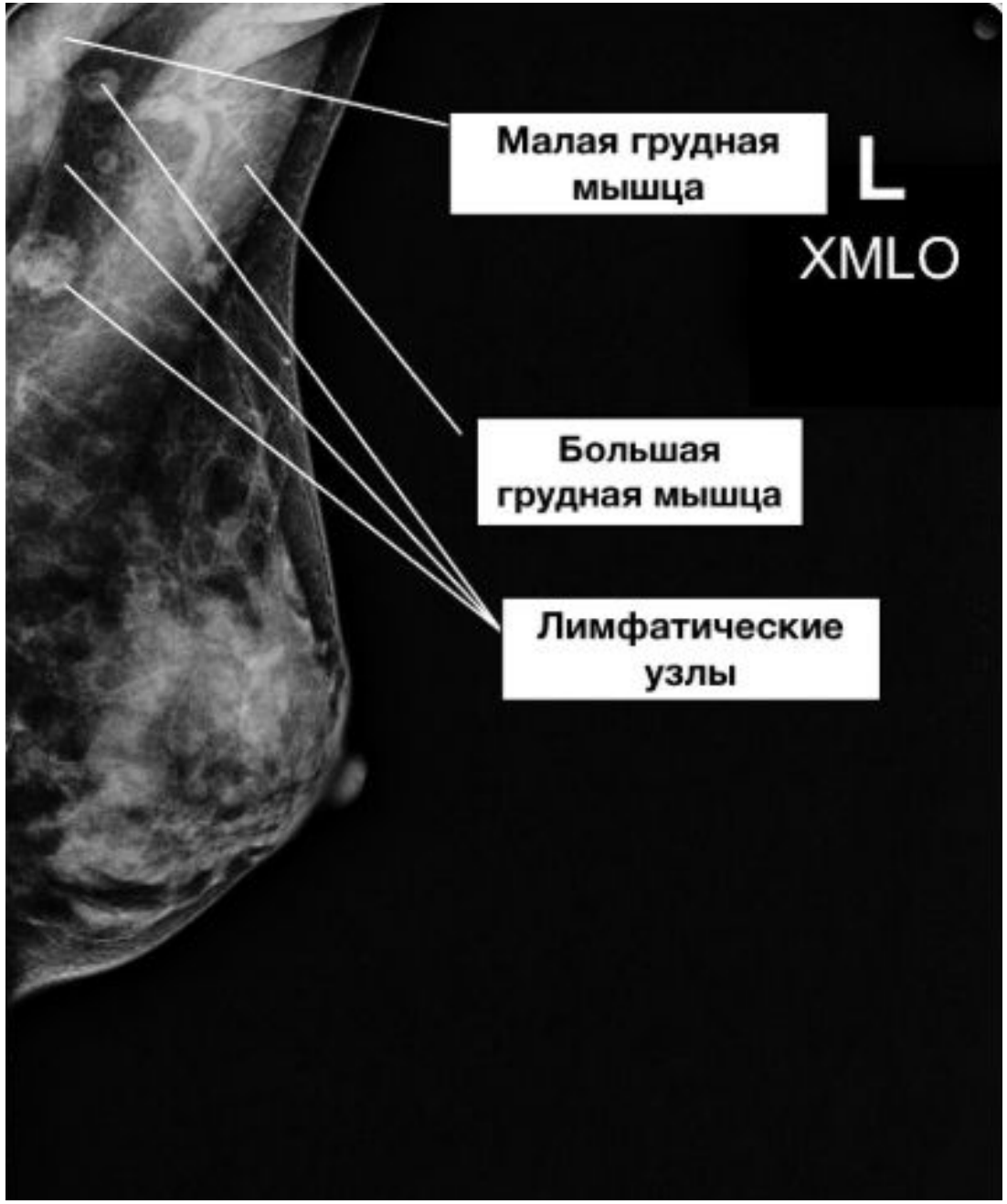
Малая грудная мышца
L
XMLO
Большая грудная мышца
Лимфатические узлы