

Мышцы шеи

Мышцы шеи

Поверхностные

Глубокие

Подкожная

Латеральные

Медиальные

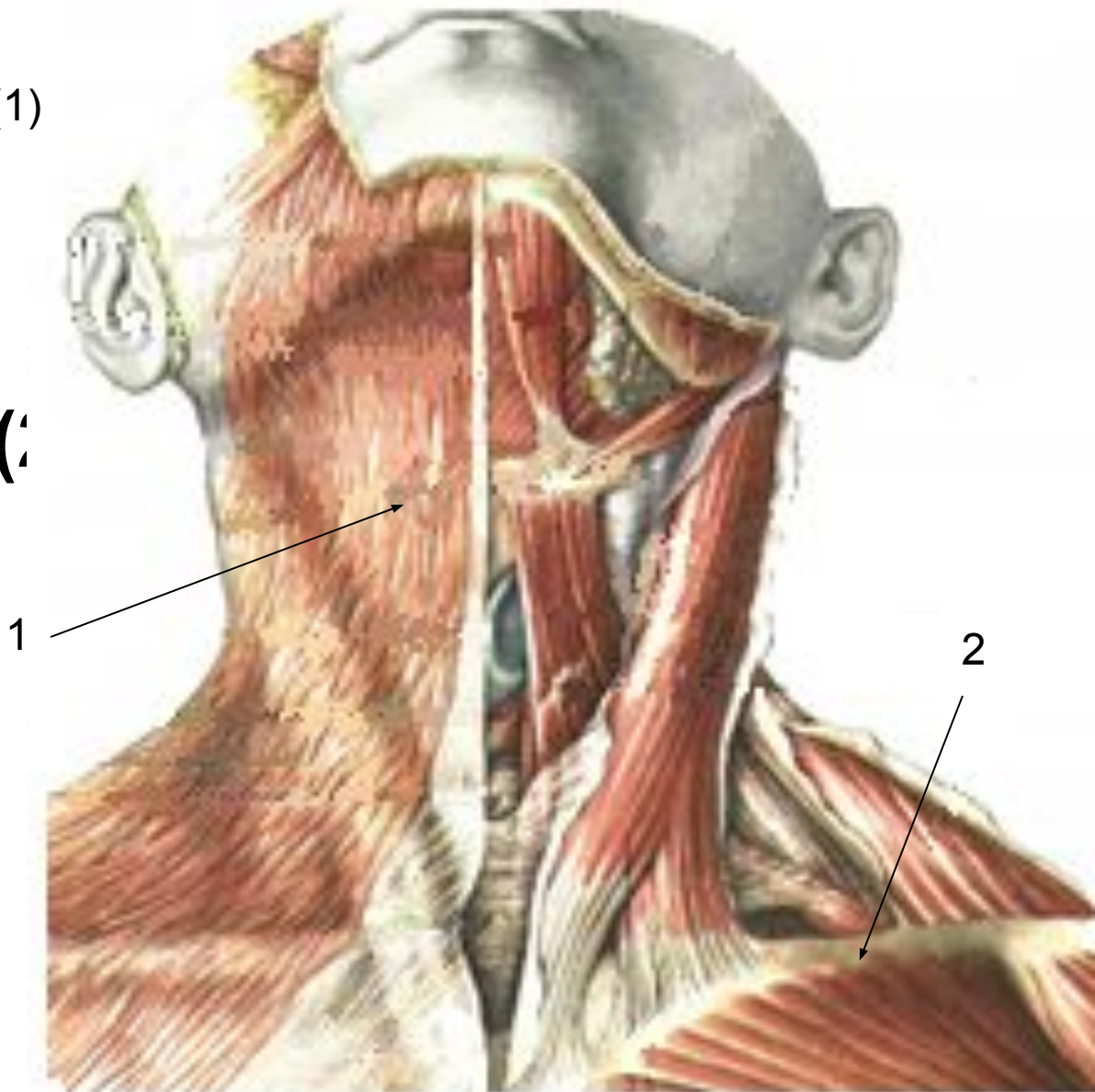
**Грудинно-
ключично-
сосцевидная**

**Мышцы,
прикрепляющие
ся
К подъязычной
кости**

Поверхностные мышцы шеи

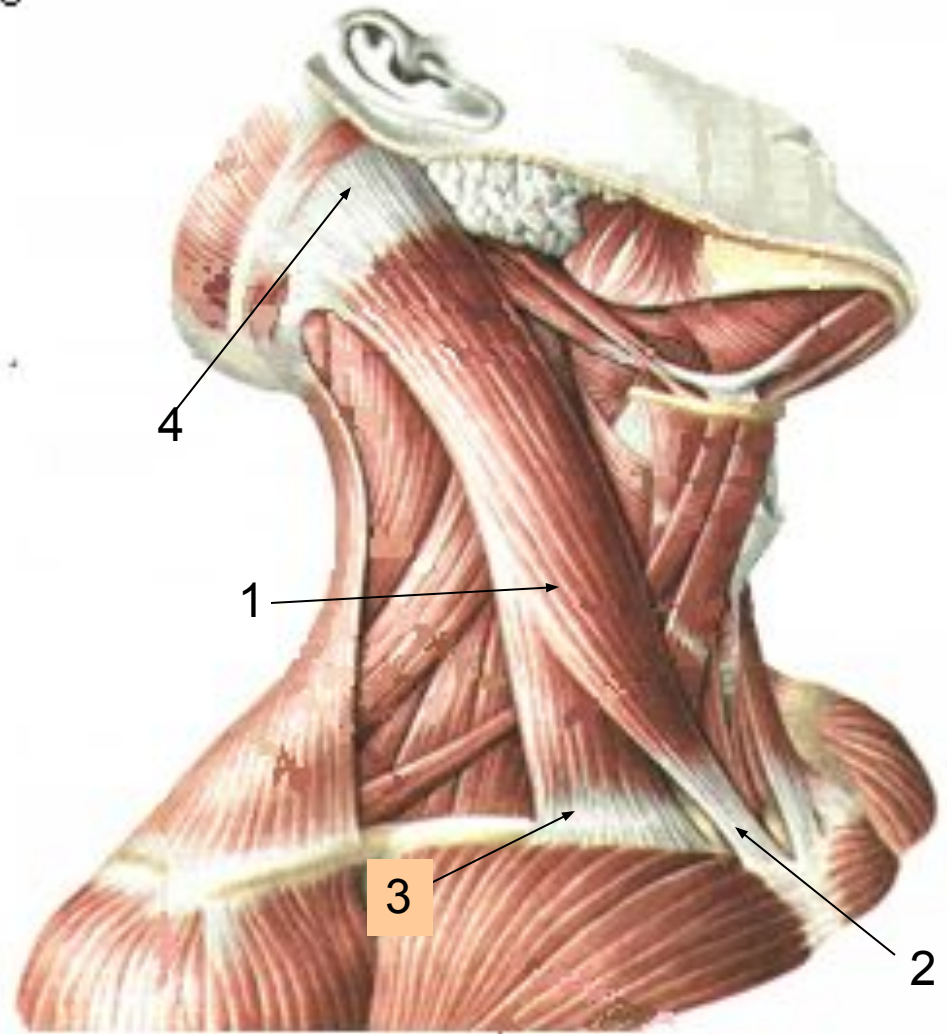
Подкожная (платизма) ⁽¹⁾

- Начинается от фасции груди, ниже ключицы
- Вплетается в мышцы лица
- Приподнимает кожу шеи



Грудинно-ключично-сосцевидная (1)

- Начинается двумя головками от грудины(2) и ключицы (3)
- Прикрепляется к сосцевидному отростку затылочной кости (4)
- Поворачивает, наклоняет, запрокидывает голову назад



**МЫШЦЫ,
МЫШЦЫ,
прикрепляющи
еся
к ПОДЪЯЗЫЧНОЙ
КОСТИ**

Надподъязычны

е

Подподъязычны

е

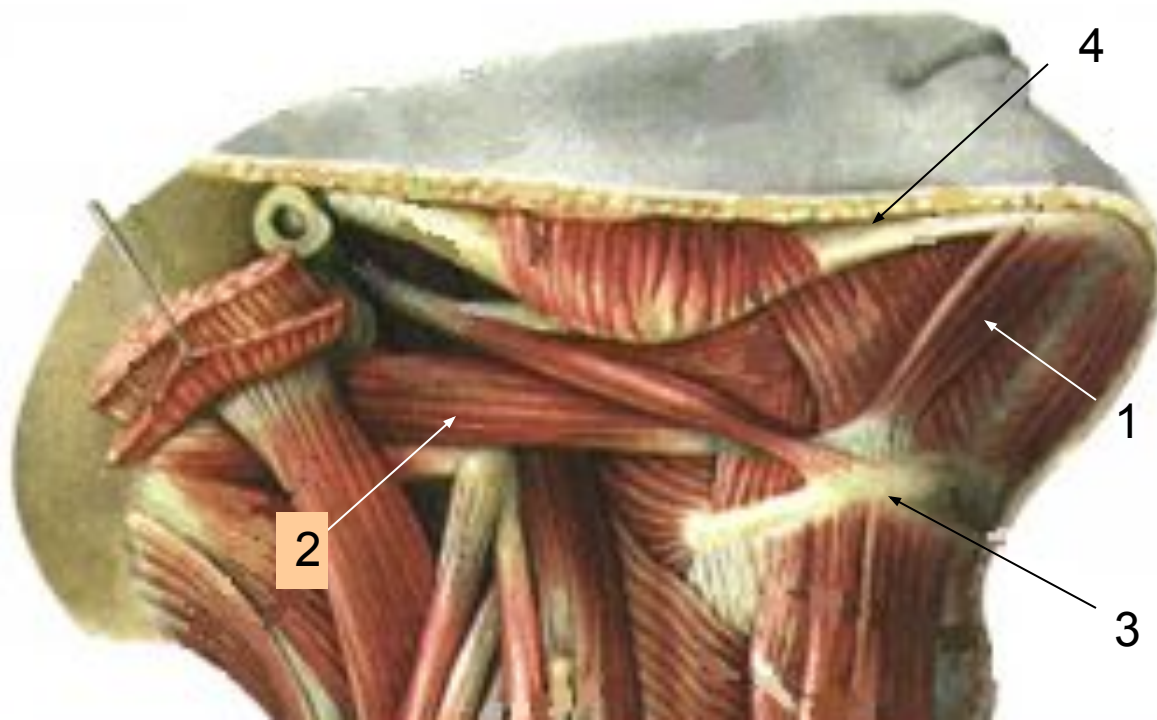
Надподъязычные мышцы шеи.

¹ • Двубрюшная мышца:

- переднее брюшко(1)
- заднее брюшко(2)

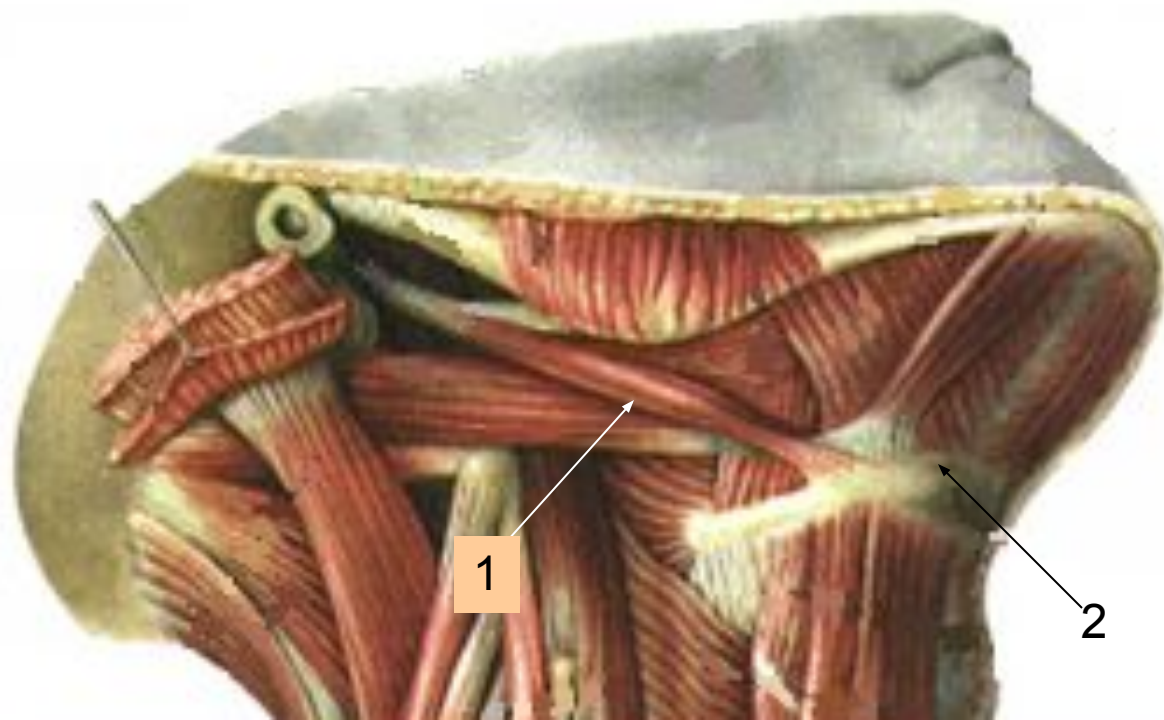
Начинается от нижней челюсти(4) и от височной кости, прикрепляется к подъязычной кости(3).

Поднимает вверх подъязычную кость, гортань, участвует в глотании, произношении звуков

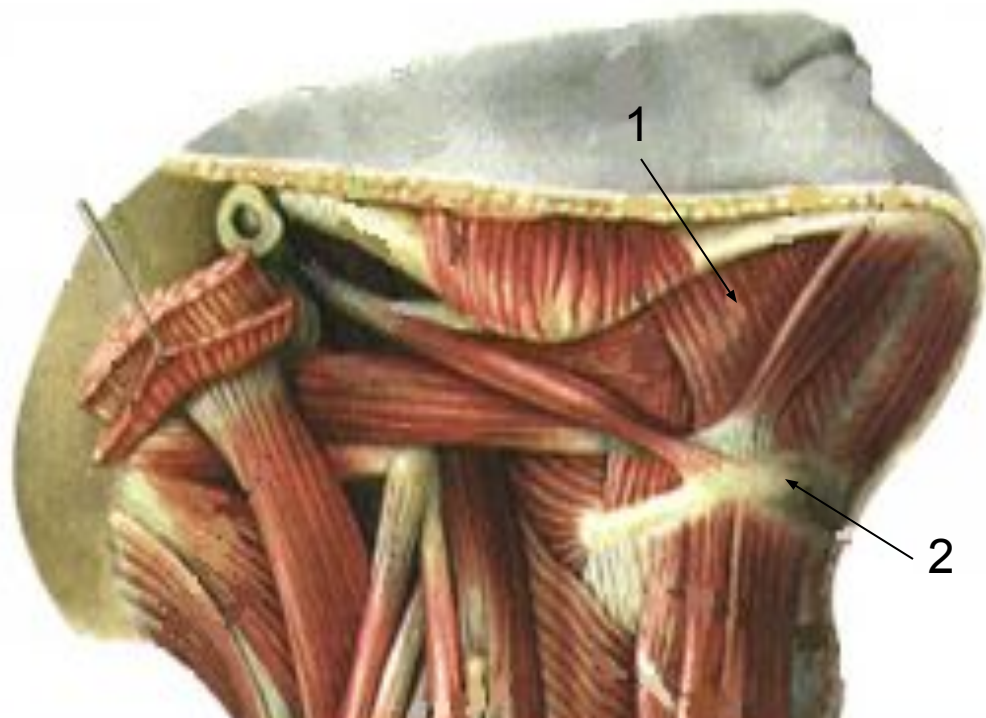

- 1 • **Шило-подъязычная мышца(1)**
- **Начинается от шиловидного отростка височной кости**
- **Прикрепляется к подъязычной кости(2)**

Поднимает вверх подъязычную кость, гортань, участвует в глотании, произношении звуков

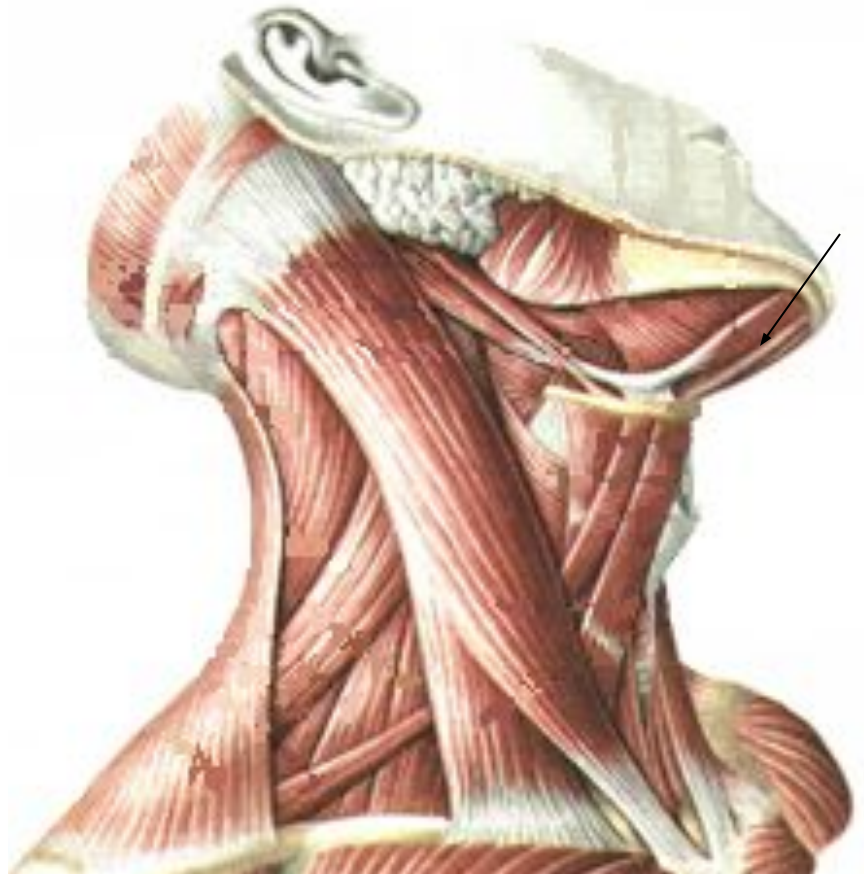

- **Челюстно-подъязычная м (1).**
- **Начинается от внутренней поверхности нижней челюсти**
- **Прикрепляется к подъязычной кости (2)**
- **Образует дно полости рта**



- **Поднимает вверх подъязычную кость, гортань, участвует в глотании, произношении звуков**

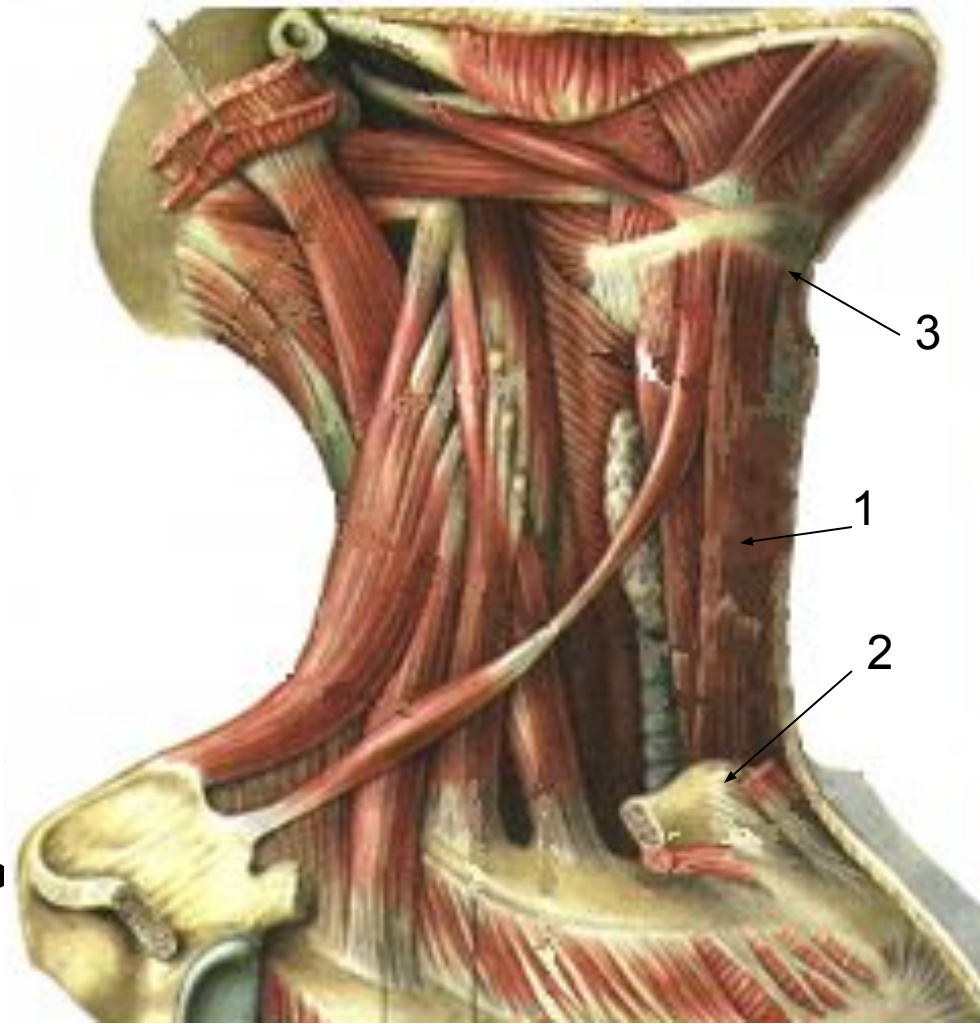
- **Подбородочно
подъязычная м.**
- **Начинается от
подбородочной ости
нижней челюсти**
- **Прикрепляется к
подъязычной кости**
- **Поднимает вверх
подъязычную кость,
гортань, участвует в
глотании,
произношении звуков**



Подподъязычные мышцы шеи.

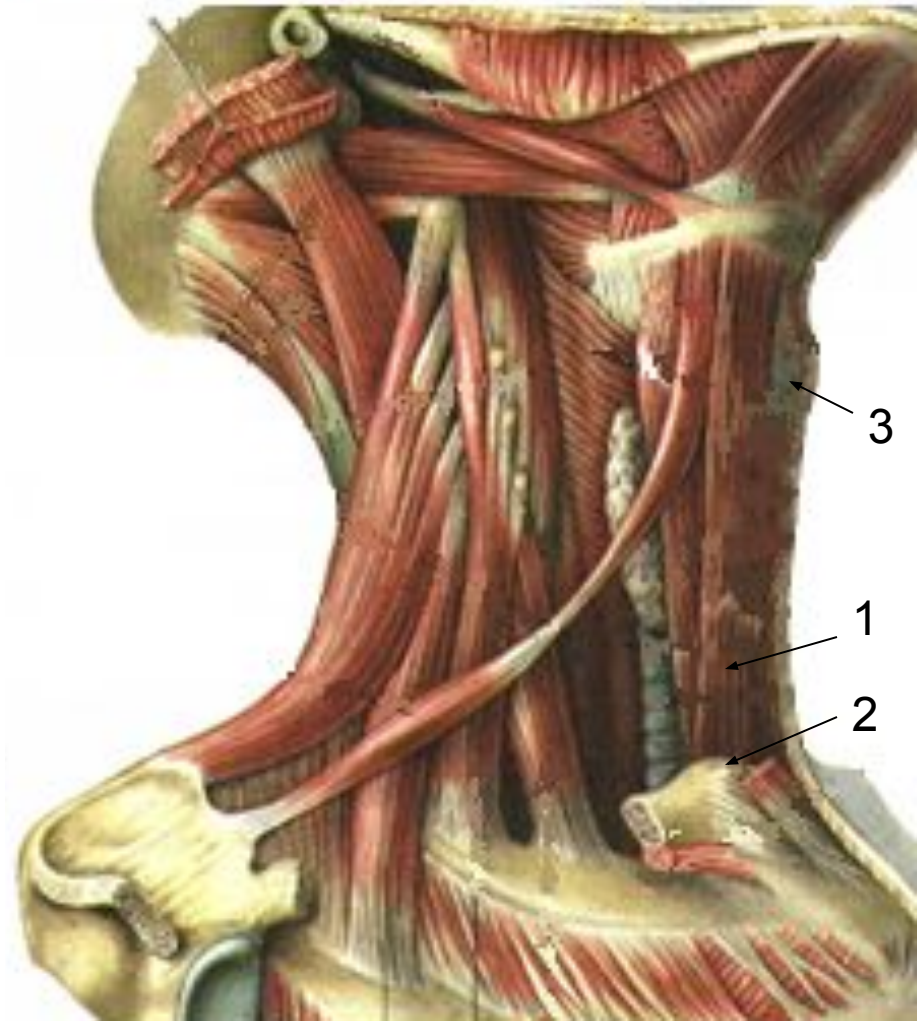
Грудинноподъязычная мышца(1)

- Начинается от грудины(2)
- Прикрепляется к подъязычной кости (3)
- Опускает гортань, подъязычную кость



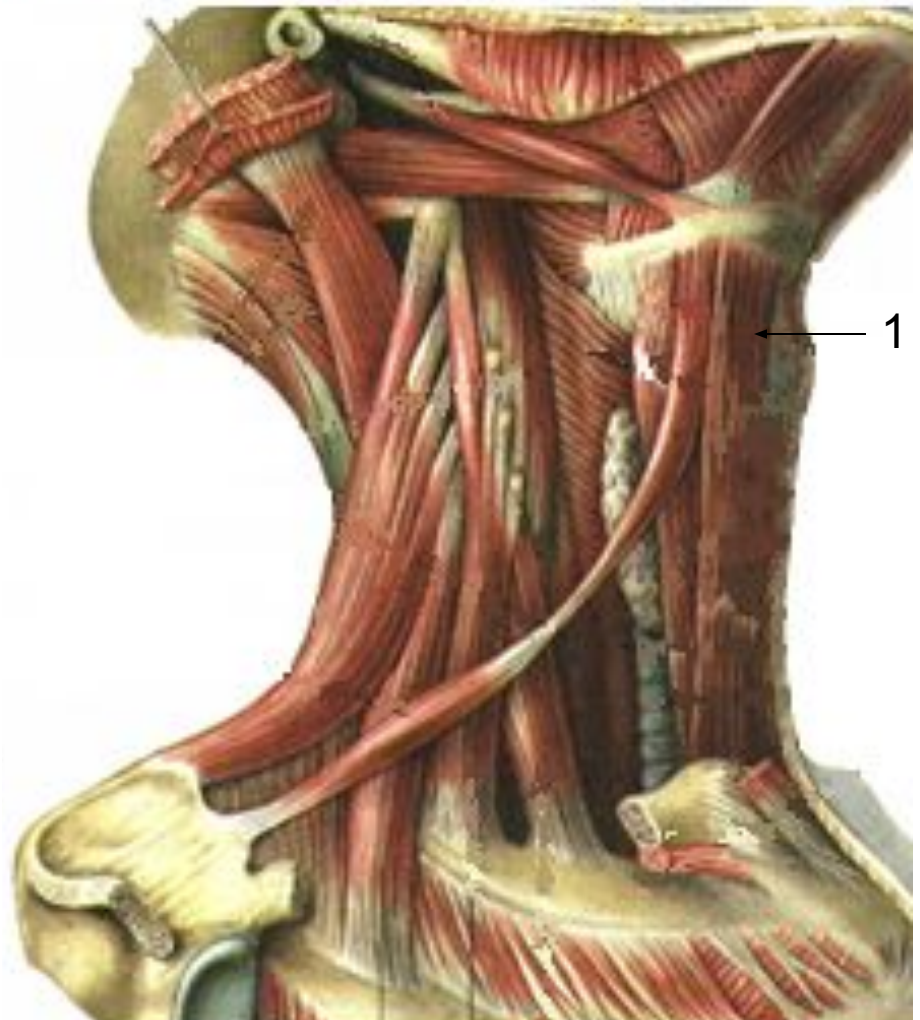
Грудинощитовидная мышца (1)

- Начинается от рукоятки грудины(2)
- Прикрепляется к щитовидному хрящу гортани(3)
- Опускает гортань, подъязычную кость



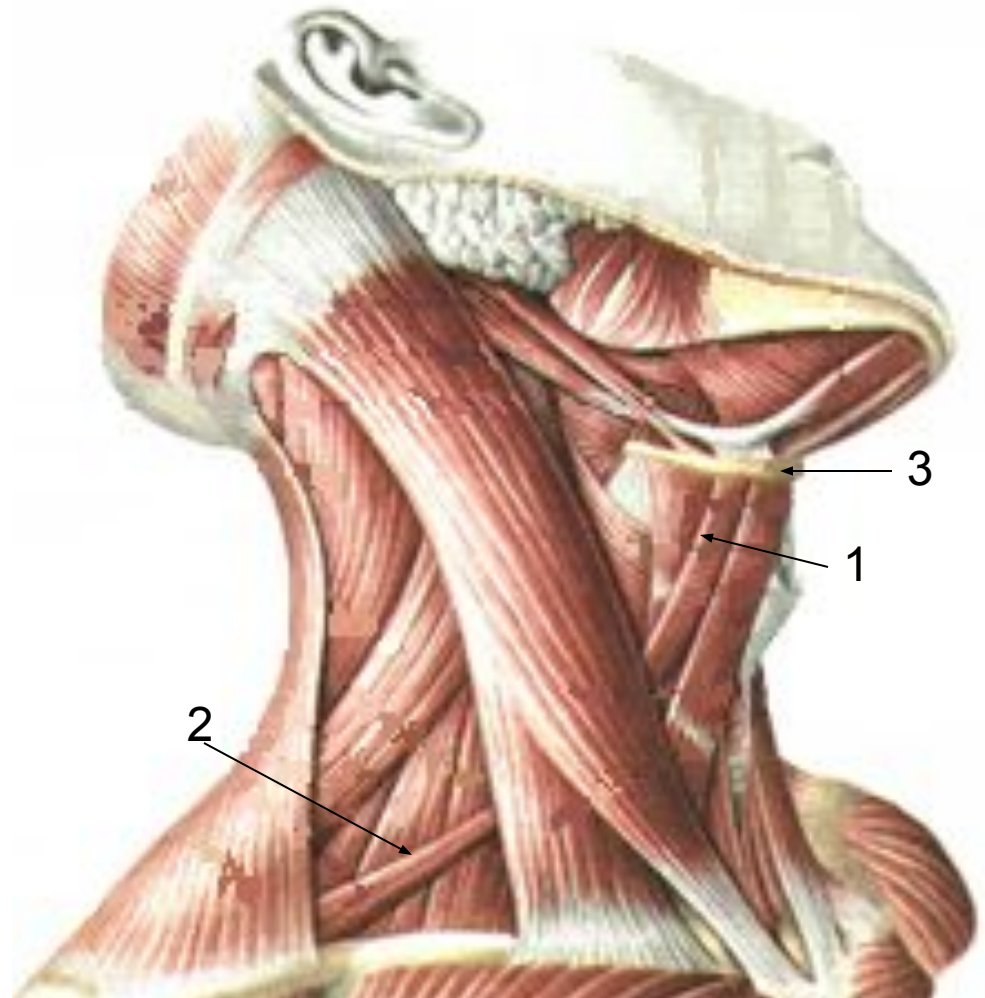
Щитоподъязычная мышца (1)

- Начинается от щитовидного хряща гортани
- Прикрепляется к подъязычной кости
- Опускает гортань, подъязычную кость



Лопаточноподъязычная мышца:

- Верхнее брюшко(1)
начинается от
подъязычной
кости(3)
- Нижнее брюшко(2)
начинается от
верхнего угла
лопатки(4)

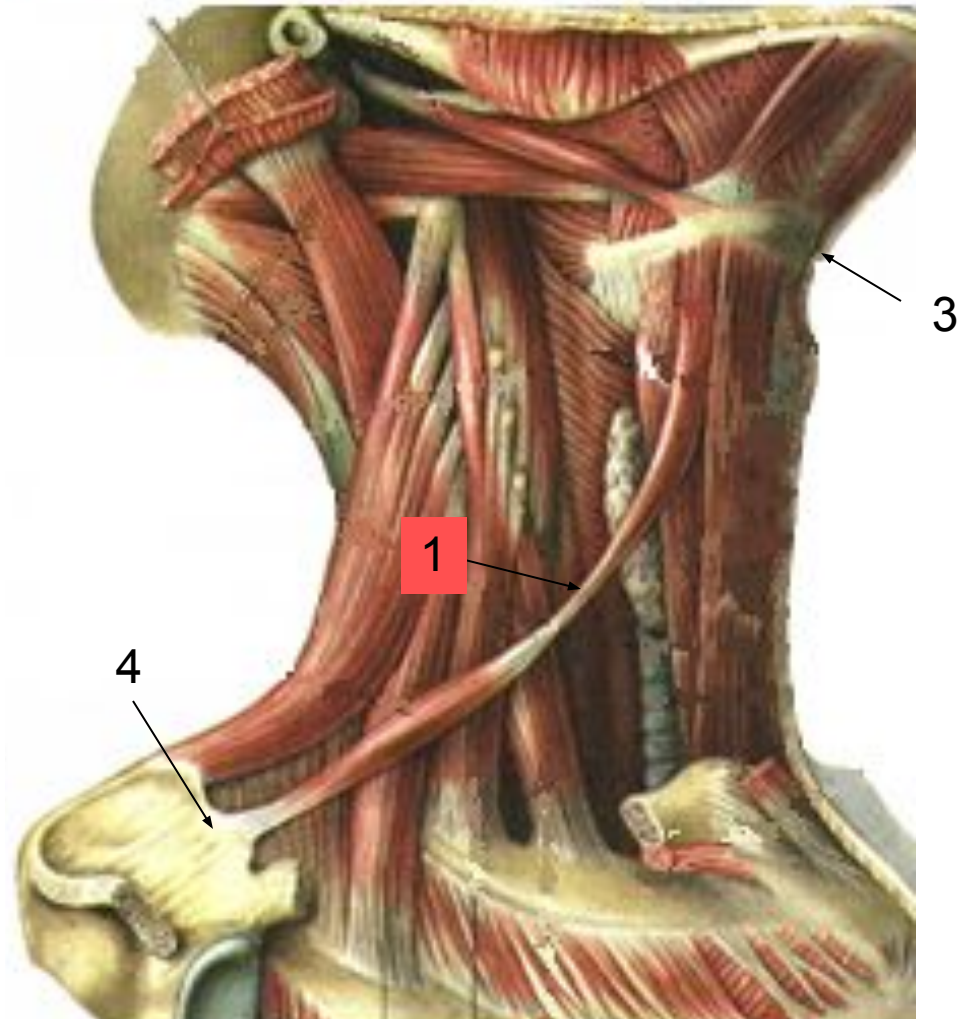


Лопаточноподъязычная мышца

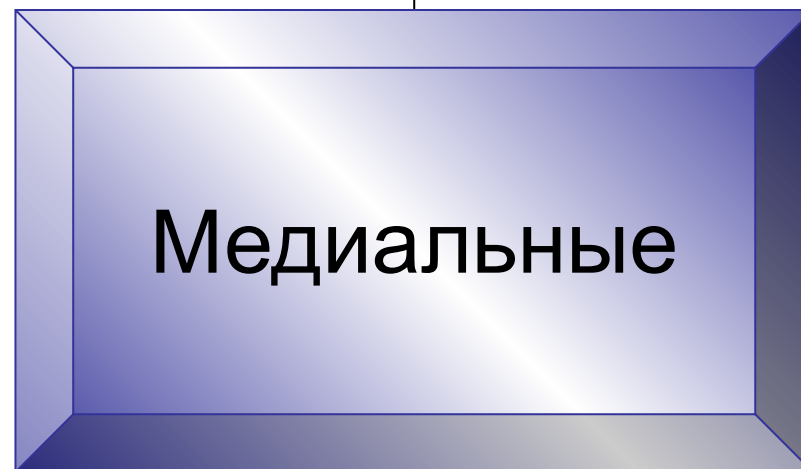
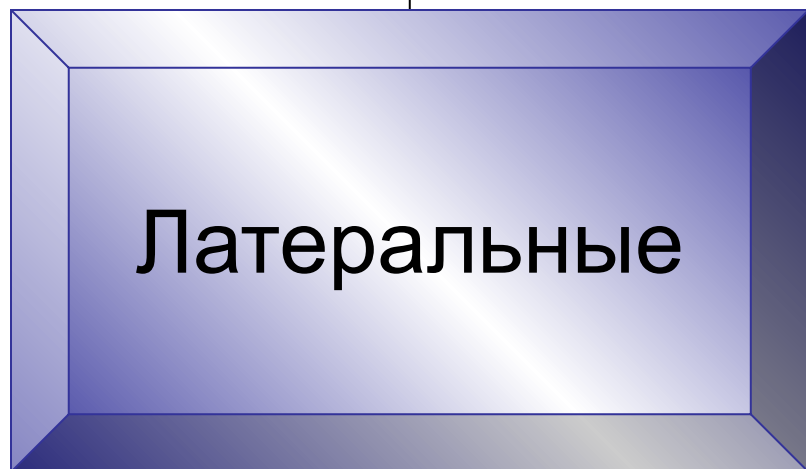
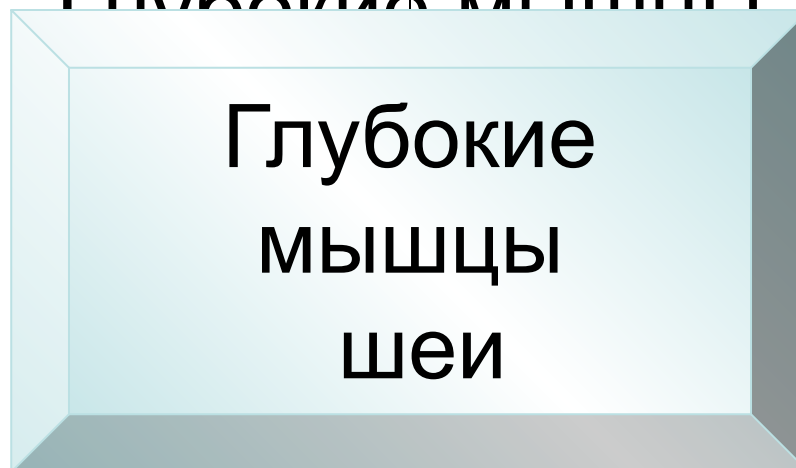
Оба брюшка
соединяются
сухожилием(1)

Опускает гортань,
подъязычную
кость

3 – подъязычная кость
4 – верхний угол лопатки



Глубокие мышцы



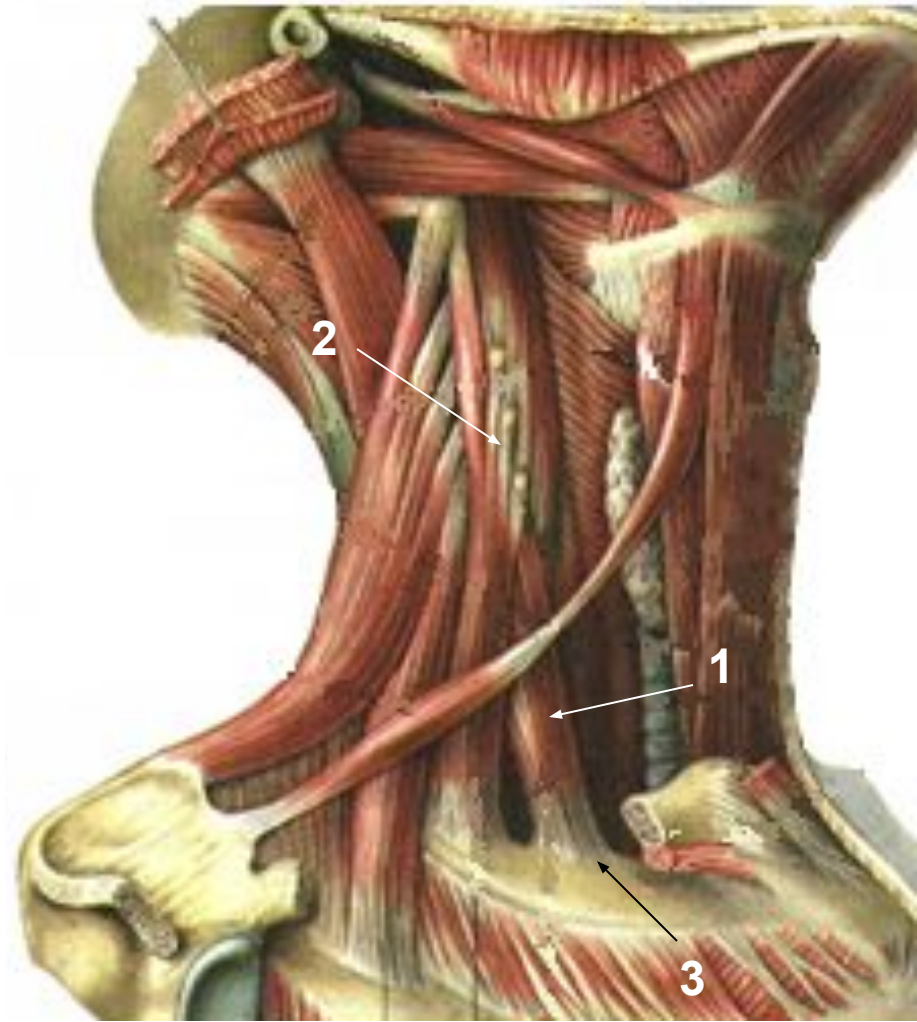
Латеральные мышцы шеи

- **Передняя
лестничная мышца
(1)**

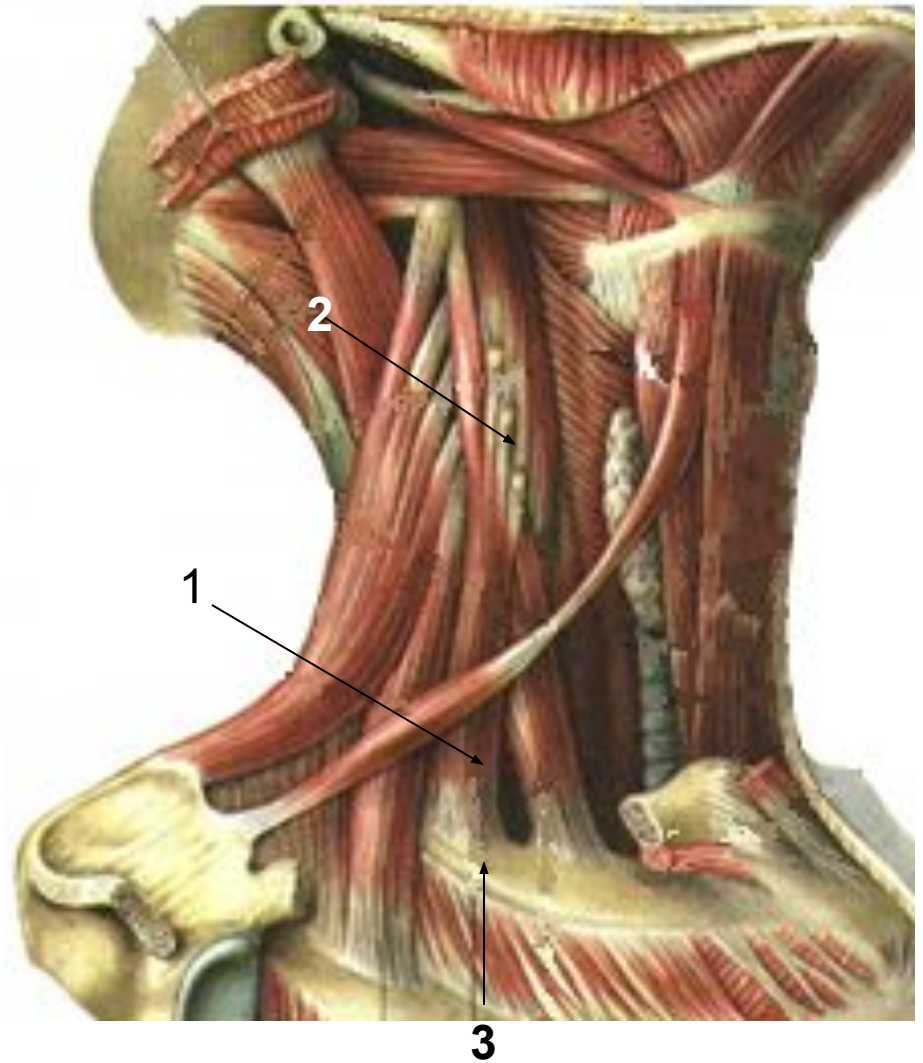
- **Начинается от
поперечных
отростков 3-6 шейных
позвонков(2)**

- **Прикрепляется к
лестничному бугорку
1 ребра(3)**

- **Участвует в дыхании,
поднимает 1 ребро,
сгибает шею вперёд**



- **Средняя лестничная мышца(1)**
- **Начинается от поперечных отростков нижних шейных позвонков(2)**
- **Прикрепляется к лестничному бугорку 1 ребра(3)**
- **Участвует в дыхании, поднимает 1 ребро, сгибает шею вперёд**

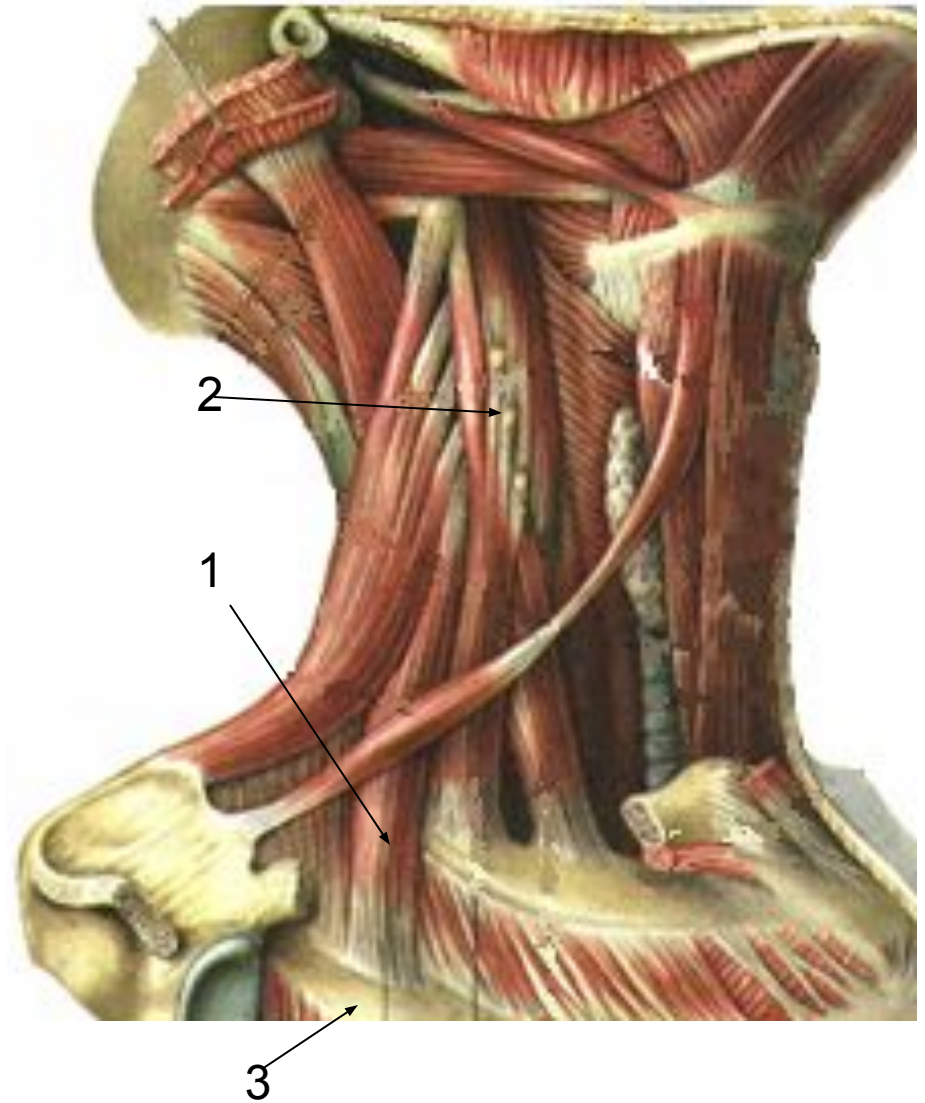


- **Задняя лестничная мышца(1)**

- **Начинается от поперечных отростков 4 - 6 шейных позвонков(2)**

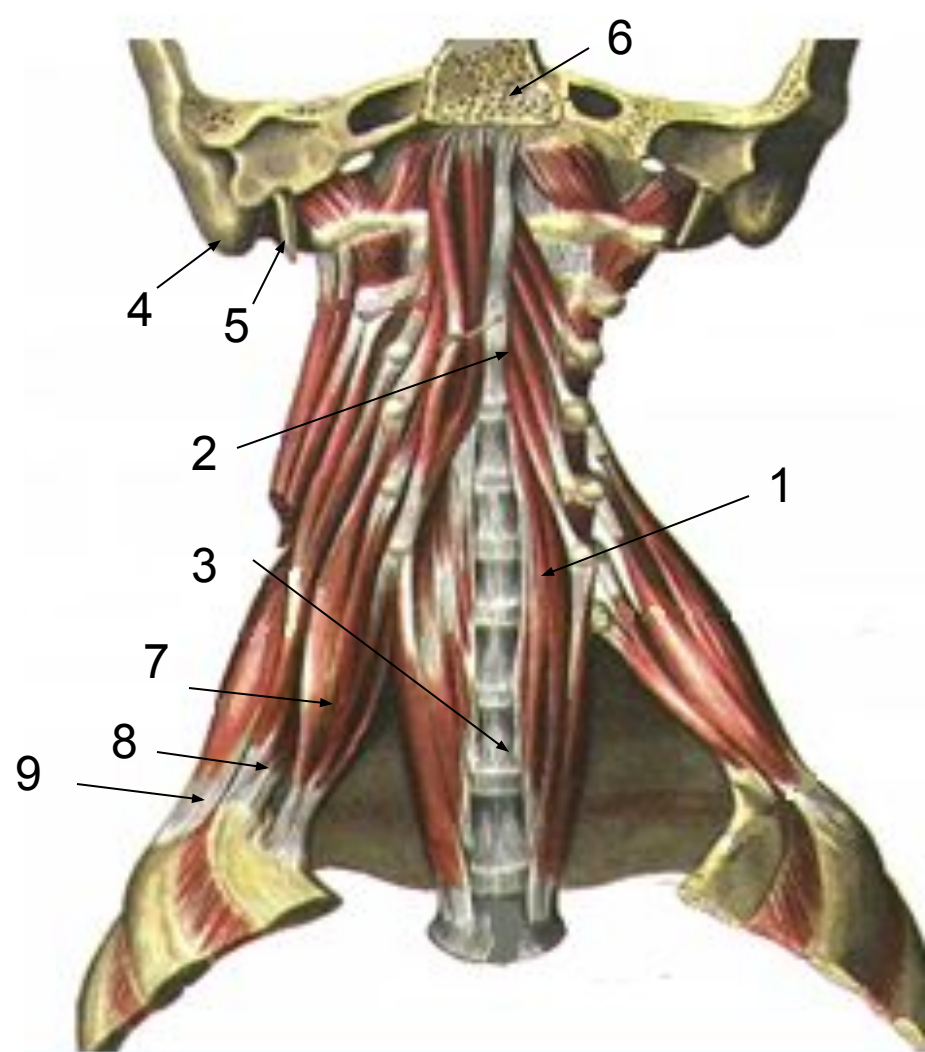
- **Прикрепляется к лестничному бугорку 2 ребра(3)**

- **Участвует в дыхании, поднимает 2 ребро, сгибает шею вперёд**



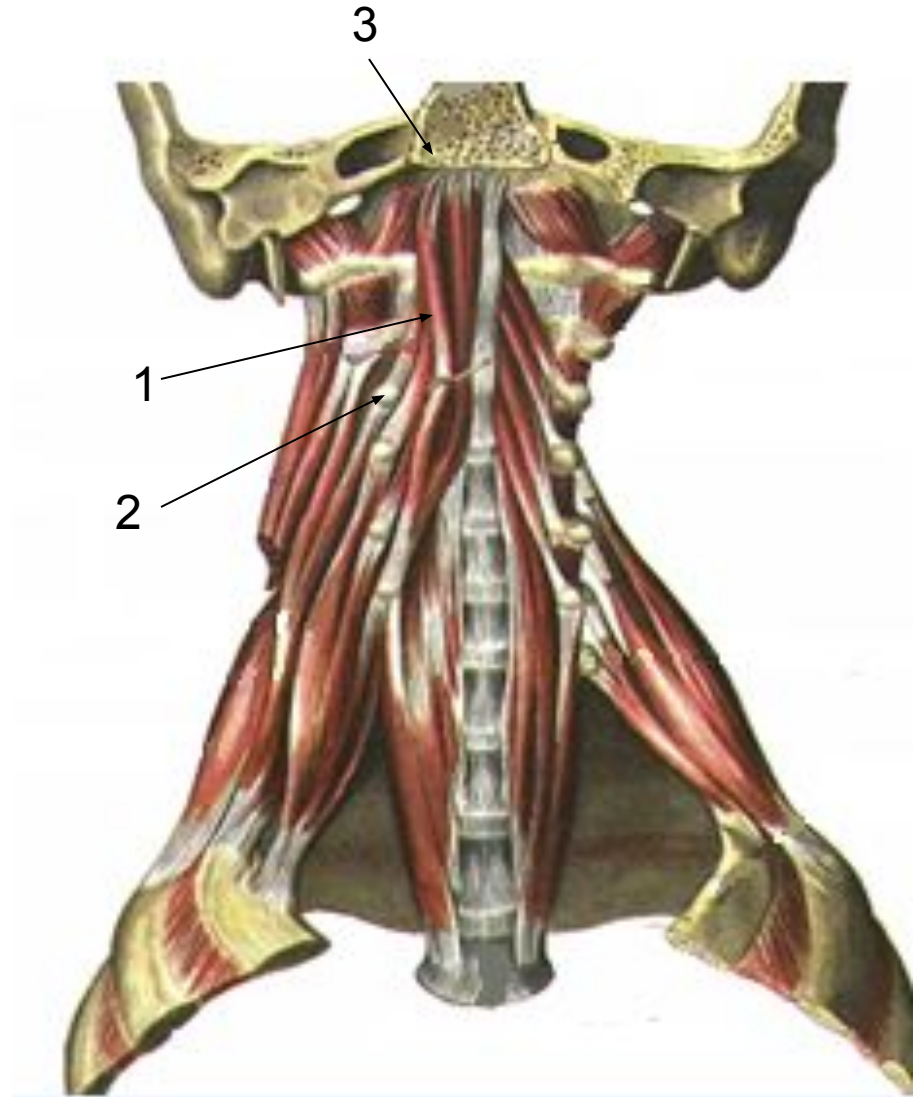
Медиальные мышцы шеи

- **Длинная мышца шеи(1)**
- **Лежит на передней поверхности шейных (2), 3-х верхних грудных позвонков (3).**
- **Прикрепляется к телам, межпозвоночным дискам шейных, 3 верхних грудных позвонков.**
- **Наклоняет шею вперёд, в сторону**

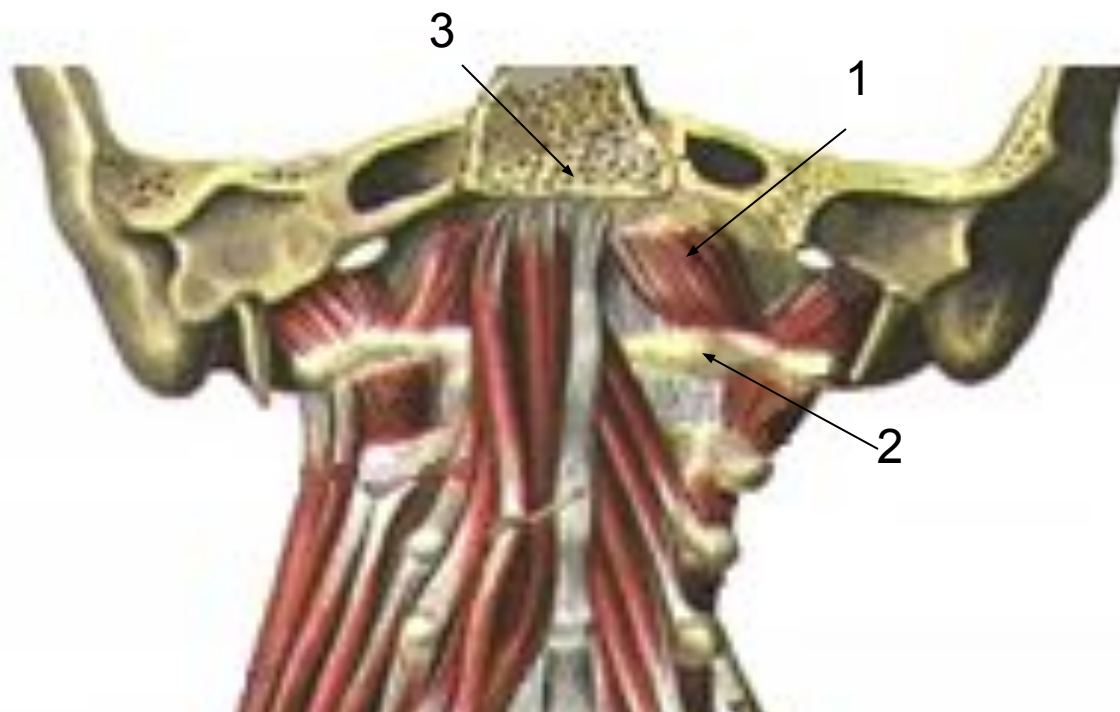

- 4 – сосцевидный отросток височной кости
- 5 – шиловидный отросток височной кости
- 6 – затылочная кость
- 7 – передняя лестничная м
- 8 – средняя лестничная м
- 9 - задняя лестничная м

- **Длинная мышца головы(1)**
- **Начинается от поперечных отростков 3 – 6 шейных позвонков (2).**
- **Прикрепляется к базилярной части затылочной кости (3)**
- **Наклоняет голову вперёд**



- **Передняя прямая мышца головы(1)**
- **Начинается от передней дуги атланта(2)**
- **Прикрепляется к базилярной части затылочной кости(3)**
- **Наклоняет голову вперёд, в сторону.**



- **Латеральная прямая мышца головы(1)**
- **Начинается от поперечных отростков атланта(2)**
- **Прикрепляется к латеральной части затылочной кости(3)**
- **Наклоняет голову вперёд, в сторону.**

