ДЫХАТЕЛЬНАЯ СИСТЕМА

(SYSTEMA RESPIRATORIUM)

Цели занятия знать:

- Общие данные, значение дыхания
- Особенности строения стенки дыхательных путей
- Полость носа, гортань, трахея, бронхи: топография, строение и функции
- Легкие: топография, строение, функции
- Плевра: листки, плевральная полость, роль
- Пневмоторакс
- Средостение: границы, органы средостения

Знать: Физиология дыхания: фазы дыхания, механизм вдоха и выдоха. Механизмы газообмена в легких. Состав вдыхаемого, выдыхаемого и альвеолярного воздуха.
Транспорт кислорода и углекислого газа кровью.
Объемы и емкости легочного воздуха. Минутный объем легких.
Регуляция дыхания, дыхательный центр.

Дыхание в особых условиях: при повышенном и пониженном атмосферном давлении

Защитные дыхательные рефлексы: кашель, чихание

- ОК 1 **понимать сущность и социальную значимость** своей будущей профессии, проявлять к ней устойчивый интерес

- ОК 4 **осуществлять поиск и использование информации**, необходимой для эффективного выполнения профессиональных задач, профессионального и личностного развития

Кровообращение плода

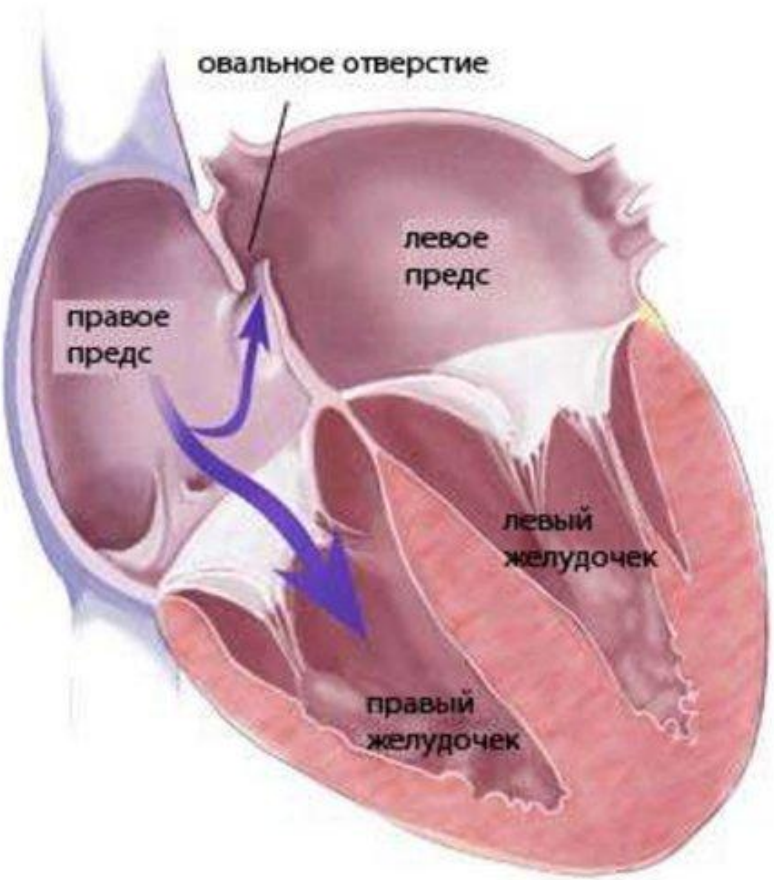

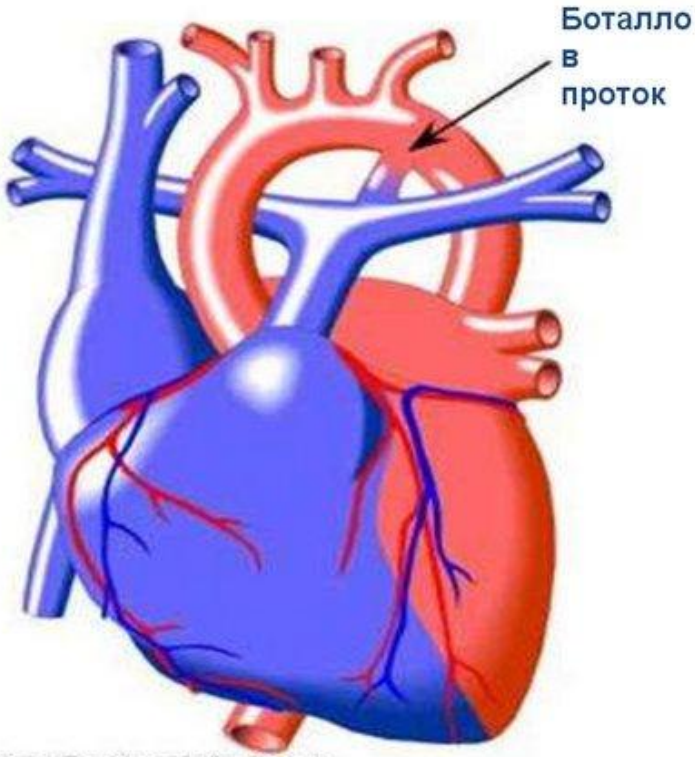

Patent Ductus Arteriosus

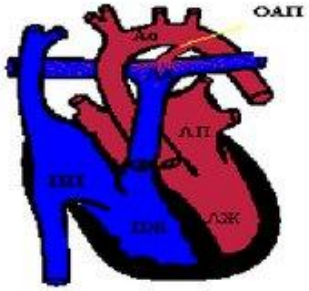

Медицинские науки о дыхании

Пульмонология медицинская наука о заболеваниях органов дыхания

Фтизиатрия – раздел пульмонологии, изучающий развитие туберкулеза, его осложнения.

По данным ВОЗ, носителем палочки Коха является **каждый четвертый житель планеты**; болезнь может проявиться у них в любой момент.

Доклад ВОЗ: в 2018 году туберкулез каждый день уносил в среднем по 4000 жизней, став причиной 1,5 миллиона смертей.

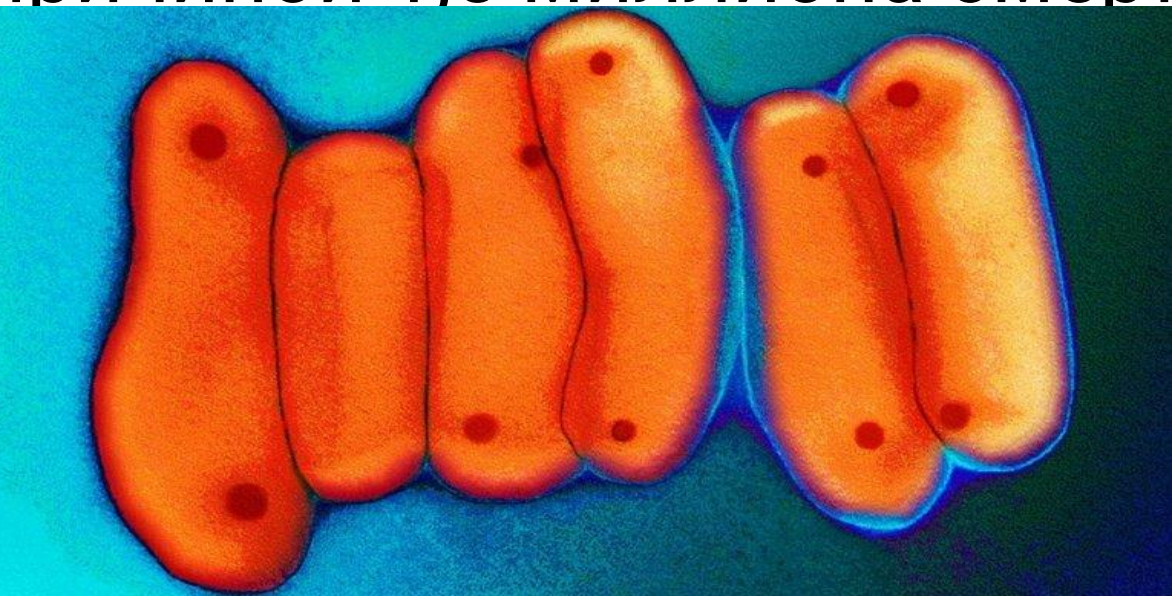

Что такое туберкулез?

- ✓ ТУБЕРКУЛЕЗ – это хроническое инфекционное заболевание, при котором могут поражаться различные органы и ткани организма человека, кроме волос и ногтей.

- ✓ Но наиболее часто поражаются легкие (в 90% случаев).

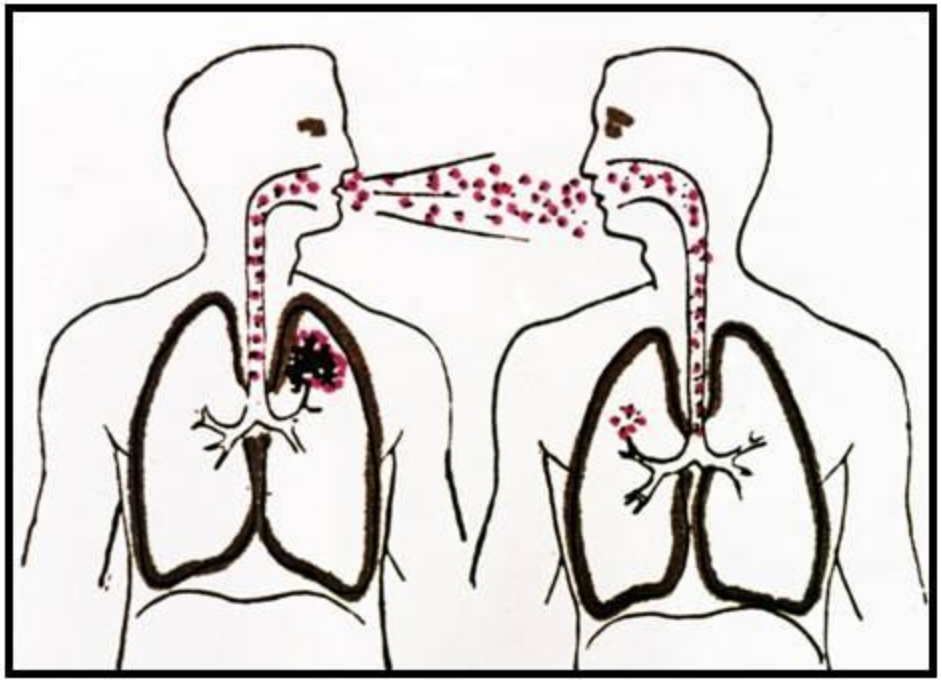

Туберкулез

- это инфекционное заболевание, характеризующееся различной локализацией и выраженностью патологических процессов, разнообразием клинических симптомов, склонностью к волнообразному течению и повсеместному распространению.

Возбудитель туберкулеза - туберкулезная микобактерия (палочка Коха) был открыт Р. Кохом в 1882 году. Эпидемией туберкулез считается тогда, когда болеют в каком-то регионе более 1% населения.

Симптомы туберкулеза.

* 1.одышку;
* 2.дыхательную недостаточность;
* 3.повышенную потливость (преимущественно в ночное время суток);
* 4.длительный кашель. Вначале он сухой, после этого становиться влажным. Затем в отхаркиваемой мокроте появляются гной и кровь;
* 5.потерю аппетита и, соответственно, веса;
* 6.болевые ощущения в области грудной клетки. Боль усиливается при вдохе;
* 7.лихорадка, озноб;
* 8.общая слабость.

- в России число россиян, страдающих туберкулезом, выше эпид. порога;
- болезнь все хуже поддается лечению;
- полностью выздоравливают <u>всего две трети пациентов</u>.

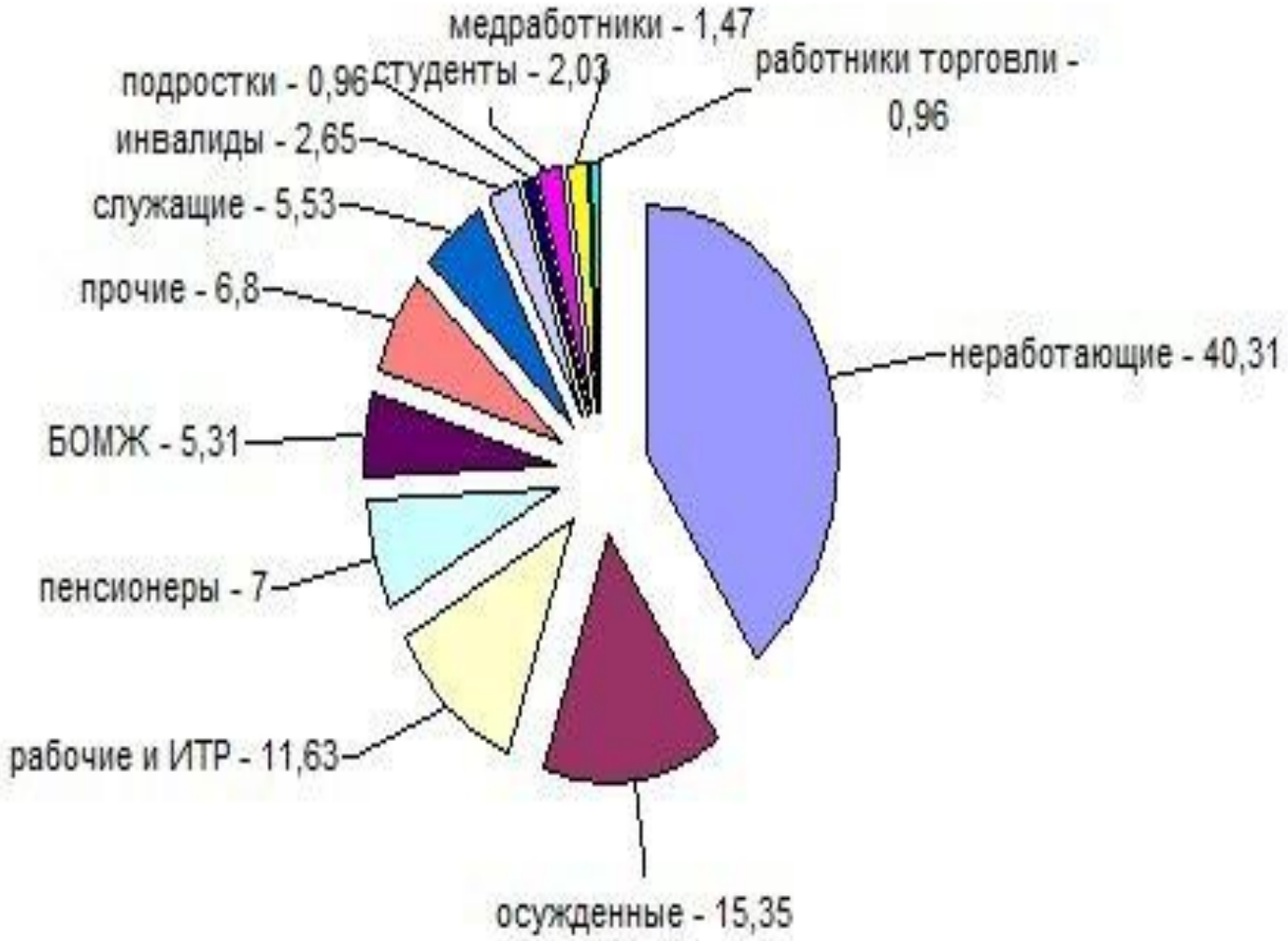
медработники - 1,47
студенты - 2,03
подростки - 0,96
работники торговли - 0,96
инвалиды - 2,65
служащие - 5,53
прочие - 6,8
неработающие - 40,31
БОМЖ - 5,31
пенсионеры - 7
рабочие и ИТР - 11,63
осужденные - 15,35

Анатомия дыхательной системы

Функции воздухоносных путей

Основная функция: перемещение воздуха из окружающей среды к легким и обратно;

Вспомогательные функции: согревание, увлажнение, очищение воздуха;

Специфические функции: обоняние, голосообразование.

Органы дыхания:

- **Дыхательные пути:**

верхние (нос, придаточные пазухи носа, носоглотка); нижние (гортань, трахея, бронхи, включая концевые, или терминальные, бронхиолы);

Дыхательная часть - легкие.

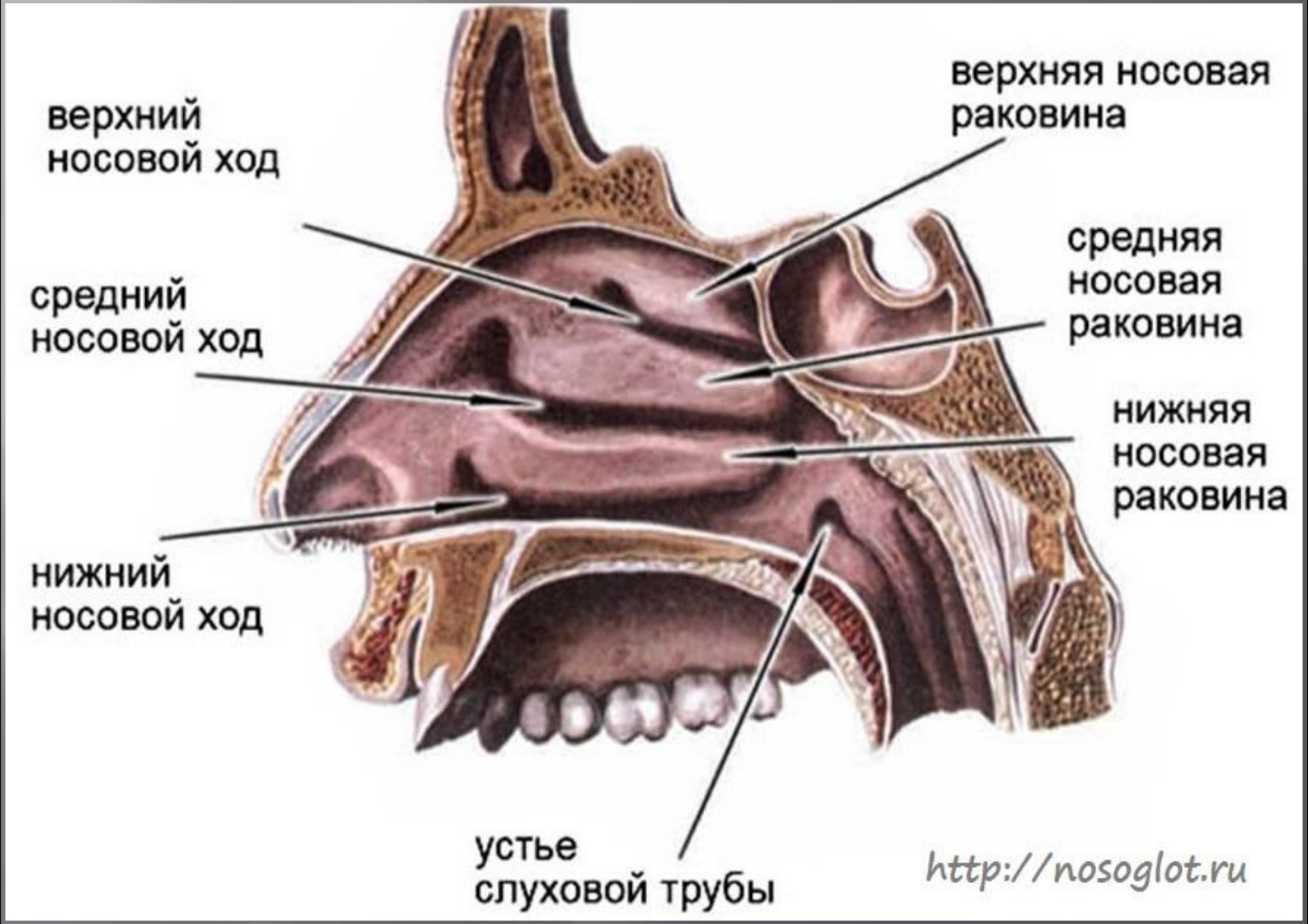
верхний
носовой ход
средний
носовой ход
нижний
носовой ход
верхняя носовая
раковина
средняя
носовая
раковина
нижняя
носовая
раковина
устье
слуховой трубы
http://nosoglot.ru

Здоровые пазухи
Синусит
Лобная пазуха
Воспаление слизистой оболочки пазухи
Клиновидная пазуха
Решетчатая пазуха
Перегородка
Скопление слизи / инфекция пазухи
Верхнечелюстная пазуха

Придаточные пазухи носа

верхнечелюстная (гайморова), лобная, клиновидная; выстланы слизистой, соединенной с носовой полостью; Они выполняют функции иммунной защиты, согревания воздуха и резонации голоса.

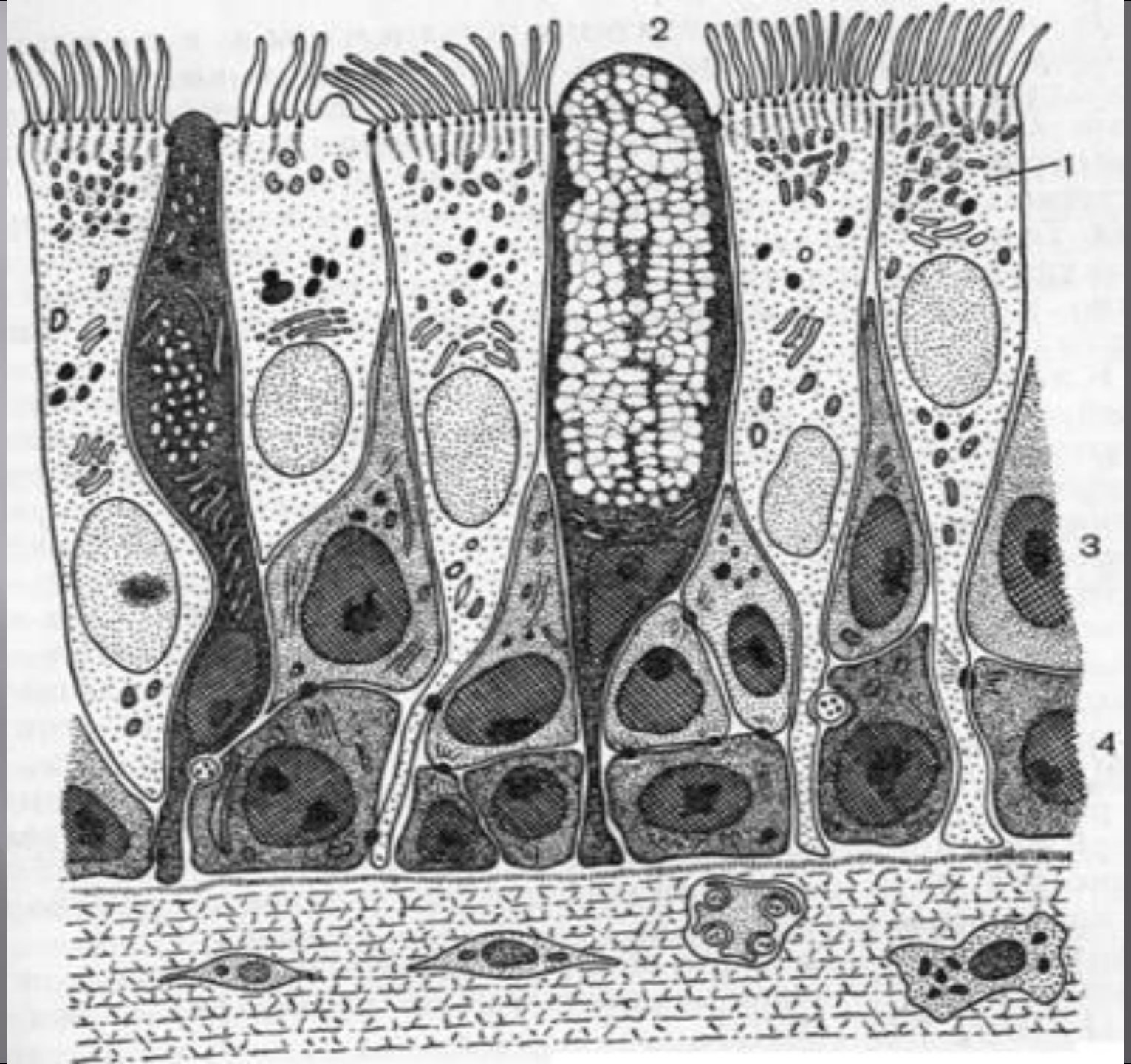
2
1
3
4

Анатомия глотки

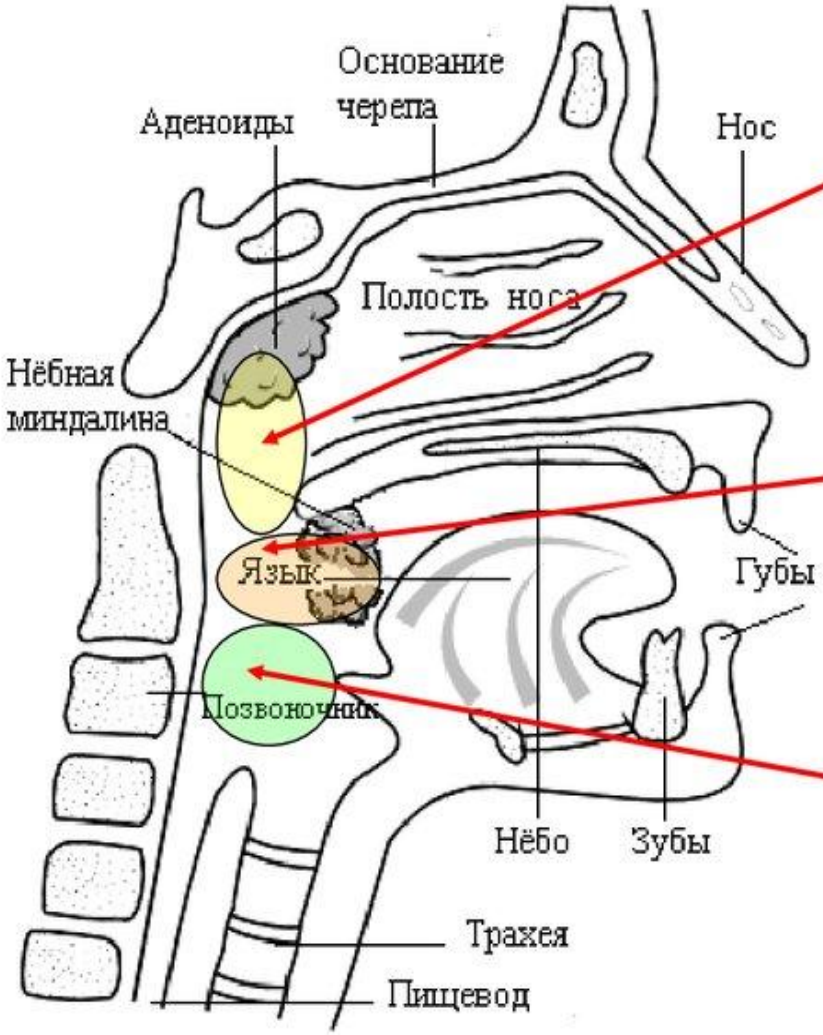

- Носоглотка
- Ротоглотка
- Гортаноглотка

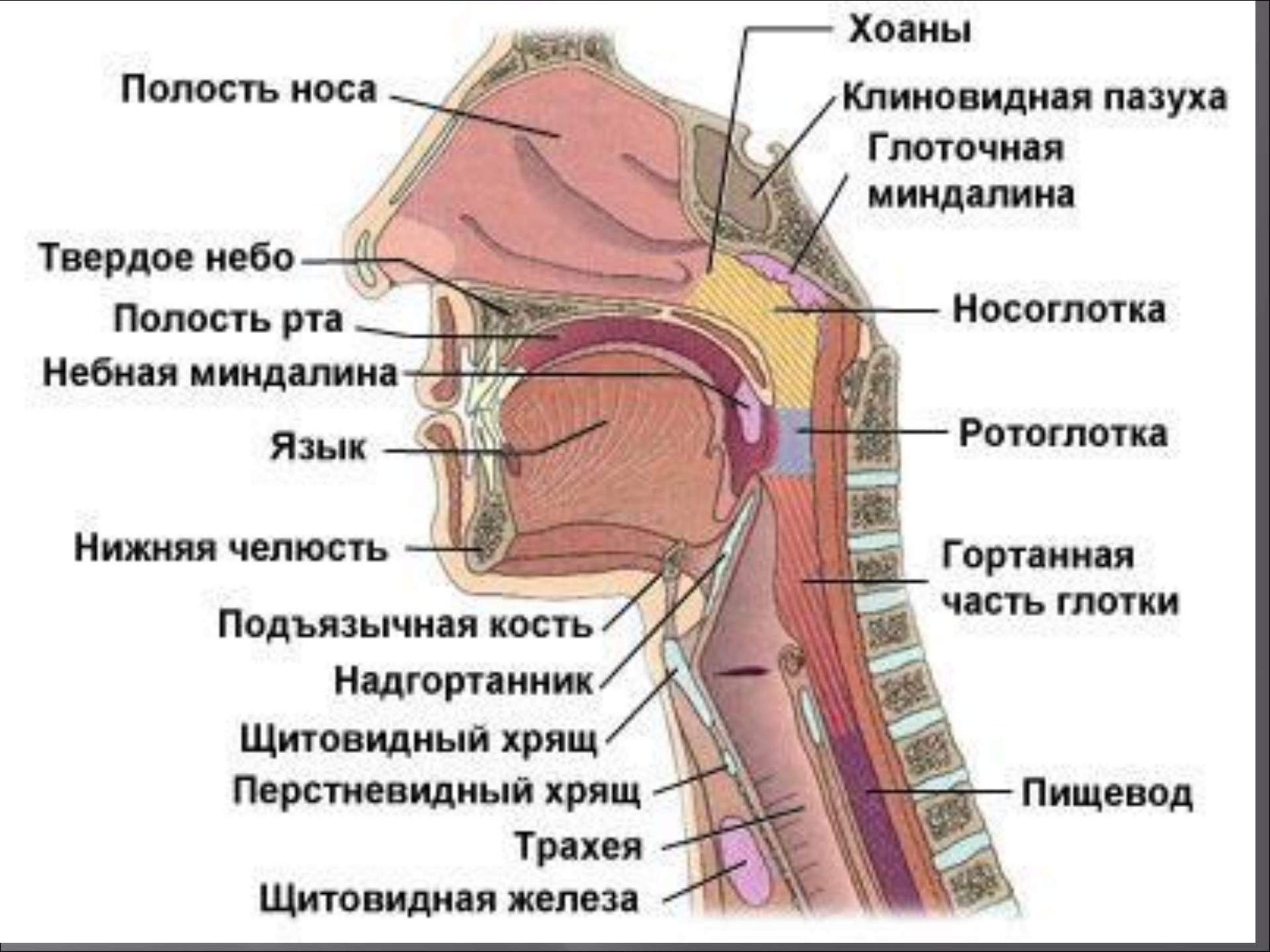
Хоаны
Полость носа
Клиновидная пазуха
Глоточная миндалина
Твердое небо
Носоглотка
Полость рта
Небная миндалина
Ротоглотка
Язык
Нижняя челюсть
Гортанная часть глотки
Подъязычная кость
Надгортанник
Щитовидный хрящ
Перстневидный хрящ
Пищевод
Трахея
Щитовидная железа

- **Слуховая (евстахиева) труба** соединяет полость глотки с полостью среднего уха.
- Имеет **длину 4 см** и **ширину около 2 см.**

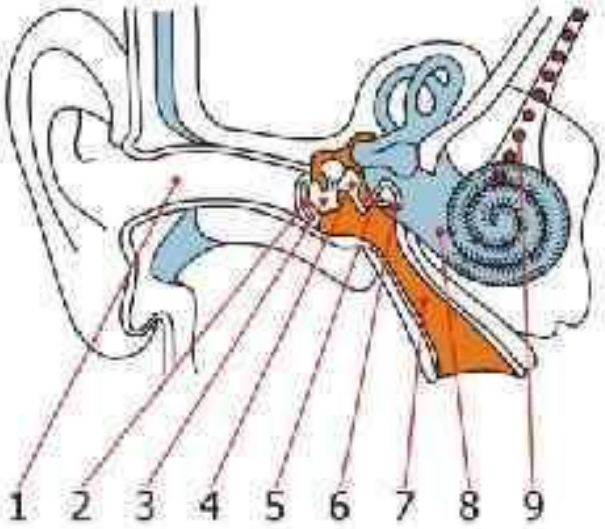

Евстахиева труба нужна выравнивания давления между внешней средой и барабанной полостью.

Это создает условия для свободных колебаний барабанной перепонки.

Слуховая (евстахиева) труба

- Обеспечивает сообщение барабанной полости с внешней средой.
- Слуховая труба имеет длину 3,5 см у взрослых, у детей она короче, шире и расположена более горизонтально. Она состоит из двух отделов - короткого*костного (pars ossea)* и более длинного *перепончато- хрящевого (pars cartilaginea),* где хрящ представлен в виде желоба, покрытого слизистой оболочкой.

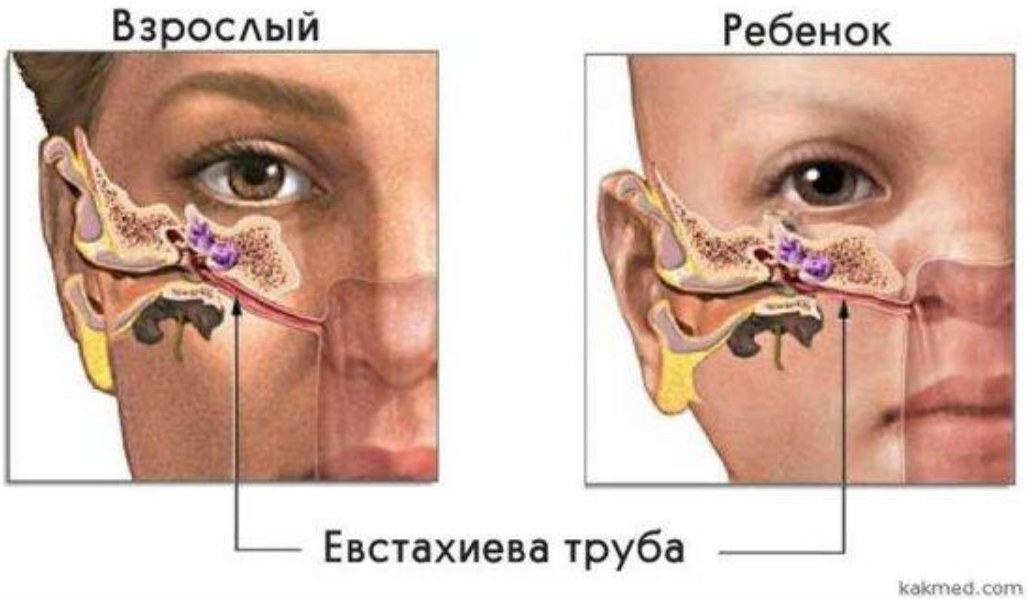

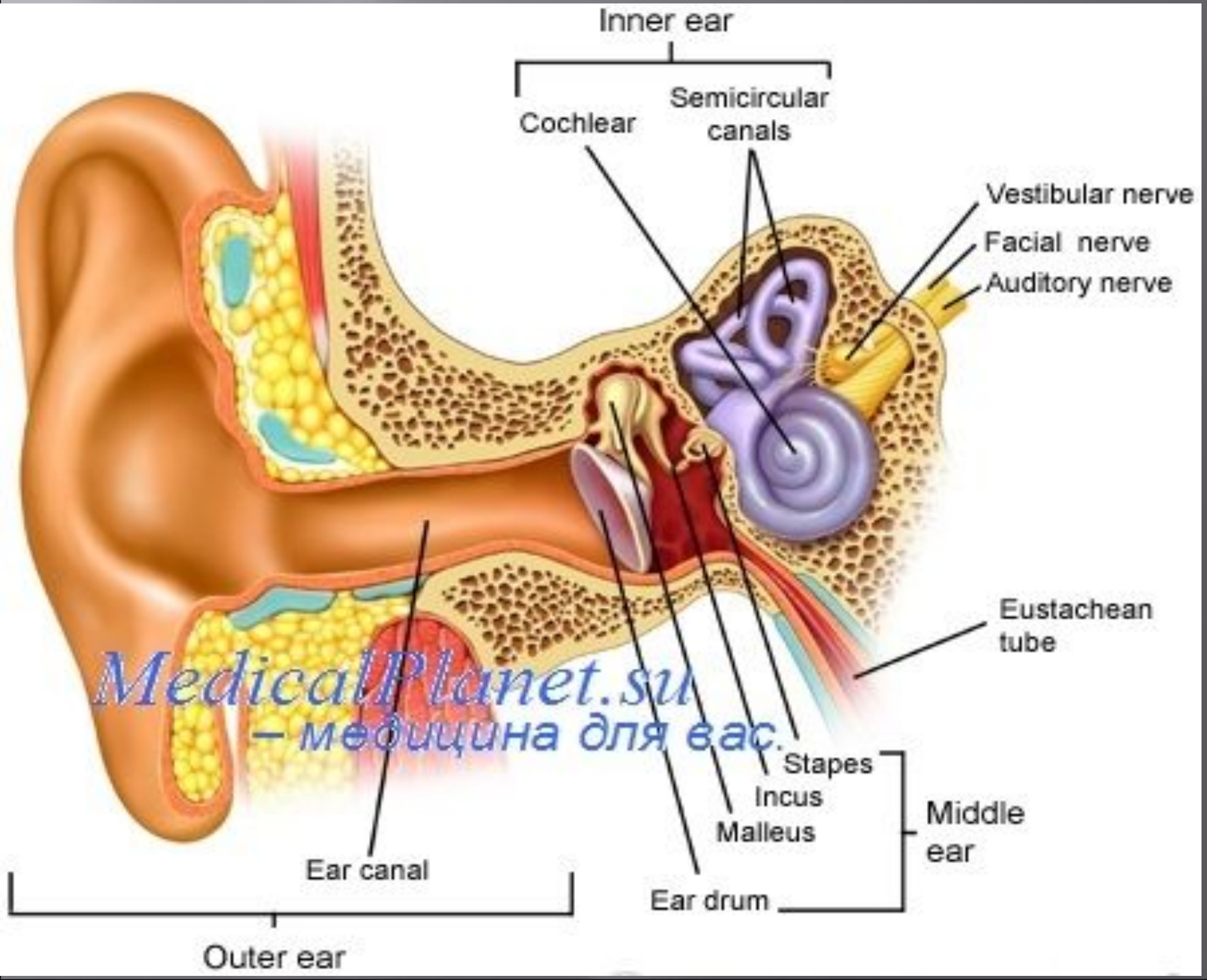
Inner ear
Cochlear
Semicircular canals
Vestibular nerve
Facial nerve
Auditory nerve
Eustachean tube
Stapes
Incus
Malleus
Middle ear
Ear drum
Ear canal
Outer ear
MedicalPlanet.su
– медицина для вас.

Глотка - мышечная трубка длиной ок. 12 см у взрослых;
сужается сверху вниз, имеет слизистую оболочку; делится на три отдела

Глотка(pharynx)

Отделы: - ***носоглотка***
- ***ротоглотка***
- ***гортаноглотка***

Стенки: - слизистая
- мышечная
- адвентиция

Отверстия:- хоаны(2)
- зев(1)
- слуховые трубы(2)
- пищевод(1)
- гортань(1)

Значение: - проводит воздух в органы дыхания
- проводит пищевой комок в пищевод

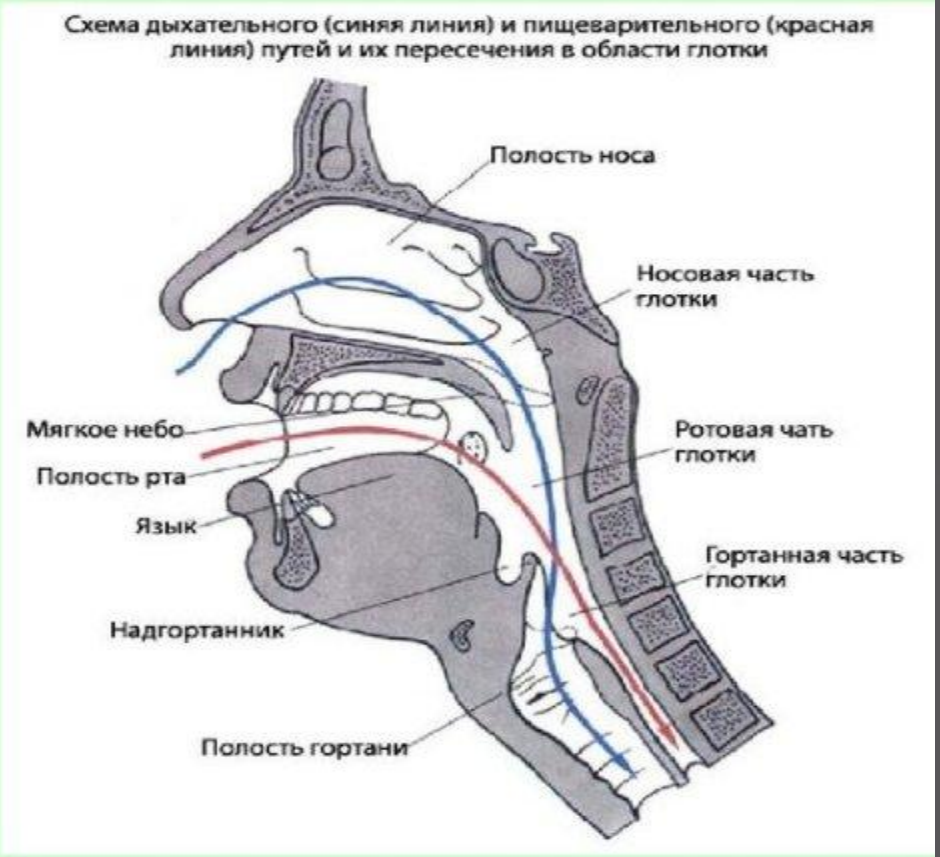

Миндалины лимфоэпителиального кольца Пирогова-Вальдейера

Глоточная и трубные - в слизистой оболочке глотки;

Небная миндалина – в пазухе между дужками зева.

Язычная миндалина находится в слизистой оболочке корня языка;

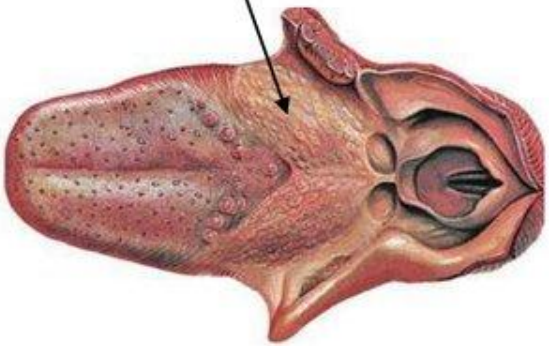

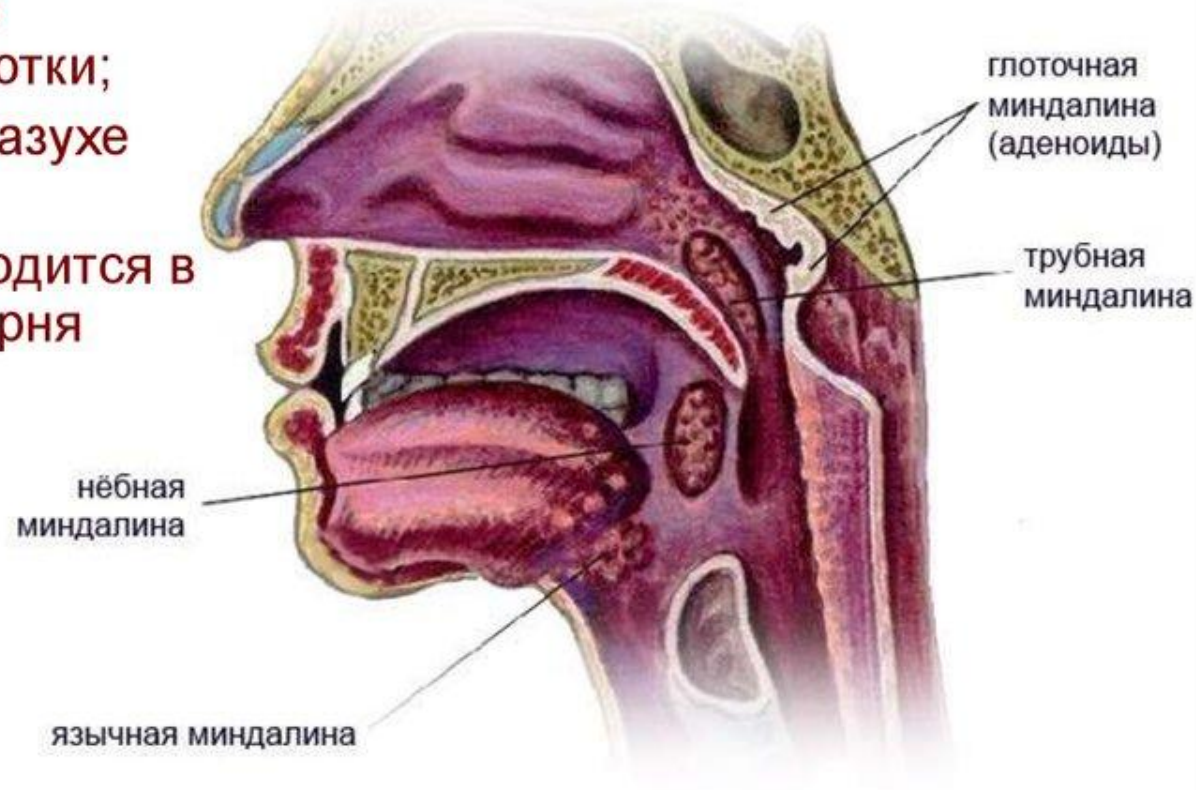

Миндалин у человека шесть: две небные, одна язычная, одна глоточная и две трубные.

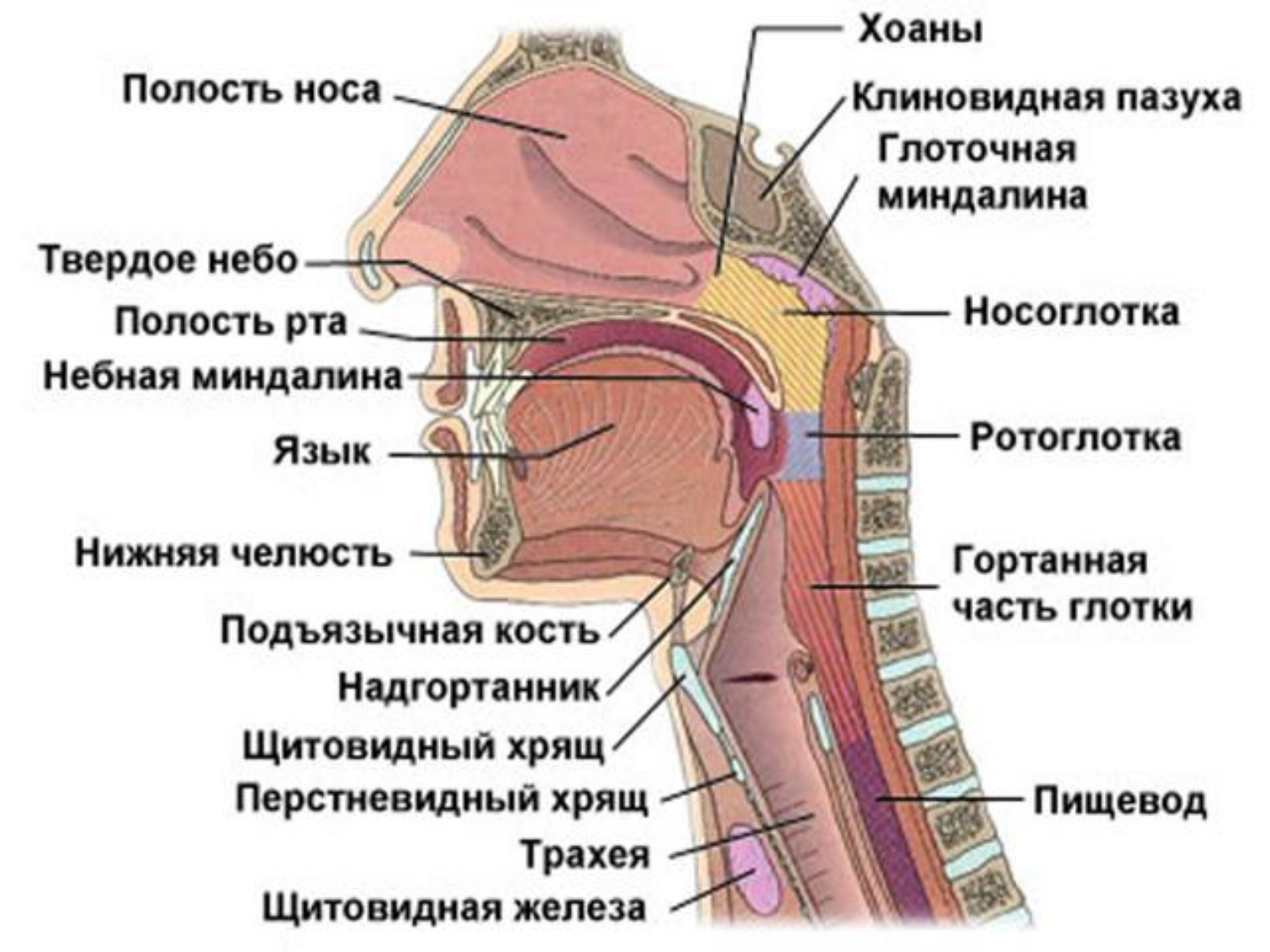
Хоаны
Полость носа
Клиновидная пазуха
Глоточная миндалина
Твердое небо
Носоглотка
Полость рта
Небная миндалина
Ротоглотка
Язык
Нижняя челюсть
Гортанная часть глотки
Подъязычная кость
Надгортанник
Щитовидный хрящ
Перстневидный хрящ
Пищевод
Трахея
Щитовидная железа

Глотка

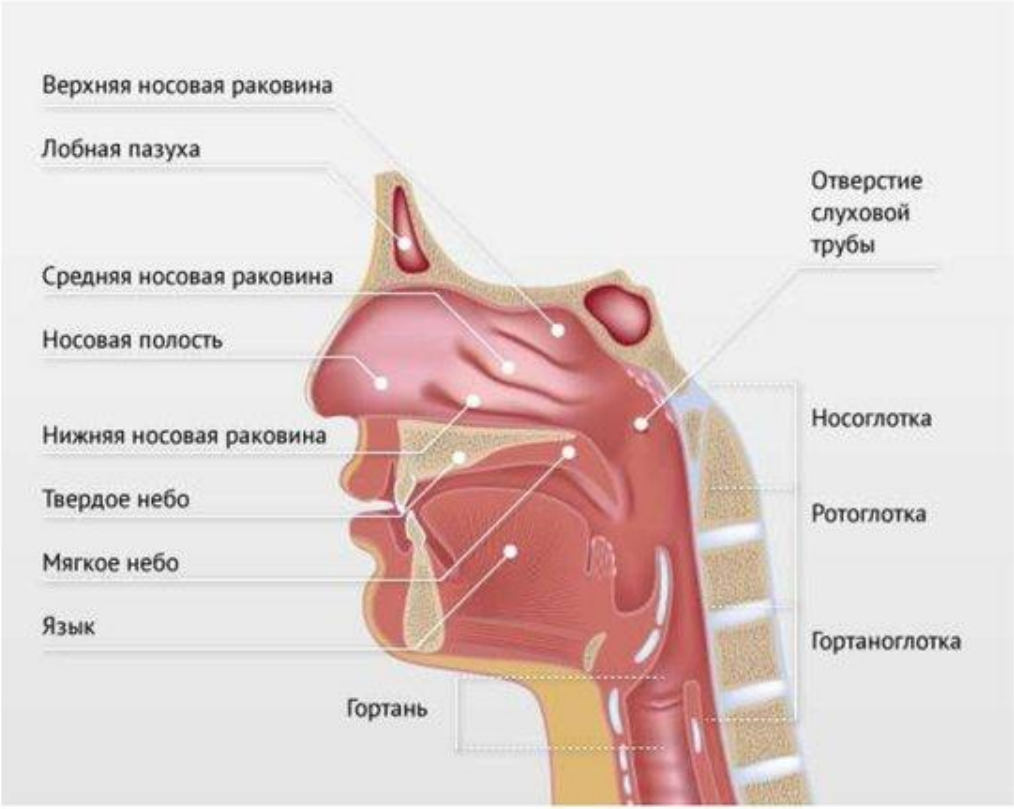

Глотка представляет собой воронкообразную трубку длиной 11—12 см, обращенную кверху своим широким концом. На границе между **6 и 7 шейными** позвонками глотка переходит в пищевод. В глотке происходит перекрест дыхательного и пищеварительного путей.

Глотка делится на 3 части:

- Носовая (носоглотка)
- Ротовая (ротоглотка)
- Гортанная (гортаноглотка)

Стенки глотки

- **Внутренний слой -** слизистая (эпителий), лежащая на соединительно-тканной подслизистой.
- **Промежуточный слой** – мышечный из поперечно-полосатой мускулатуры.
- **Наружный слой** – соединительно-тканный (адвентиций)

Гортань

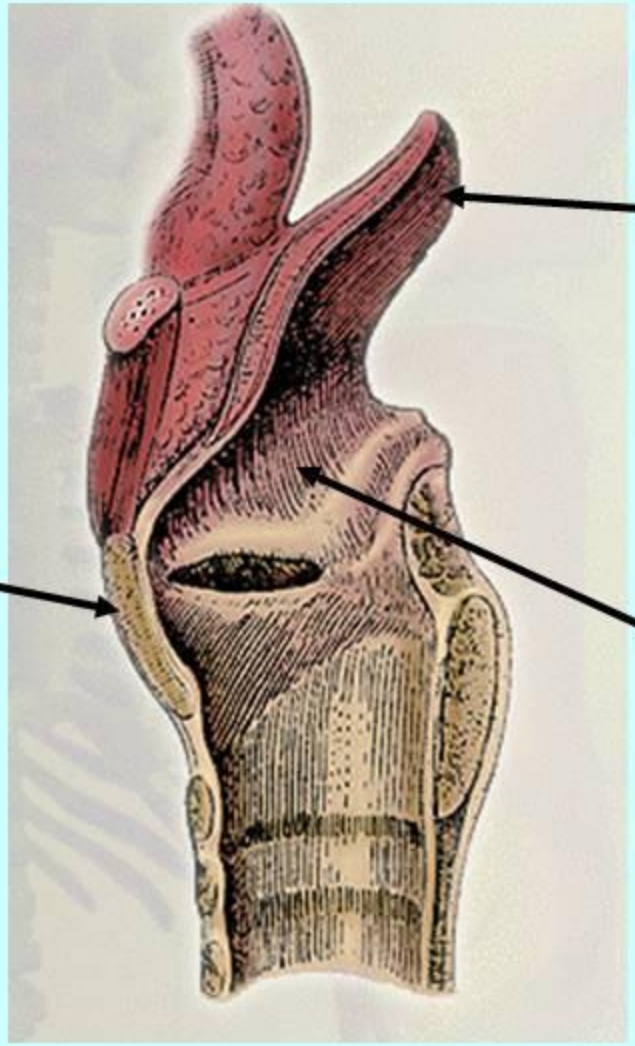

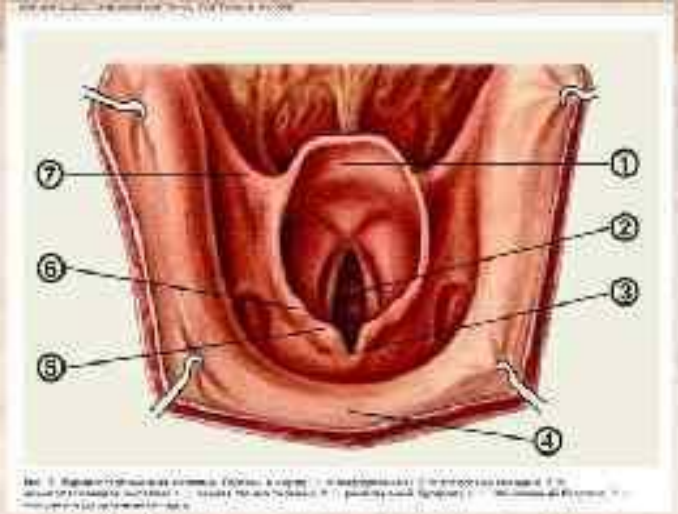

надгортанник

- Надгортанник состоит из хрящевой ткани, имеющей форму язычка или лепестка. Передняя поверхность его обращена к языку, а задняя – к гортани.
- Надгортанник служит как бы клапаном: опускаясь при глотательном движении, он закрывает вход в гортань и предохра-няет её полость от попадания пищи и слюны.

Функция надгортанника

надгортанник
подъязычная кость
щитовидный хрящ
перстневидный хрящ гортани
щитовидная железа
трахея

Анатомическая топография гортани

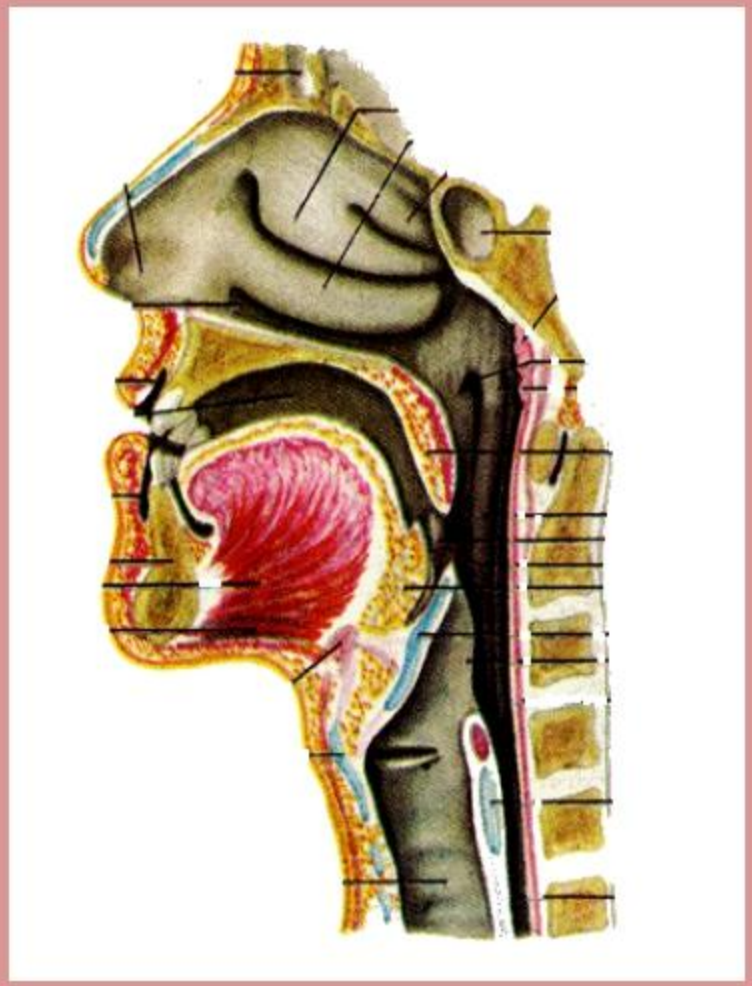

Верхняя граница находится на уровне IV шейного позвонка.

Вверху она подвешена к подъязычной кости

Спереди от нее лежат мышцы шеи

Сбоку - доли щитовидной железы и сосудисто-нервные пучки

Сзади гортани находится глотка

Нижняя граница находится на уровне VI шейного позвонка.

Внизу переходит в дыхательное горло - трахею

- **Скелет гортани образован парными и непарными хрящами.**
- **Непарные хрящи:**

❖ **Перстневидный хрящ(1) расположен в нижнем отделе.**

❖ **Щитовидный хрящ(2), образует переднебоковые стенки.**

❖ **Надгортанник (3)прикрывает вверху отверстие гортани.**

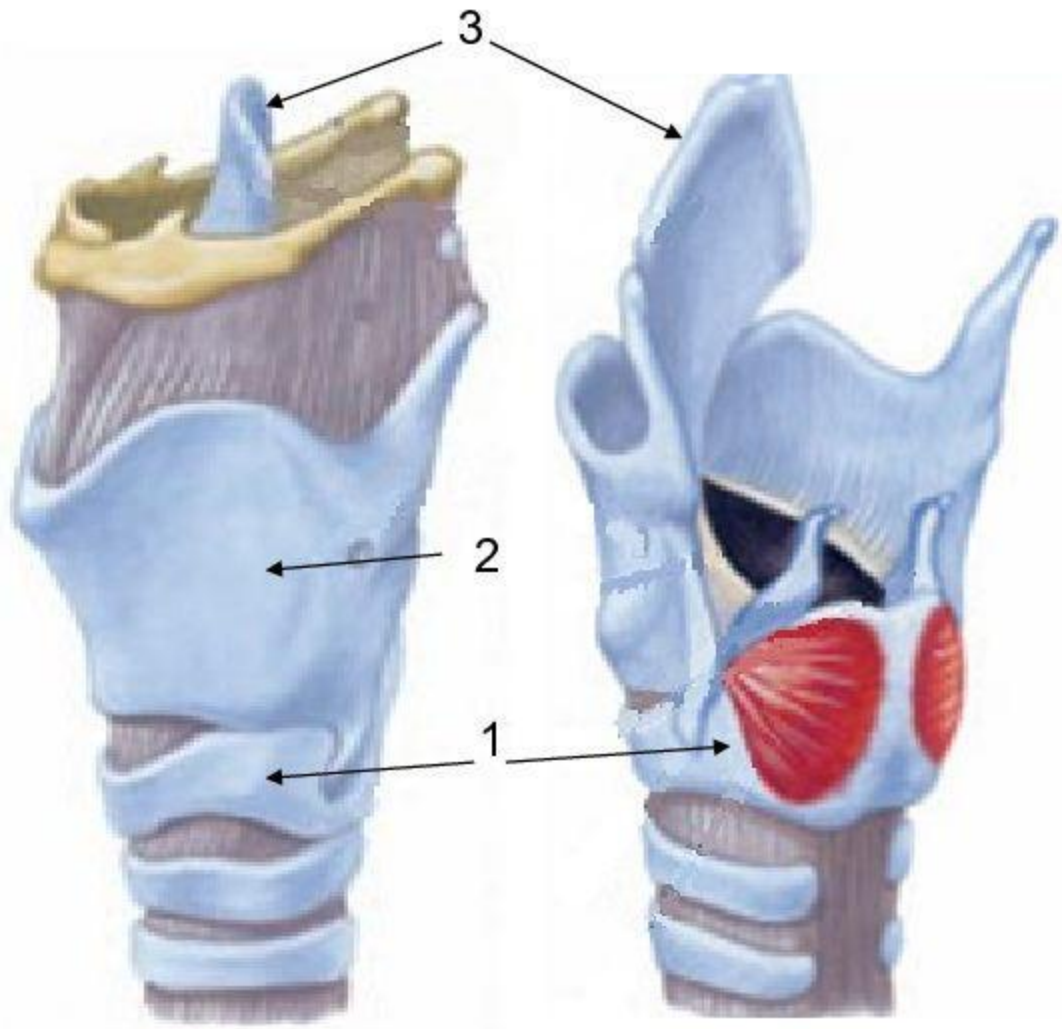

Строение гортани

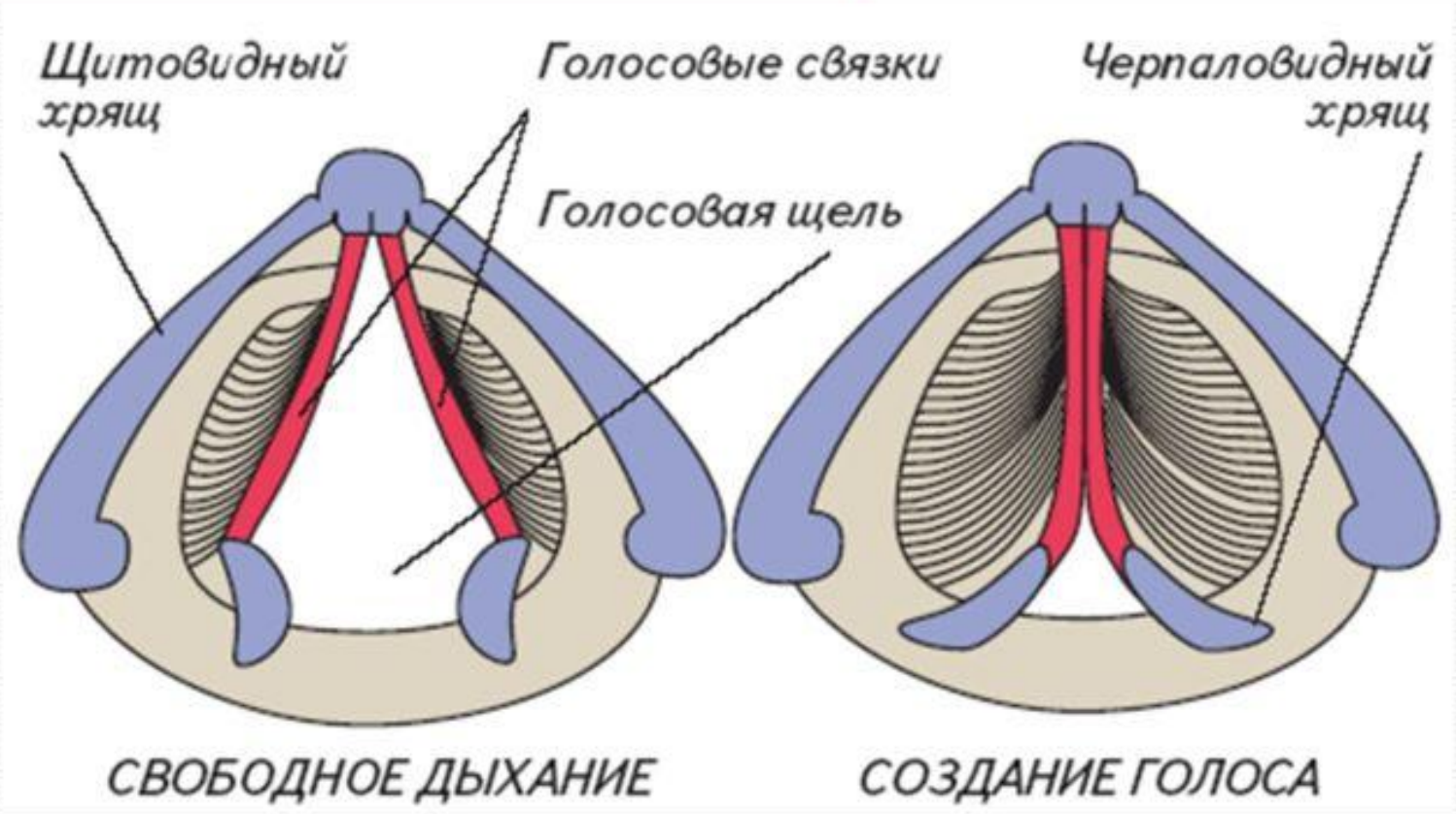

MyShared

Голосовой аппарат

Человек молчит – голосовая щель треугольной формы и достаточно велика.

Звук появляется при неполном смыкании голосовой щели, прохождение через нее воздуха, который колеблет голосовые связки.

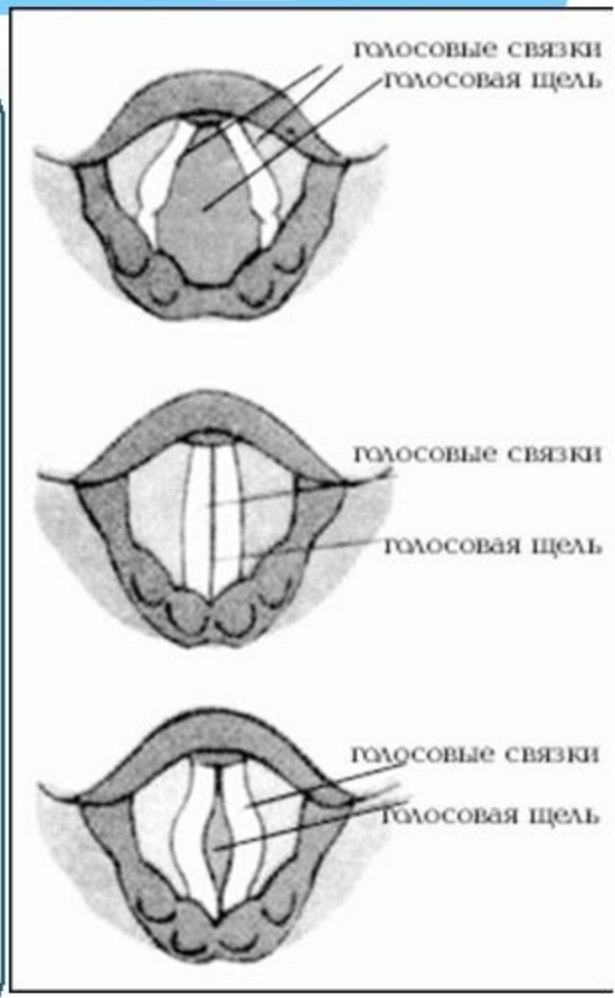

Средостение (mediastinum)

Пространство, ограниченное с боков плевральными полостями, сзади - грудным отделом позвоночника, спереди - грудиной, снизу-диафрагмой.

Здесь находятся: сердце с сосудами, пищевод, грудной лимфатический проток, нервы, тимус, трахея с двумя главными бронхами.

ТОПОГРАФИЯ ГОРТАНИ (LARYNX)

Расположена на уровне **IV - VI шейных позвонков**, ниже подъязычной кости. Сзади находится глотка, между ними вход в гортань.

По бокам гортани - крупные сосуды шеи, спереди мышцы и боковые доли щитовидной железы.
Снизу гортань переходит в трахею.

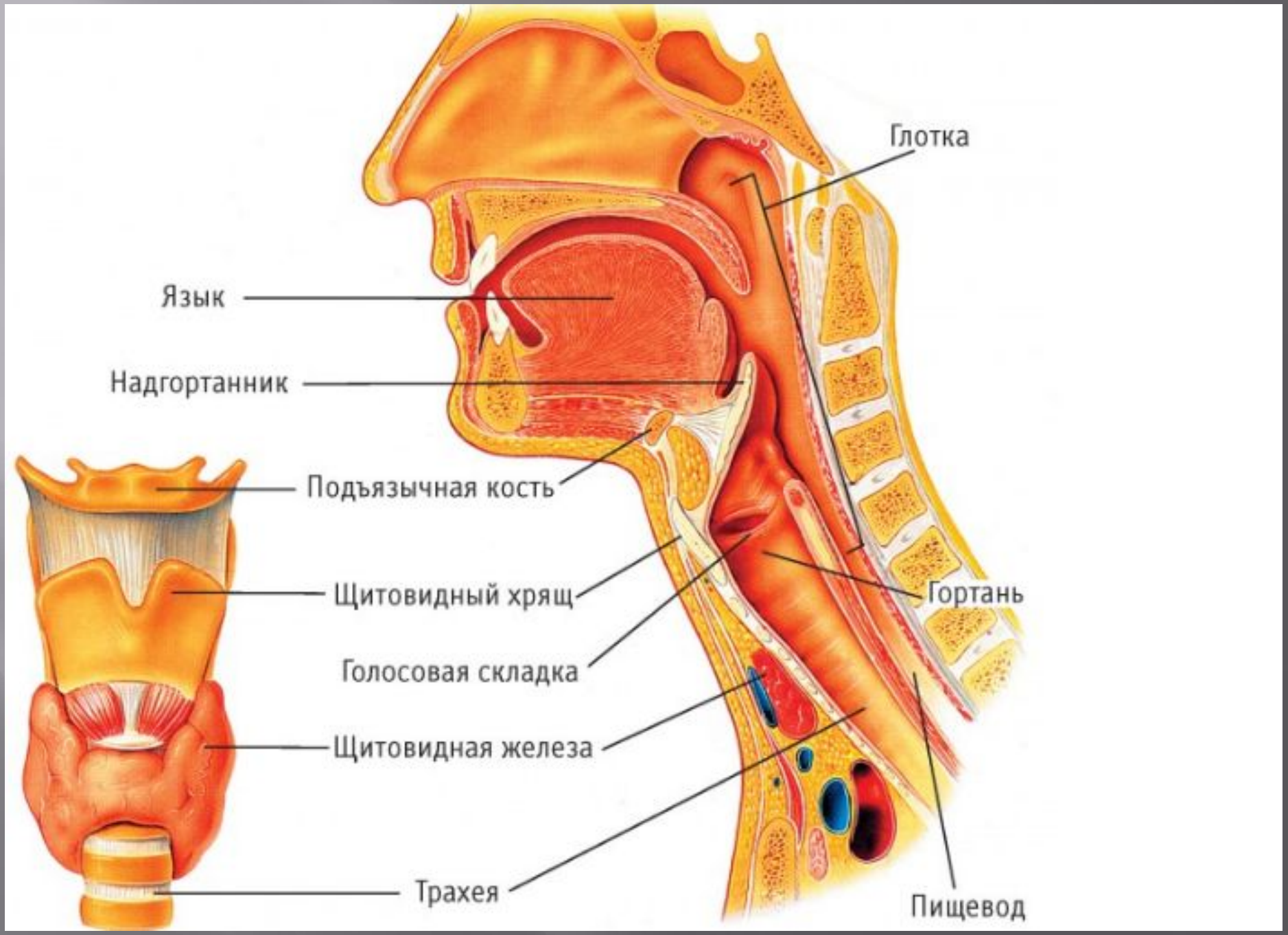
Глотка
Язык
Надгортанник
Подъязычная кость
Щитовидный хрящ
Гортань
Голосовая складка
Щитовидная железа
Трахея
Пищевод

Глотка расположена за носовой, ротовой и за полостью гортани от основания черепа и до нижнего края VI шейного позвонка и воронкообразно суживаясь, переходит в пищевод.

Длина глотки у взрослого: 12-14 см.

.

Стенка воздухоносных путей (трахея, бронхи)

состоит из четырех слоев:

- слизистой оболочки;
- подслизистой основы;
- фиброзно-хрящевой оболочки;
- адвентициальной оболочки.

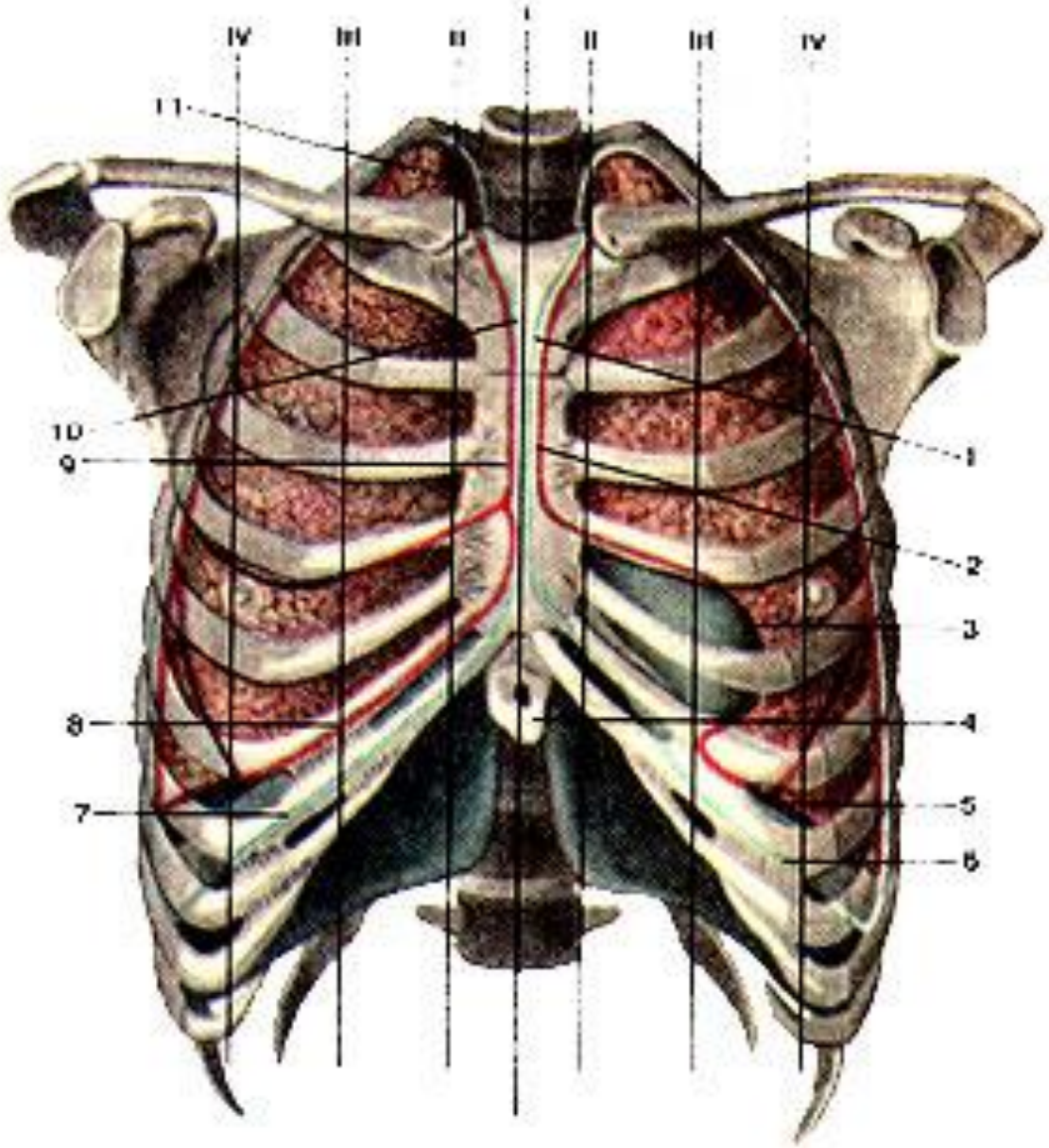
IV
III
II
II
III
IV
11
10
9
8
7
1
2
3
4
5
6

pulmones

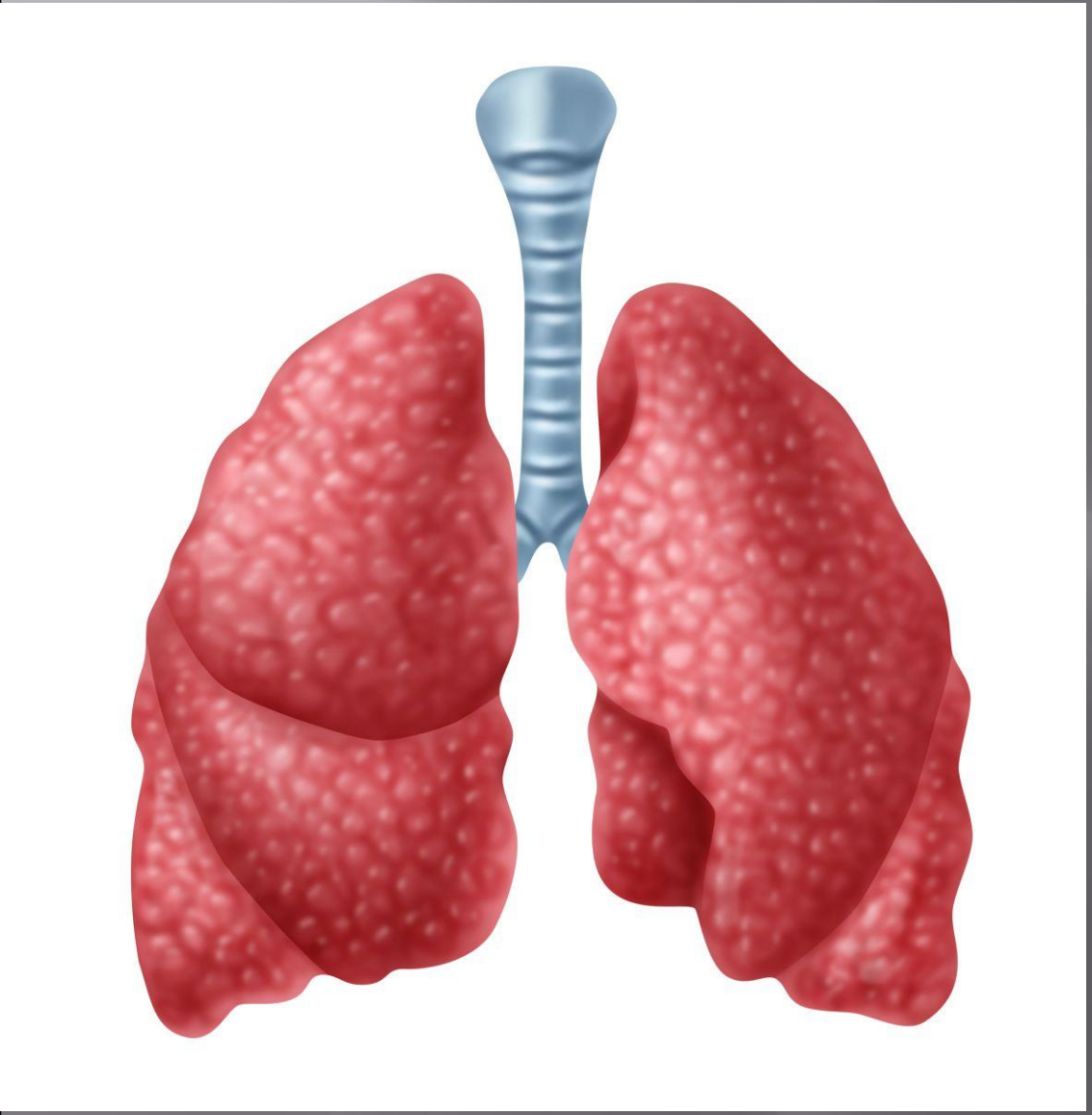

<u>выделяют верхушку и три поверхности легкого:</u>

реберную;
диафрагмальную;
средостенную.

ТОПОГРАФИЯ ТРАХЕИ

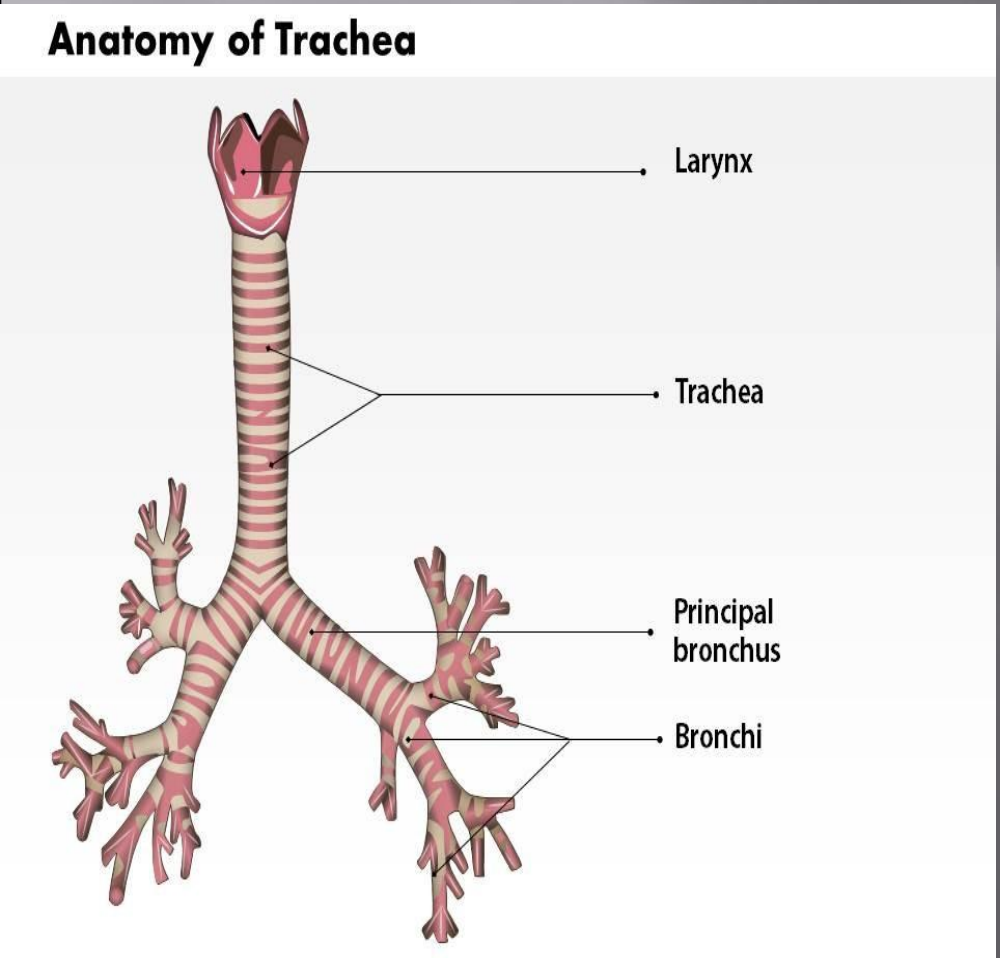

Трахея - проходит **от VI шейного до V грудного позвонка**, где делится на два главных бронха - правый и левый.

Длина трахеи около 10 см, поперечный диаметр около 15 мм

состоит из 16—20 гиалиновых хрящей

Бифуркация трахеи на главные бронхи

Трахея

- *Трахея* — трубка, длиной 10—11 см, состоящая из 16—20 хрящевых, не замкнутых сзади колец. Кольца соединены связками. Задняя стенка трахеи образована плотной волокнистой соединительной тканью.

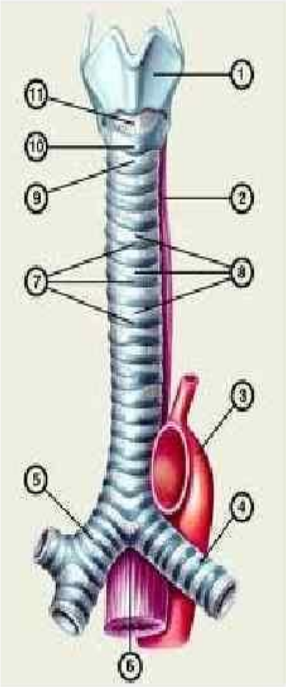

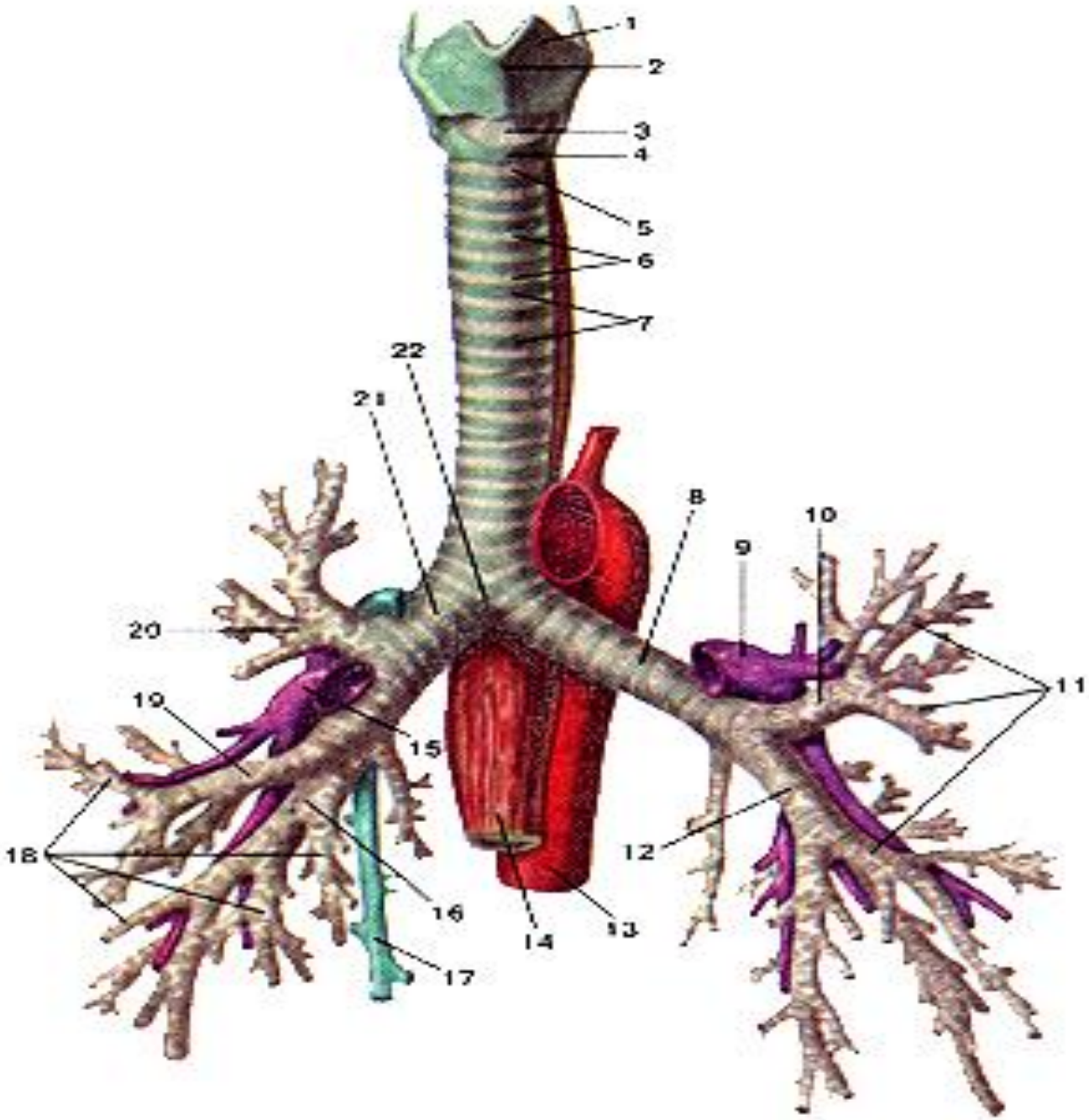
1
2
3
4
5
6
7
22
21
8
10
9
20
11
19
15
18
12
16
14
13
17

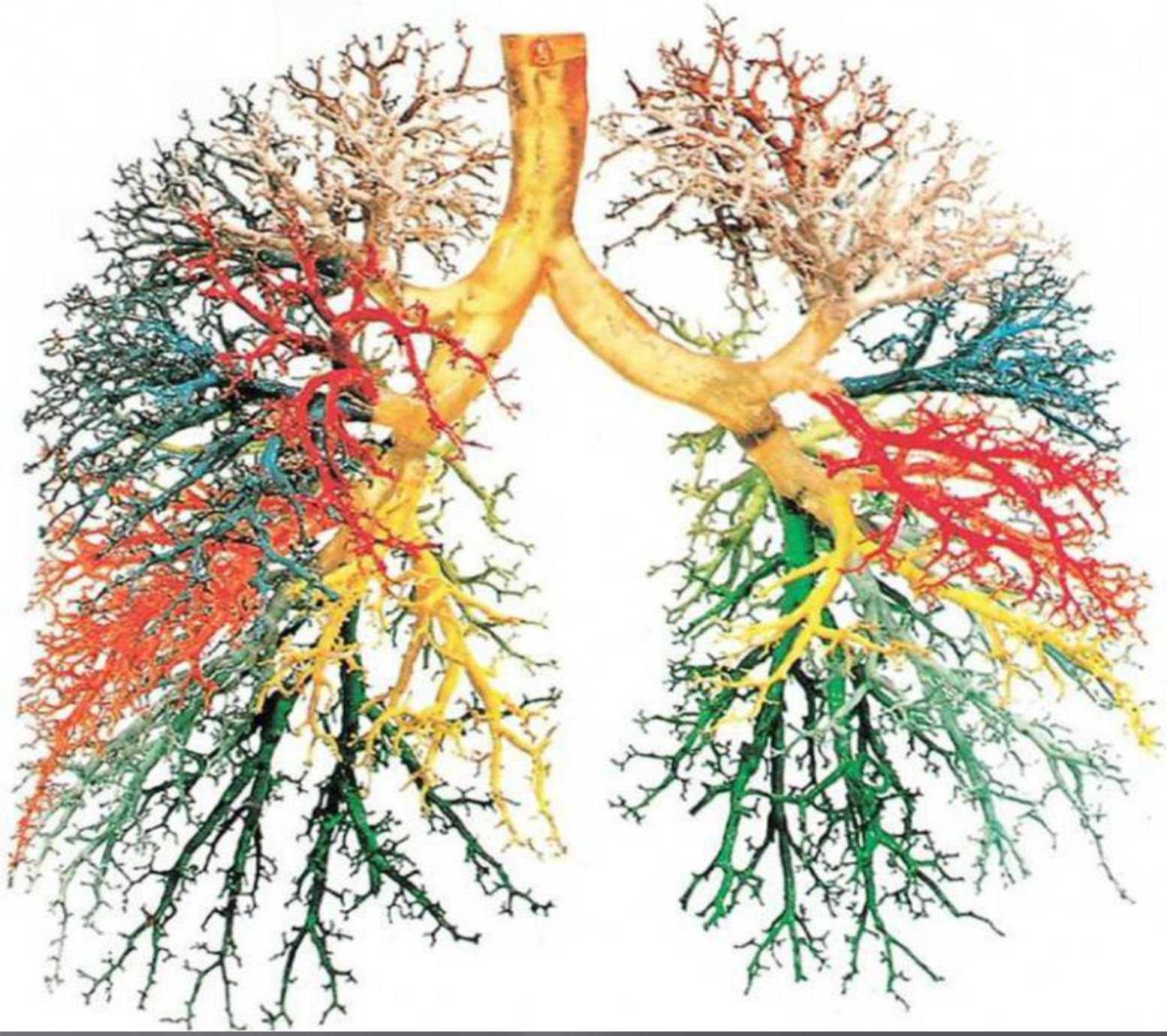

Трахея (trachea)

Ткань трахеи - прочная, волокнисто-упругая, стенка состоит из 16-20 неполных хрящевых полуколец из гиалинового хряща, соединенных связками. Они простираются на 2/3 окружности, имеют U–образную форму, не замкнуты позади и помогают держать просвет трахеи всегда открытым.

Задняя стенка трахеи (где хрящевые кольца не замкнуты) перепончатая, плоская, состоит из фиброзной ткани и мышечных волокон. Эта стенка касается пищевода, расположенного непосредственно за трахеей. Она выгибается внутрь, когда по пищеводу проходит пища.

По соединительной ткани проходят нервы, кровеносные и лимфатические сосуды, слизистые железы.

Внутреннюю поверхность покрывает мерцательный эпителий (при колебании отбрасывают мелкие частицы от легких наверх к гортани).

Клетки выделяют слизь.

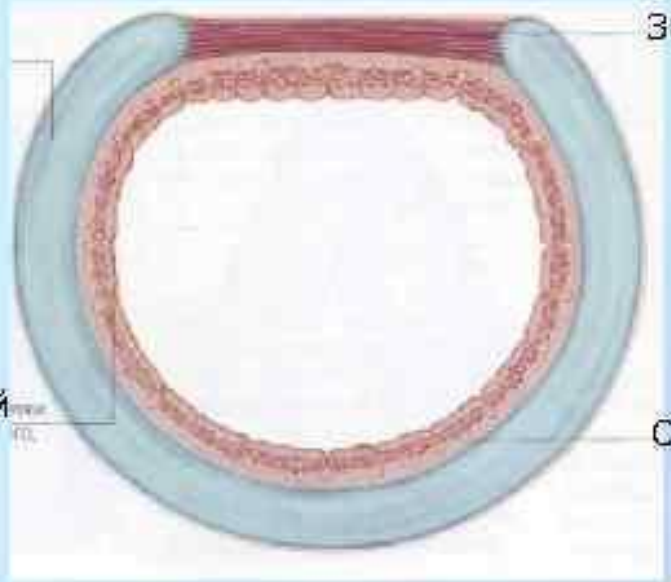

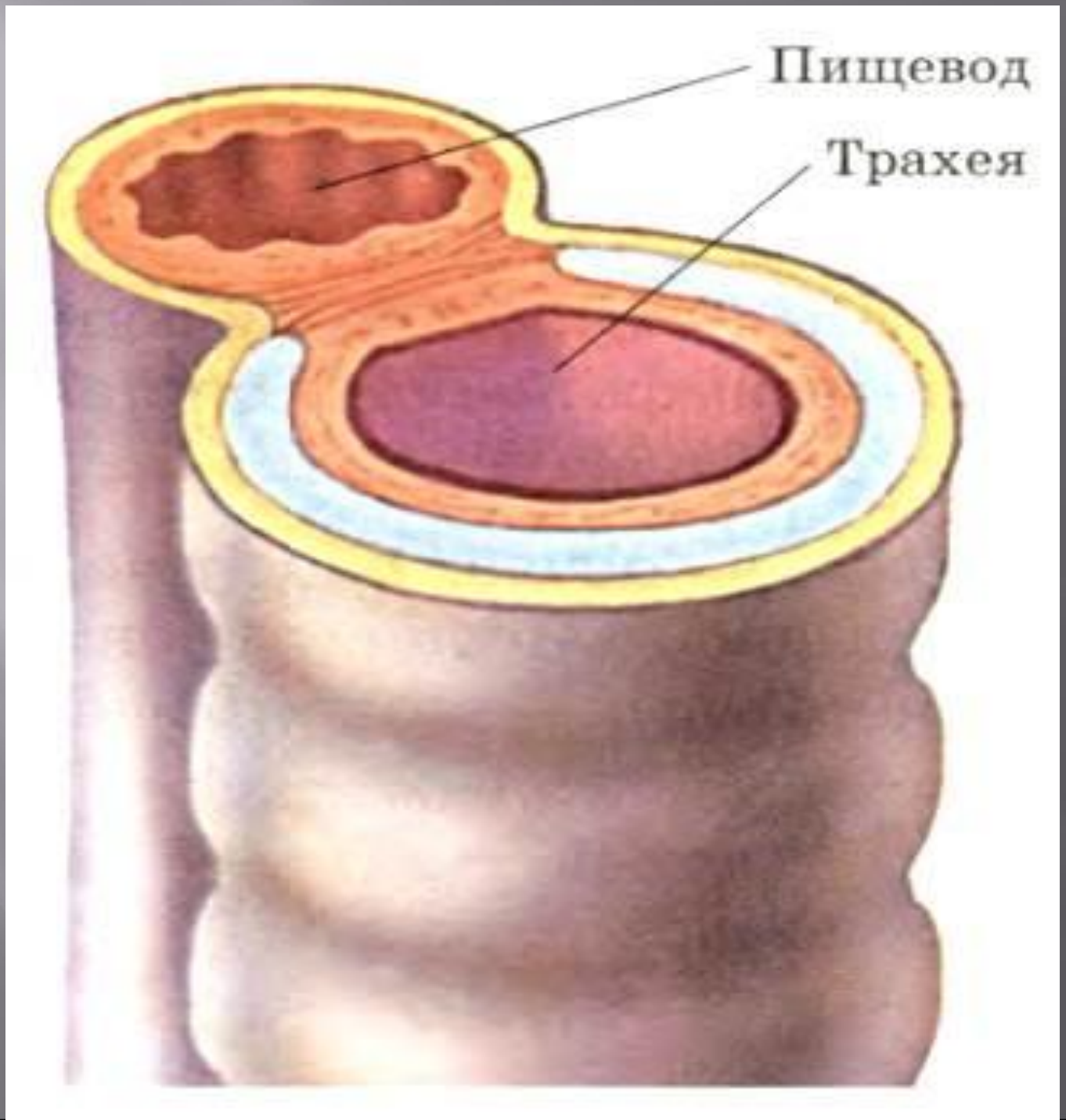
Пищевод
Трахея

Сегменты легкого

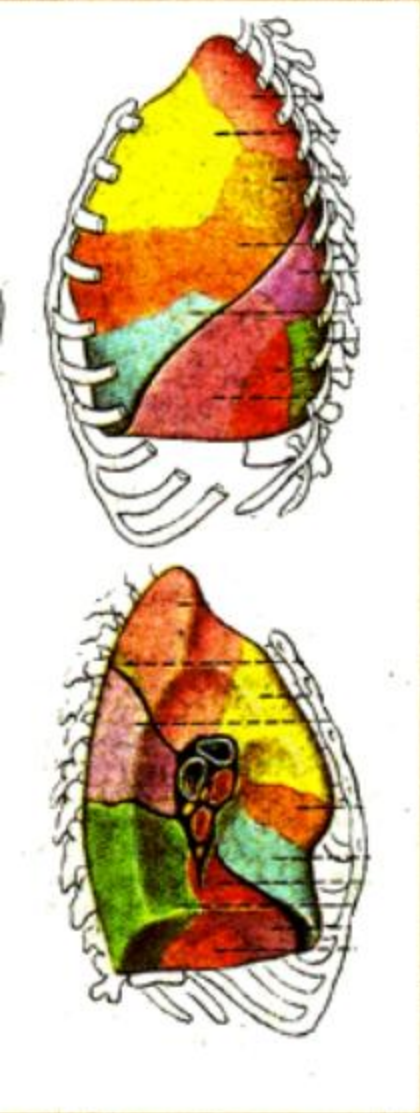

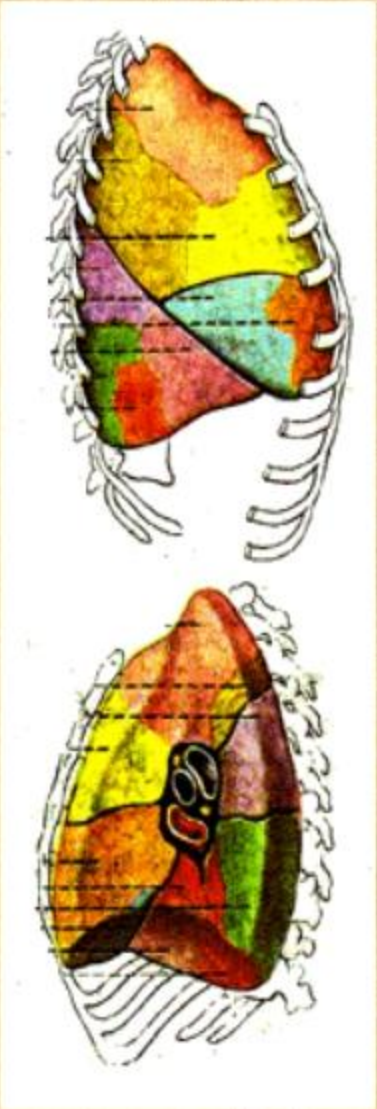

- ***Легкие делятся на бронхолегочные сегменты***
- ***В правом легком – 11***
- ***В левом легком – 10***
- ***Сегменты отделены друг от друга соединительнотканными перегородками и имеют форму конуса или пирамиды, вершиной обращенных к воротам, а основанием – к поверхности легкого.***
- ***Сегмент имеет бронх, артерию,*** *вену*.

СТРОЕНИЕ ЛЕГКИХ

Вид с медиальной стороны

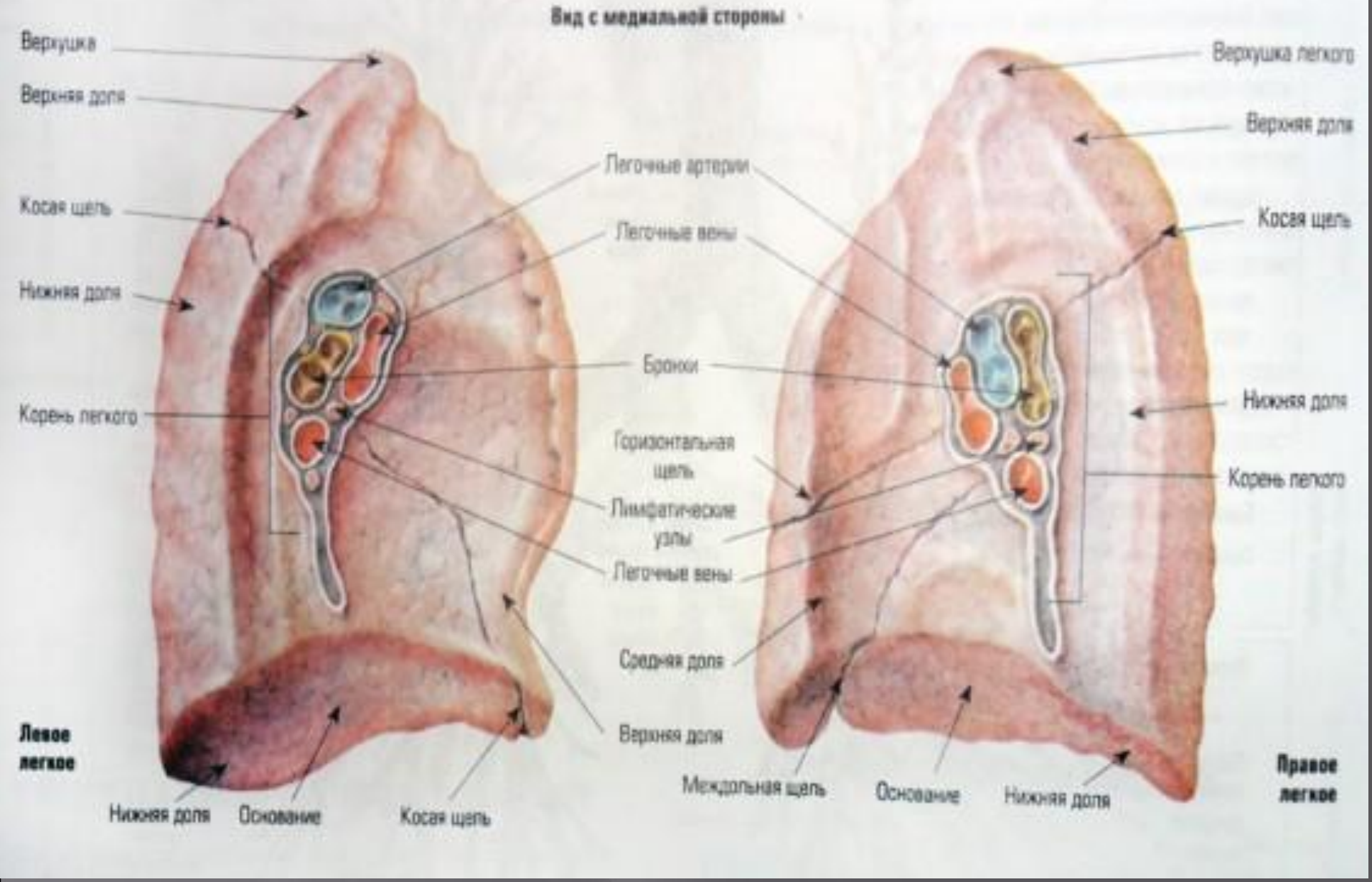

БРОНХИАЛЬНОЕ ДЕРЕВО.

Под **бронхиальным деревом** понимается совокупность всех ветвлений главных бронхов до терминальных бронхиол включительно. Оно включает бронхи: главные, долевые, сегментарные, дольковые (все их деления до восьмого колена) и конечные бронхиолы.

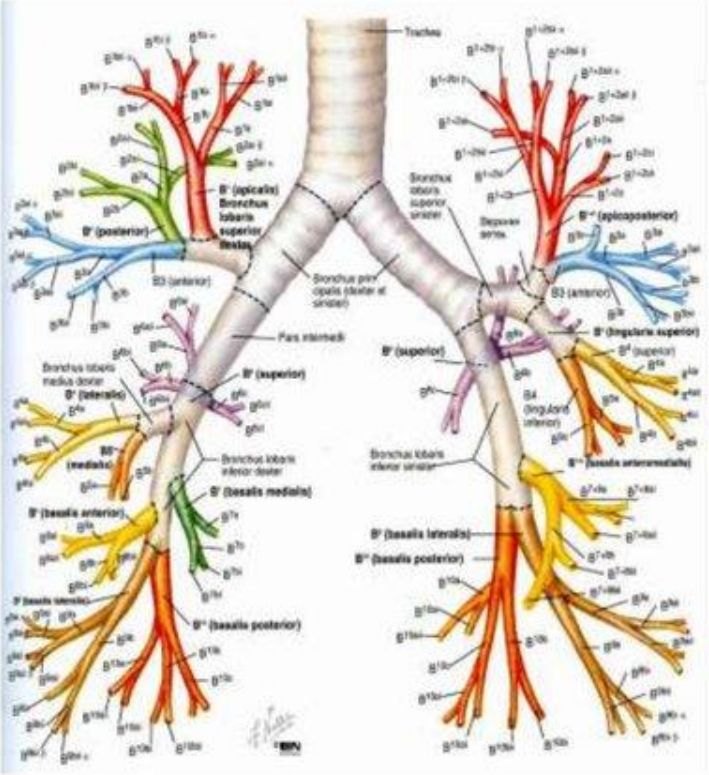

Взаимоотношение пищевода, трахеи, главных бронхов и аорты. Вид спереди.

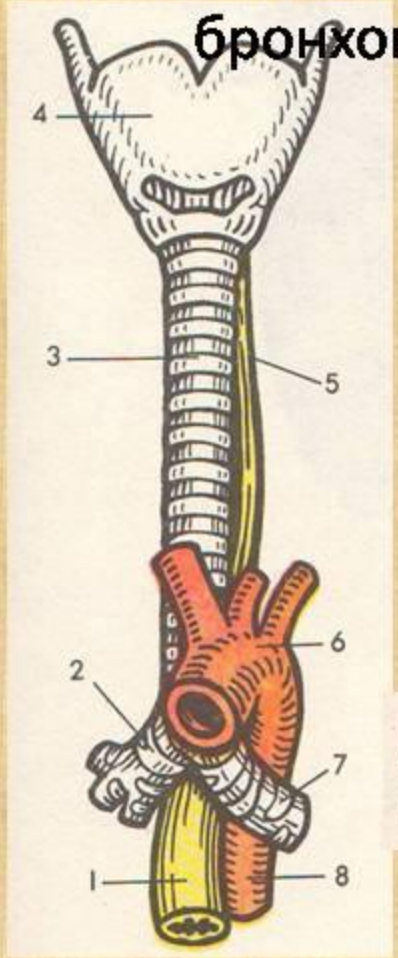

1 — esophagus (pars thoracica); *2* — bronchus principalis dexter; *3* — trachea; *4* — larynx; *5* — esophagus (pars cervicalis); *6* — arcus aortae; *7* — bronchus principalis sinister; *8* — pars thoracica aortae

Плевра

Пристеночная плевра покрывает стенки грудной полости. Она подразделяется на отделы: реберный, медиастинальный и диафрагмальный.

Реберная плевра-покрывает внутреннюю поверхность ребер и межреберных промежутков.

Медиастинальная плевра-прилежит к органам средостения.

Диафрагмальная плевра-покрывает диафрагму.

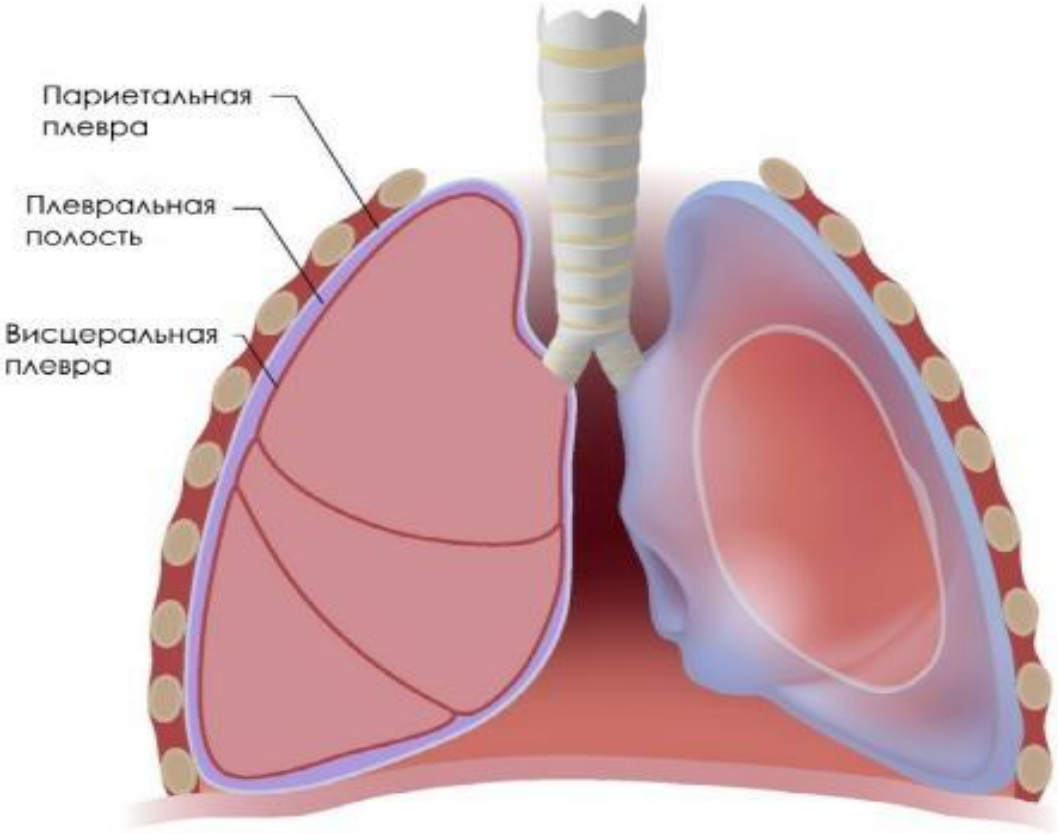

Строение легкого

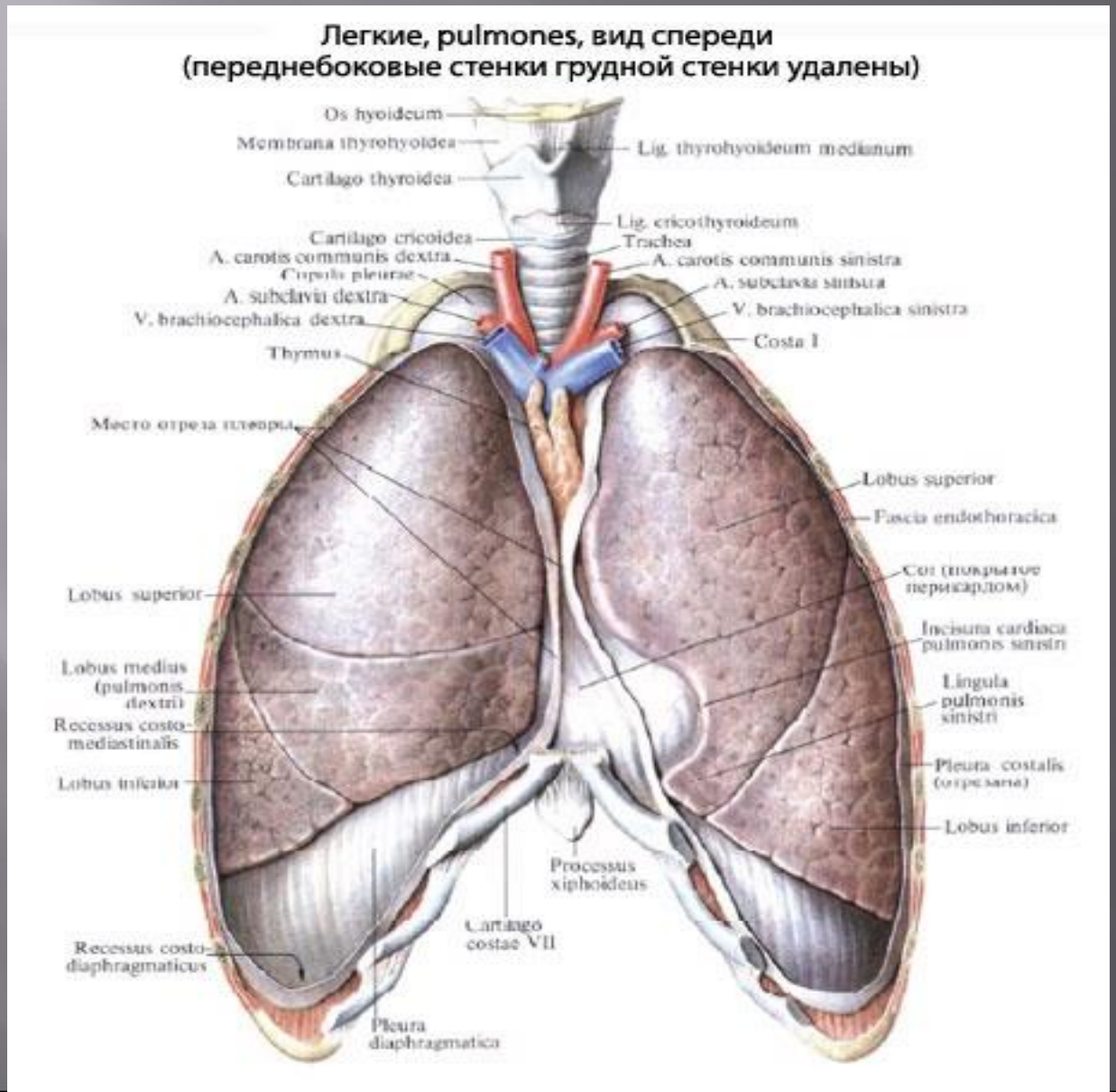

БРОНХИАЛЬНОЕ ДЕРЕВО.

Под **бронхиальным деревом** понимается совокупность всех ветвлений главных бронхов до терминальных бронхиол включительно. Оно включает бронхи: главные, долевые, сегментарные, дольковые (все их деления до восьмого колена) и конечные бронхиолы.

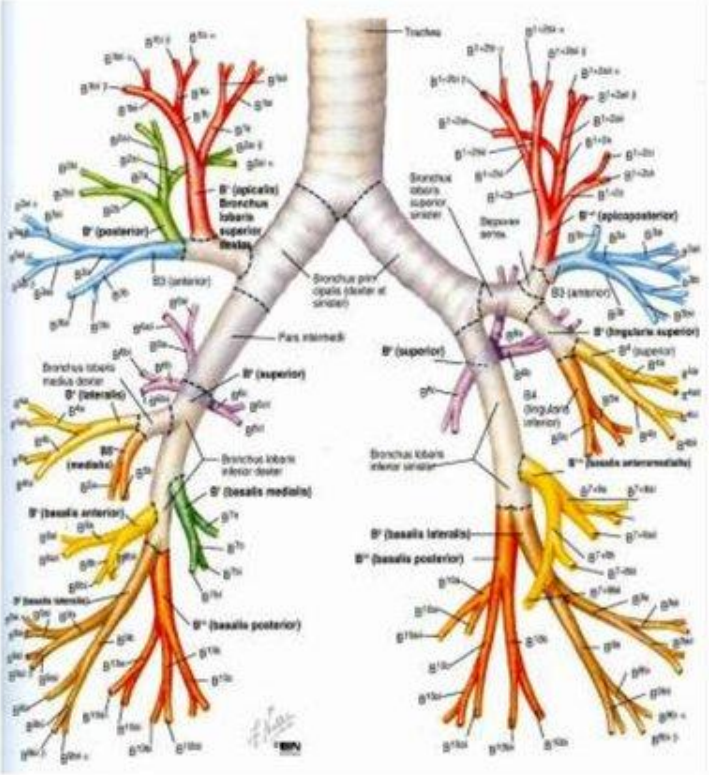

Ацинус, acinus, легкого (схема)

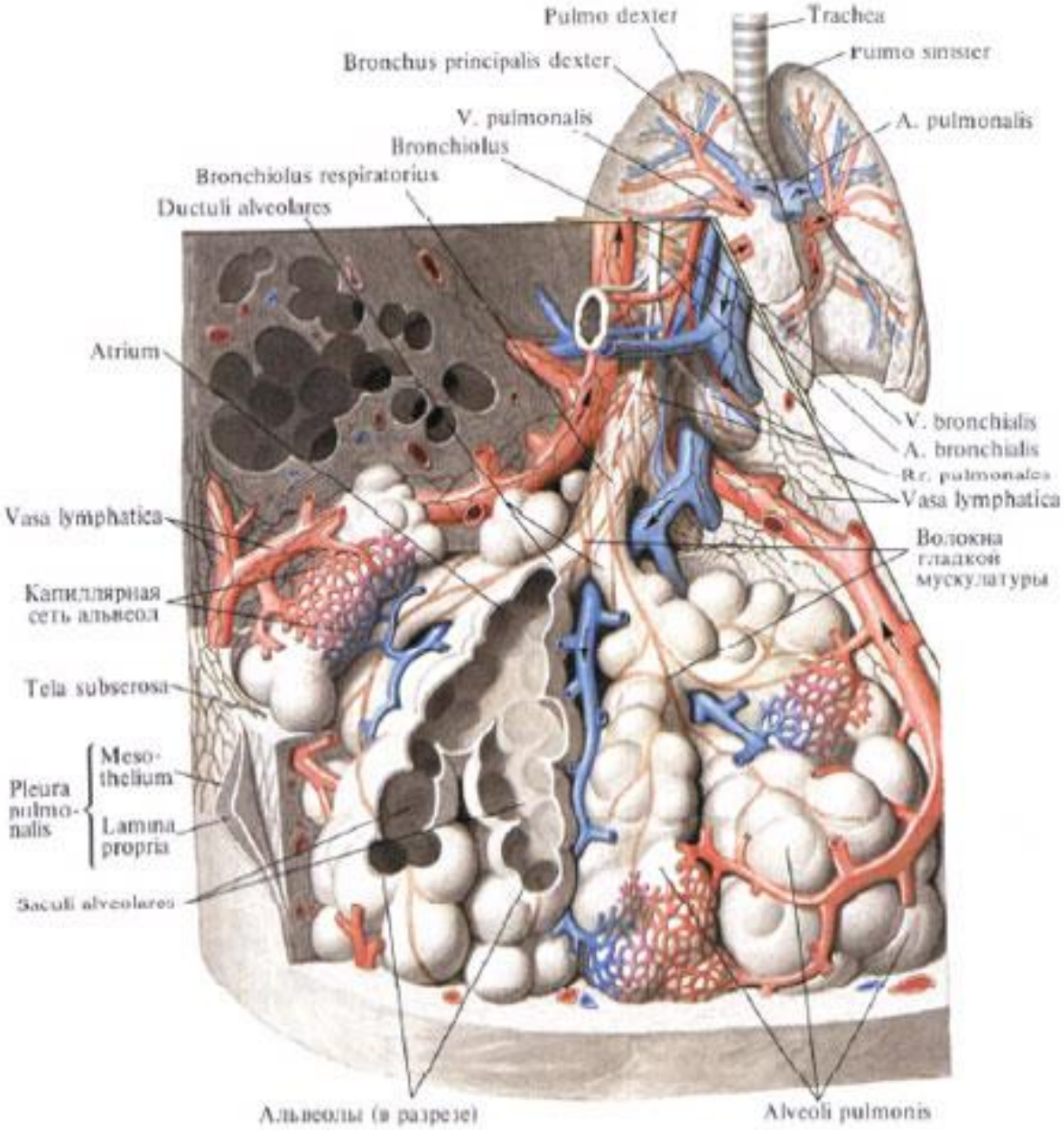

Строение легкого

Ацинус - структурно-функциональная единица легкого;

12—18 ацинусов образуют легочную дольку: число ацинусов у человека равно 150 000;

Общее число альвеол у взрослых людей 300—400 млн; их поверхность при вдохе достигает **100—140 м².**

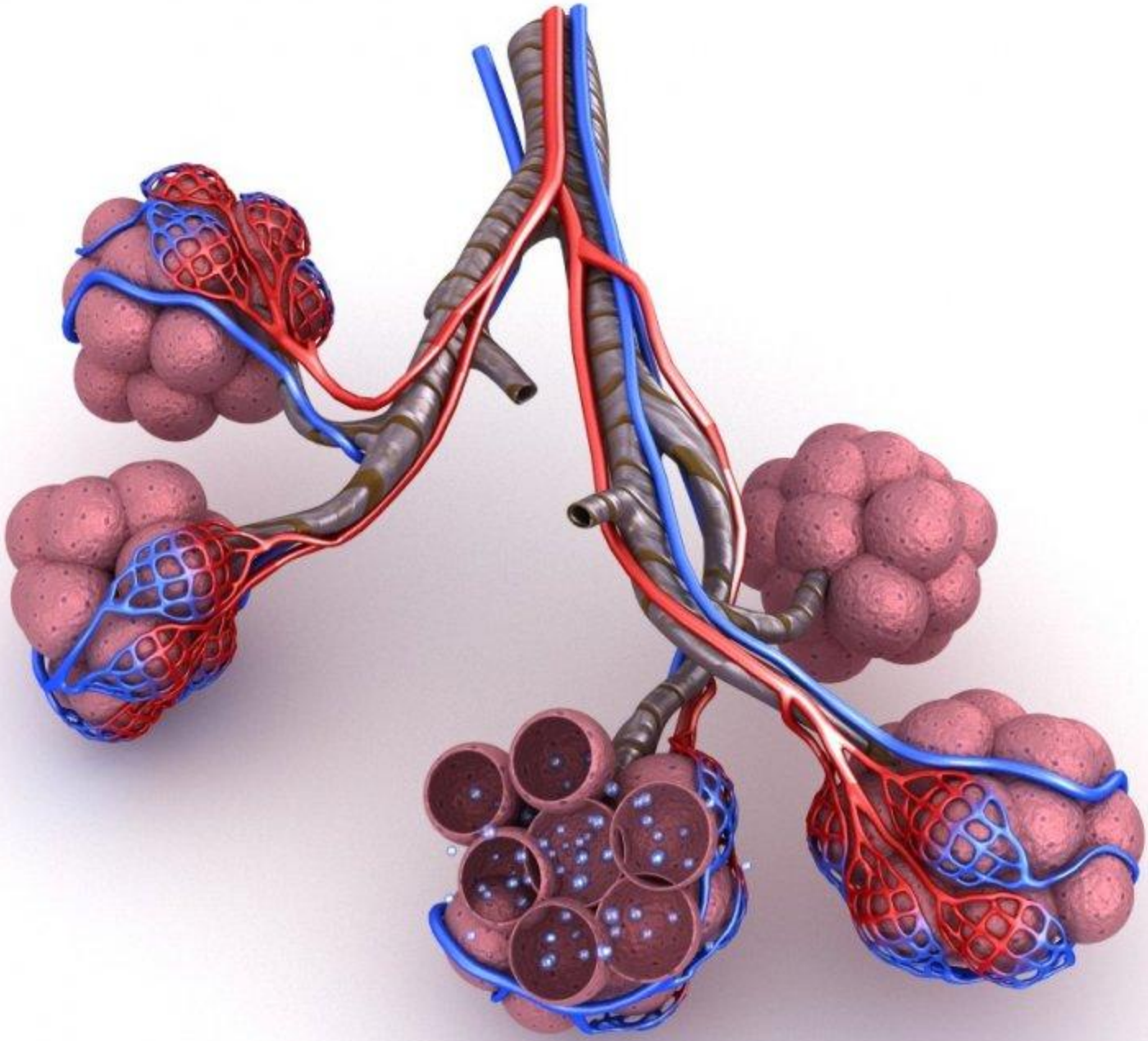

Бронхиолы и альвеолы

- Здесь они ветвятся на **бронхиолы** и заканчиваются лёгочными пузырьками (**альвеолами**). Бронхиолы и альвеолы образуют два лёгких. В лёгких насчитывается более 300 миллионов альвеол.

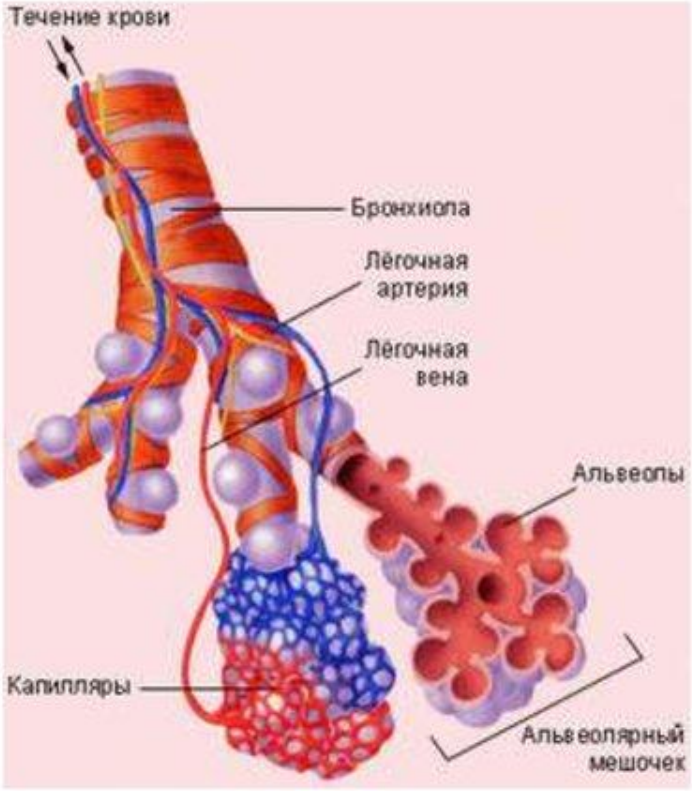

Альвеолы

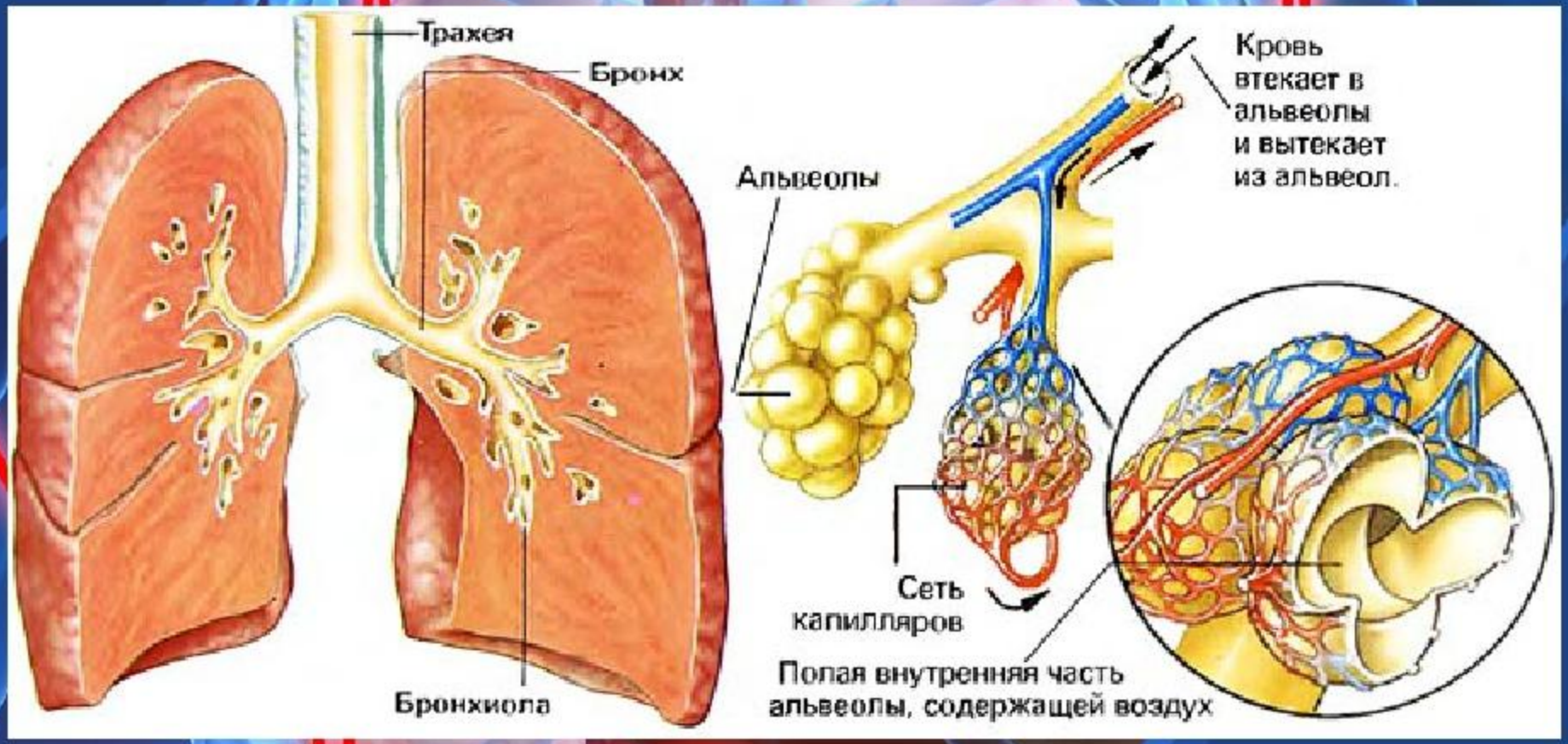

opiback.com

Плевра

- Серозная оболочка, покрывающая легкие.
- Щелевидное пространство между листками (париетальным и висцеральным) - плевральная полость.
- Плевральная жидкость (1-2 мл) приводит к сцеплению поверхностей.
- Эластическое натяжение легочной ткани и растяжение стенки грудной клетки, создает отрицательное давление (ниже атмосферного) в полости плевры.
- Воспаление плевры – плеврит.

ФИЗИОЛОГИЯ ДЫХАНИЯ

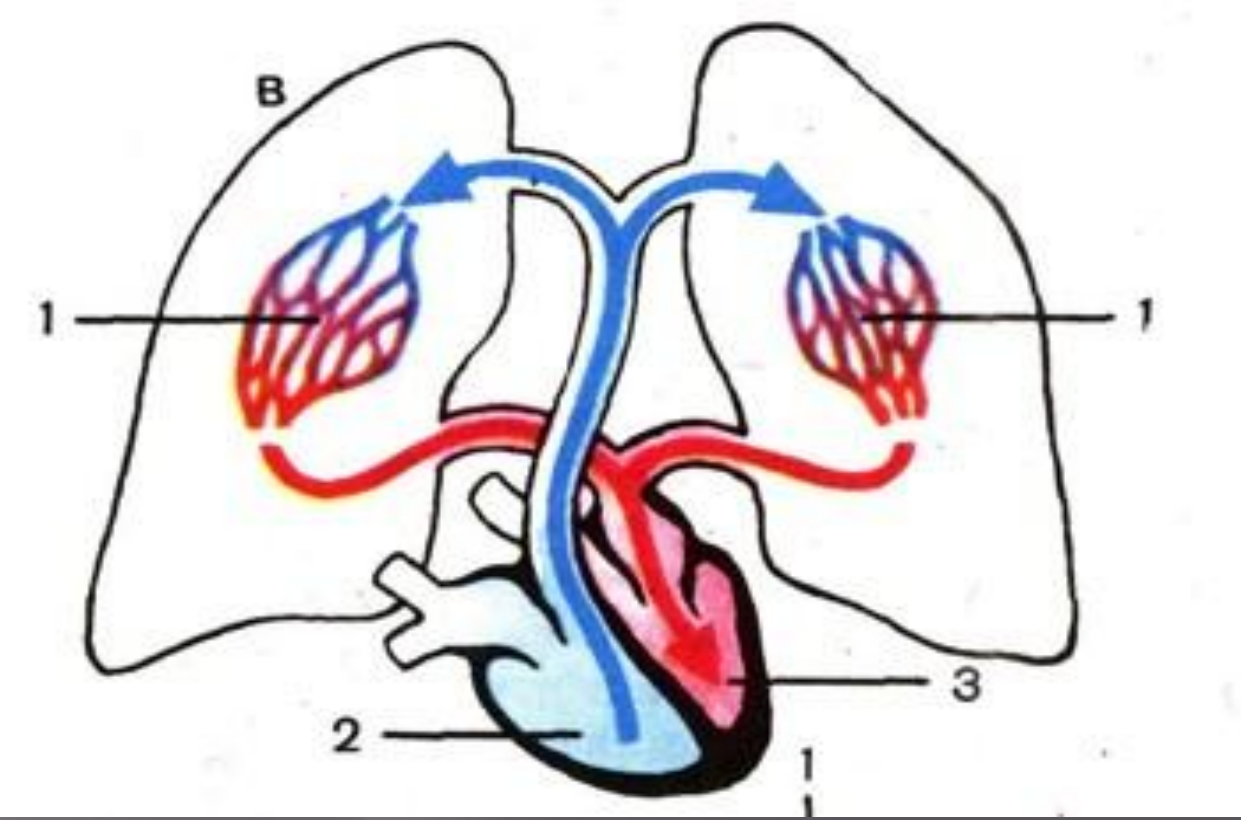

Дыхание

В дыхании различают три этапа:

- **внешнее (легочное),**
- **транспорт газов кровью,**
- **внутреннее (тканевое).**

первые два этапа - физиологические процессы (обеспечивают поступление в организм кислорода и выведение углекислого газа)

третий этап - биохимические процессы окисления питательных веществ до углекислого газа и воды

Транспорт газов кровью – важнейшая функция кровообращения

Соединения гемоглобина с газами

Оксигемоглобин – HbO_2

Карбогемоглобин - $HbCO_2$

Карбоксигемоглобин - HbCO

Основная функция дыхательной системы

обеспечение газообмена в тканях

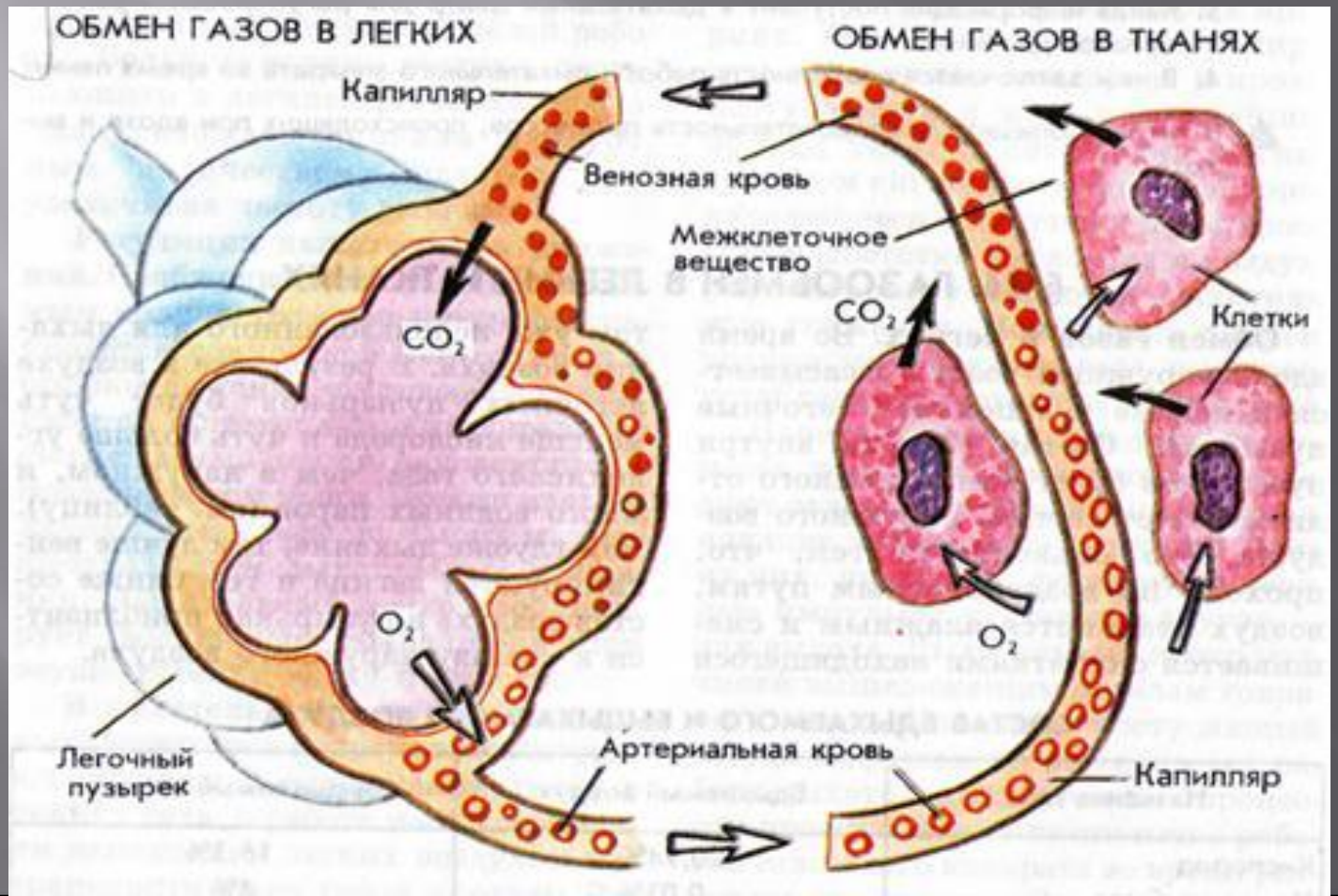

Дополнительные функции легких

1. Синтетическая (в легких синтезируются гепарин, простагландины, липиды и др.)
2. Кроветворная (в легких созревают базофилы)
3. Депонирующая (депо крови)
4. Всасывательная (поверхность легких всасывает эфир, хлороформ, никотин и многие другие вещества)
5. Выделительная (вещества, поступающие в организм через легкие выводятся посредством легких).

Простагландины относятся к классу ненасыщенных жирных кислот и являются предшественниками ряда биогенных веществ, синтезируются в разнообразных типах клеток и действуют непосредственно в месте образования.

Известно 8 типов и множество подтипов простагландинов

Простагландины

- *Медиаторы воспалительной реакции:* локальное расширение сосудов, отек, экссудация, миграция лейкоцитов
- *Сенсибилизируют рецепторы* к медиаторам боли (гистамину, брадикинину) и механическим воздействиям, понижая порог болевой чувствительности;
- *Повышают чувствительность гипоталамических центров терморегуляции* к действию эндогенных пирогенов

ПРОСТАГЛАНДИНЫ

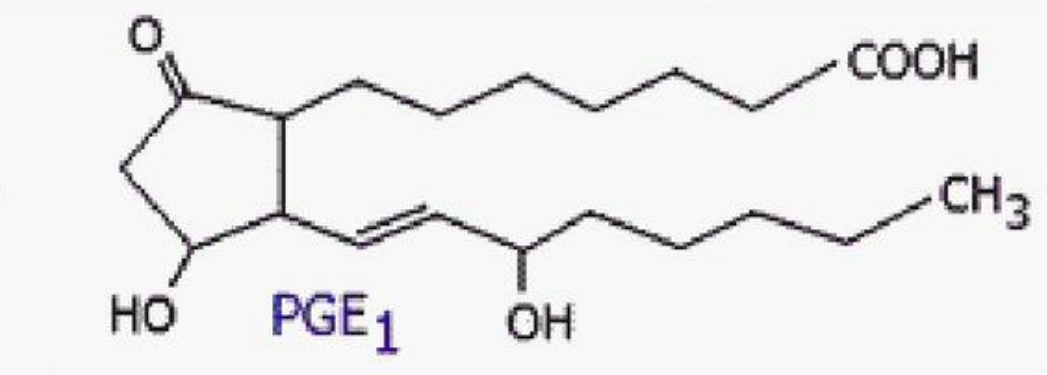

Функции (используемые для терапии) :

- расширение сосудов, снижение **артериального давления**
- ингибиторы **тромбообразования**
- PgF_2 прерывает **беременность** практически на любом сроке, не вызывая побочных эффектов
- успокаивающее действие **на ЦНС**
- средства лечения **астмы**
- В желудке простагландины стимулируют **выделение мукоидов**, защищающих слизистую оболочку от действия ферментов и HCl (при гастритах)

Состав вдыхаемого и выдыхаемого воздуха

Название газа	Вдыхаемый воздух	Выдыхаемый воздух
Кислород	20,94%	16%
Углекислый газ	0,03%	4%
Азот	79,03%	79,7%

В основе газообмена лежит процесс диффузии.

Газ распространяется из среды с высоким парциальным давлениям в среду с меньшим давлением.

Возрастные нормы частоты дыхательных движений

Возраст	ЧДД, в минуту
Новорождённый	40-60
1 год	30-35
5-6 лет	20-25
10 лет	18-20
Взрослый	16-18

Потребление кислорода

В покое потребление кислорода - 250 мл в минуту.

Во время свободного плавания - 2 л/мин

При мышечной работе до 2500—3000 мл кислорода в минуту.

Частота дыхания в покое у взрослого человека составляет 12 - 20 в 1 мин.

Она меняется при физической работе, высокой температуре.

Минутный объем дыхания человека в покое - 6-8 л;

при физической работе - 7-10 л.

У новорожденных - 60-70 в 1 мин, в 25-30 лет - 16 в 1 мин.

Давление в плевральной полости всегда ниже атмосферного, его называют **отрицательным давлением**.

Происхождение отрицательного давления обусловлено:

- наличием <u>эластической тяги легких</u> - сила, с которой легкие постоянно стремятся уменьшить свой объем.

Эластическая тяга обусловлена наличием:

- сурфактанта,

- эластическими волокнами

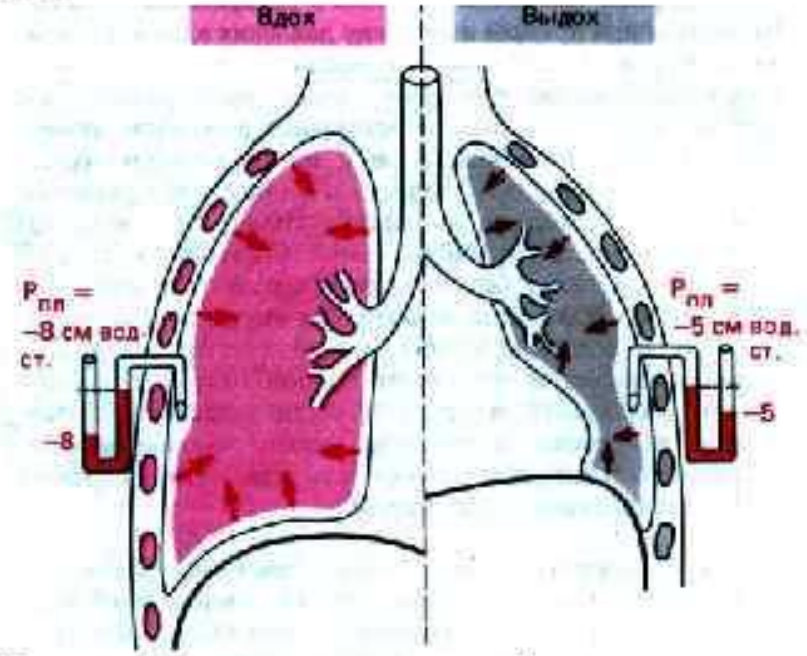

На вдохе: ниже атм. на 8 мм рт.ст.
На выдохе ниже атм. на 5 мм рт.ст.

Здоровое легкое

Развитие приступа астмы

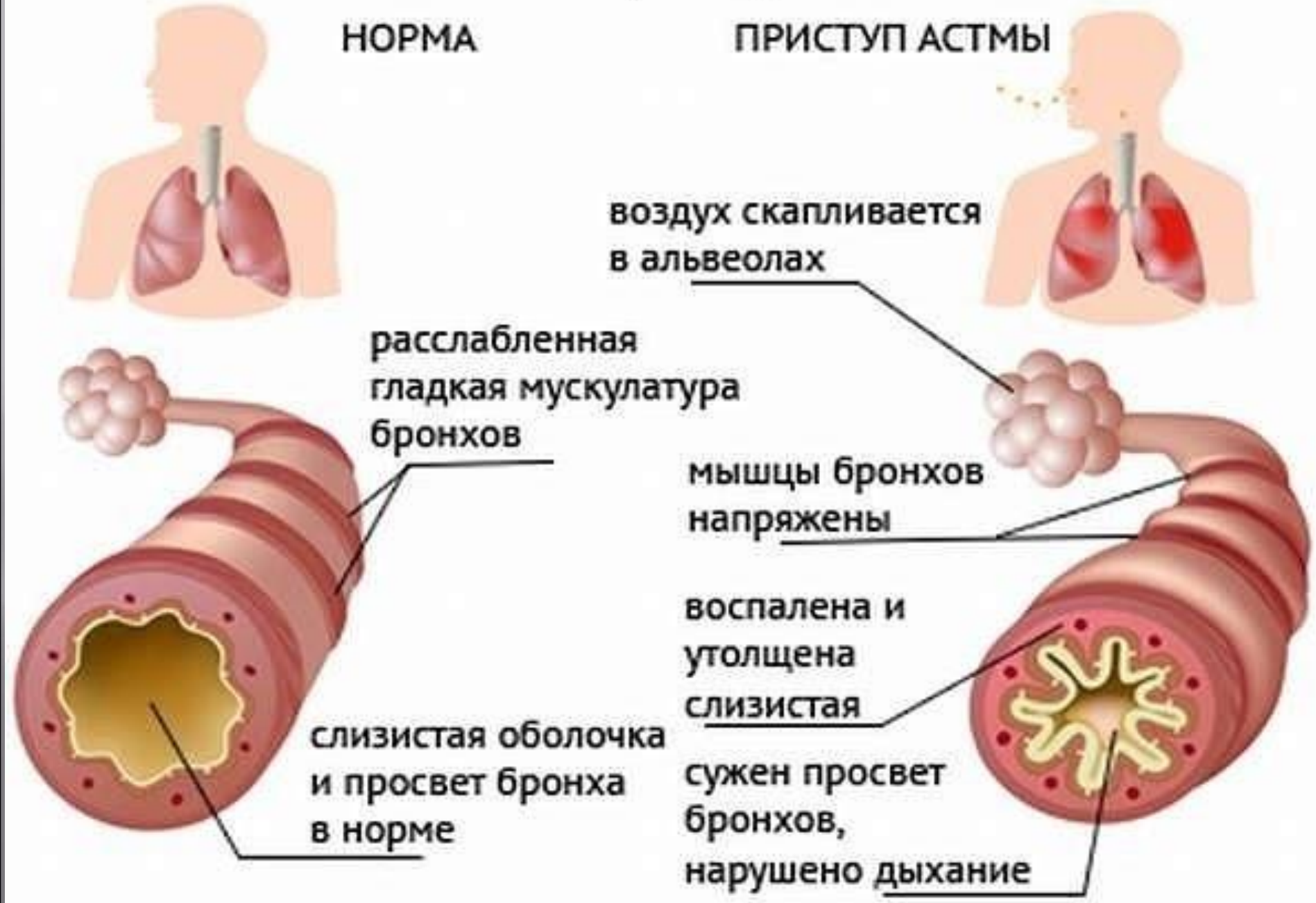

Бронхиальная астма

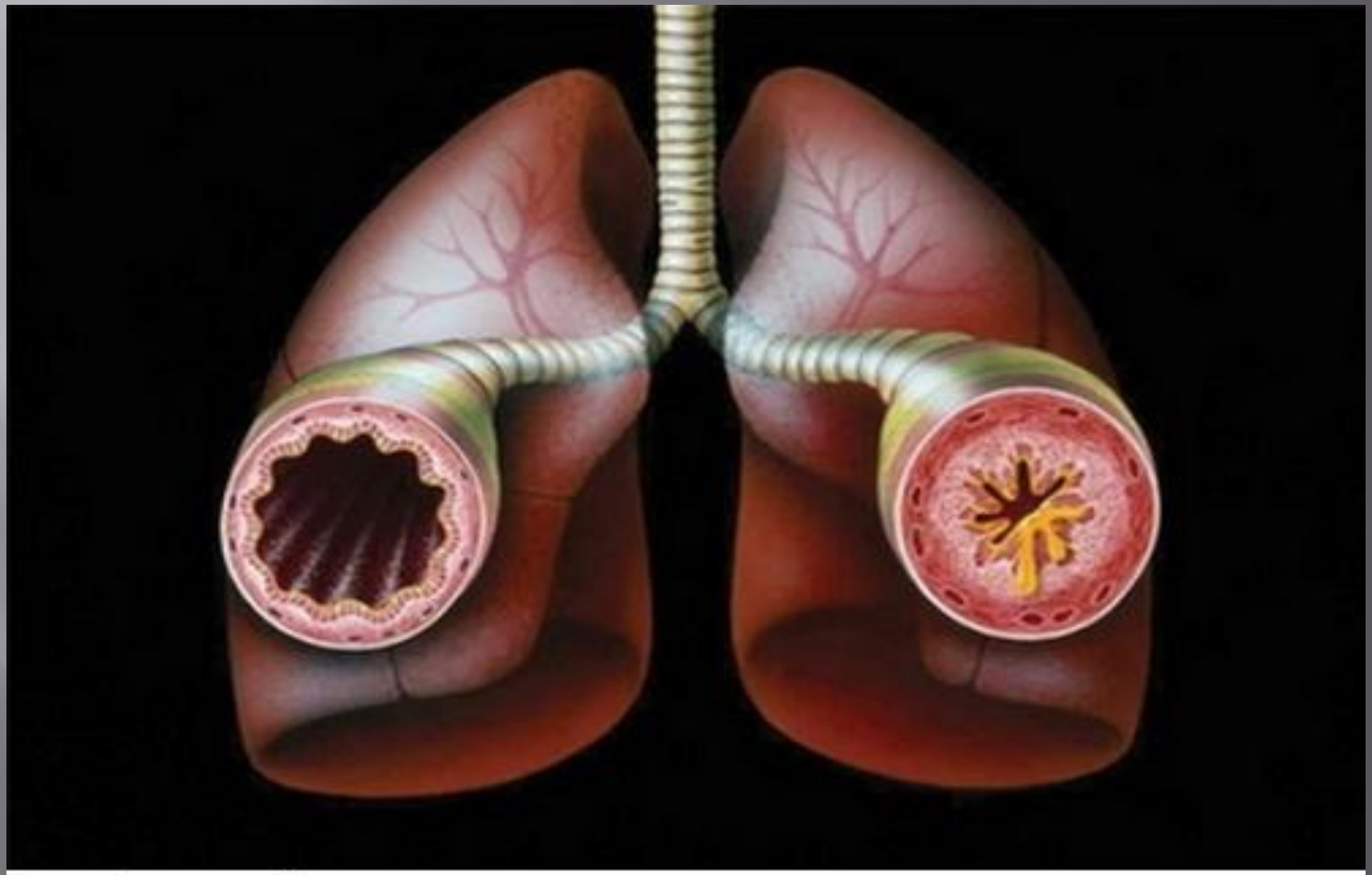

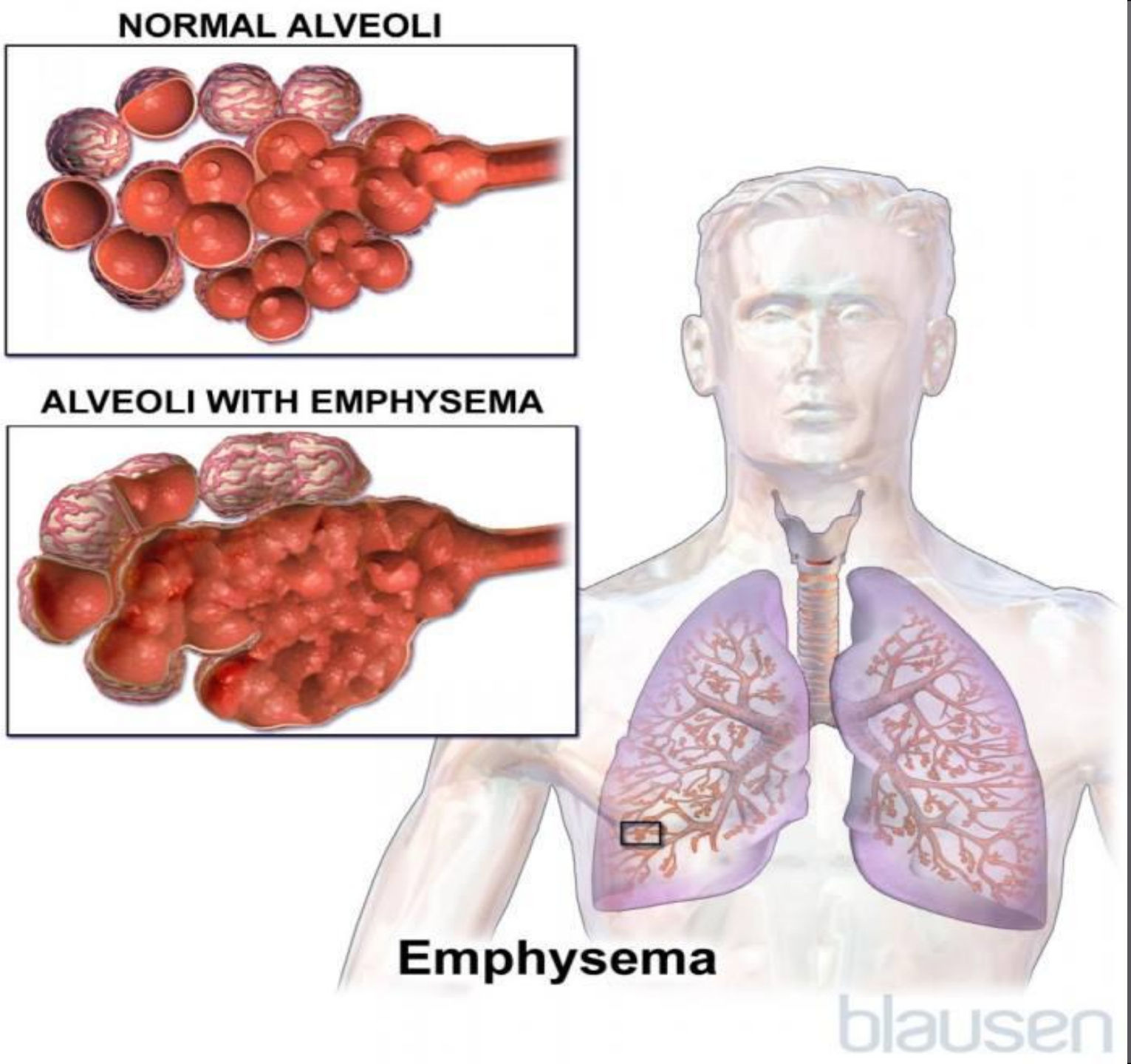
NORMAL ALVEOLI
ALVEOLI WITH EMPHYSEMA
Emphysema
blausen

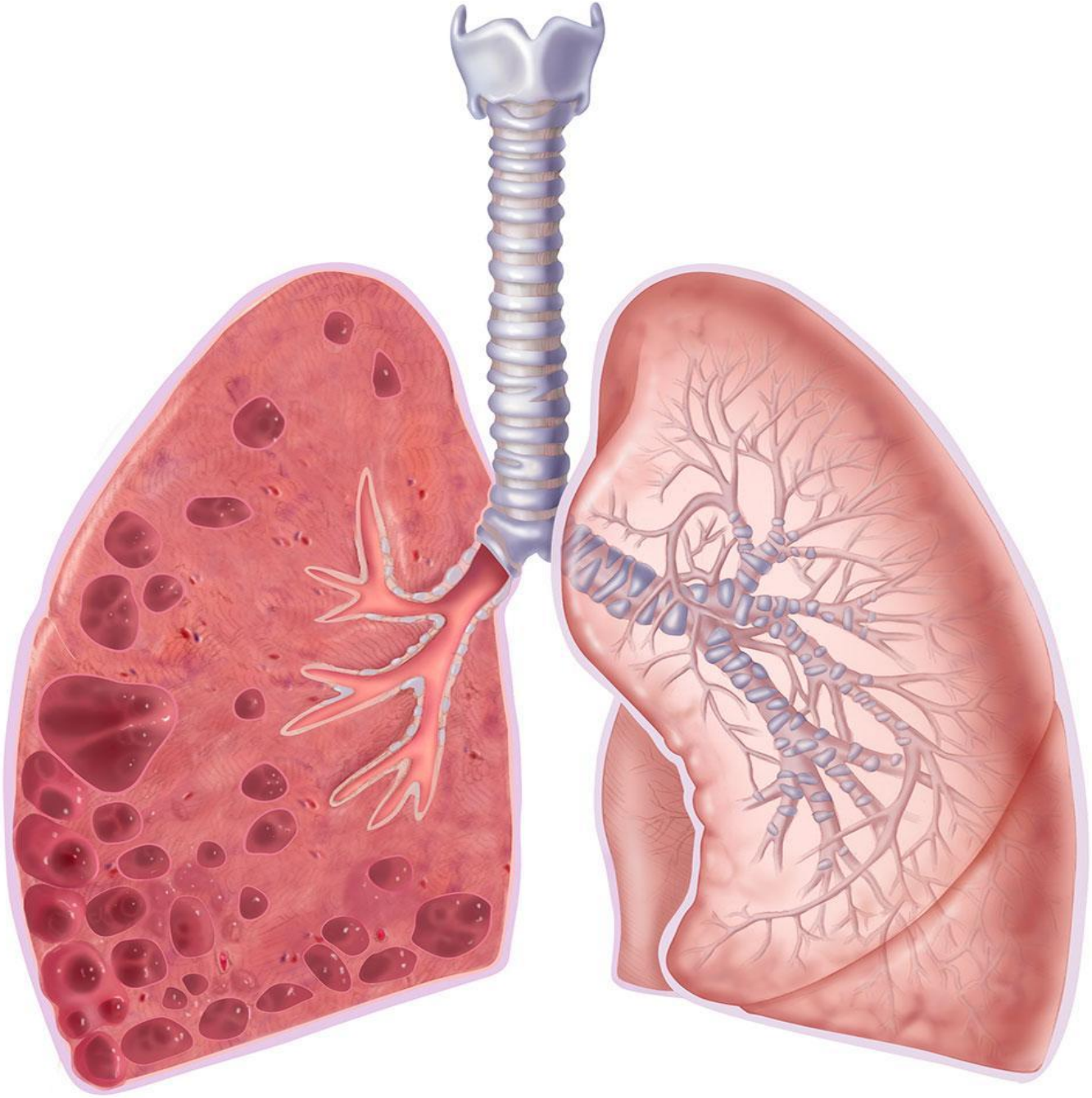

Пневмоторакс - это скопление воздуха внутри плевры

https://www.youtube.com/watch?v=S0H-LM-zw_Y

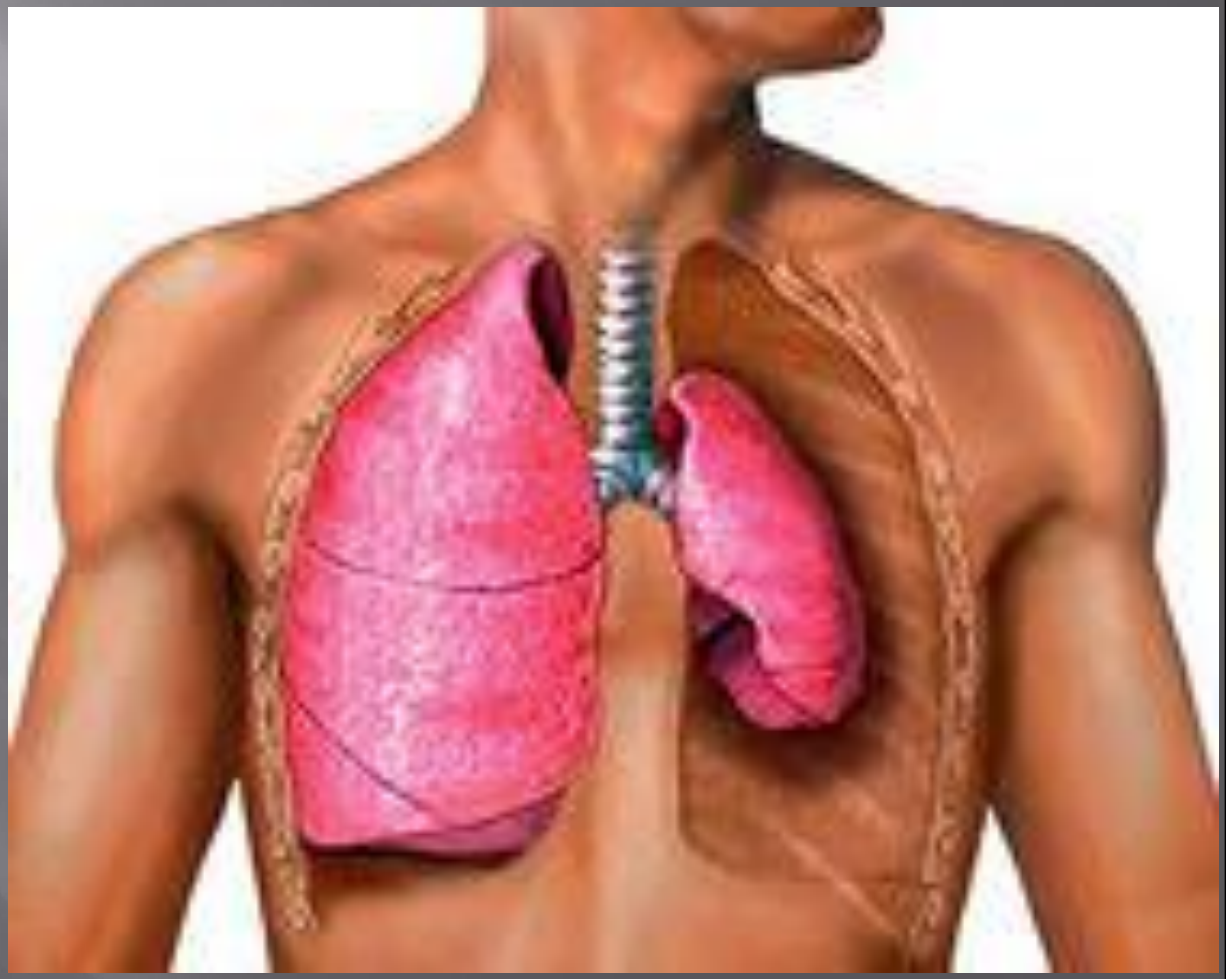

ПНЕВМОТОРАКС

Пневмотораксом называют наличие воздуха в плевральной полости.

Причины пневмоторакса:

- Проникающее ранение грудной полости
- Ранение легкого при переломе ребер
- Разрыв легочной ткани во время кашля при поликистозе легкого (спонтанный пневмоторакс).

Плевральные оболочки и полость

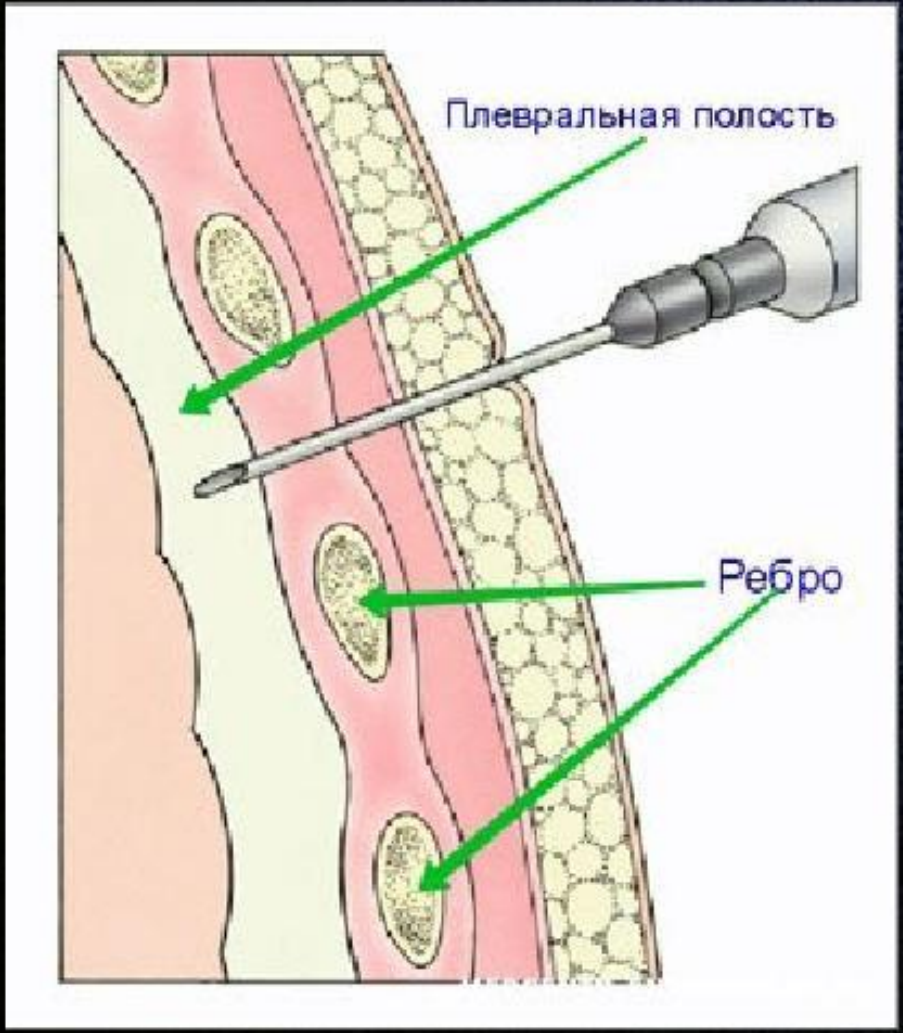

2 листка:

- ***висцеральный:*** **плотно срастается с тканью органа**
- ***париетальный:*** **реберная, медиальная и диафрагмальная плевра**

Плевральная полость **заполнена серозной жидкостью**

ПЛЕВРАЛЬНАЯ ПОЛОСТЬ.

- Изнутри стенка грудной полости покрыта париетальным листком плевры, а легкие ее висцеральным листком. В межплевральной полости находится небольшое количество серозной жидкости. При вдохе объем грудной полости возрастает, а так как плевральная полость изолирована от атмосферы, то давление в ней понижается. Легкие расширяются, давление в альвеолах становится ниже атмосферного и воздух через трахею и бронхи поступает в альвеолы. Во время выдоха объем грудной клетки уменьшается, давление в плевральной щели возрастает, легкие сжимаются и воздух выходит из альвеол

Легкое курильщика

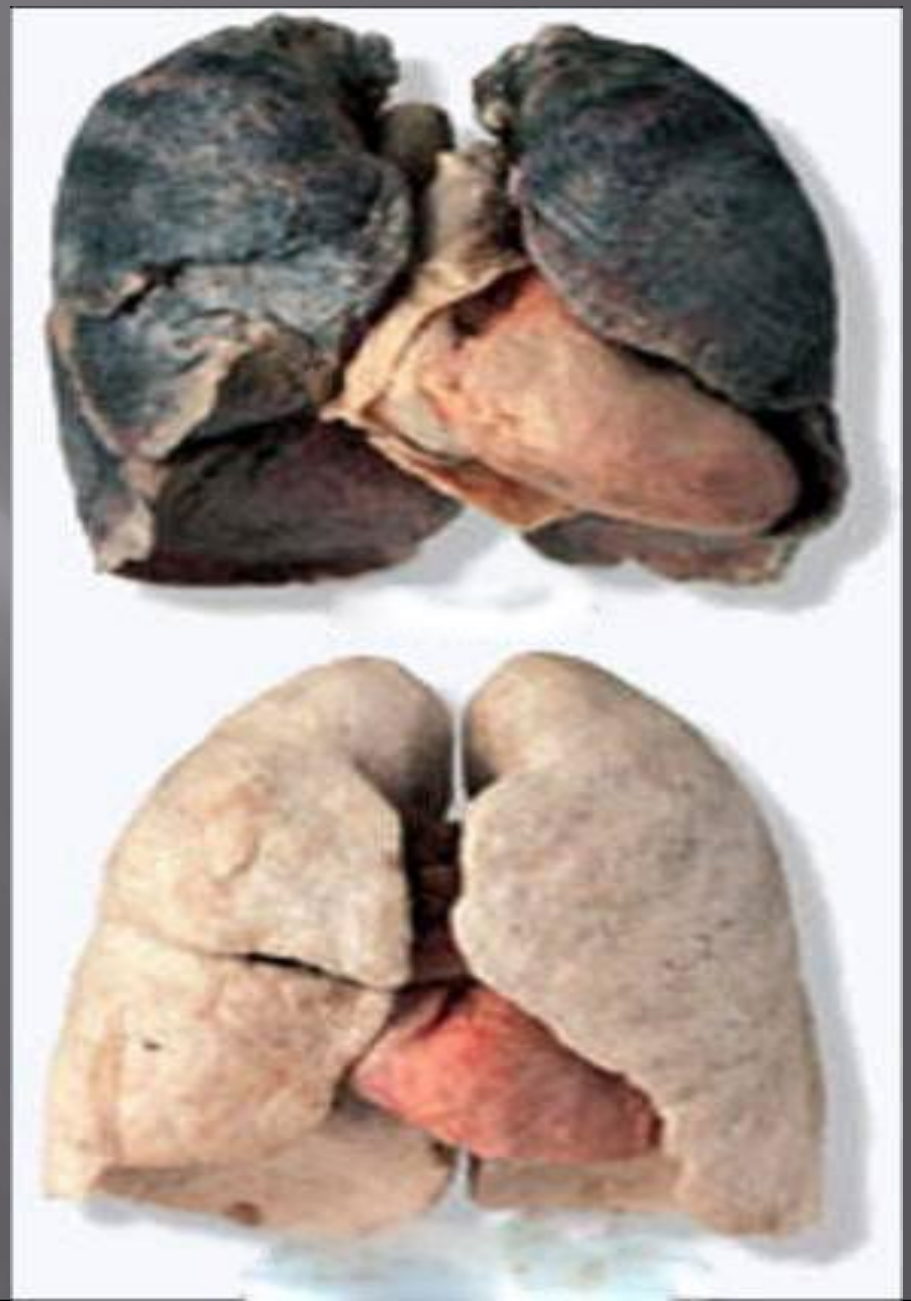

эмфизема

Строение альвеол
в норме и при эмфиземе
Здоровое легкое
Эмфизема

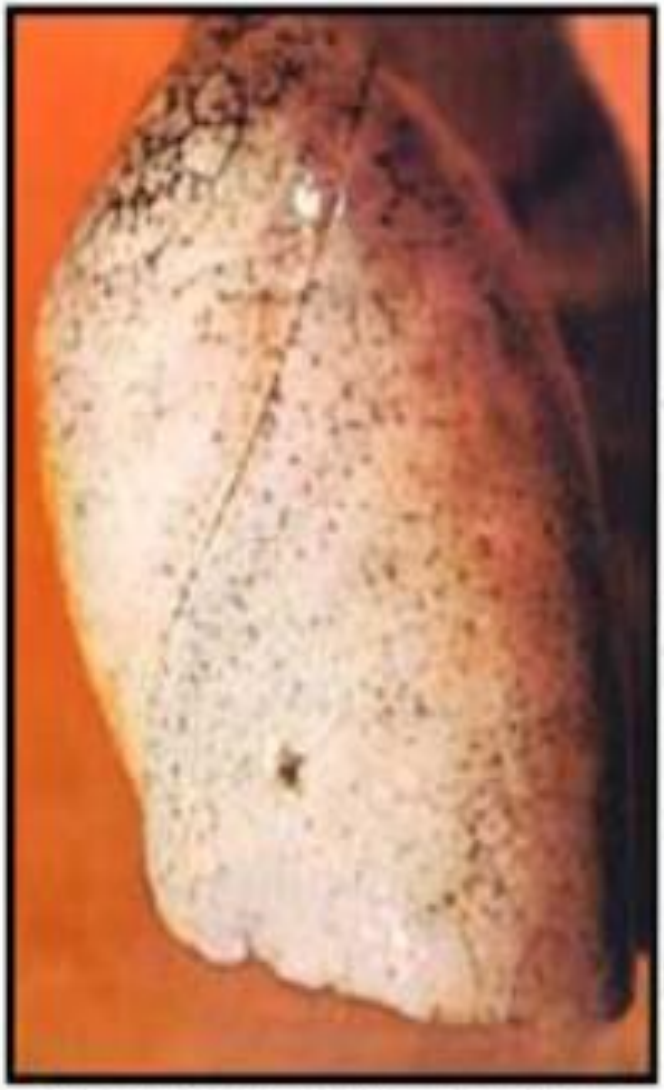

Здоровая ткань легкого

Больная ткань легкого

Жизненная емкость легких (ЖЕЛ)

- **это максимальное количество воздуха, выдыхаемое после самого глубокого вдоха и выдыхаемое после самого полного выдоха.**
- ЖЕЛ зависит от пола, возраста, физ. развития, заболеваний и образа жизни.
- метод определения ЖЕЛ – **спирометрия**,
- норма ЖЕЛ рассчитывается по формуле: ♂ - 5,2×Р - 0,029×В - 3,2; ♀ - 4,9×Р — 0,019×В - 3,76; где В – возраст, Р – рост

ЖЕЛ

дыхательный объем - 300—500 мл

резервный объем вдоха - 1500 мл

резервный объем выдоха - 1500 мл

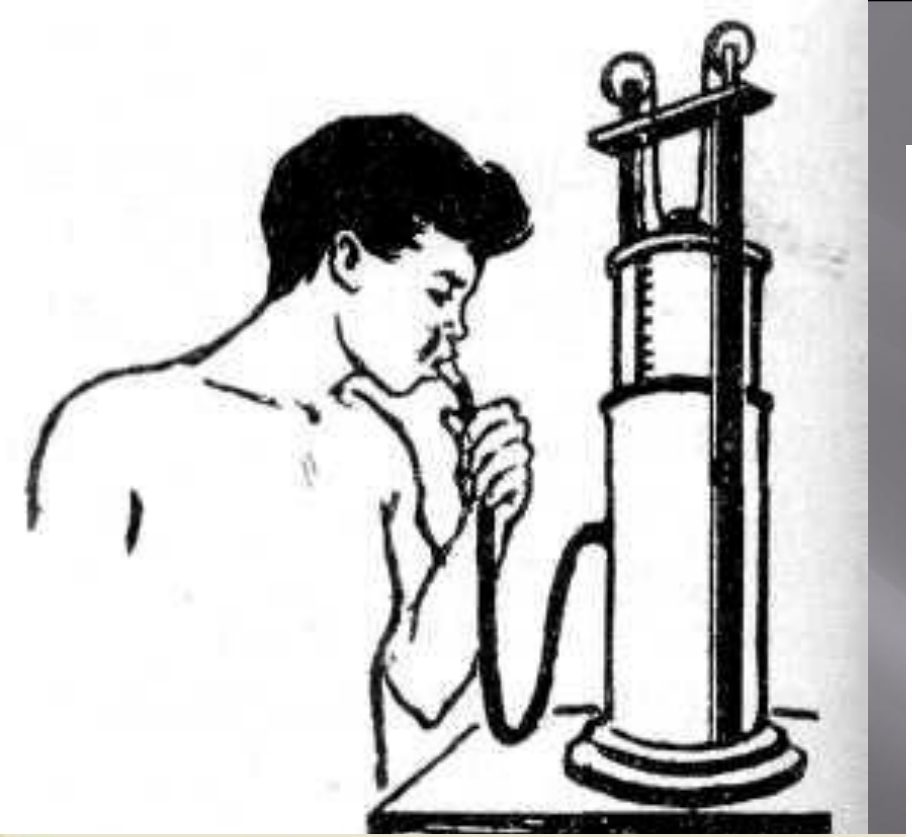

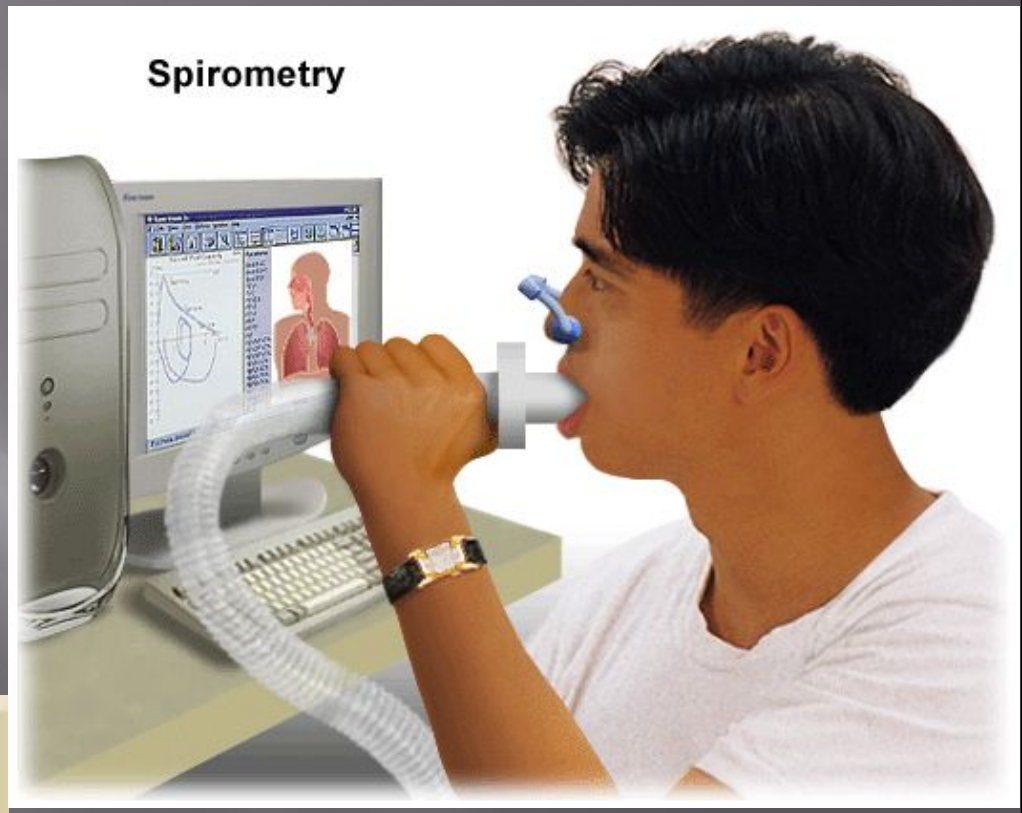
Spirometry

Остаточный объем легких (ООЛ)

- это объем воздуха, остающийся в легких после максимального выдоха, его нельзя измерить;

сурфактант

Сурфактант

- – это пленка поверхностно-активного вещества, покрывающего альвеолы изнутри, он состоит на 90-95% из фосфолипидов и на 5-10% из белка. Функции сурфактанта: – уменьшает поверхностное натяжение альвеол, в результате они легко расправляются на вдохе и не спадаются на выдохе; – препятствует проникновению интерстициальной жидкости в просвет альвеол; – обладает бактерицидной и иммуномодулирующей активностью.

Регуляция дыхания

нервная

- **Непроизвольная регуляция дыхания** → **Дыхательный центр продолговатого мозга**
- **Произвольная регуляция дыхания** → **Кора больших полушарий**

гуморальная

- **Ускоряет частоту дыхания** → **Избыток углекислого газа**
- **Замедляет частоту дыхания** → **Недостаток углекислого газа**

MyShared

дыхательный центр
продолговатый мозг

Регуляция

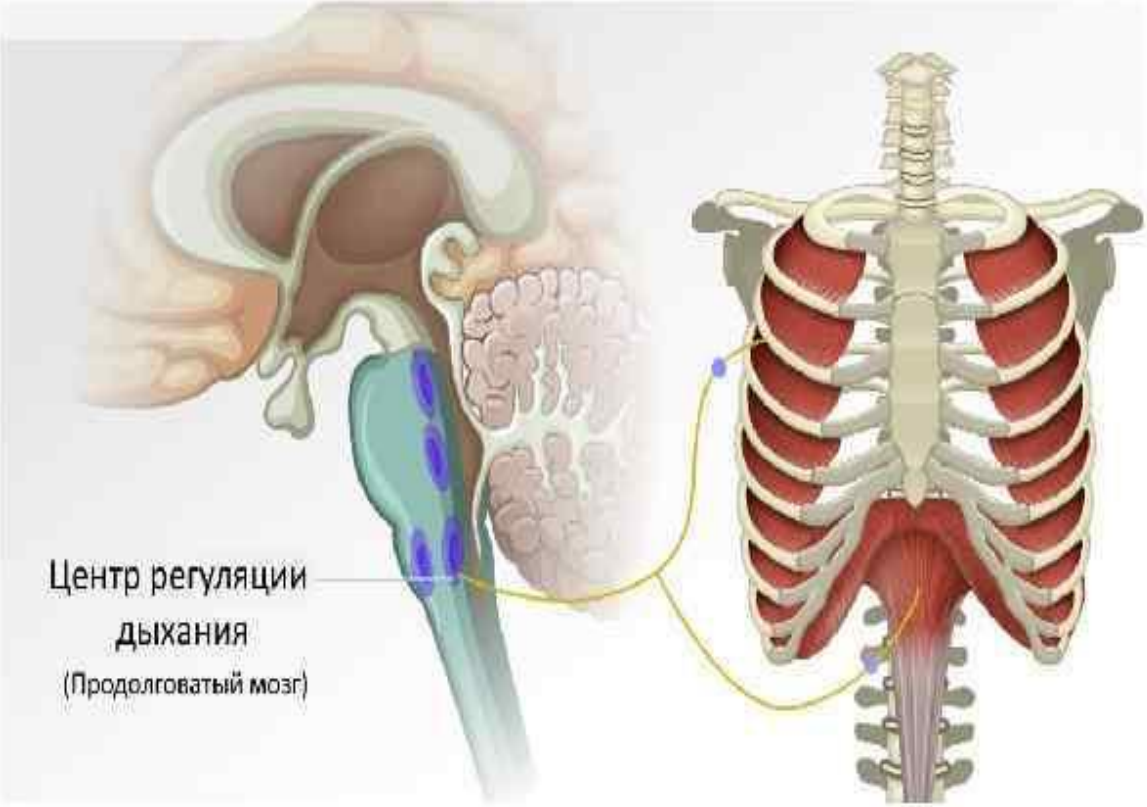

- Дыхательный центр **продолговатого** мозга запускает вдох.
- Рецепторы реагируют в первую очередь на **повышение CO_2** в крови.
- Есть также реакция на **снижение** или **повышение кислорода** в крови.

Без кислорода более всего страдает **головной мозг**

Дыхательные рефлексы

КАШЕЛЬ

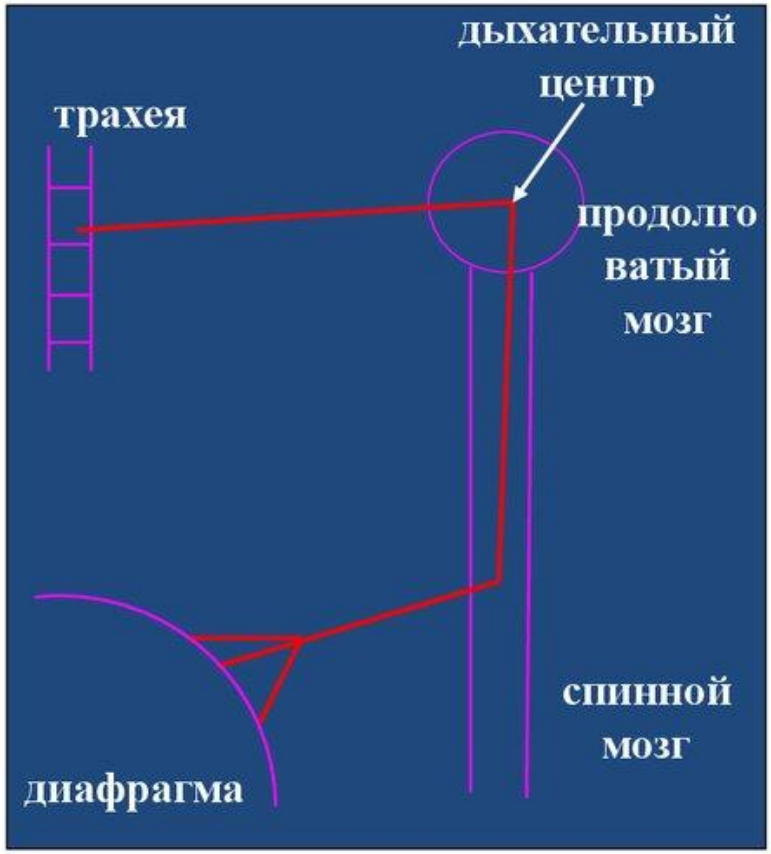

ЧИХАНИЕ

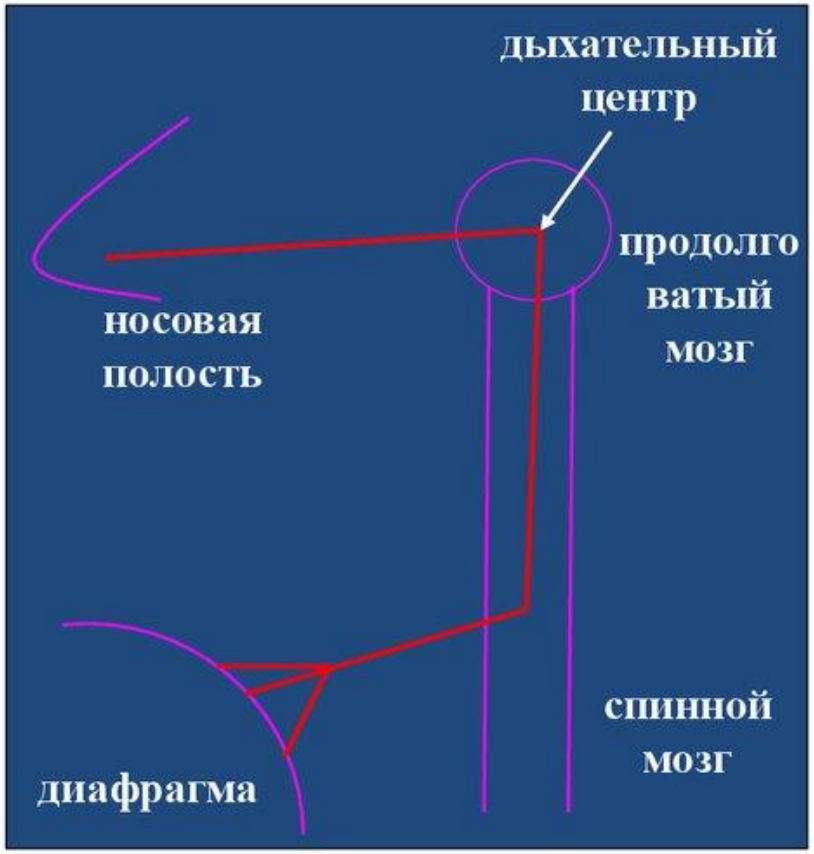

Кессонная болезнь

MyShared

Кессонная болезнь

- При быстром всплытии это равновесие нарушается и избыток азота, переходя из тканей, высвобождается в кровь;
- Азот не успевает диффундировать в легкие и наружу, образуя в крови газовые пузырьки.

Причины кессонной болезни

Насыщение лёгких газами у аквалангиста

на уровне моря

- парциальное давление **азота**, 0.8 атм,
- парциальное давление кислорода, 0.2 атм

на глубине 30 м

- парциальное давление **азота**, 3.2 атм,
- парциальное давление кислорода, 0.8 атм

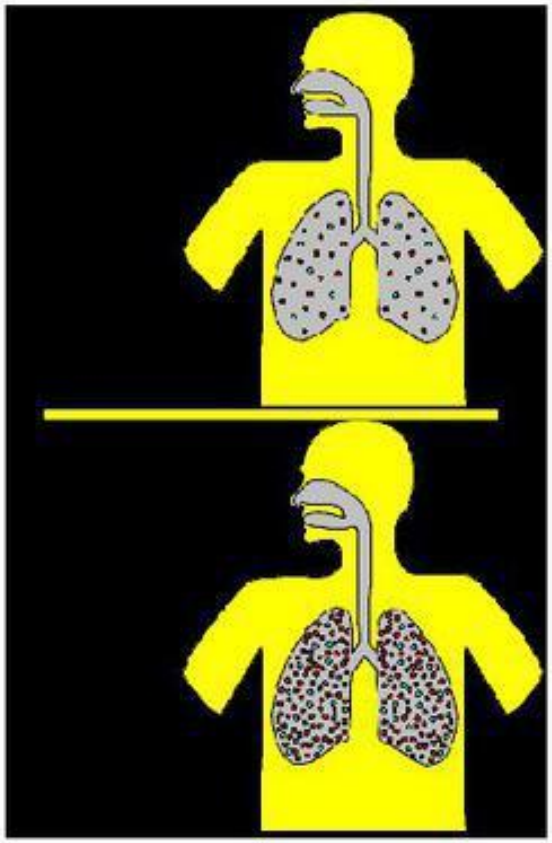

- азот
- кислород

MyShared

«Дыхательные центры»

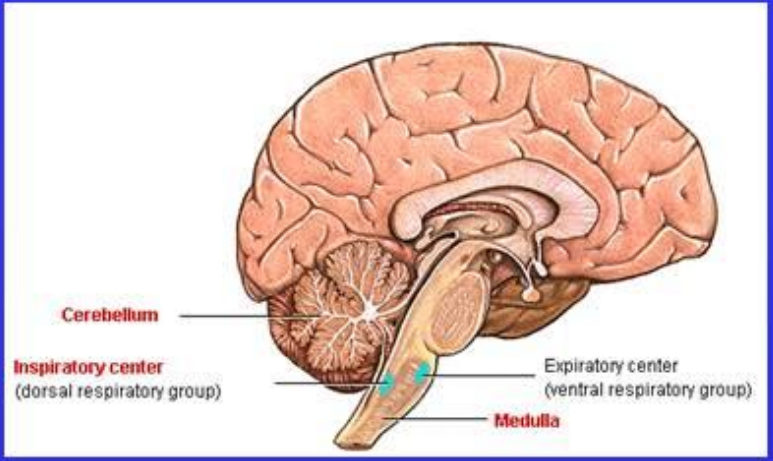

Отдел ЦНС	*Группа нейронов*	*Предполагаемая функция*
Кора больших полушарий	–	Произвольная (волевая) модуляция частоты и глубины дыхания
Варолиев мост	Пневмотаксический центр	Регулятор времени вдоха (прерыватель вдоха)
	Центр апноэ	Главный стимулятор вдоха, работающий непрерывно
Продолговатый мозг	Дорсальная дыхательная группа (ДДГ)	Водитель ритма дыхания (запуск очередного вдоха)
	Вентральная дыхательная группа (ВДГ)	Непосредственный регулятор вдоха – выдоха: активен в обеих фазах
Спинной мозг	Инспираторные и экспираторные спинальные мотонейроны	Иннервация дыхательной мускулатуры