

Лекция

по теме «Рак легкого»

Классификация (по В.А.Самсонову)

По форме роста

1. Узловой (массивный) рак
 - Внутридолевой
 - Прикорневой
 - Верхушечный
2. Разветвленный рак
3. Полипозный рак

По фазам развития

1. Начальная фаза
2. Фаза инфильтрирующего роста и метастазирования
3. Фаза распада

Клиника.

Заболевание развивается постепенно. Первыми проявлениями являются:

сухой надсадный **«беспричинный» кашель** в 80-85% встречается. Если возраст более 40 лет, то это должно насторожить, ибо это рефлекторный кашель при раздражении опухолью слизистой бронха.

При изъязвлении опухоли наступает **кровохарканье** - в 50-60%. Кровохарканье может быть и однократно, при распаде небольшой опухоли бронха.

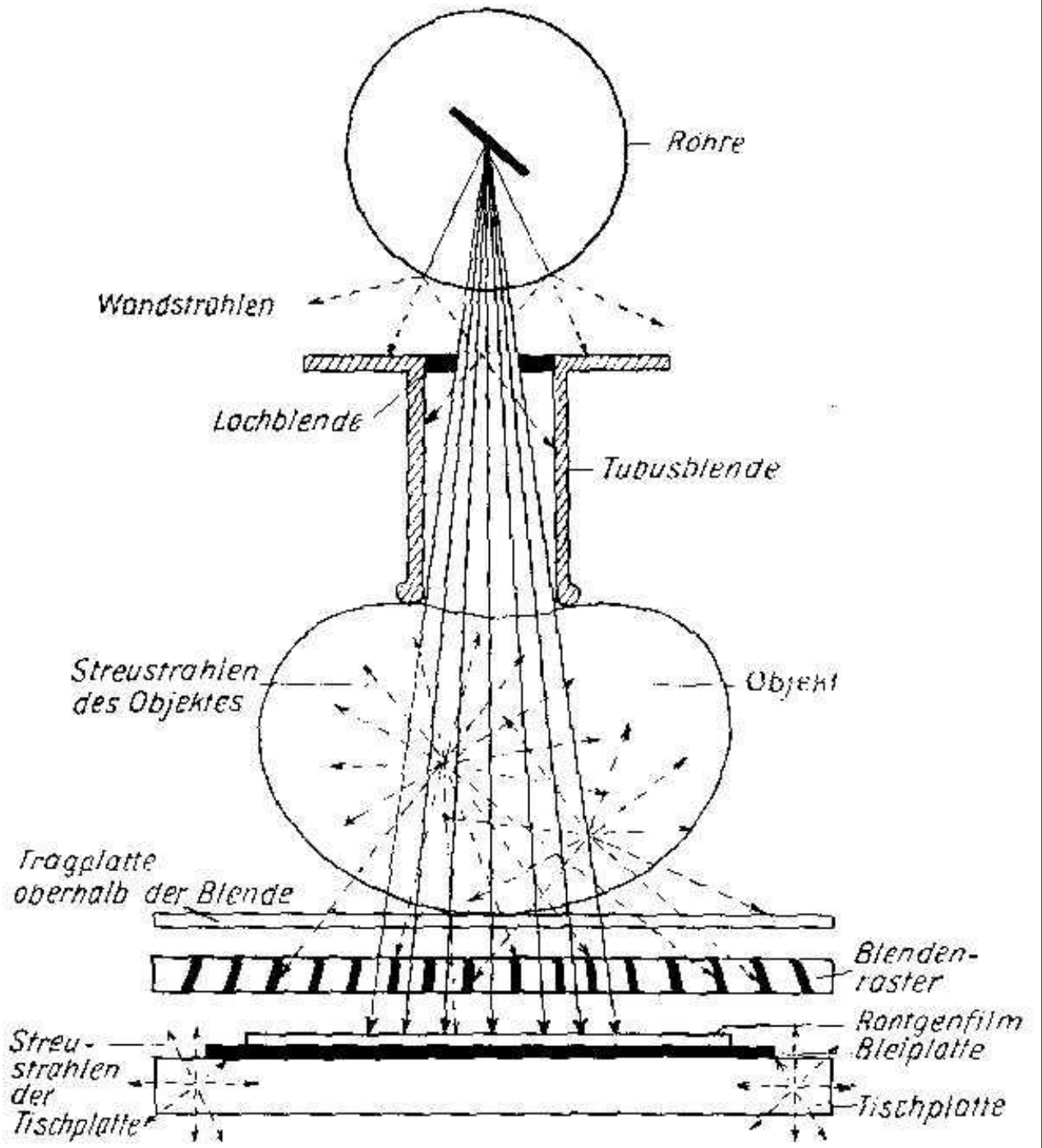
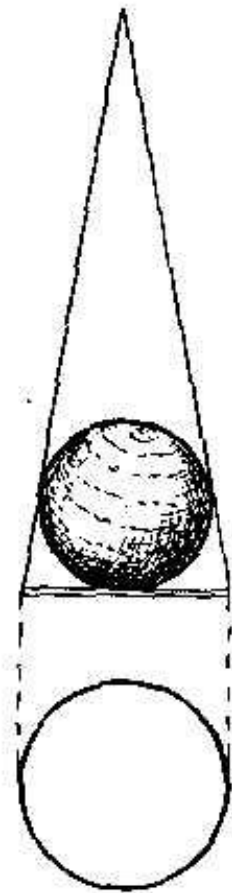
Боль на стороне поражения - часто под видом невралгии. Боль рефлекторная глушится наркотиками, но не проходит, всегда чувствуется болевой бок.

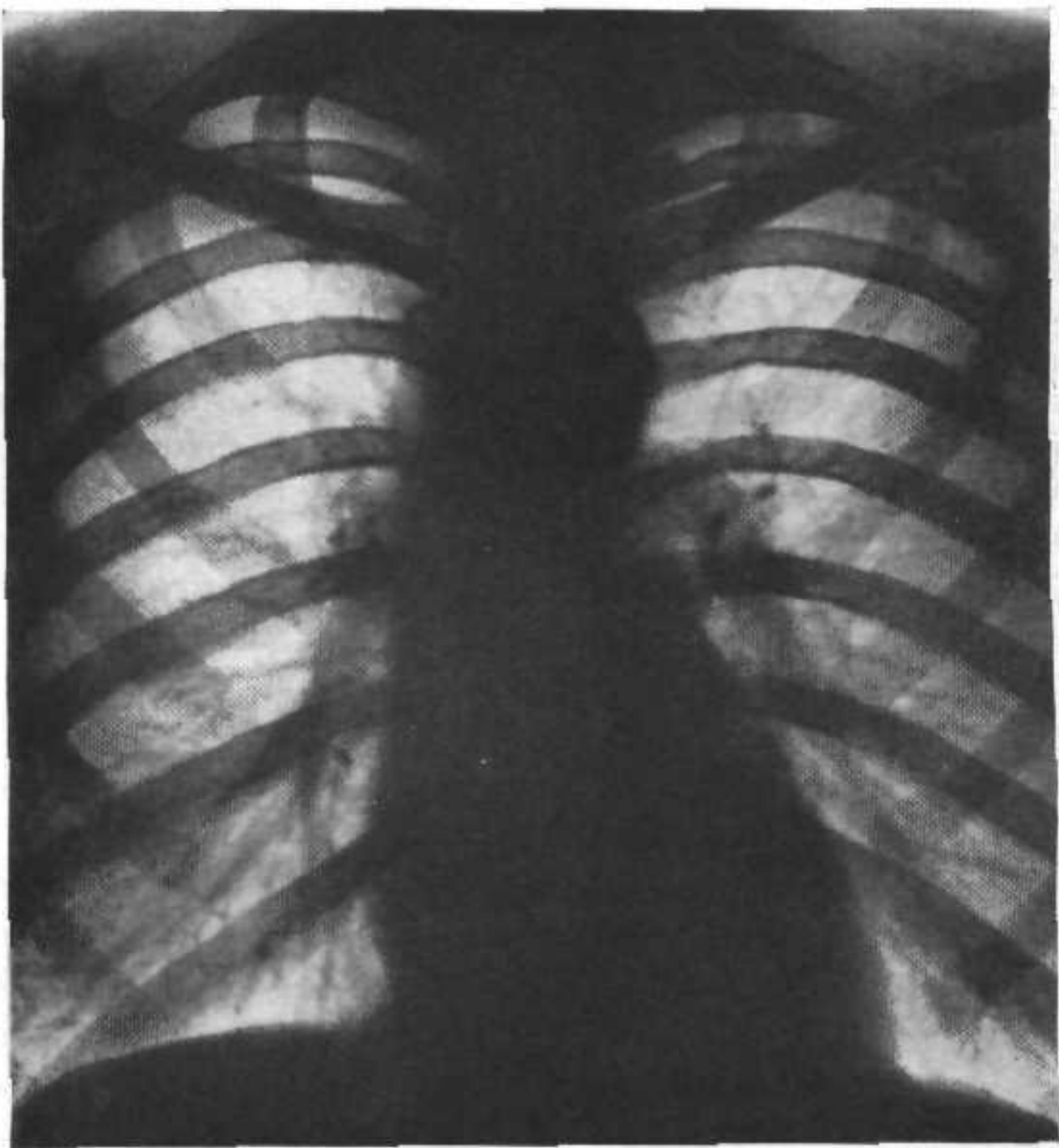
Одышка в 20-25% рефлекторная, возникает чаще при нагрузках.

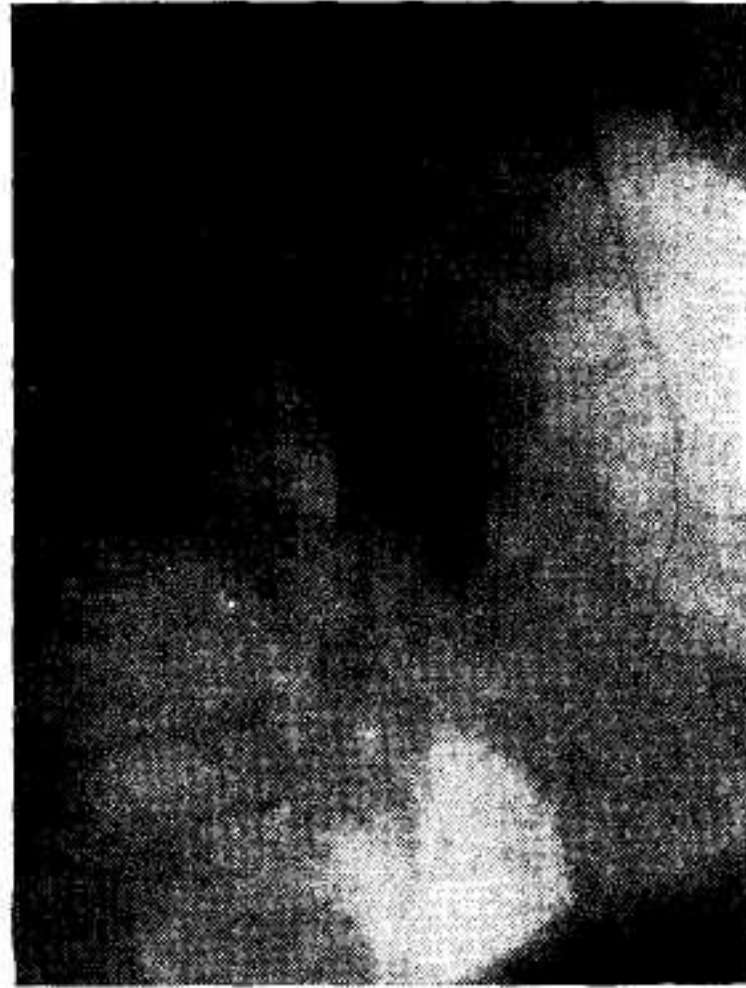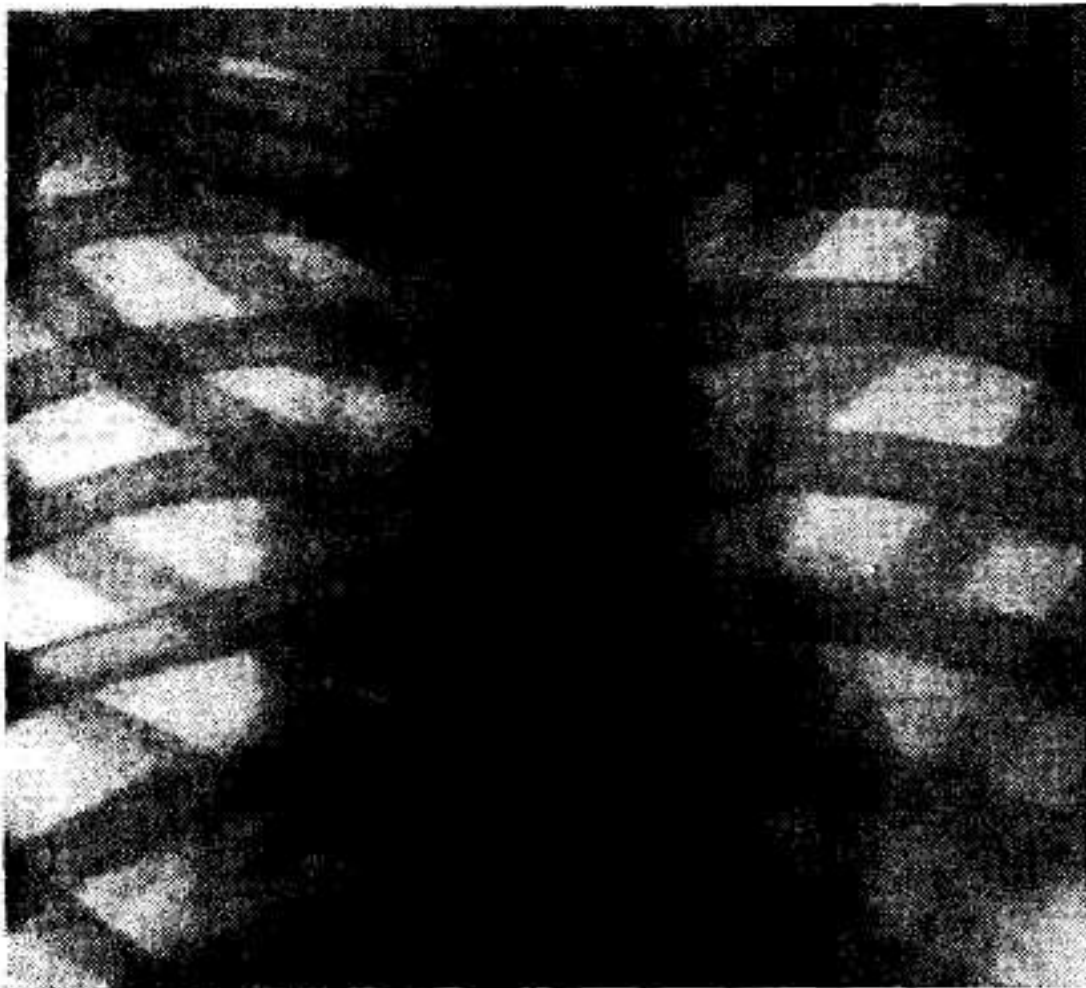
Явления дискомфорта: потеря веса, отсутствие аппетита, субфебрильная температура и т.д.

Физикальные данные скудные.

При исследовании крови - гипохромная анемия, лейкоцитоз 12-16 тыс., ускоренная СОЭ - 50-60мм/час. Симптоматика периферического рака еще более бедна, скудна.

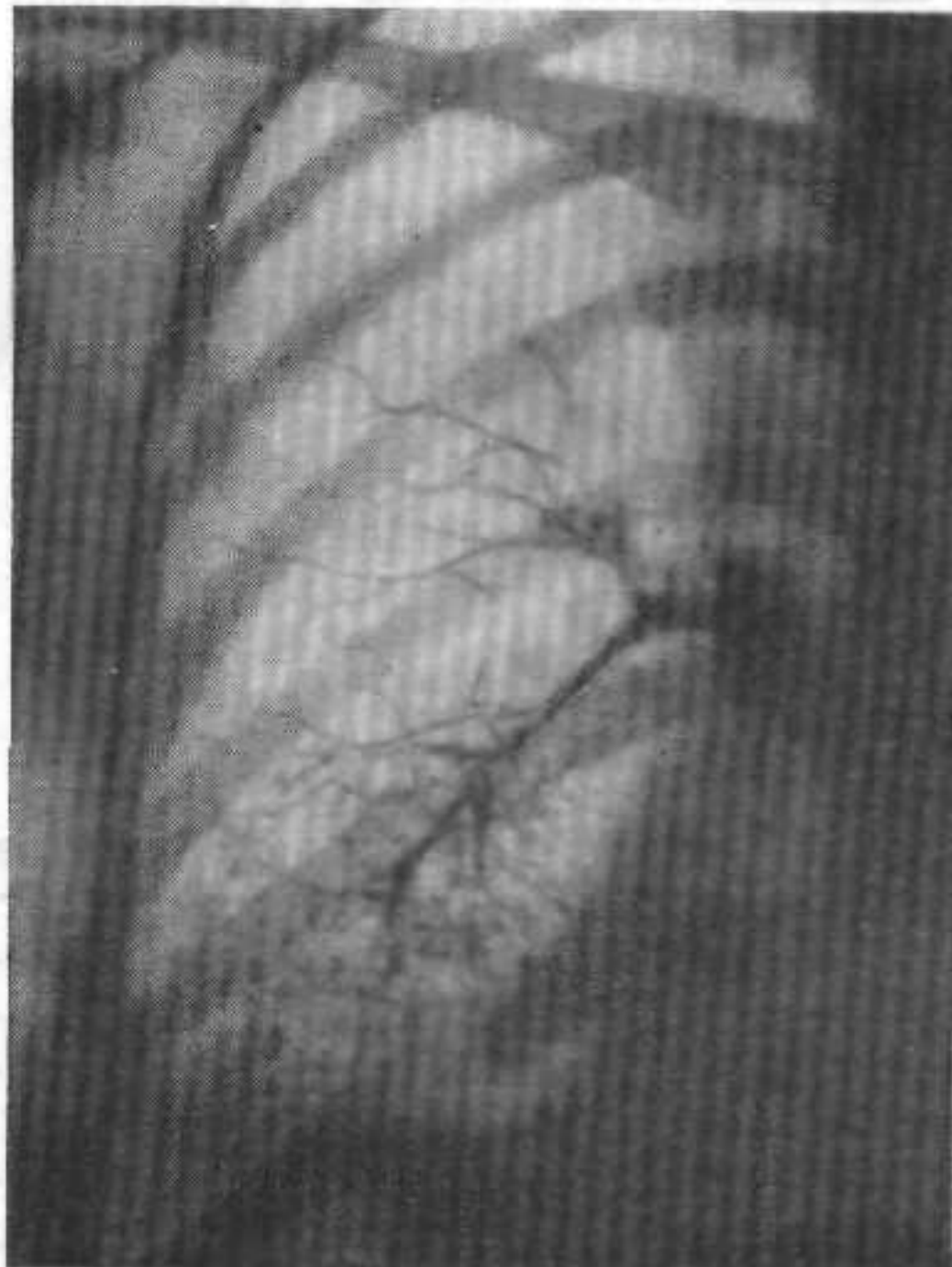




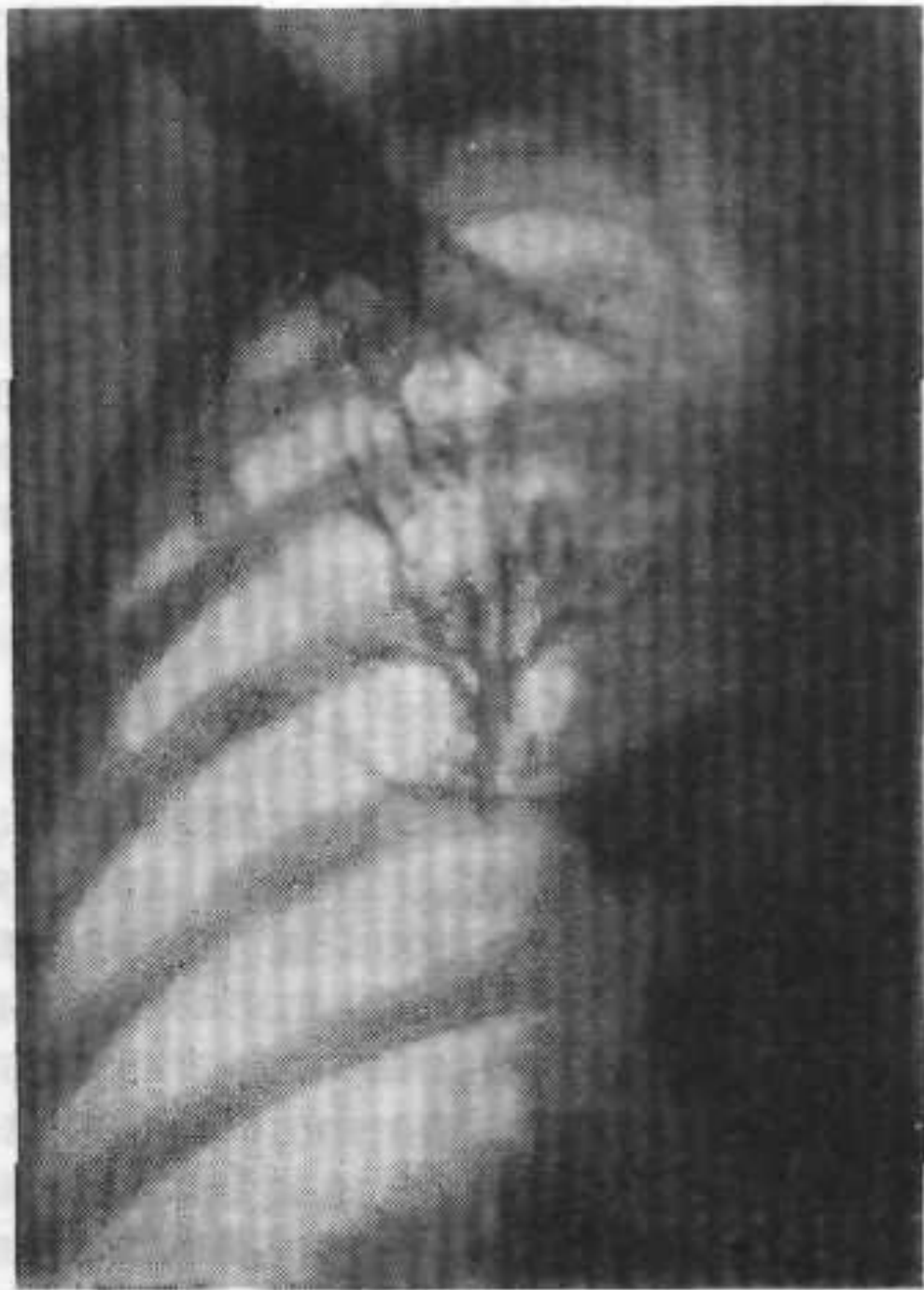
- Рак правого бронха в прямой и боковой проекции

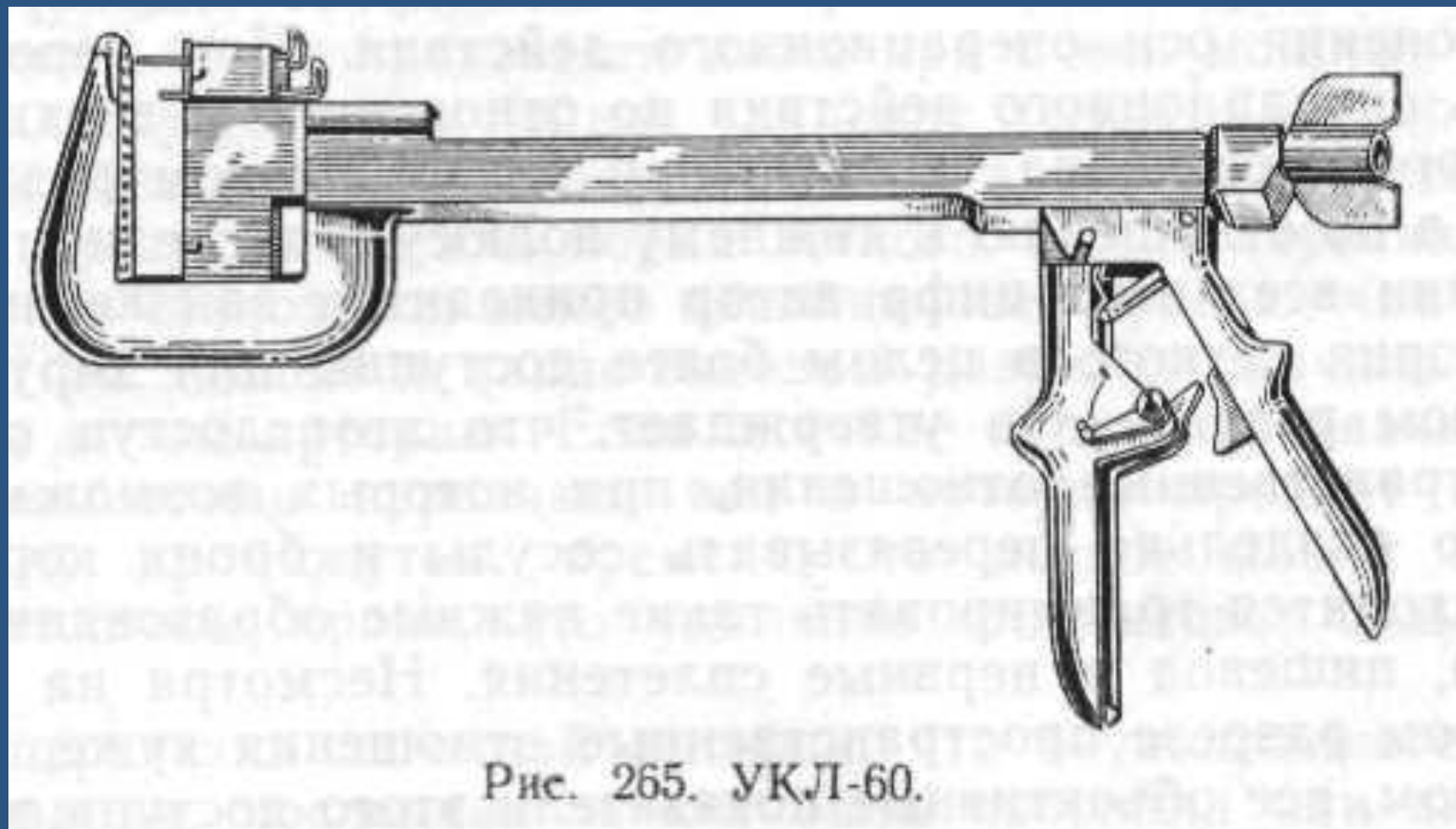
Бронхограмма.
Ампутация
правого
промежуточного
bronха
вследствие
опухоли

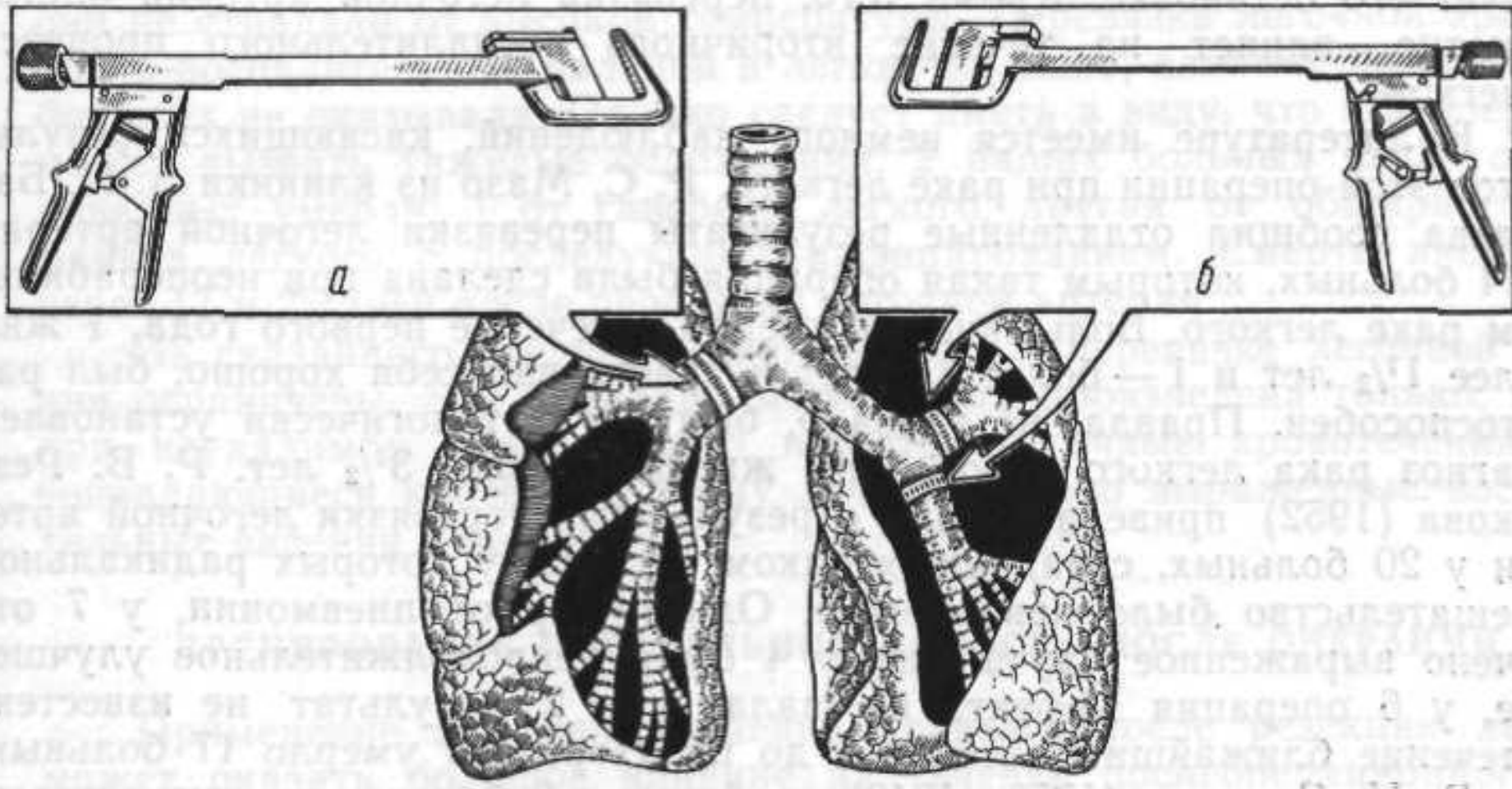


Тот же
больной,
Бронхограмма.
Обрыв
нижнедолевого
bronха



Ушиватель корня легкого

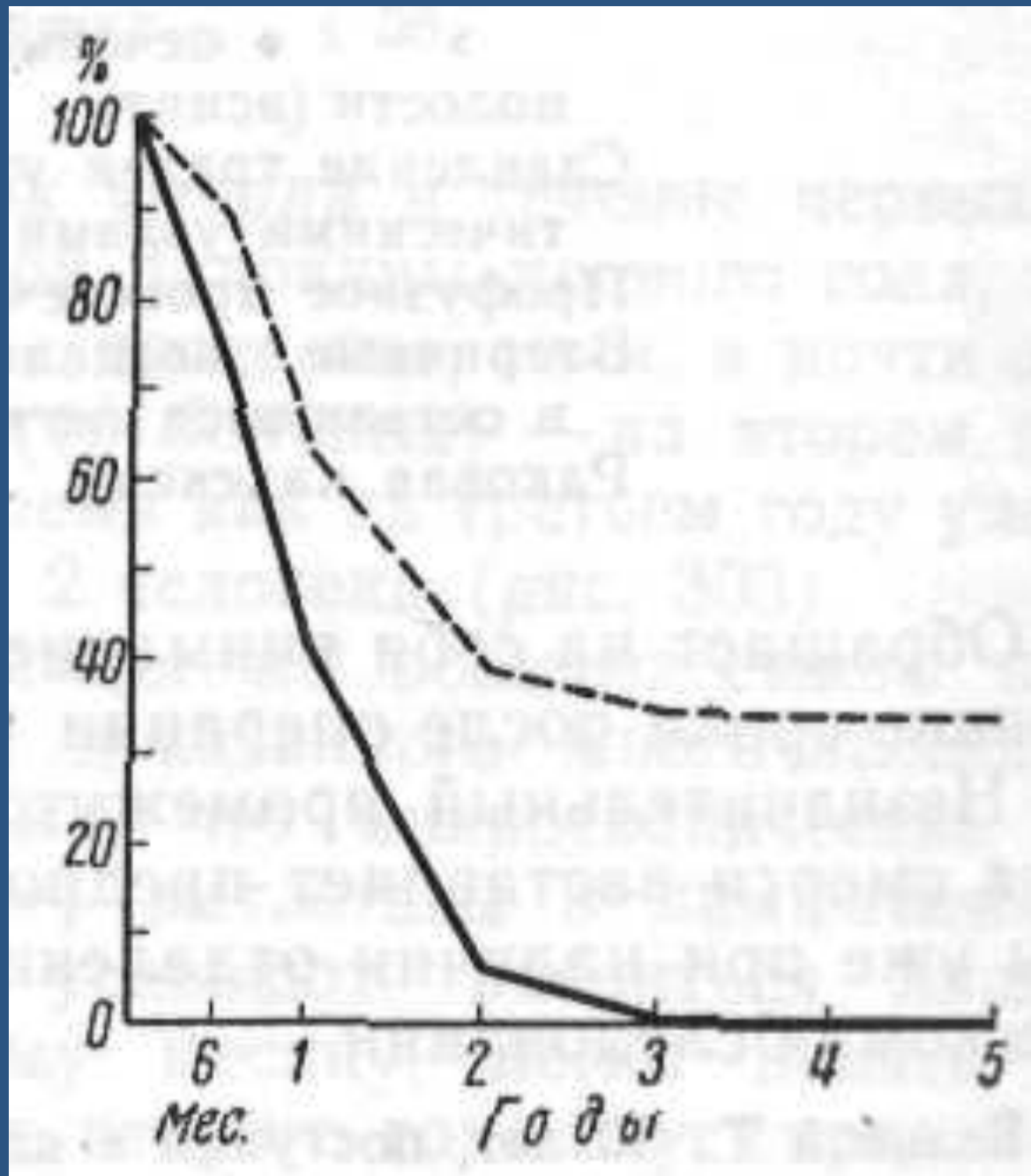




Аппараты для ушивания бронхов металлическими скобками.

- для главного бронха; б - для долевого
бронха.

Кривая сроков
продолжительност
и жизни 43
больных,
перенесших
резекцию легкого
5 лет назад и
более
(прерывистая
линия), кривая
сроков
продолжительност
и жизни 60 иноперабель-
ных больных
(прямая линия).



Спасибо за внимание!