ХИРУРГИЧЕСКАЯ АНАТОМИЯ ШЕИ

ПЛАН

1. Треугольники шеи и их практическое значение.
2. Классификация фасций шеи.
3. Пространства шеи и их значение.
4. Операции на органах шеи.
5. Особенности ПХО ран шеи.

ОБЛАСТИ ШЕИ.
(передний отдел)

- надподъязычная область,

- подподъязычная область (на уровне тела подъязычной кости).

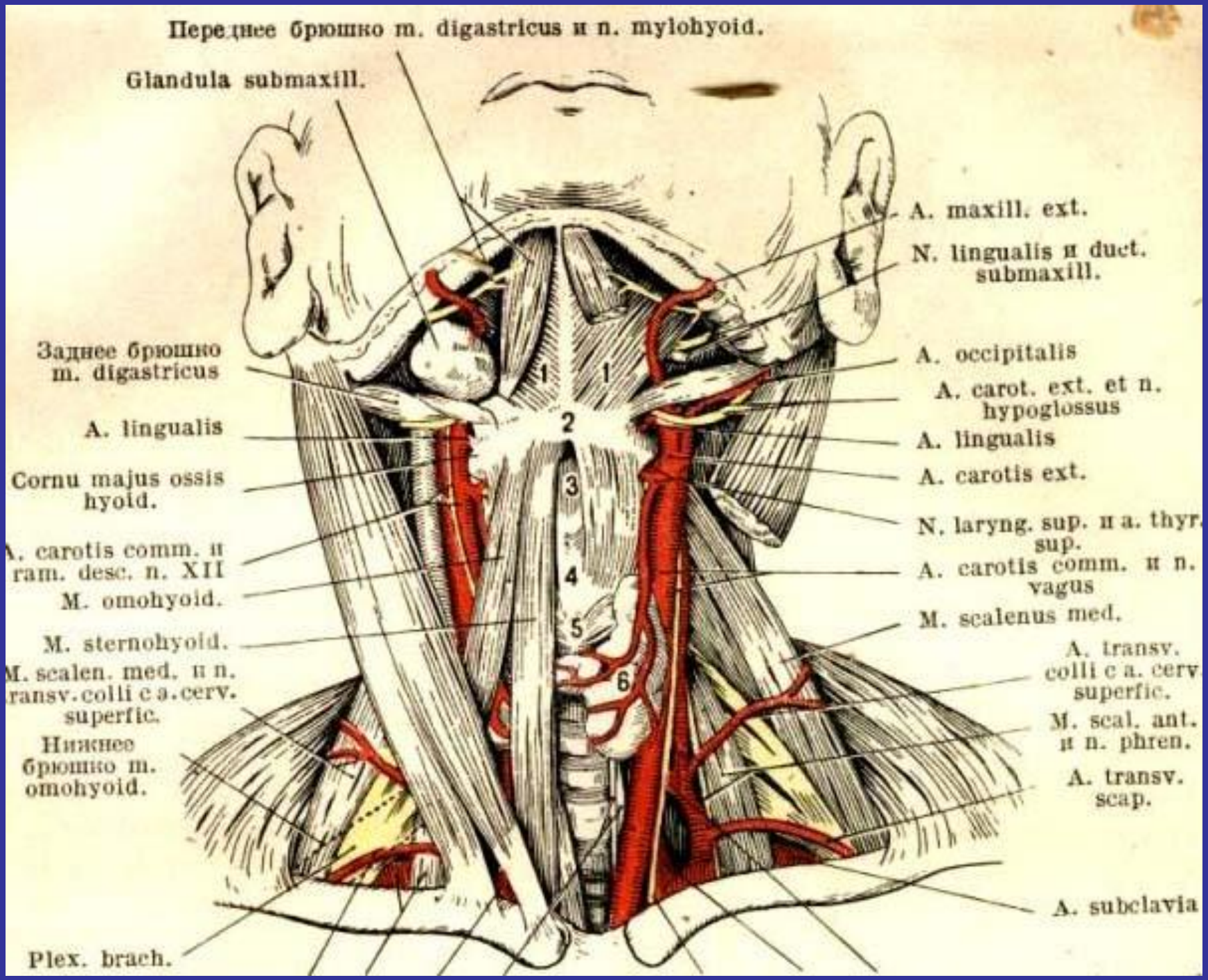
Переднее брюшко m. digastricus и n. mylohyoid.
Glandula submaxill.
A. maxill. ext.
N. lingualis и duct. submaxill.
Заднее брюшко m. digastricus
A. occipitalis
A. carot. ext. et n. hypoglossus
A. lingualis
A. lingualis
Cornu majus ossis hyoid.
A. carotis ext.
N. laryng. sup. и a. thyr. sup.
A. carotis comm. и ram. desc. n. XII
A. carotis comm. и n. vagus
M. omohyoid.
M. scalenus med.
M. sternohyoid.
A. transv. colli с a. cerv. superfic.
M. scalen. med. и n. transv. colli с a. cerv. superfic.
M. scal. ant. и n. phren.
Нижнее брюшко m. omohyoid.
A. transv. scap.
A. subclavia
Plex. brach.
1
1
2
3
4
5
6

ТРЕУГОЛЬНИКИ НАДПОДЪЯЗЫЧНОЙ ОБЛАСТИ:

1. непарный подбородочный,

2. поднижнечелюстные треугольники (парные).

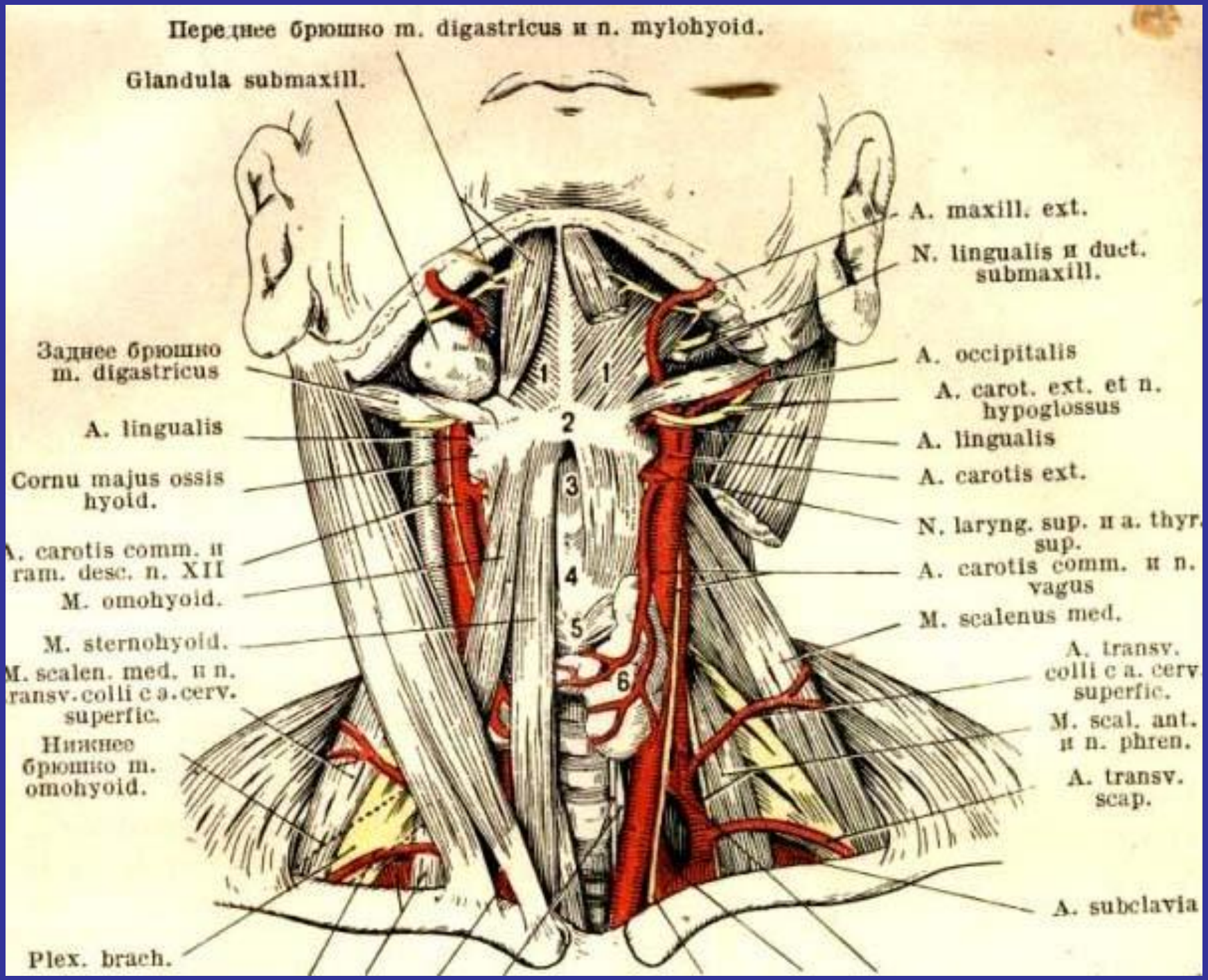
Переднее брюшко m. digastricus и n. mylohyoid.
Glandula submaxill.
A. maxill. ext.
N. lingualis и duct. submaxill.
Заднее брюшко m. digastricus
A. occipitalis
A. carot. ext. et n. hypoglossus
A. lingualis
A. lingualis
Cornu majus ossis hyoid.
A. carotis ext.
N. laryng. sup. и a. thyr. sup.
A. carotis comm. и ram. desc. n. XII
A. carotis comm. и n. vagus
M. omohyoid.
M. scalenus med.
M. sternohyoid.
A. transv. colli с a. cerv. superfic.
M. scalen. med. и n. transv. colli с a. cerv. superfic.
M. scal. ant. и n. phren.
Нижнее брюшко m. omohyoid.
A. transv. scap.
A. subclavia
Plex. brach.
1
1
2
3
4
5
6

МЕДИАЛЬНЫЙ ТРЕУГОЛЬНИК (границы)

- срединная линия,
- заднее брюшко двубрюшной мышцы,
- грудино-ключично-сосцевидная мышца.

МЕДИАЛЬНЫЙ ТРЕУГОЛЬНИК

- лопаточно-трахеальный треугольник,

- лопаточно-подъязычный треугольник (сонный треугольник).

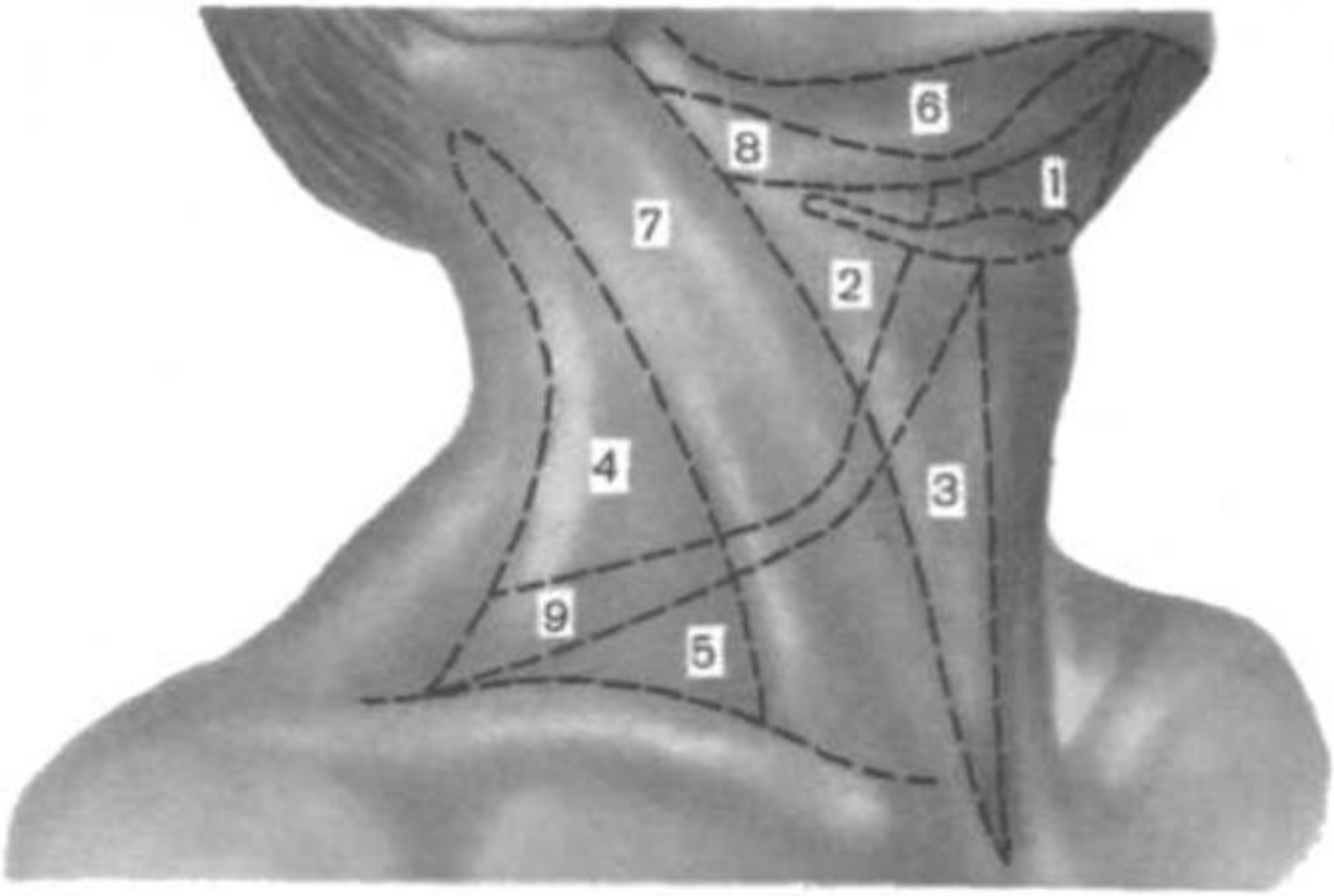
6
8
1
7
2
4
3
9
5

Лопаточно-трахеальный треугольник.

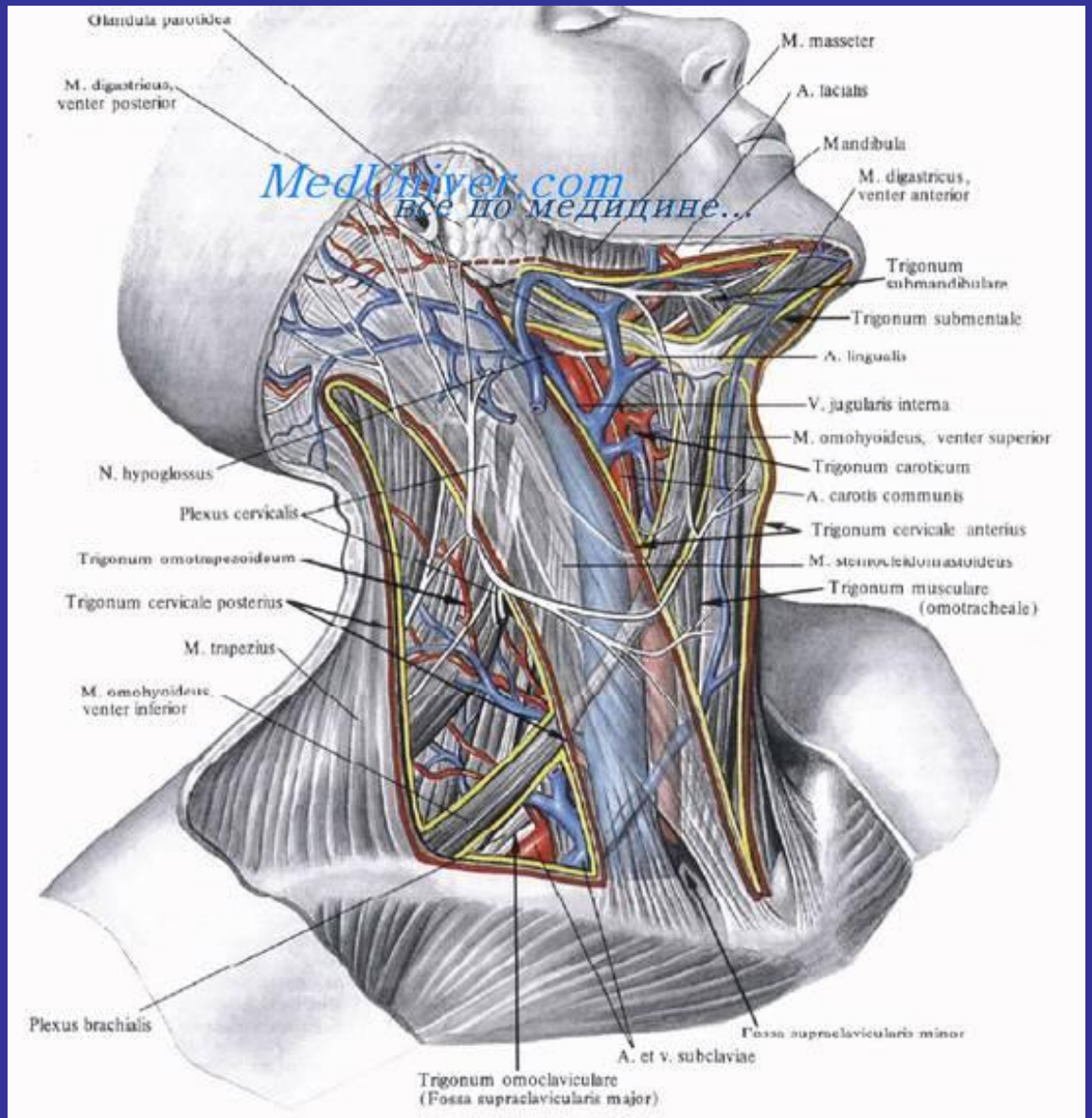

MedUniver.com
Все по медицине...

ЛАТЕРАЛЬНЫЙ ТРЕУГОЛЬНИК (границы)

- задний край грудино-ключично-сосцевидной мышцы,
- верхний край ключицы,
- латеральный край трапециевидной мышцы.

ЛАТЕРАЛЬНЫЙ ТРЕУГОЛЬНИК

- лопаточно-ключичный треугольник,

- лопаточно-трапециевидный треугольник.

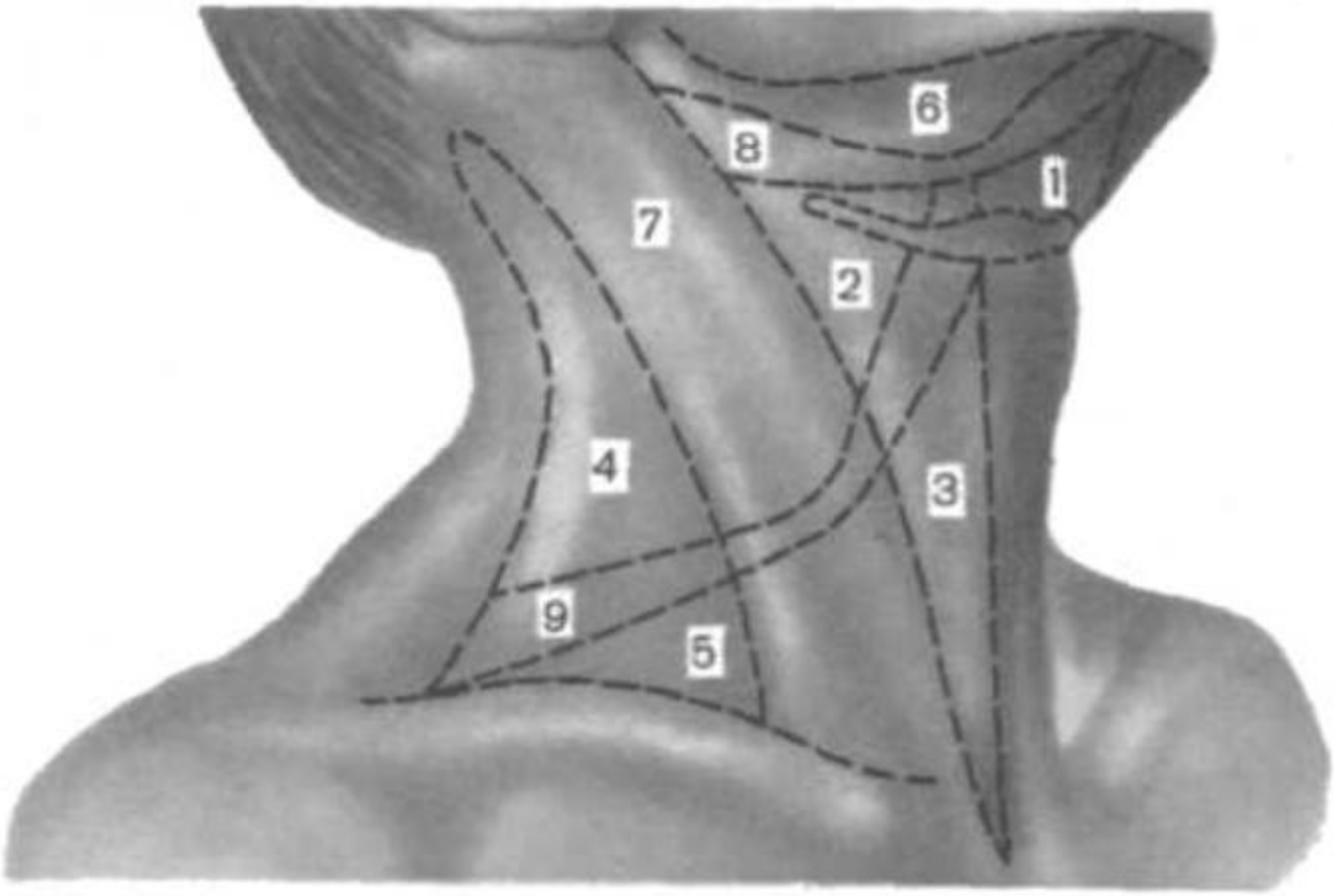
6
8
1
7
2
4
3
9
5

КЛАССИФИКАЦИЯ ПО В.Н.ШЕВКУНЕНКО

5 фасций:

1. F. colli superficialis.
2. Lamina superficialis fasciae colli propriae.
3. Lamina profunda fasciae colli propriae.
4. F. endocervicalis.
5. F. prevertebralis.

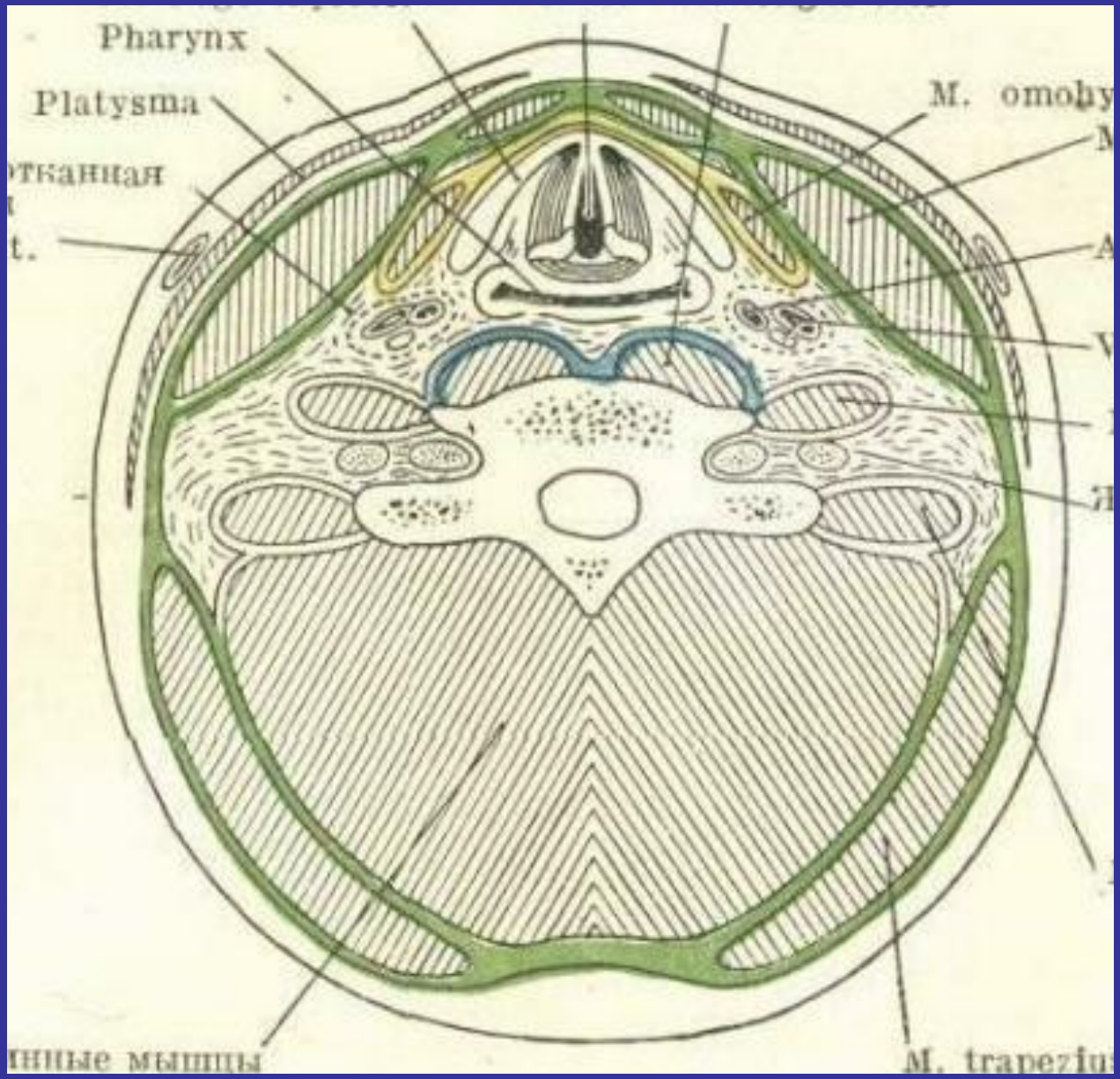
Pharynx
Platysma
M. omohy
M. trapezius

Фасции шеи по Шевкуненко.

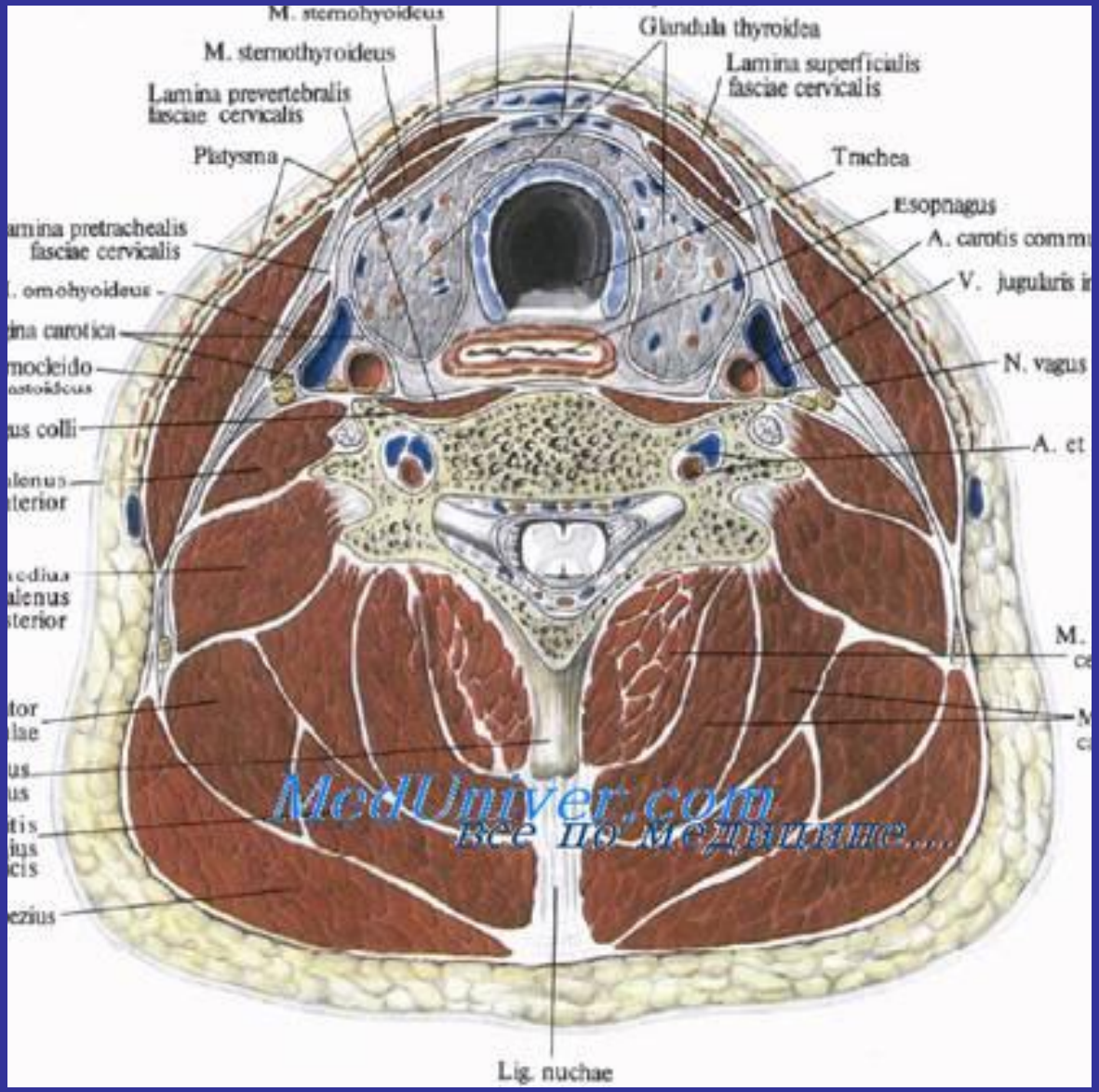

ФАСЦИИ ШЕИ ПО В.Н. ШЕВКУНЕНКО (происхождение)

1. Фасции соединительно-тканного происхождения (уплотнение рыхлой соединительной ткани и клетчатки вокруг мышц, сосудов и нервов).

ФАСЦИИ ШЕИ ПО В.Н. ШЕВКУНЕНКО (происхождение)

2. Фасции межмышечного происхождения (на месте редуцированных мышц, уплощенных и растянутых сухожилий).

ФАСЦИИ ШЕИ ПО В.Н. ШЕВКУНЕНКО (происхождение)

3. Фасции целомического происхождения (формируются из внутренней выстилки первичной зародышевой полости или из редуцирующихся листков первичных брыжеек).

ПЕРВАЯ ФАСЦИЯ (поверхностная)

- образуется на месте редуцированной подкожной мышцы,
- обнаруживается во всех отделах шеи,
- может расслаиваться скоп-лениями жировой ткани на несколько пластинок.

ВТОРАЯ ФАСЦИЯ

(поверхностный листок собственной фасции шеи)

- соединительно-тканное происхождение,
- окружает всю шею,
- образует футляры,
- ее отроги прикрепляются к поперечным отросткам.

ТРЕТЬЯ ФАСЦИЯ (глубокий листок собственной фасции шеи)

- мышечное происхождение,
- вид тонкой и плотной соединительно-тканной пластинки,
- ограниченная протяженность.

ЧЕТВЕРТАЯ ФАСЦИЯ (внутришейная)

- целомическое происхождение,
- имеет два листка – париетальный и висцеральный. Между листками образуется превисцеральное пространство.

ПЯТАЯ ФАСЦИЯ (предпозвоночная)

- соединительно-тканное происхождение,
- образует футляр для плечевого сплетения с подключичными артерией и веной.

КЛЕТЧАТОЧНЫЕ ПРОСТРАНСТВА ШЕИ делятся на:

- Замкнутые пространства,

-Незамкнутые пространства.

ЗАМКНУТЫЕ пространства

1. Надгрудинное межапоневротическое пространство (между 2-й и 3-й фасциями шеи).

ЗАМКНУТЫЕ пространства

2. Футляр поднижнечелюст-тной железы (расщепление 2-й фасции шеи).
3. Футляр грудно-ключично-сосцевидной мышцы (расщепление 2-й фасции).

НЕЗАМКНУТЫЕ пространства

1) Превисцеральное пространство (между листками 4-й фасции).

2) Ретровисцеральное пространство (между висцеральным листком 4-й фасции и 5-й фасцией).

Клетчаточные пространства шеи.

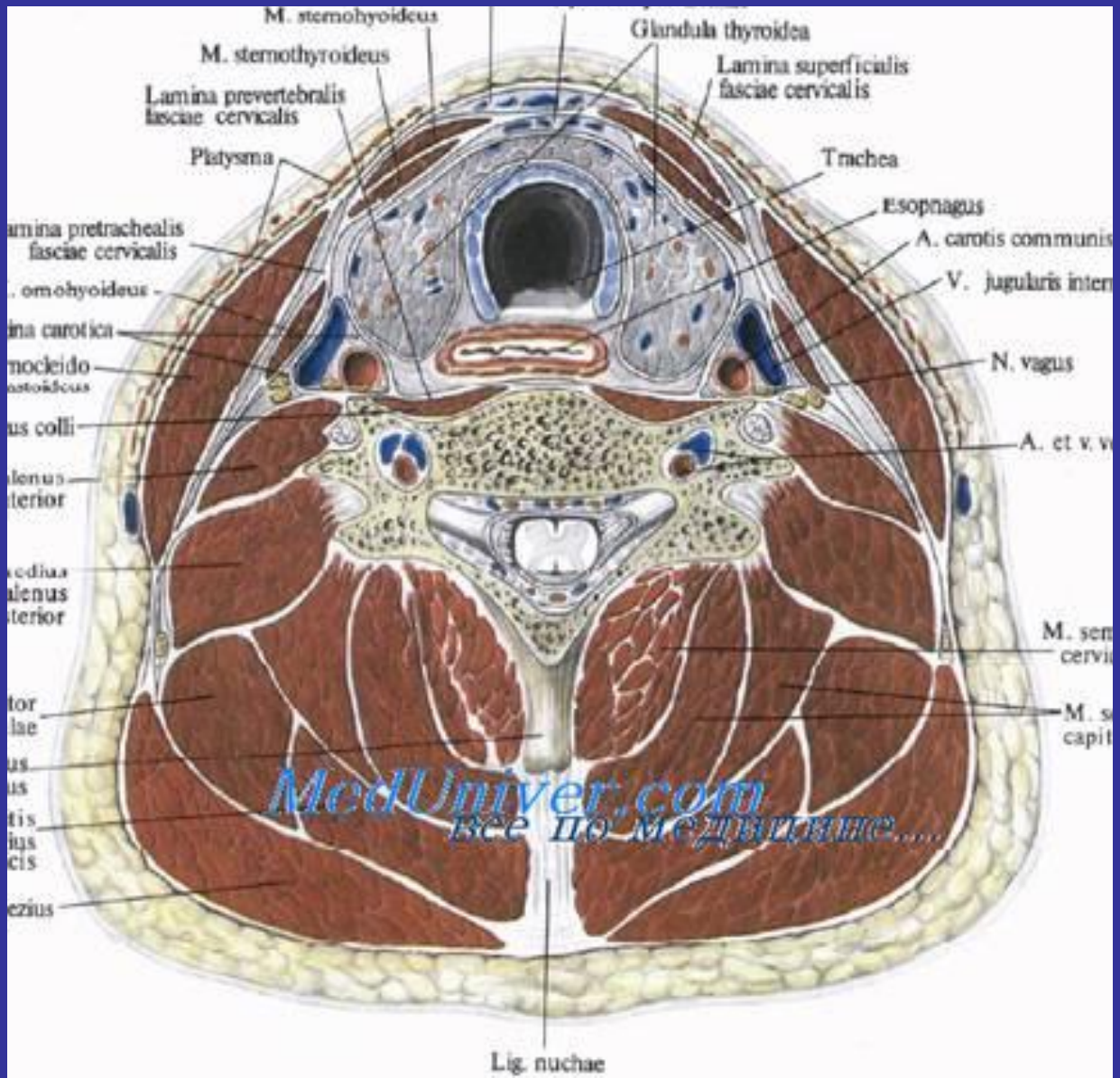

Проекции нервов и сосудов в грудино-ключично-сосцевидной области на кожу

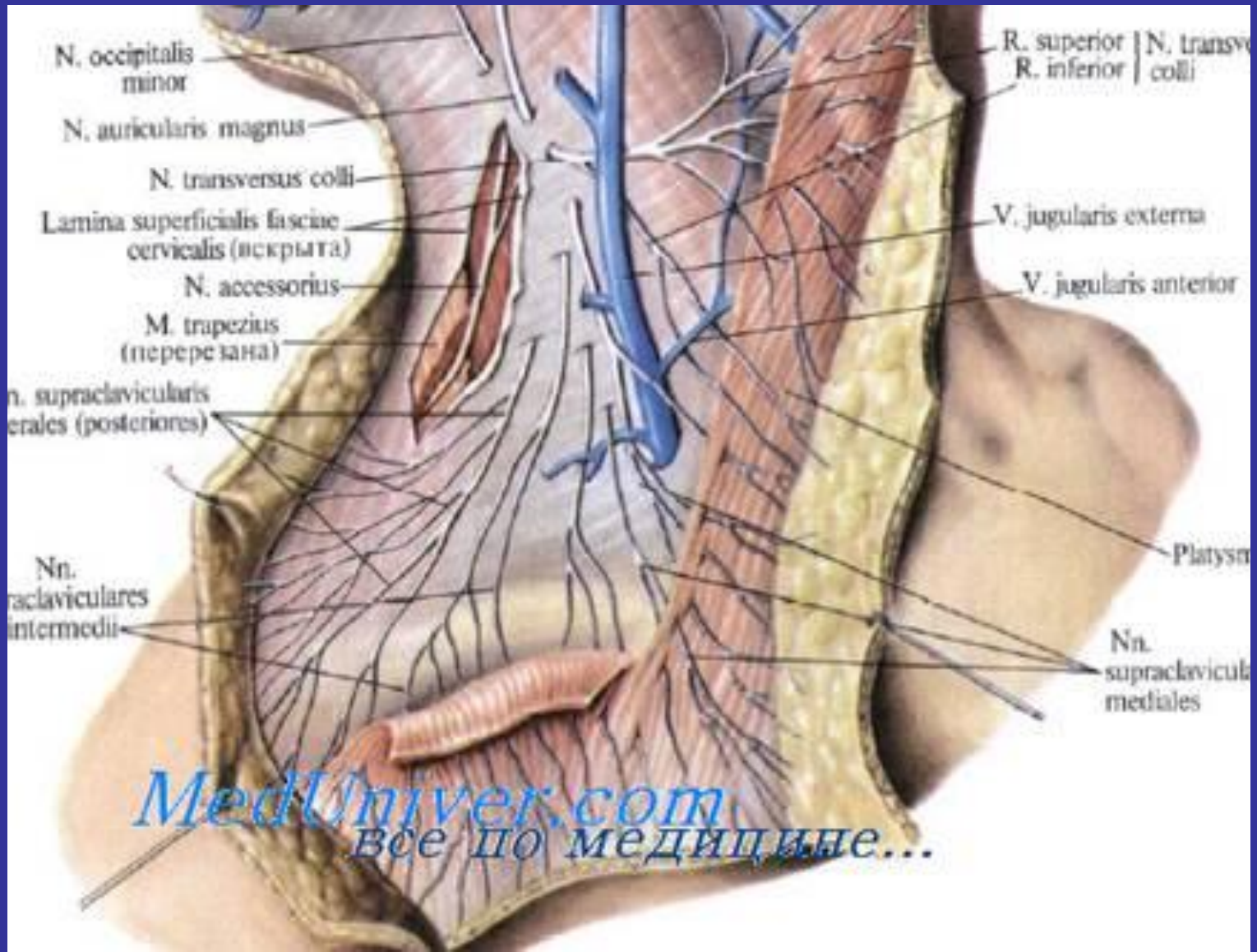

Общая сонная артерия.

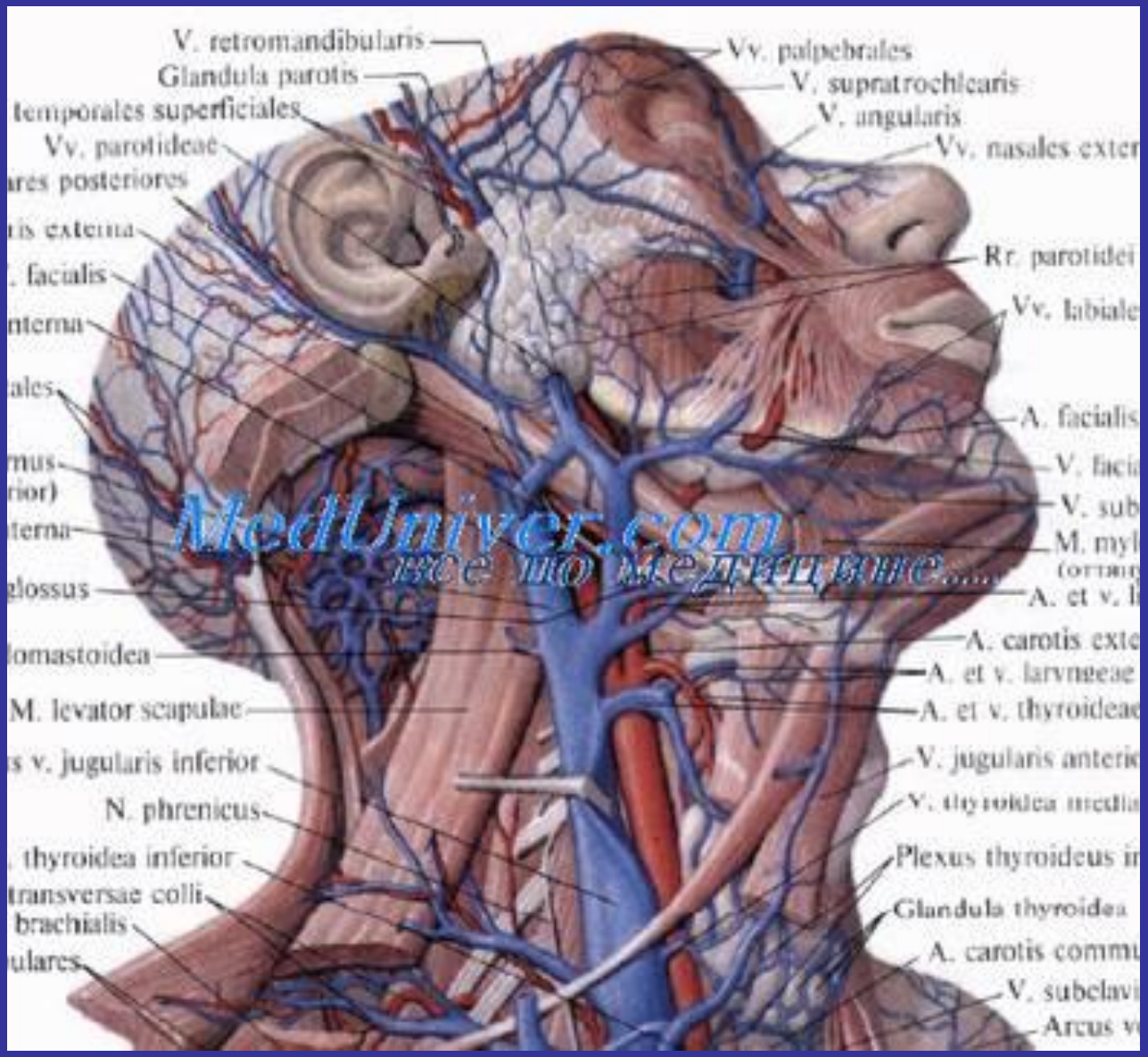

БИФУРКАЦИЯ ОБЩЕЙ СОННОЙ АРТЕРИИ

1. 48% случаев – у верхнего края щитовидного хряща;
2. 40% случаев – уровень подъязычной кости;
3. 12% случаев – уровень середины щитовидного хряща.

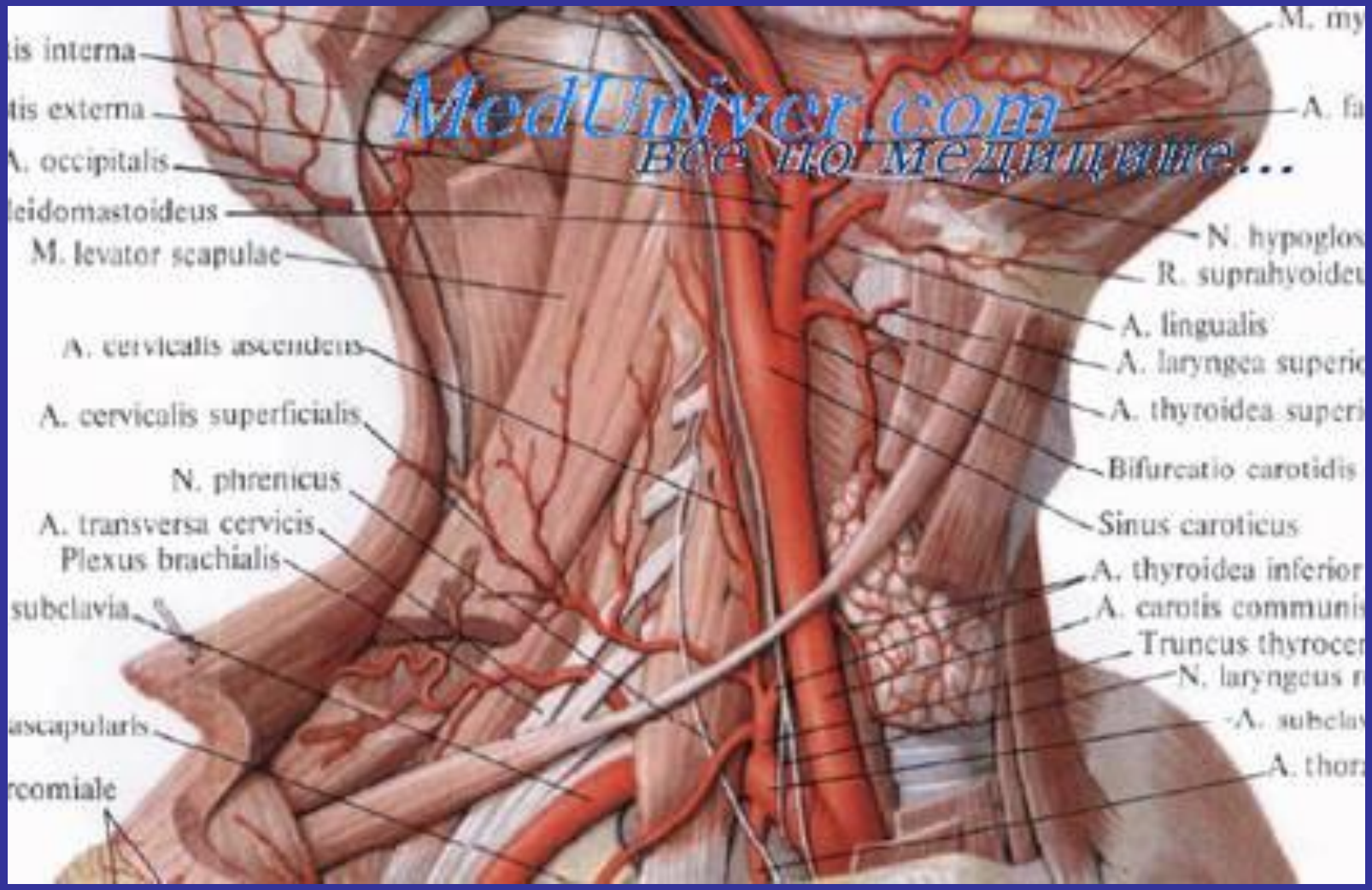

MedUniver.com
Все по медицине...

ПОЛОЖЕНИЕ ВНУТРЕННЕЙ СОННОЙ АРТЕРИИ (относительно наружной)

- сзади и латерально – 68%;
- сзади – 24,2%;
- сзади и медиально – 5,78%;
- медиально – 5,8%;
- латерально – 0,52%.

ПРИЗНАКИ НАРУЖНОЙ СОННОЙ АРТЕРИИ (верификация с внутренней)

1. Расположение артерий «обратно» названию.
2. Отхождение ветвей.
3. Временное лигирование НСА – исчезновение пульсации a. facialis.

ТРАХЕОСТОМИЯ (показания)

1. Инородные тела.
2. Нарушение проходимости.
3. Острые стенозы гортани при инфекционных заболеваниях.

ТРАХЕОСТОМИЯ (показания)

4. Стенозы гортани при специфических и неспецифических инфекциях.
5. Стенозы гортани при опухолях.

ТРАХЕОСТОМИЯ (показания)

6. Сдавление трахеи струмой, аневризмой, инфильтратами шеи.
7. Стенозы после хим. ожогов.
8. Аллергический стеноз.

1а
1б
1в
2
3

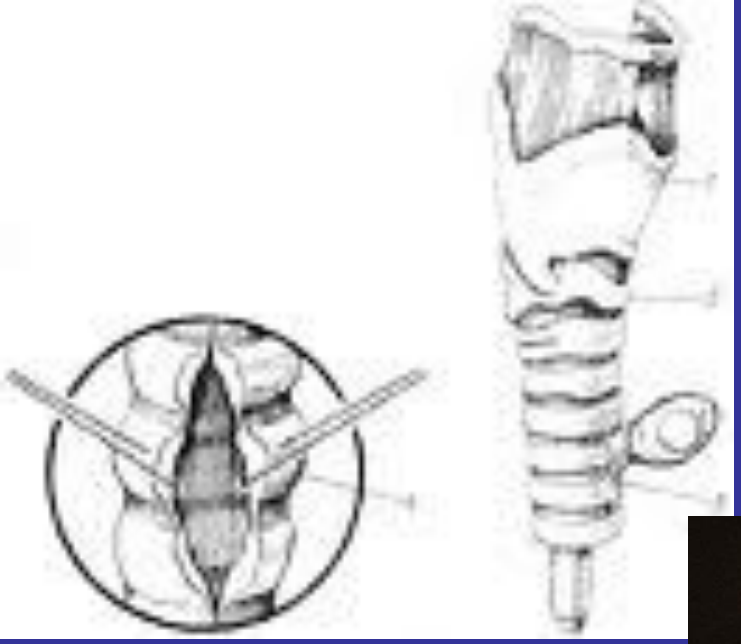

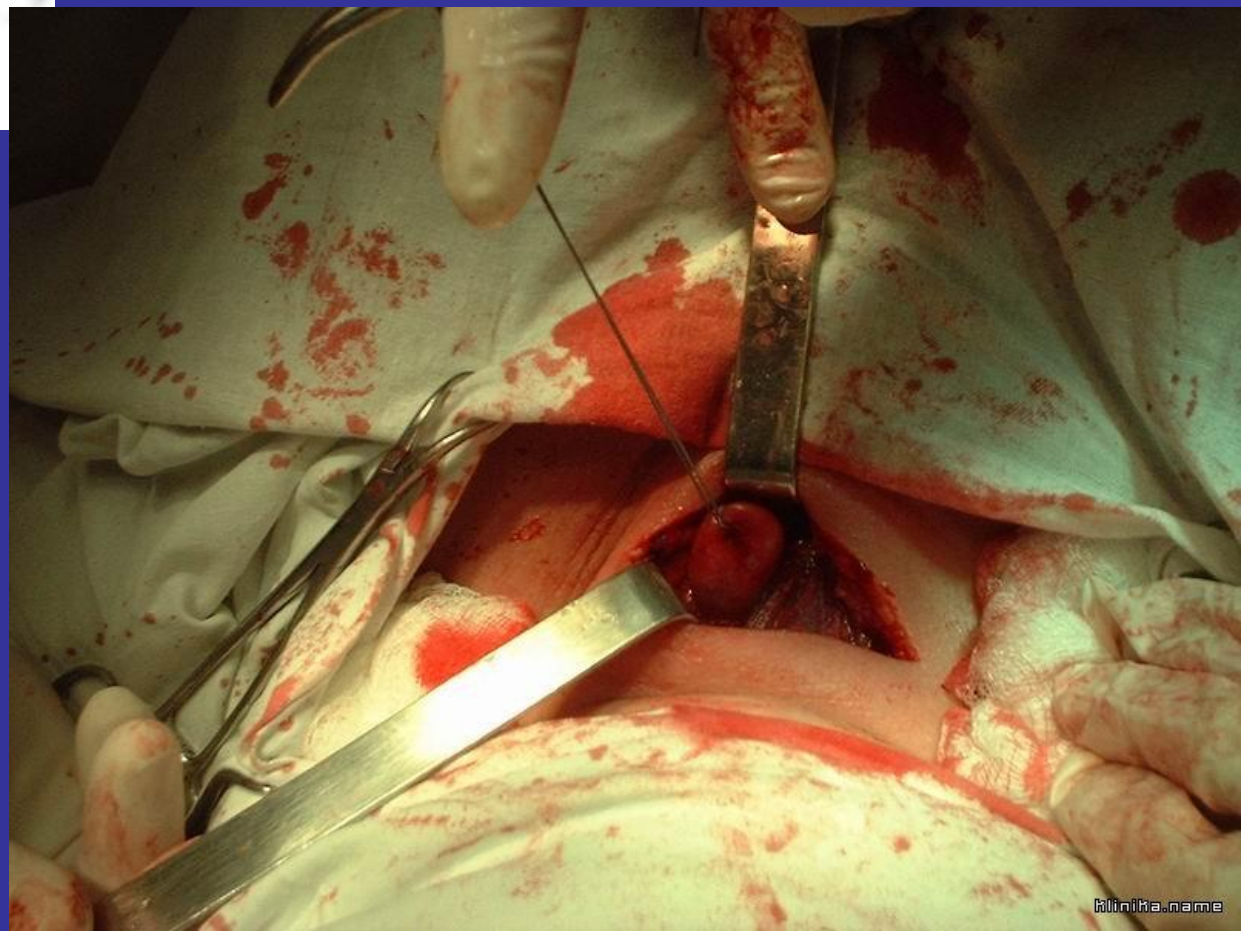
klinika.name

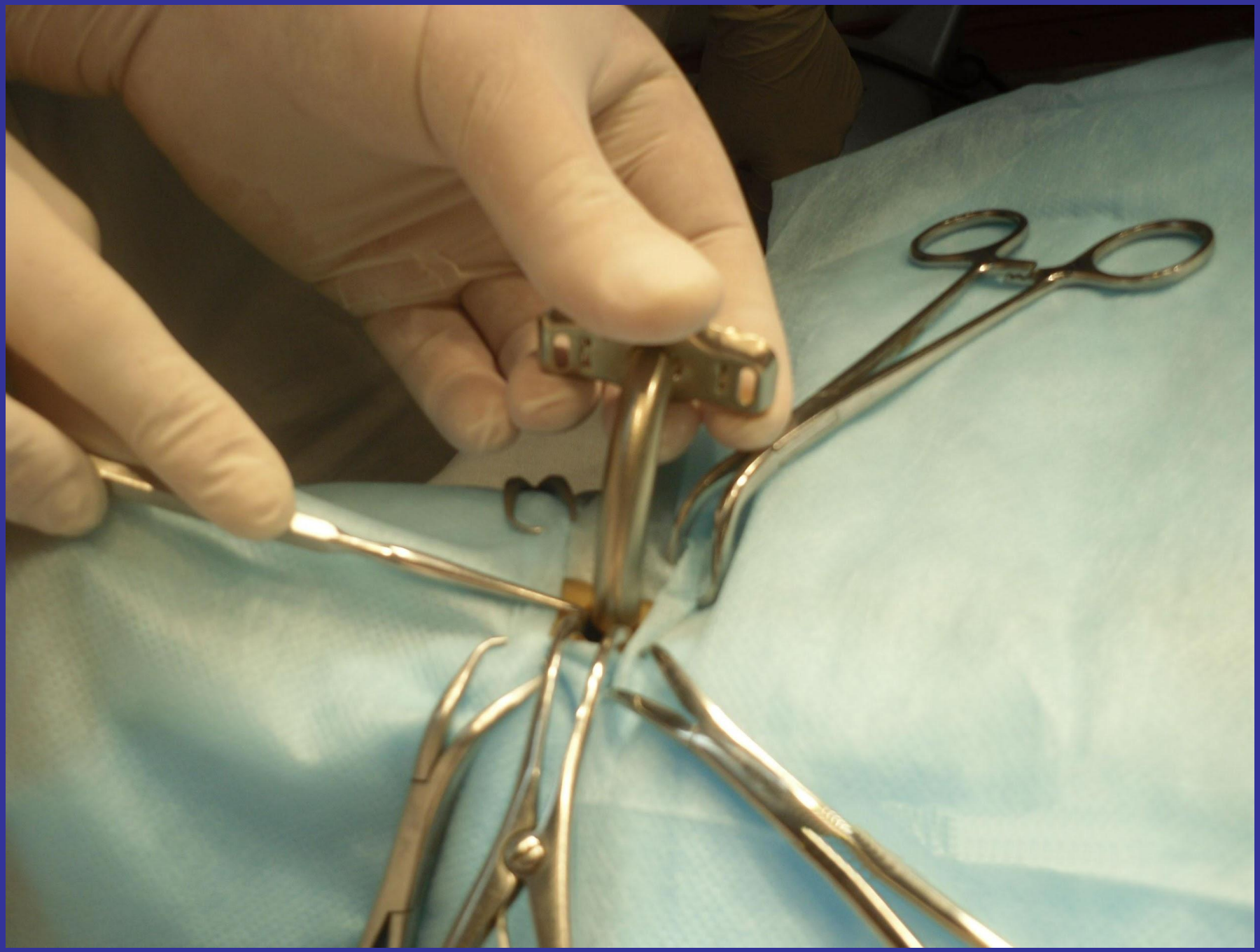

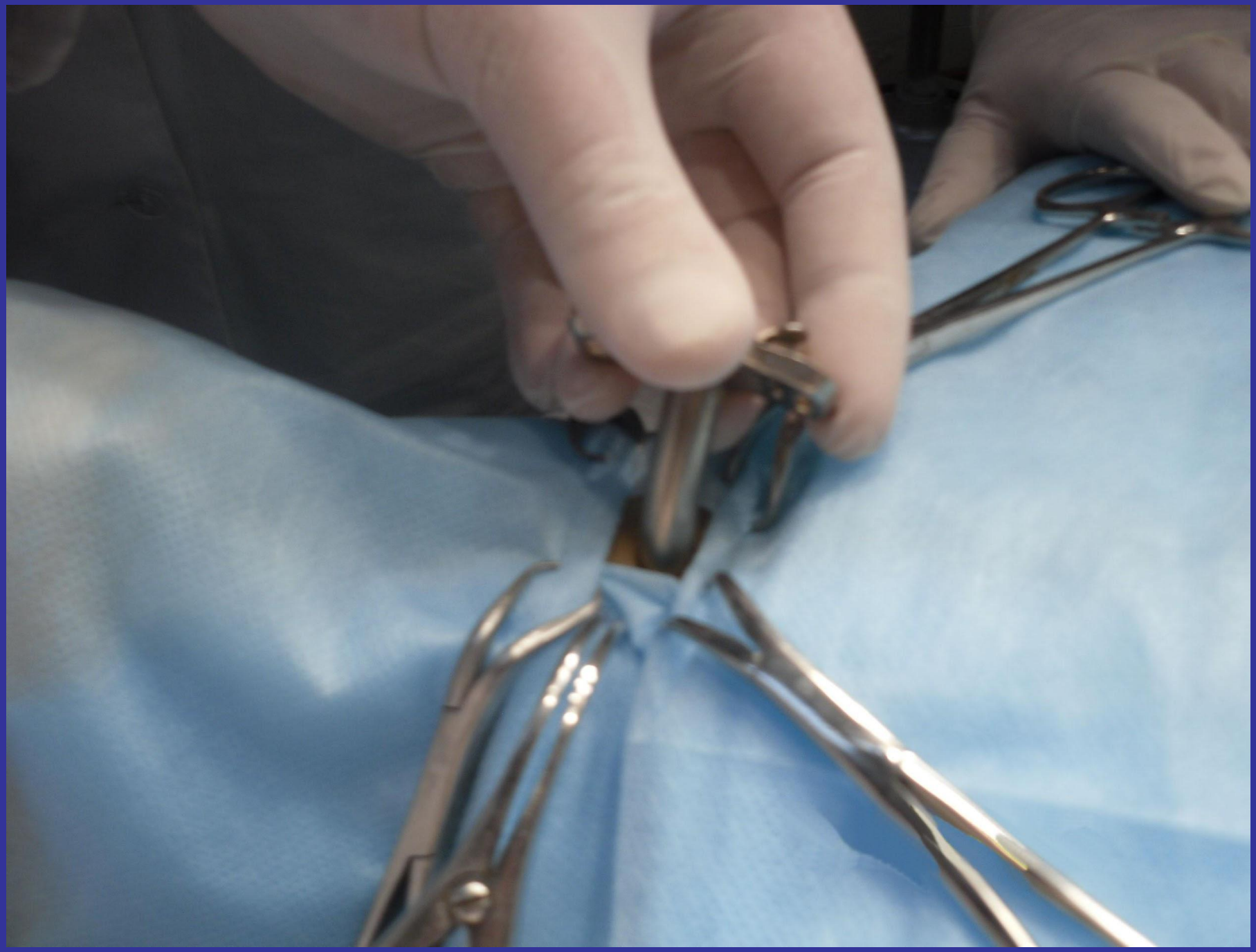

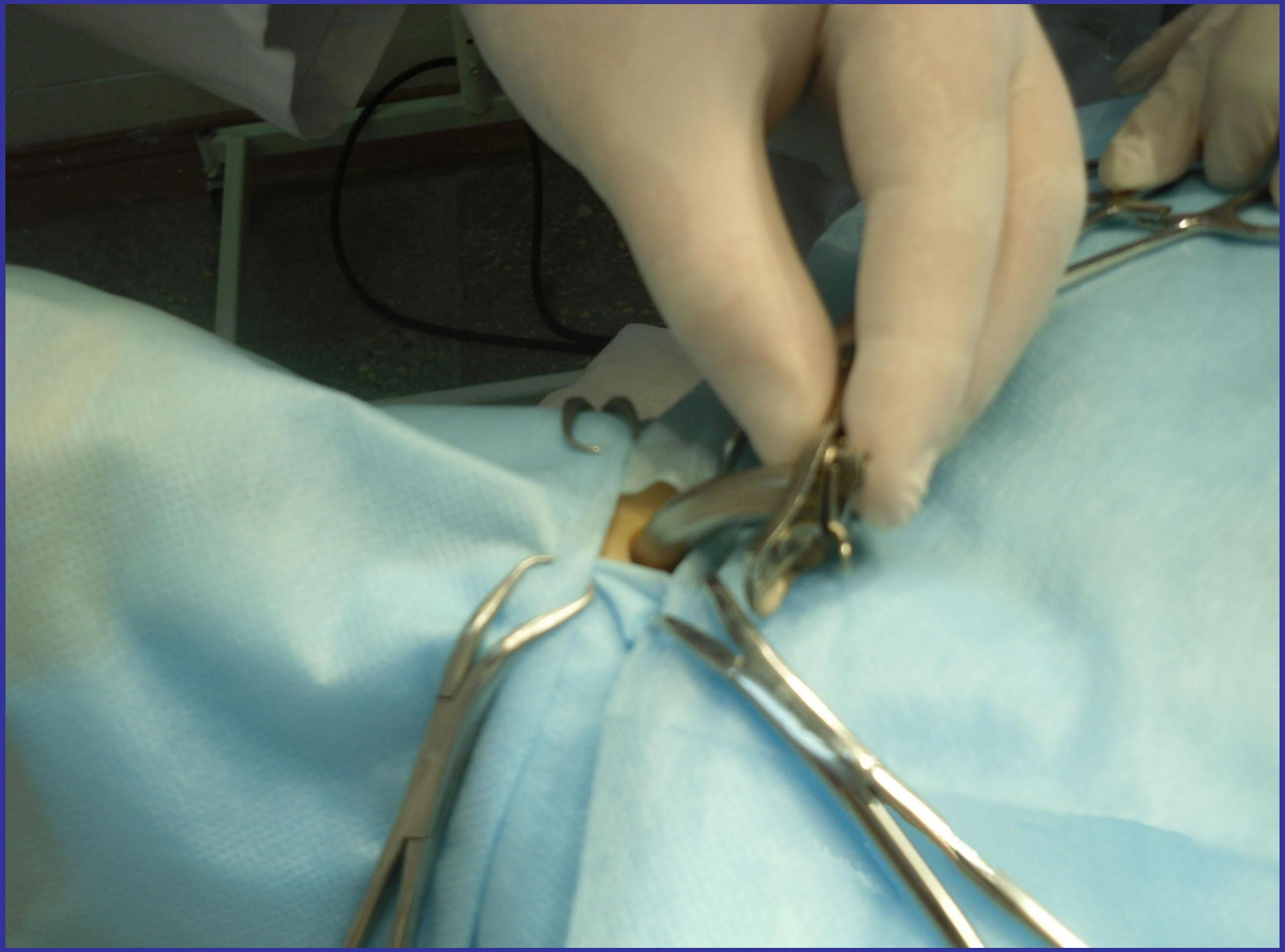

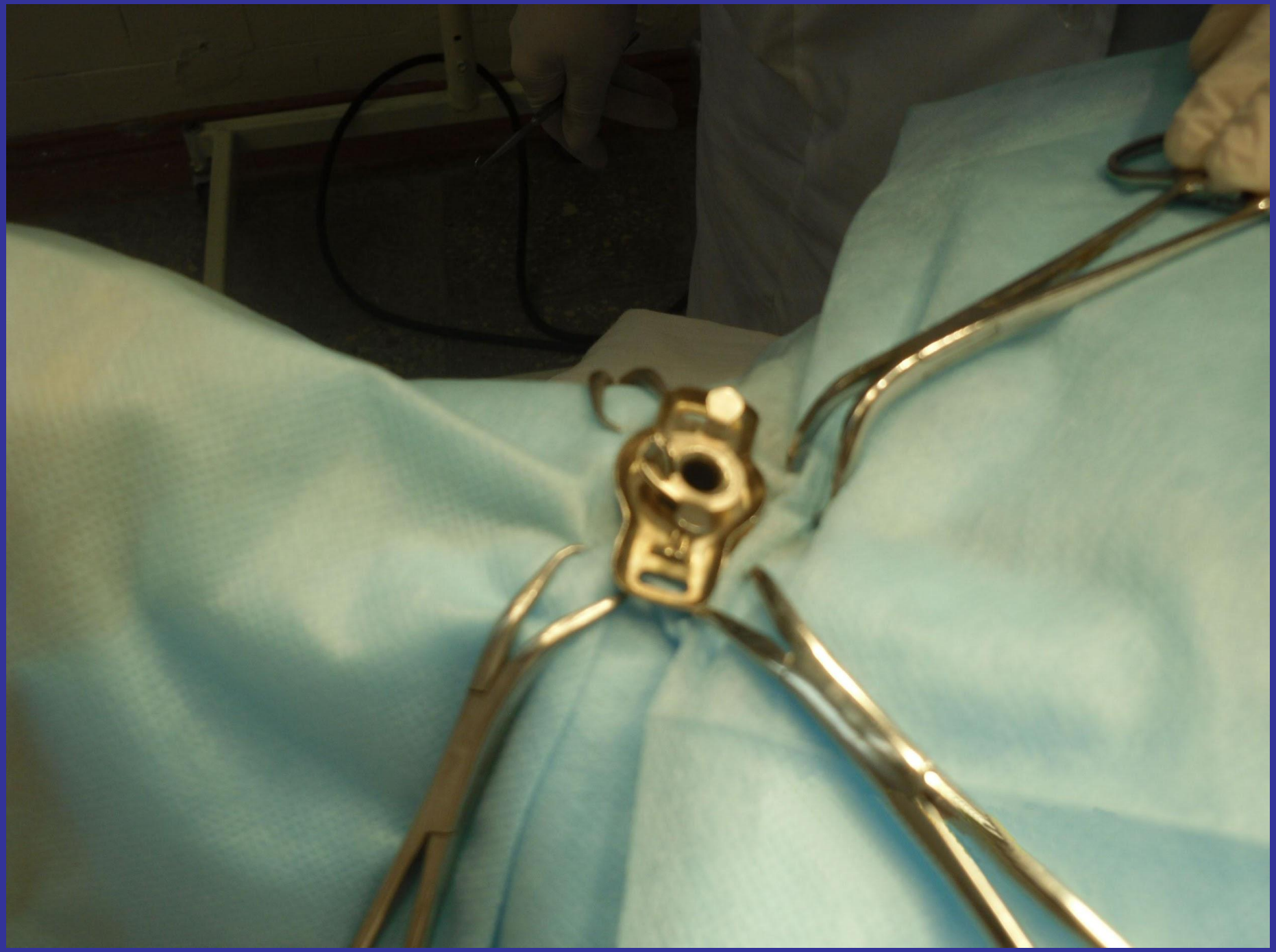

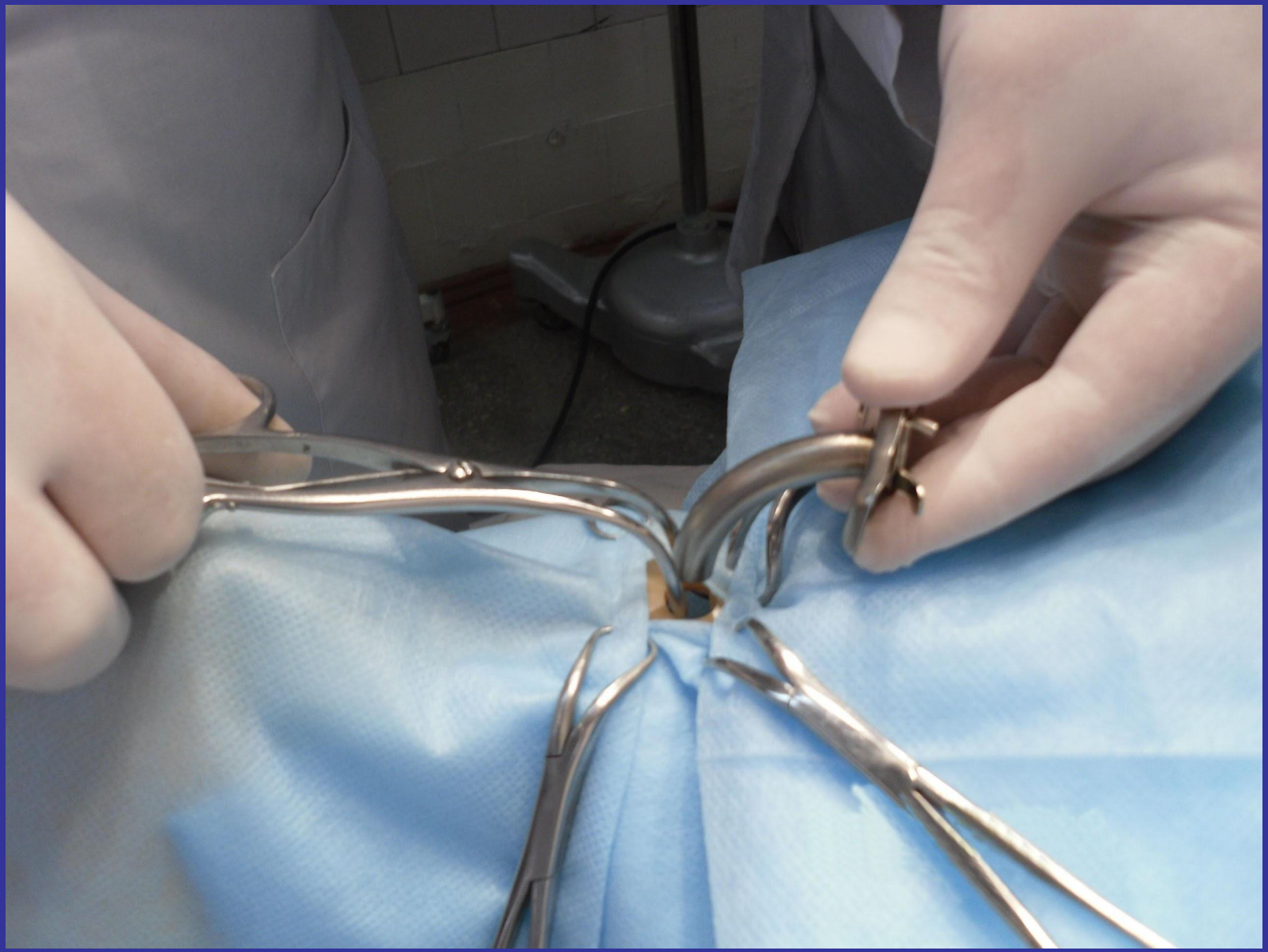

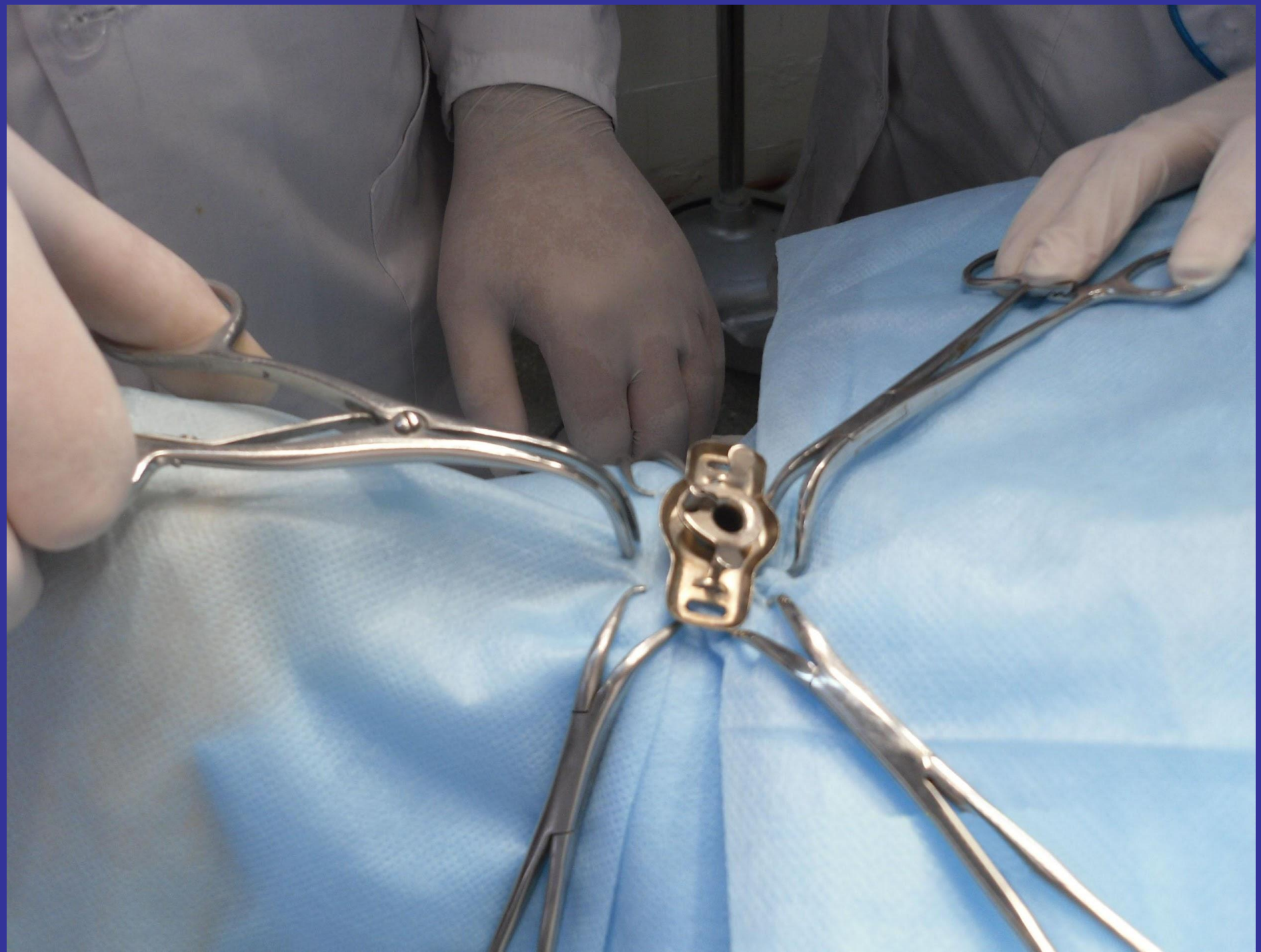

ПРЕИМУЩЕСТВА ОПЕРАЦИИ ПО О.В.НИКОЛАЕВУ

1. Нет перевязки щитовидных артерий на протяжении.
2. Остается минимальное количество ткани (1-3 г).
3. Минимальная кровопотеря

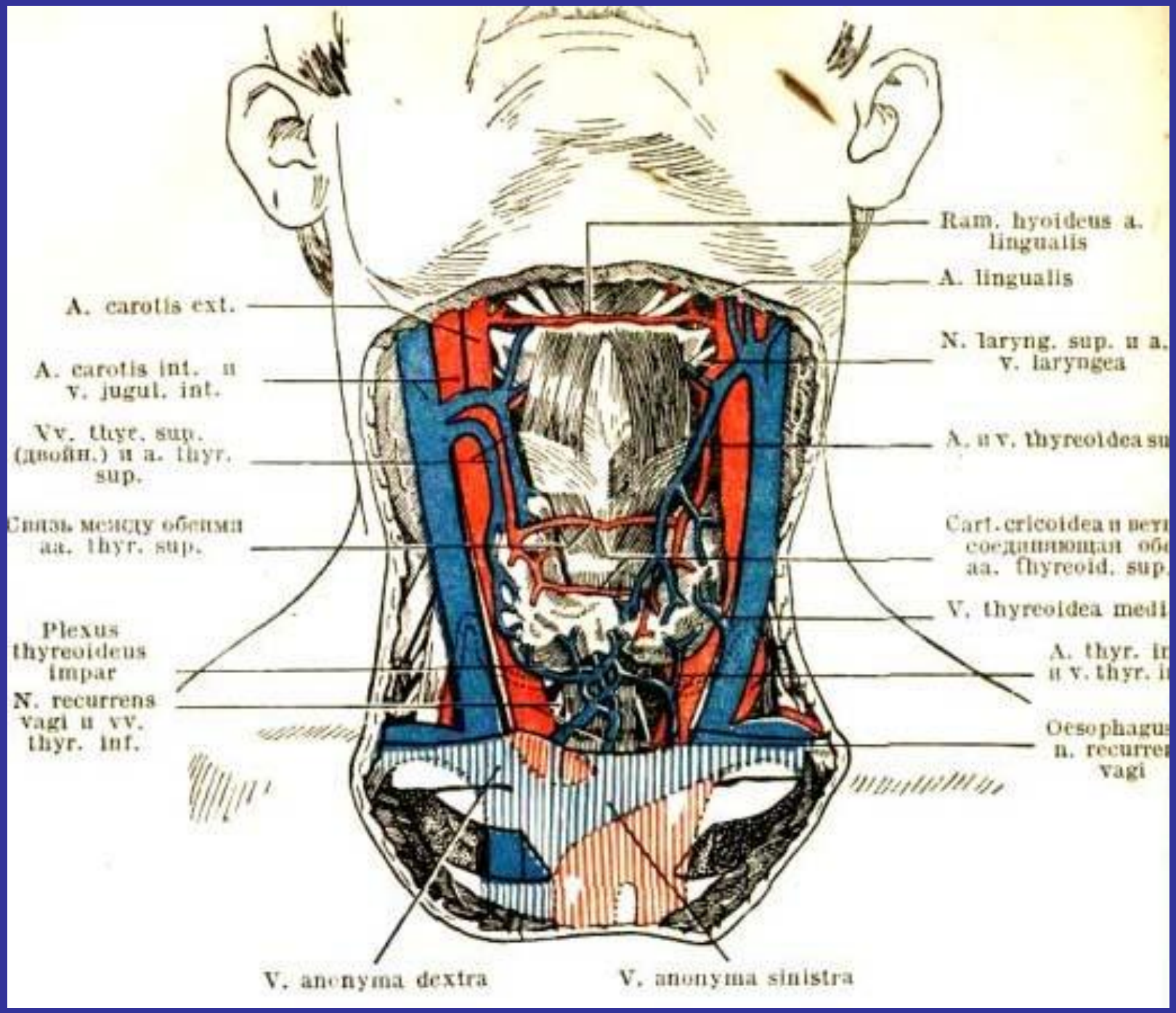
Ram. hyoideus a. lingualis
A. lingualis
A. carotis ext.
N. laryng. sup. и a. v. laryngea
A. carotis int. и v. jugul. int.
Vv. thyr. sup. (двойн.) и a. thyr. sup.
A. и v. thyreoidea su
Связь между обеими aa. thyr. sup.
Cart. cricoidea и вет соединяющая об aa. thyreoid. sup.
V. thyreoidea medi
Plexus thyreoideus impar
A. thyr. in и v. thyr. i
N. recurrens vagi и vv. thyr. inf.
Oesophagus n. recurren vagi
V. anonyma dextra
V. anonyma sinistra

ОСОБЕННОСТИ РАН ШЕИ:

1. Извилистый раневой канал.
2. Одновременные повреждения крупных сосудов и органов шеи.
3. Внешнее и внутреннее инфицирование.
4. Попадание крови в дыхательные пути.