Системные васкулиты

- Системные васкулиты –
- гетерогенная группа заболеваний,
- характеризующаяся поражением сосудов различного калибра с
- инфильтративными и некротическими изменениями их стенок,
- приводящими к нарушению функции различных органов и систем.

Классификация

- 1994 – Номенклатура Чапел-Хилл (для первичных васкулитов). Вторичные васкулиты – в рамках соответствующей нозологии.

- 2012 –Revised International Chapel Hill Consensus Conference Nomenclature of Vasculitides. Arthritis Rheum 2012;65

Васкулиты крупных сосудов

- Артериит Такаясу
- Гигантоклеточный артериит

Васкулиты сосудов среднего калибра

- Болезнь Кавасаки
- Узелковый полиартериит

Вариабельные васкулиты

- Болезнь Бехчета
- Васкулит Когана
- (! В данную номенклатуру не вошёл васкулит Хаджеса-Стовина)

Васкулиты мелких сосудов (АНЦА-ассоциированные)

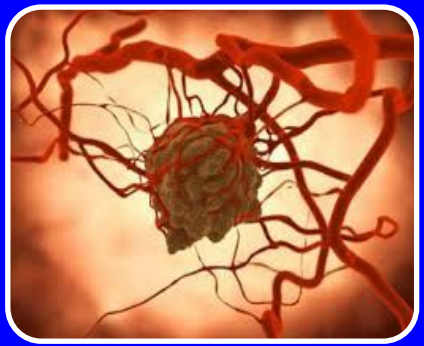

- Микроскопический полиангиит
- Гранулематоз с полиангиитом (Вегенера)
- Эозинофильный гранулематоз с полиангиитом (Чердж-Штросса)

Васкулиты мелких сосудов (иммунокомплексные)

- Ассоциированный с ГБМ-антителами
- Ассоциированный с антителами к криоглобулинам
- IgA-ассоциированный(Шенляйн-Геноха)
- Ассоциировнный с гипокомплементемической крапивницей (АнтиС1q)

Васкулиты с изолированным поражением органа

- Кожный лейкокластический васкулит
- Кожный васкулит
- Первичный васкулит центральной нервной системы
- Изолированный аортит
- Другие

Васкулиты, ассоциированные с системными заболеваниями

- Люпус-васкулит
- Васкулит при ревматоидном артрите
- Васкулит при саркоидозе

Васкулиты, ассоциированные с другой известной этиологией

- Криоглобулинемический васкулит, ассоциированный с гепатитом С
- Гепатит В-ассоциированный васкулит
- Сифилис-ассоциированный аортит
- Лекарственный иммунокомплексный васкулит
- Лекарственный АНЦА- васкулит
- Васкулит, ассоциированный с опухолевым заболеванием
- Иные васкулиты с известной этиологией

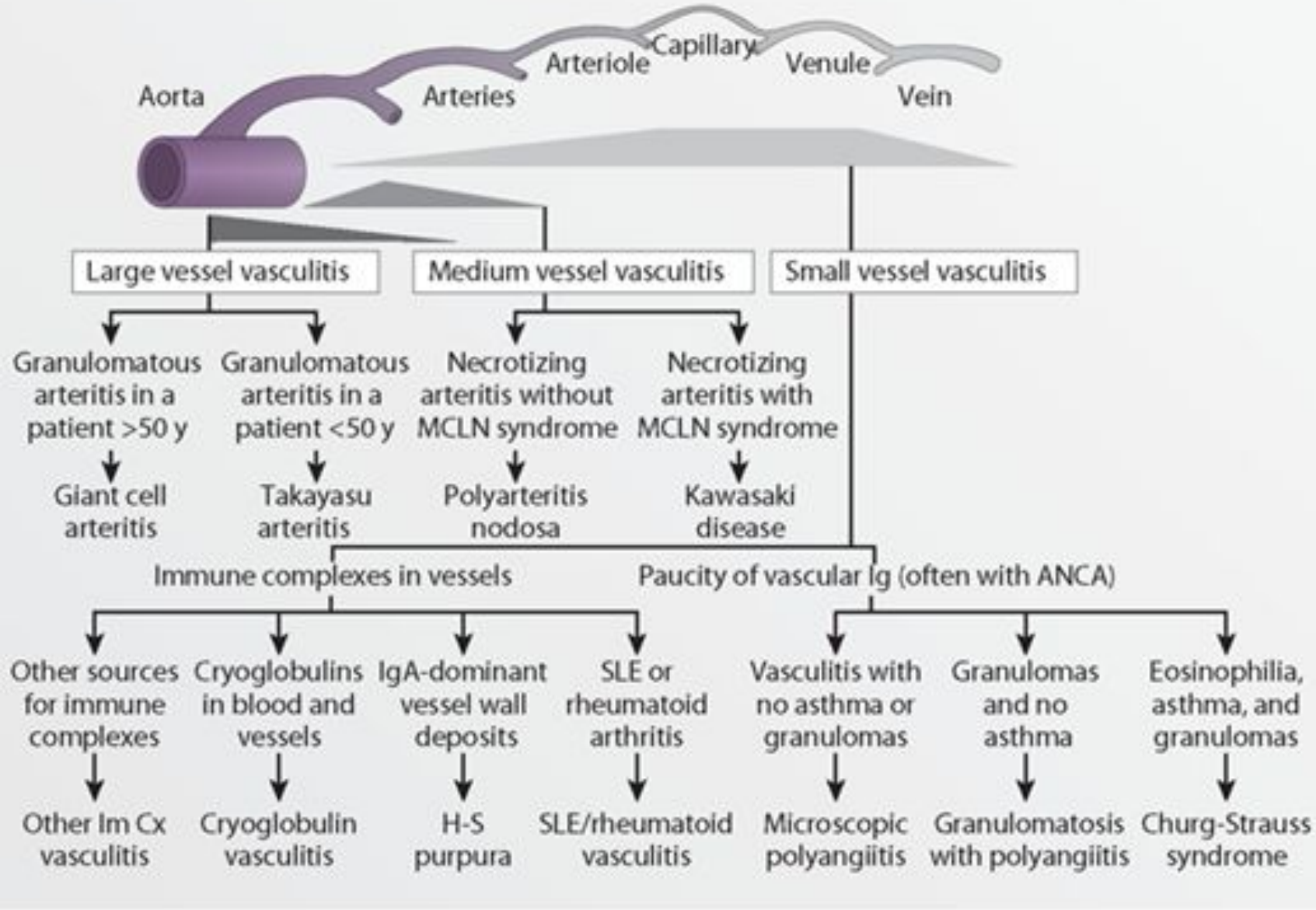

Source: Imboden JB, Hellmann DB, Stone JH: *Current Diagnosis & Treatment: Rheumatology*, 3rd Edition: www.accessmedicine.com

MCLN - mucocutaneous lymph node **syndrome**

Copyright © The McGraw-Hill Companies, Inc. All rights reserved.

Оценка активности: Бирмингемский индекс

- Оценка степени поражения различных органов и систем
- **Общая максимально возможная сумма баллов: 63**
- Онлайн-калькулятор (англоязычный) http://golem.ndorms.ox.ac.uk/calculators/bvas.html

1. Системные проявления:

- Балл
- 1. Миалгии/ артралгии/артрит 1
- 2. Лихорадка (<38.5°C)` 1
- 3. Лихорадка (>38.5°C)` 2
- 4. Потеря массы тела (<2 кг) 2
- 5. Потеря массы тела (>2 кг) 3
- максимально: 3

2. Кожные покровы:

- Балл
- 1. Пурпура/другой васкулит кожи 2
- 2. Язвы 4
- 3. Гангрена 6
- 4. Множ.гангрены пальцев 6
- максимально: 6

3. Слизистые оболочки/ глаза

- 1. Язвы полости рта 1
- 2. Язвы половых органов 1
- 3. Конъюнктивит 1
- 4. Эписклерит/ склерит 2
- 5. Увеит 6
- 6. Отек/ геморрагии сетчатки 6
- 7. Ретро- орбитальная гранулема 6
- максимально: 6

4. ЛОР- органы:

- 1. Выделения/затруд. Нос.дыхания 2
- 2. Синусит 2
- 3. Носовое кровотечение 4
- 4. Кровяные корочки в носу 4
- 5. Выделения из ушей 4
- 6. Средний отит 4
- 7. Глухота 6
- 8. Охриплость/ ларингит 2
- 9. Стеноз гортани 6
- максимально: 6

5. Легкие:

- 1. Одышка/ астма 2
- 2. Узелки или фиброз 2
- 3. Инфильтрат 4
- 4. Кровохаркание 4
- 5. Плевральный выпот/ плеврит 4
- 6. Легочное кровотечение 6
- максимально: 6

6. Сердечно- сосудистая система:

- 1. Шумы 2
- 2. Отсутствие пульса 4
- 3. Аортальная недостаточность 4
- 4. Перикардит 4
- 5. ОИМ 6
- 6. НК/ кардиомиопатия 6
- максимально: 6

7. Желудочно-кишечный тракт

- 1. Боль в животе 3
- 2. Кровавая диарея 6
- 3. Инфаркт кишечника 9
- 4. Панкреатит/перфорация ж.п. 9
- максимально: 9

8. Почки

- 1. Диастолическое АД> 90 мм.рт.ст. 4
- 2. Протеинурия (>1г или > 0.2 г/с) 4
- 3. Гематурия (>1эр.или>0.2эр./мл) 8
- 4. Креатинин 125-249 мкмоль/л 8
- 5. Креатинин 250-499 мкмоль/л 10
- 6. Креатинин > 500 мкмоль/л 12
- 7. Быстропрогрессирующий ГН 12

Снижение КФ более чем на 50% в течение недель/месяцев)

- максимально: 12

9. Нервная система

- 1. Органич.нарушения, деменция 3
- 2. Периферическая нейропатия 6
- 3. Множеств. двигат. Мононеврит 9
- 4. Судороги 9
- 5. Инсульт 9
- 6. Поражение спинного мозга 9
- максимально: 9

Индекс повреждения

- Оценивается каждый признак продолжительностью не менее 6 месяцев
- Максимальный балл 47

Орган зрения (каждый глаз) при клинической оценке

- Любая катаракта 1
- Изменения сетчатки или

атрофия зрительного нерва 1

Нервная система

- Когнитивные нарушения (снижение памяти, трудности со счетом, плохая концентрация, трудности в разговорной речи или письме, нарушенный уровень исполнения) или большие психозы 1
- Судорожные припадки, требующие лечения более 6 мес 1
- Инсульты когда-либо (счет 2 балла, если >1) 1 - 2
- Черепно-мозговая или периферическая невропатия (исключая зрительную) 1
- Поперечный миелит 1

Почки

- Клубочковая фильтрация < 50 мл/мин 1
- Протеинурия >3,5 г/24 часа 1
- ИЛИ
- Конечная стадия почечного заболевания (независимо от диализа или трансплантации) 3

Легкие

- Легочная гипертензия (выбухание правого желудочка или звонкий II тон) 1
- Легочный фиброз (физикально и рентгенологически) 1
- Сморщенное легкое (рентгенол) 1
- Плевральный фиброз (рентген) 1
- Инфаркт легкого (рентген) 1

Сердечно-сосудистая система

- Стенокардия или аорто-коронарное шунтирование 1
- Инфаркт миокарда когда-либо (счет 2 балла, если >1) 1 - 2
- Кардиомиопатия (дисфункция желудочков) 1
- Пораж клапанов (диаст или сист шум >3/6) 1
- Перикардит/перикардэктомия в теч 6 мес 1

Периферические сосуды

- Перемежающаяся хромота в течение 6 мес 1
- Небольшая потеря ткани («подушечка» пальца) 1
- Значительная потеря ткани когда-либо (потеря пальца или конечности) (счет 2 если > чем в одном месте) 1 - 2
- Венозный тромбоз с отеком, изъязвлением или венозным стазом 1

Желудочно-кишечный тракт

- Инфаркт, резекция кишечника (ниже 12-перстной кишки), селезенки, печени или желчного пузыря, когда-либо по любым причинам (счет 2 если более чем в одном месте) 1 - 2
- Мезентер недостаточность 1
- Хронический перитонит 1
- Стриктуры или хирургические операции на верхней части ЖКТ 1

Костно-мышечная система

- Мышечная атрофия или слабость 1
- Деформирующий или эрозивный артрит (включая вправимые деформации, исключая аваскулярные некрозы) 1
- Остеопороз с переломами или коллапсом позвонков (исключая аваскулярный некроз) 1
- Аваскулярный некроз (счет 2 балла, если >1) 1 - 2
- Остеомиелит 1

Кожа и другие проявления

- Рубцовая хроническая алопеция 1
- Обширное рубцевание или панникулит (кроме волосистой части и подушечек пальцев) 1
- Изъязвления кожи (исключая тромбоз) в течение 6 мес 1
- Поражение половой системы 1
- Сахарный диабет (вне зависимости от лечения)
- 1
- Малигнизация (исключая дисплазии) (счет 2 балла, если более чем в одном месте) 1

Фазы клинического течения системных васкулитов

Клиническая фаза	Бирмингемский индекс активности	Характеристика
Полная ремиссия	0- 1 балл	Отсутствие признаков клинической активности и необходимости в терапии при нормальном уровне С- реактивного белка.
Частичная ремиссия	50% от исходного	Уменьшение на фоне лечения индекса клинической активности на 50% от исходного.
Легкое обострение	< 5 баллов	Появление клинических признаков заболевания с увеличением общей суммы баллов до 5.
Тяжелое обострение	> 6 баллов	Вовлечение в воспалительный процесс жизненно важных органов или систем (легких, почек, ЦНС, сердечно- сосудистой системы), что требует проведения активного патогенетического лечения.

Артериит Такаясу

- Артериит, чаще гранулематозный, в основном поражающий аорту и/или её крупные ветви.
- Начало заболевания чаще в возрасте до 50 лет
- 2,6 случаев/1000000 населения

- Впервые описан Makito Takayasu, 1908

- Хронический гранулематозный васкулит с поражением крупных артерий, в основном, аорты и её основных ветвей.
- Следствием воспалительного процесса является развитие стенозов, окклюзий и аневризм,
- а также симптомов сосудистой ишемии (перемежающая хромота, ишемический инсульт).
- Характерными чертами является отсутствие или уменьшение пульса, а также артериальная гипертензия.
- Симптомы системного воспаления (лихорадка, потеря веса) часто сопровождаются повышением острофазовых показателей.

Частота встречаемости в различных регионах; США – 2,6/миллион; в странах Азии – более часто

Преимущественная локализация процесса по регионам:

Япония – дуга аорты

Индия – торакоабдоминальный отдел

США – левая подключичная, верхняя брыжеечная, абдоминальная

Возраст: от 6 месяцев и старше; наибольшая частота встречаемости – 10-30 лет

Пол: чаще женщины (80-90%); в исследованиях у детей – аналогично, за исключением Индии и Южной Африки, где заболевание часто ассоциируется с туберкулёзом

Выживаемость – 85-95% (США, Япония); в исследовании у детей в возрасте 3-15 лет (Мексика) – 35% (причины смерти – разрыв аневризмы, НМК, сердечная недостаточность, перитонит, фибрилляция желудочков

Эпидемиология

- М:Ж - от 1:8 (Япония) до 1:1,2 (Израиль)
- Возраст начала: в среднем – от 10 до 30 лет; критерии: <40 лет (Япония – 15-25 лет; Индия – 24-28 лет, Европа – около 41 года)
- По регионам: в США по сравнению с Японией чаще признаки системного воспаления (43% и 27%), перемежающаяся хромота (90% и 13%), нарушения зрения (30% и 6%)
- Выживаемость – от 85-95% (США, Япония); до 35% (Мексика, дети в возрасте 3-15 лет); причины смерти – разрыв аневризмы, НМК, СН, перитонит, фибрилляция желудочков

Этиология

- Полиморфизм генов IL-12, IL-6, IL-2; ассоциация с антигенами гистосовместимости HLA класса I (*HLA-B*/*MICA*); чаще - Bw5, B39.2 B*51, B*52
- *Неспецифично: NOS2, ERAP1, REL, PRKQC* TNF-α-308A/G
- Чаще, чем в популяции, положительные результаты туберкулиновых тестов (**PPD),** что связывают с особенностями IgG ответа на микобактериальные и человеческие тепловые шоковые протеины (heat shock proteins - HSP)

Etiology

- Exact etiology is unknown.
- Underlying pathologic process is inflammatory.
- Several etiologic factors having been proposed:
  - Spirochetes,
  - *Mycobacterium tuberculosis*,
  - Streptococcal organisms,
  - Circulating antibodies due to an autoimmune process.
- Genetic factors may play a role in the pathogenesis.
- Raised ESR, leucocytosis, arthralgia and high titers of anti-aorta antibodies.
- Rheumatic: A study showed some patients had raised ASO titre.
  - Female predilection: Urinary estrogens elevated.
  - Estradiol and progesterone (but not testosterones), enhance leucocyte adhesion to endothelial cells in the presence of TNF.

- Инфильтрация стенки сосуда CD8+ Т-лимфоцитами

- Индукция экспрессии в аортальной стенки **65kDa Heat-shock protein**
- Индукция HLA I (**Chain-Related A -MICA**) на клетках сосудов
- Экспрессия NKG2D рецепторов γδT – и NK-клетками, узнавание ими MICA на гладкомышечных клетках сосудов**; ко-стимуляторы - 4-1BBL и Fas** (экспрессированы на большинстве клеток)
- Выделение перфоринов, острое сосудистое воспаление, CD8+ - лимфоциты
- Провоспалительные цитокины, привлечение мононуклеаров в сосудистую стенку
- Инфильтрация сосудистой стенки Т-клетками, узнавание антигенов, ассоциированных с основным комплексом гистосовместимости через дендритные клетки (последние активируются через Toll-like рецепторы)
- **Th1-клетки (через интерферон-γ) -** формирование гигантских клеток , активация макрофагов, неоваскуляризация (**VEGF**) , миграция гладкомышечных клеток и пролиферации интимы (**PDGF)**
- **Th17 –клетки** (индуцированные IL-23) способствуют активации нейтрофилов; при этом маркёры Th17 – ответа (IL-1-рецептор, IL-17 и IL-23**) на фоне лечения ГКС остаются на исходном уровне** (в отличие от маркёров Th1-ответа)
- **IL-6** - продуцируется активированными макрофагами, вместе с TNF-альфа способствуют развитию **клинико-лабораторного синдрома системного воспаления**, развитию анемии, тромбоцитоза, повышению острофазовых показателей
- Обсуждается вопрос о кооперации дендритных клеток с В-лимфоцитами и продукции антиэндотелиальных антител, что приводит к комплемент-зависимой цитотоксичности в отношении эндотелиальных клеток.

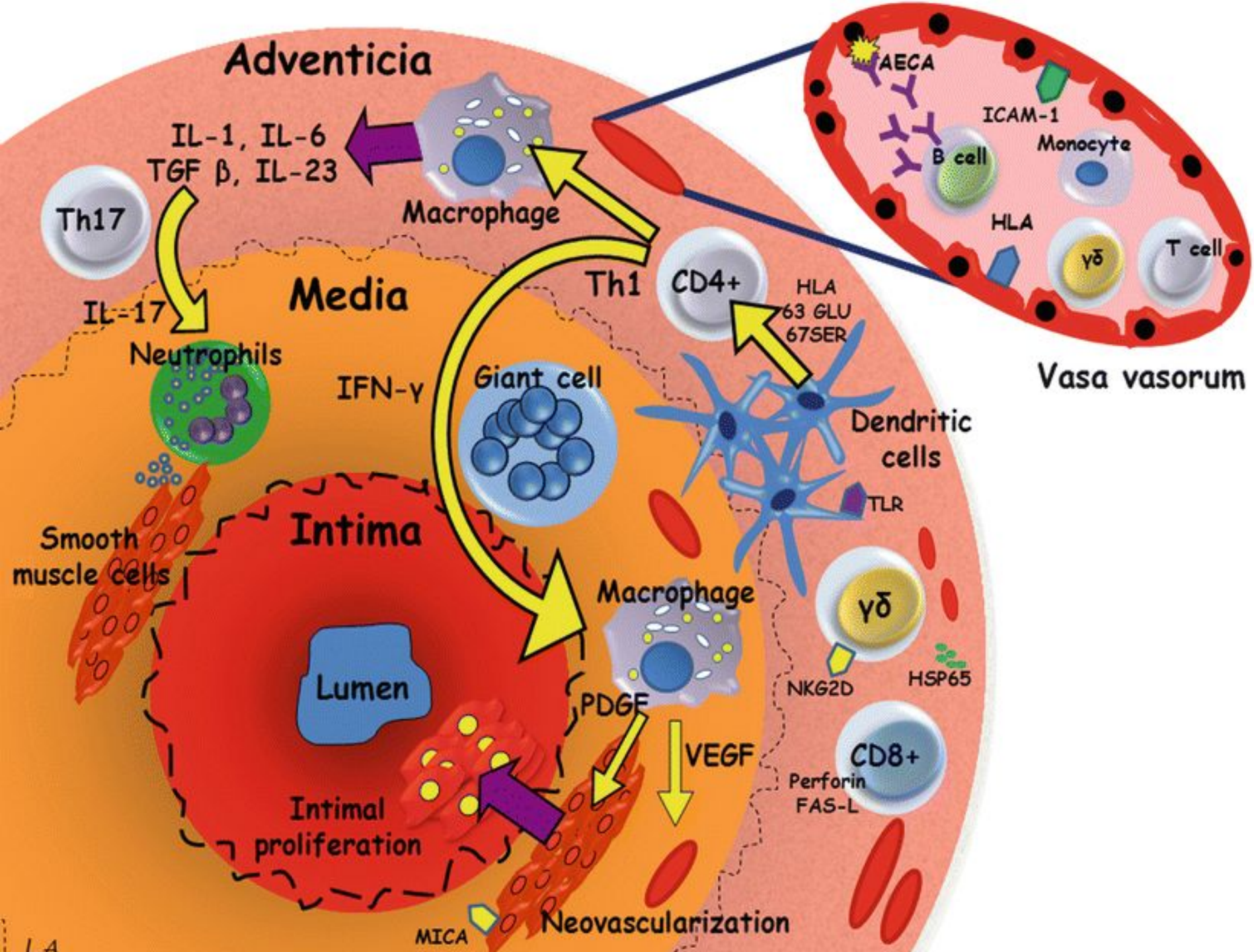
Adventicia
IL-1, IL-6
TGF β, IL-23
Th17
Macrophage
AECA
ICAM-1
Monocyte
B cell
HLA
γδ
T cell
Vasa vasorum
Media
IL-17
Neutrophils
Th1
CD4+
HLA
63 GLU
67SER
IFN-γ
Giant cell
Dendritic
cells
TLR
Smooth
muscle cells
Intima
Macrophage
γδ
NKG2D
HSP65
Lumen
PDGF
VEGF
CD8+
Perforin
FAS-L
Intimal
proliferation
MICA
Neovascularization

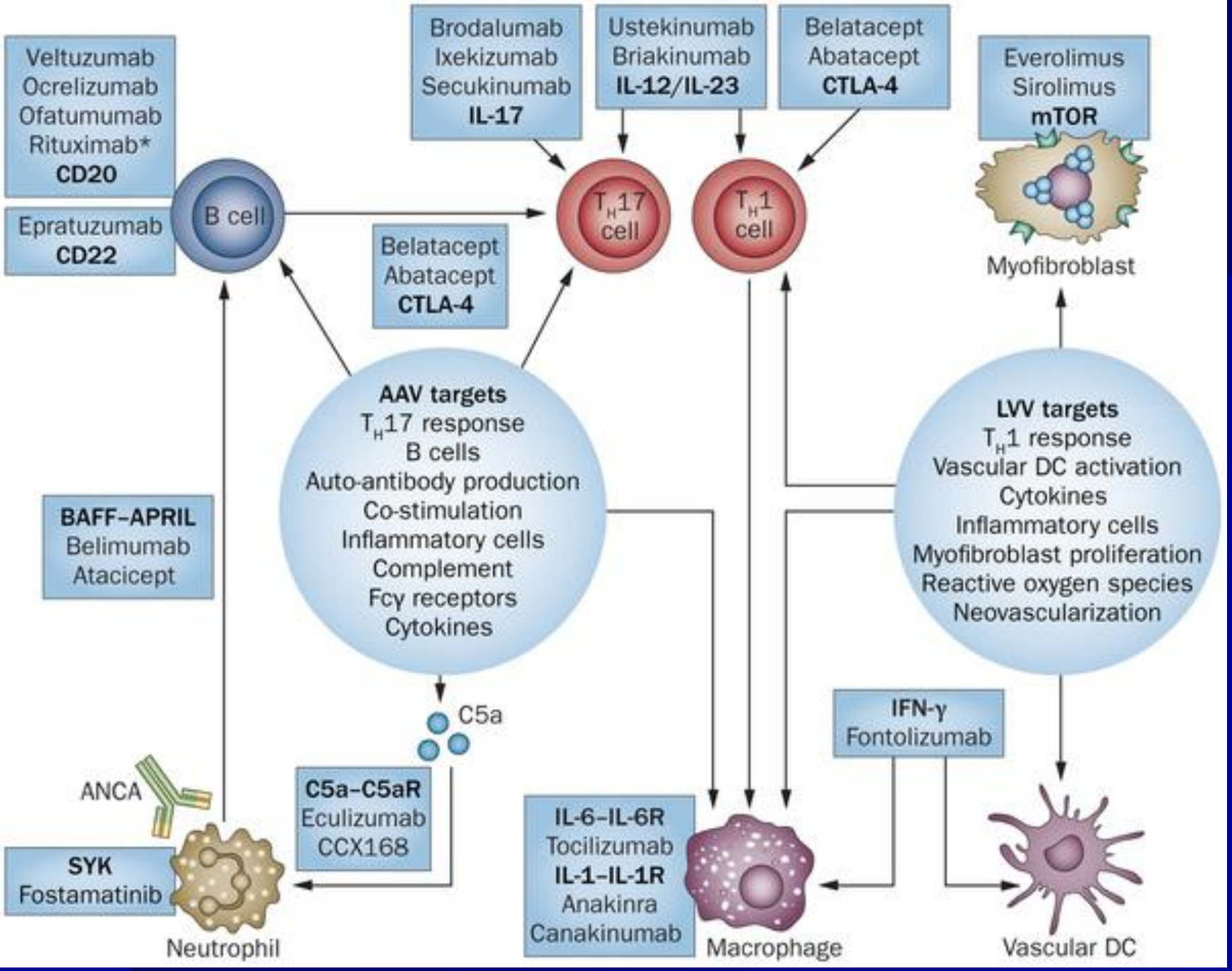
Veltuzumab
Ocrelizumab
Ofatumumab
Rituximab*
CD20
Epratuzumab
CD22
B cell
Brodalumab
Ixekizumab
Secukinumab
IL-17
Ustekinumab
Briakinumab
IL-12/IL-23
Belatacept
Abatacept
CTLA-4
Everolimus
Sirolimus
mTOR
Myofibroblast
T_H17 cell
T_H1 cell
Belatacept
Abatacept
CTLA-4
AAV targets
T_H17 response
B cells
Auto-antibody production
Co-stimulation
Inflammatory cells
Complement
Fcγ receptors
Cytokines
LVV targets
T_H1 response
Vascular DC activation
Cytokines
Inflammatory cells
Myofibroblast proliferation
Reactive oxygen species
Neovascularization
BAFF–APRIL
Belimumab
Atacicept
C5a
IFN-γ
Fontolizumab
ANCA
C5a–C5aR
Eculizumab
CCX168
IL-6–IL-6R
Tocilizumab
IL-1–IL-1R
Anakinra
Canakinumab
SYK
Fostamatinib
Neutrophil
Macrophage
Vascular DC

Течение и фазы заболевания

- **Фазы заболевания**
- - ранняя – системная или до отсутствия пульса – гранулематозное или диффузное продуктивное воспаление в меди и адвентиции с вторичным утолщением интимы и в ряде случаев периваскулярным воспалением с уплотнением стенки вовлечённых артерий
- - поздняя фаза – системные проявления уменьшаются, доминируют ишемические симптомы, обусловленные стенозом или окклюзией. При морфологическом исследовании определяется утончение меди с деструкцией эластических волокон, фиброзным уплотнением адвентиции и выраженной пролиферации интимы, приводящей к стенозу, дилатации артерий и формированию аневризм. Одна из причин формирования аневризм – недостаточная поддерживающая функция соединительной ткани или локальная слабость интимы.

- **Течение заболевания**

В большинстве случаев – начало постепенное, малосимптомное. Прогрессирование медленное, возможны ремиссии, реже спонтанные, чаще вследствие стероидной или иммуносупрессивной терапии

Takayasu's Arteritis: *Pathogenesis and clinical findings*

Authors:
Bill Ressl
Alexander Arnold
Reviewers:
Yan Yu
Sean Spence
Gary Morris*
** MD at time of publication*

Note: A large vessel *granulomatous** vasculitis primarily involving the aorta and its branches. More common in young adults (10-40), in females (80-90%), and has the highest prevalence in Asia. USA incidence: 1-3 cases/million/year. (*A granuloma is an organized cluster of macrophages and connective tissue seen on histology, and is a pathological sign of prior inflammation.)

Unknown etiology

HLA-Bw52, HLA-B39.2, other immunogenic factors ↑ risk risk

→ Complex, unclear auto-immune mechanisms ultimately result in lymphocytes recognizing specific antigens on the aortic wall

→ Lymphocytes are stimulated to release pro-inflammatory cytokines and perforin (a cytolytic compound)

→ ↑ active Inflammation

→ Spread of cytokines (esp. IL-6) from areas of inflammation via systemic circulation → non-specific constitutional symptoms → **Fatigue, weight loss, low grade fever, arthralgias**

→ **↑WBC, ↑CRP, ↑ESR**

→ Inflammatory changes in the connective tissue of the aorta and its branches

→ Destruction of elastic lamina & muscular media → ↓ arterial structural integrity → **Aneurysmal dilation visualized with angiography** → **Aortic aneurysm (with potential for aortic regurgitation), other arterial aneurysms**

→ Intimal proliferation and fibrosis narrows arterial lumen

→ Stenotic lesions in arteries throughout body

→ In carotid and vertebral arteries

→ ↓ blood supply to eyes → **Visual Dysfunction**

→ ↓ blood supply to brain → **Orthostasis, Syncope, Headache, Convulsions, TIA/Stroke**

→ In coronary arteries, potential for worsening of pre-existing atherosclerosis → **Angina, ↑ risk of Acute Coronary Syndrome**

→ Asymmetric subclavian artery stenosis → **>10mmHg systolic pressure difference between arms**

→ In mesenteric arteries → gut ischemia → **Abdominal Pain**

→ In peripheral limb arteries

→ **Arm/Leg Claudication (pain with use)**

→ **↓palpable pulses in limbs, often asymmetrical** (common)

→ **Ischemic Skin Ulcers**

→ Chaotic blood flow → **Bruit (may be heard anywhere, most commonly over carotids)**

→ In renal arteries or aorta proximal to renal arteries → RAAS activation → Na^+ and therefore water retention → **Systemic Hypertension**

Note: Full mechanisms underlying each symptom, sign, & complication may be found on other slides in their respective body systems

Abbreviations:
CRP – C-reactive Protein
ESR – Erythrocyte sedimentation rate
MI – Myocardial Infarction
Na^+ – Sodium
RAAS – Renin Angiotensin Aldosterone System
TIA – Transient Ischemic Attack
WBC – White blood cell

Legend: Pathophysiology | Mechanism | Sign/Symptom/Lab Finding | Complications

Published **June 17, 2013** on www.thecalgaryguide.com

CC BY NC SA

Синдром системного воспаления - дебют/обострение

- Лихорадка (чаще субфебрильная), снижение массы тела
- общая слабость, головные боли, артралгии, боли в мышцах преимущественно плечевого пояса

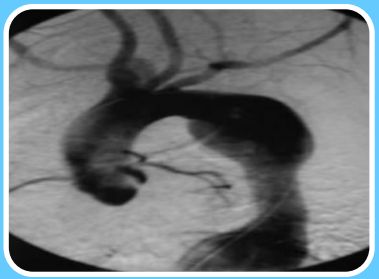

Синдром поражения аорты (аорталгии, аневризмы)

- постоянные боли (за грудиной, в брюшной полости по ходу аорты, упорные боли с иррадиацией в поясницу), возм.иррадиация в спину
- расширение границ относительной сердечной тупости в области II межреберья справа
- патологические пульсации и шумы над аортой

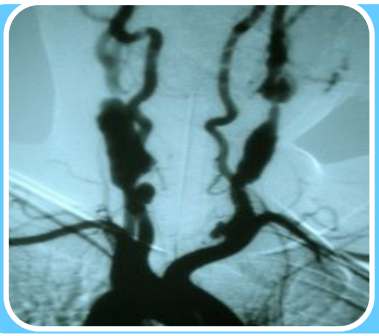

Синдром прогрессирующей ишемии

- ишемические боли: в нижних (перемежающаяся хромота) и/или верхних конечностях, за грудиной по типу стенокардии
- артериальная гипертензия (реноваскулярная)
- головные боли, головокружения, обмороки, ТИА, ишемические инсульты
- сужение полей зрения, потеря зрения (в т.ч. о. окклюзия центральной артерии сетчатки)

Другие синдромы

Синдром активации эндотелия – тромбоцитоз, тромбозы

Редко – поражение кожи (узловатая эритема, сетчатое ливедо, синдром Рейно)

Поражение аорты (аорталгии, расслаивающая аневризма)

Ишемические поражения головного мозга (головокружения, НМК), тромбоэмболии

Реноваскулярная гипертензия

Ишемические поражения конечностей (отсутствие пульса, перемежающая хромота, ишемические боли в верхней конечности)

Интоксикационно-воспалительный синдром (умеренная лихорадка, повышение СОЭ)

Поражение подвздошных артерий

- Клинические симптомы:
- Перемежающая хромота

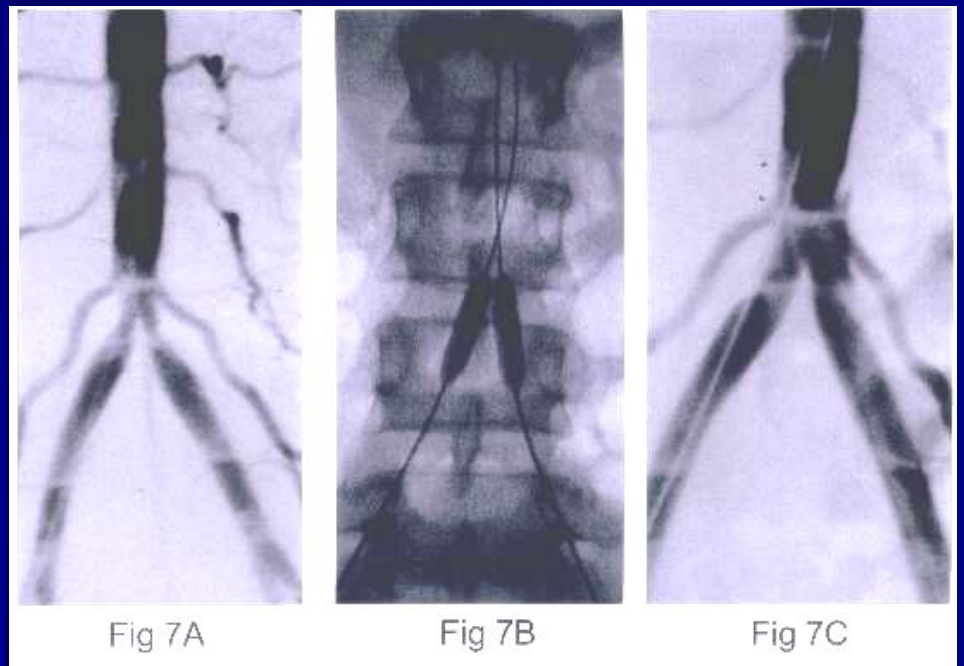

Поражение лёгочной артерии

Long Jiang Zhang et al ***Takayasu's arteritis involving the pulmonary arteries: evaluation by quantitative dual-energy computed tomographic pulmonary angiography*** Eur heart journal, *6 September 2011*
Sudeep Kumar et al Takayasu's Arteritis Mimicking Unilateral Pulmonary Artery Agenesis in a Child With Severe Pulmonary Hypertension and Right Heart Failure: A Diagnostic Dilemma Pediatric Cardiology Vol 24 N 1 2003

Поражение паренхимы

Исследования, в основном, носят характер описаний клинических случаев

Критерии Американской ревматологической ассоциации

Возраст начала < 40 лет

Ишемические симптомы со стороны конечностей; перемежающая хромота

Уменьшение пульсации на 1 или обеих a.brachialis

Различие систолического АД на верхних конечностях более > 10 mm Hg

Выслушиваемый шум над одной или обеих подключичных артериях или брюшной аорте

Артериографически выявляемое сужение или окклюзия аорты, её главных ветвей или крупных проксимальных артерий верхних или нижних конечностей, не обусловленное атеросклерозом, фибромускулярной дисплазией или другими причинами, изменения обычно фокальные или сегментарные

Классификация

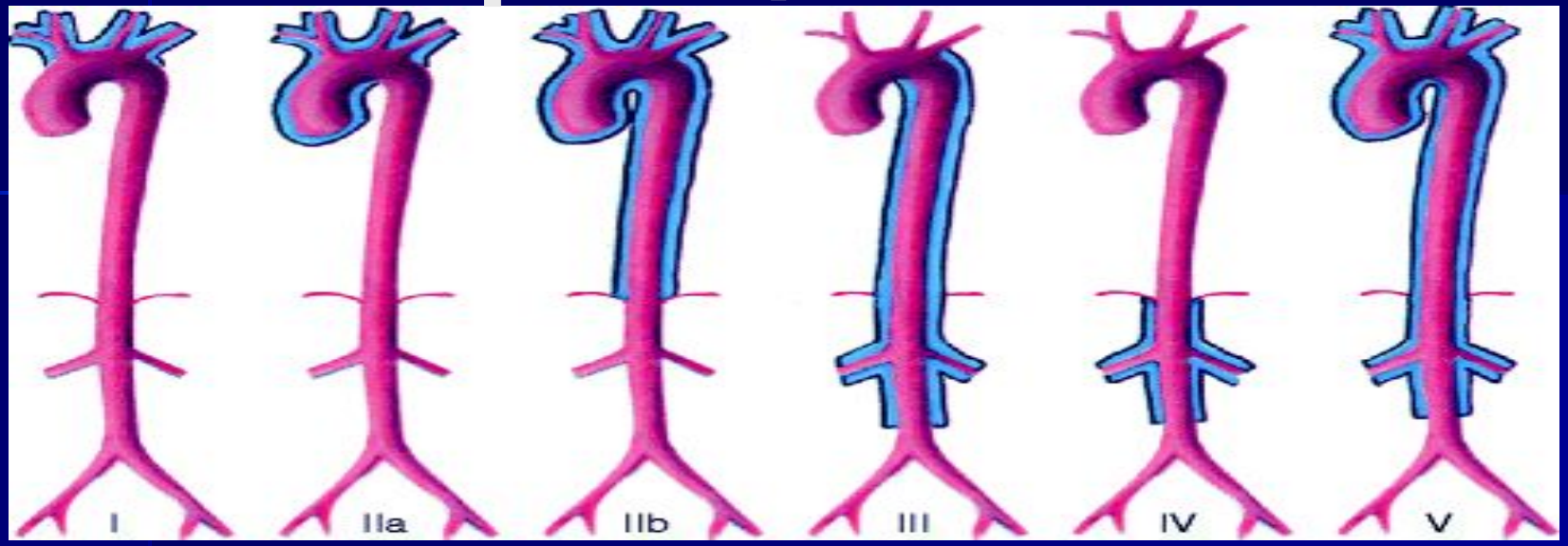

- Тип I: ветви дуги аорты
- Тип IIa: восходящая аорта, дуга, ветви дуги аорты
- Тип IIb: восходящая аорта, дуга и её ветви, грудной отдел нисходящей аорты
- Тип III: грудной отдел нисходящей аорты, брюшная аорта и / или почечные артерии
- Тип IV: брюшная аорта и/или почечные артерии
- Тип V: сочетание типов IIb и IV

Лабораторная диагностика

Гемограмма, биохимический анализ крови

- Наличие острофазовых изменений, повышения СОЭ и лейкоцитоза
- Нормохромная нормоцитарная анемия у 50% пациентов
- Тромбоцитоз
- Может определяться повышение активности трансаминаз и гипоальбуминемия

Иммунологические изменения

- Специфические маркеры отсутствуют
- Повышение уровня иммуноглобулинов G, M, A
- Как правило, отрицательный антинуклеарный фактор
- Ревматоидный фактор определяется у 15% больных
- Наличие антиэндотелиальных антител
- Возможно повышение уровня антигена, относящегося к фактору Виллебрандта (factor VIII–related antigen)

Рентгенограмма

- Расширение аорты, нерегулярные контуры, кальцификации, изменения рёбер (поздний признак)

КТ, КТ в сосудистом режиме

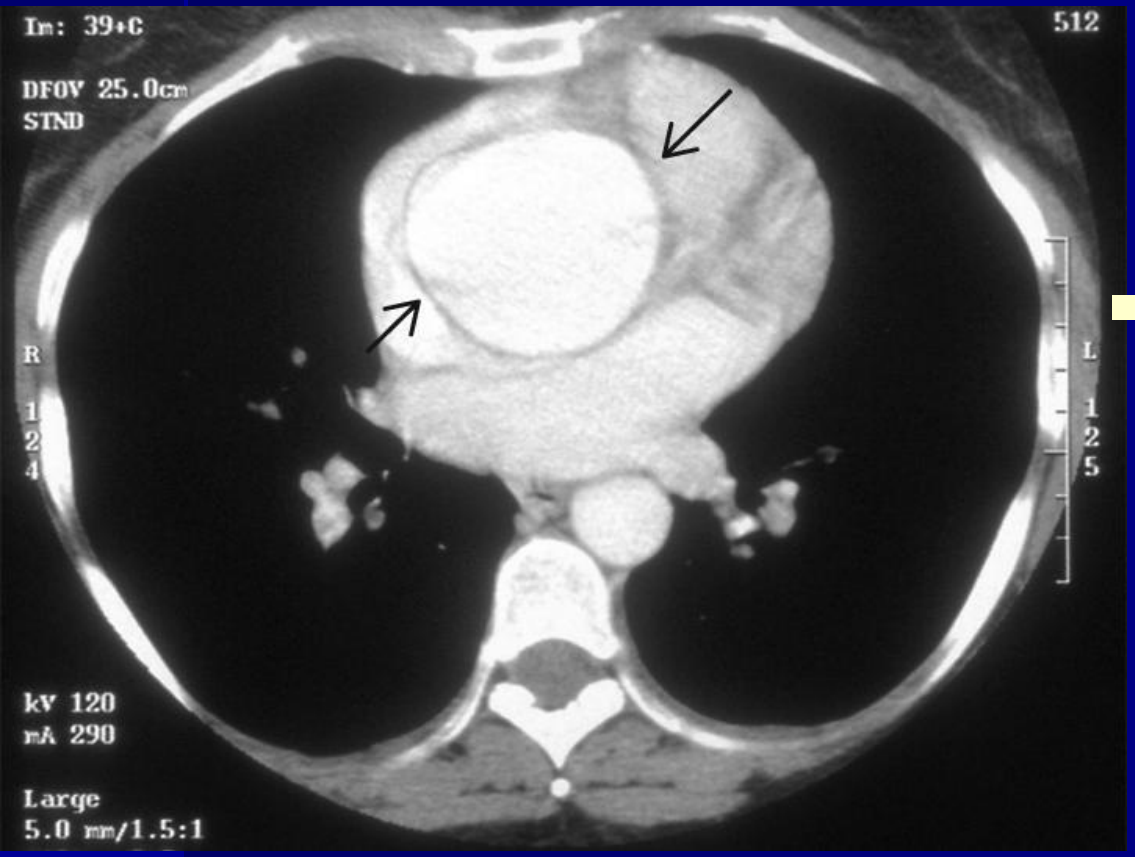

- уплотнение аорты, сужение её просвета, аневризмы
- На снимке - аневризма корня аорты диаметром 6 см

КТ, КТ в сосудистом режиме

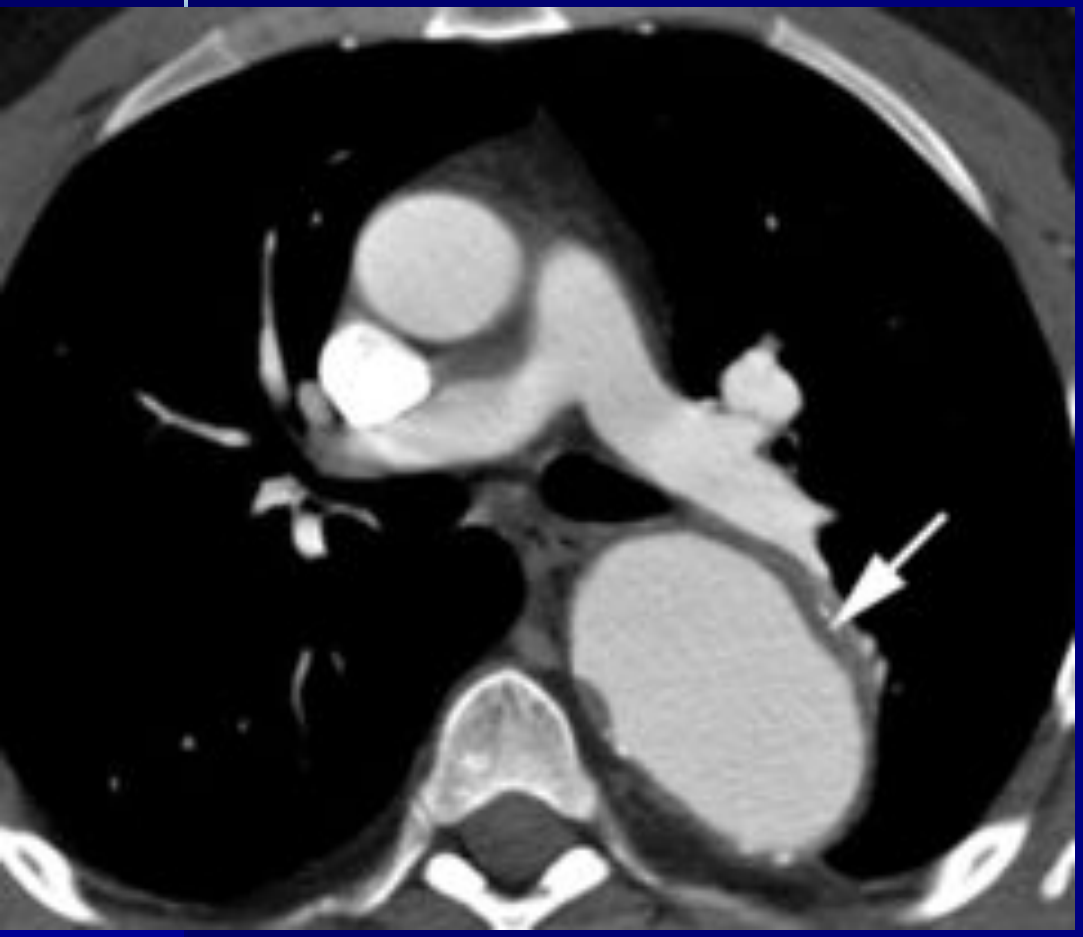

Проксимальная нисходящая часть грудной аорты (с признаками воспалительного утолщения стенки)

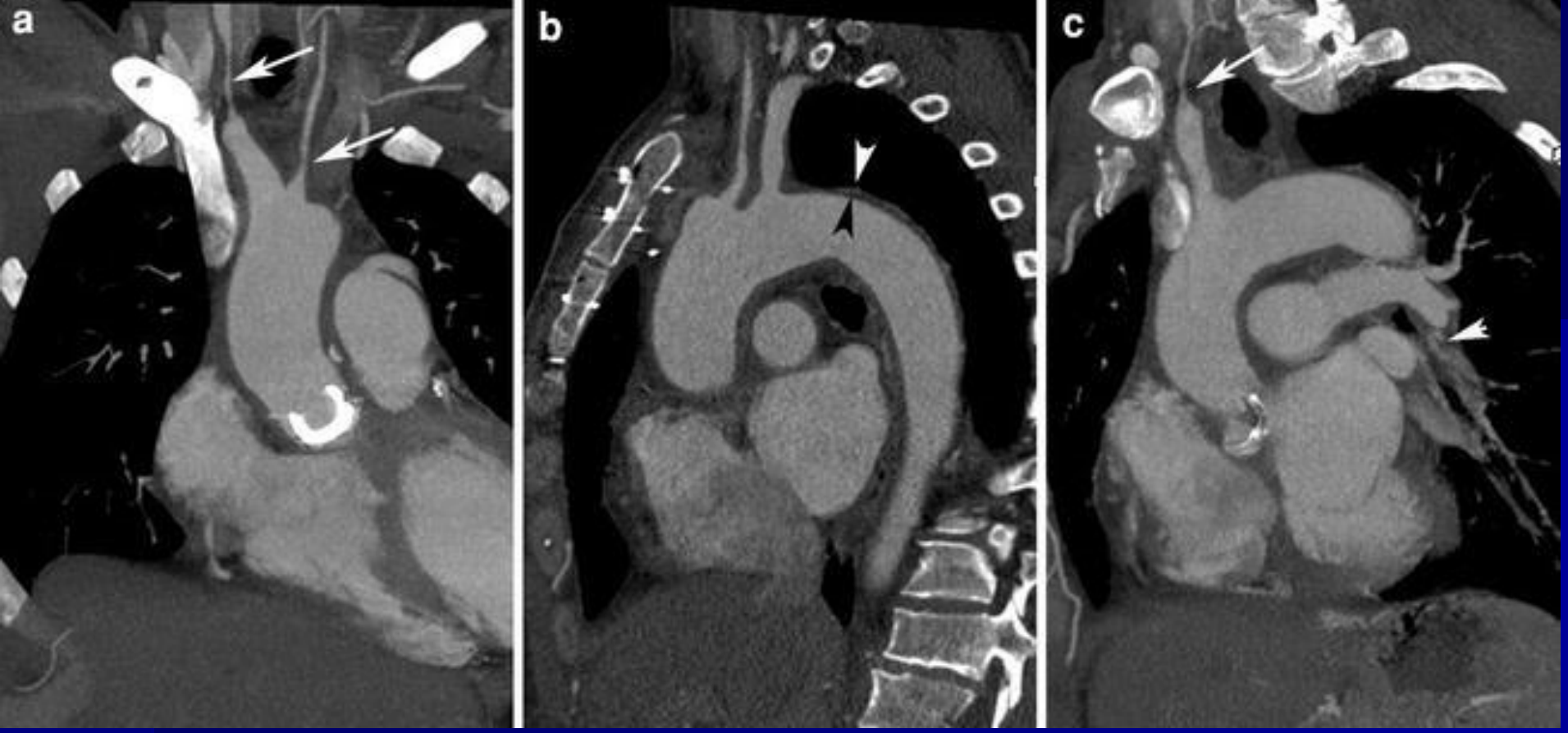

Сужение общих сонных артерий (a), диффузное концентрическое сужение грудной аорты и общих сонных артерий в воспалительную фазу заболевания (b), сужение левой сонный артерии и левой долевой ветви лёгочной артерии вследствие хронической обструкции (c)

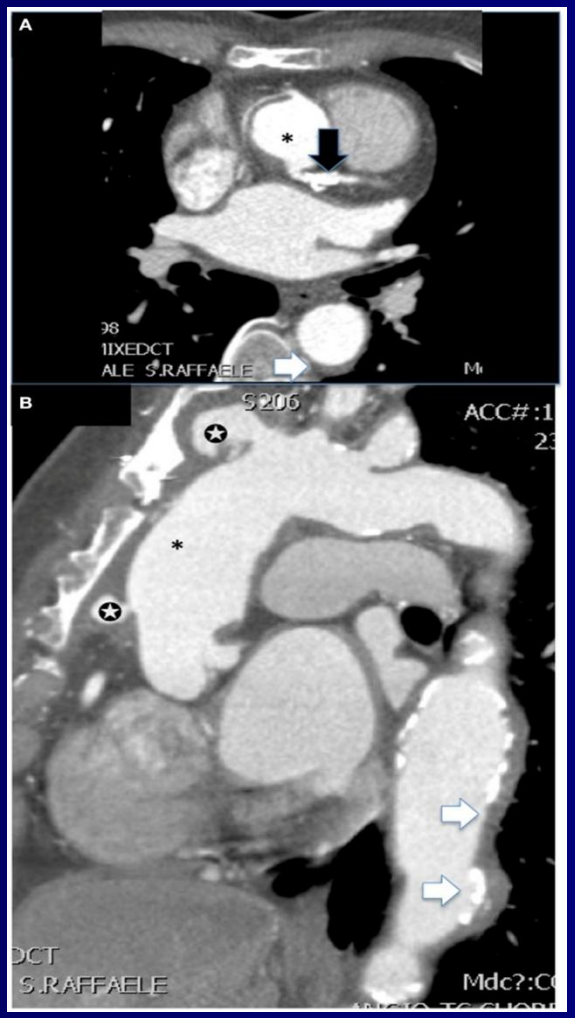

- После хирургического восстановления (псевдоаневризмы в области анастомозов *, утолщение стенки с кальцификацией (стрелки)

С 3D-реконструкцией

МРТ

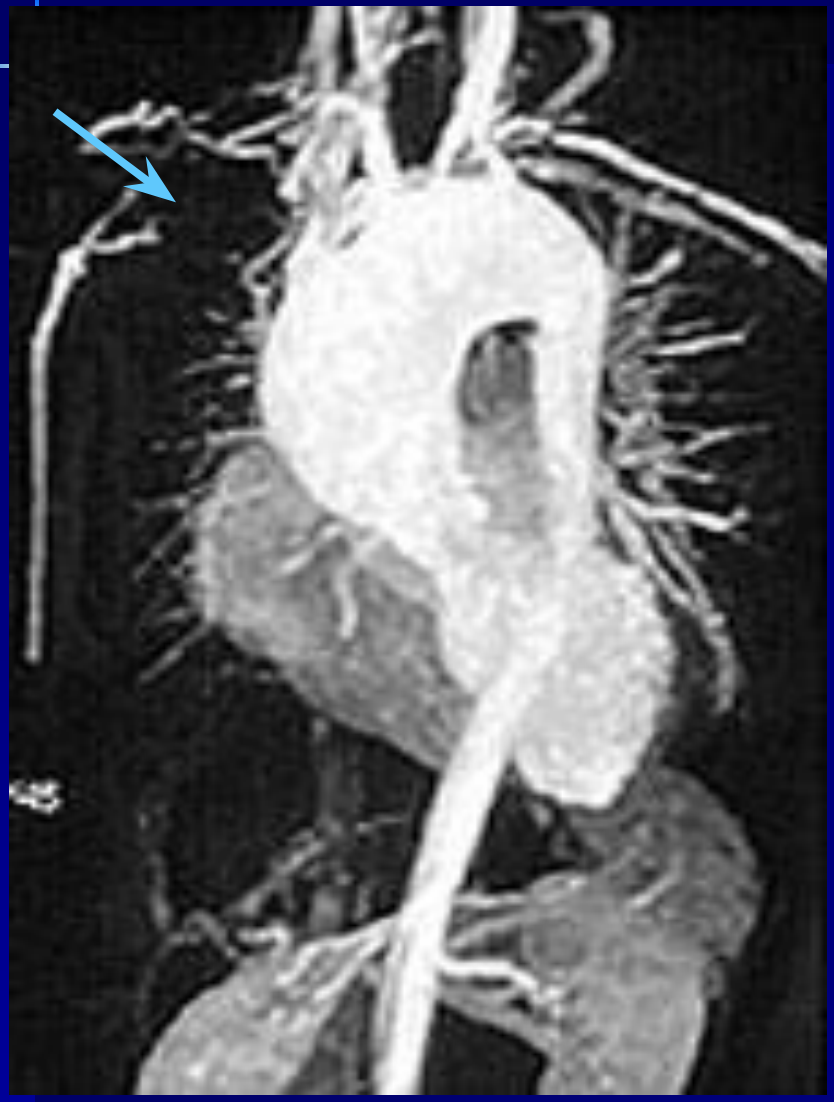

- Крупная аневризма восходящей аорты, обструкция правой аксиллярной артерии, сужения левой подключичной артерии)

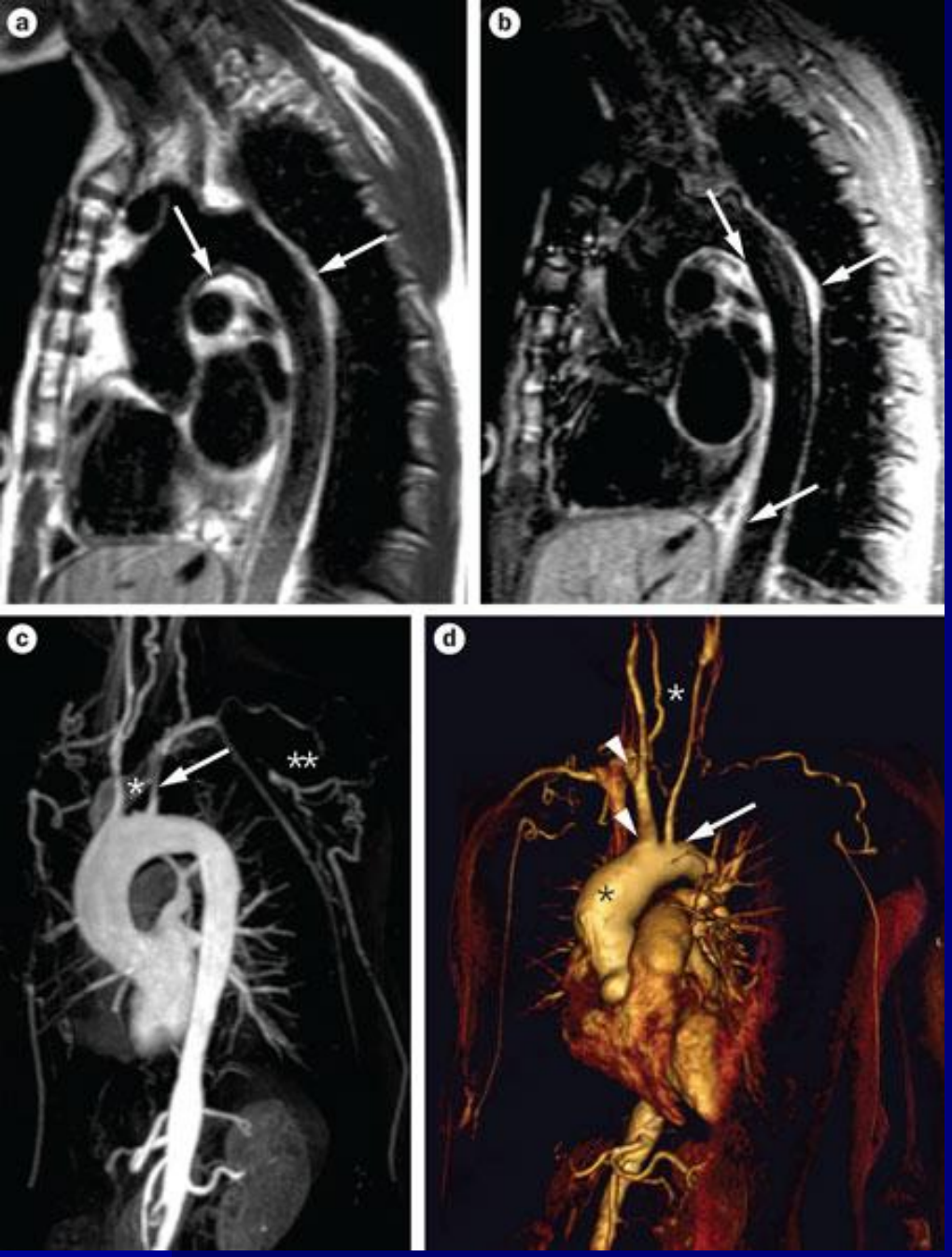

- МР-ангиография, в том числе с 3D-реконструкцией (d)

Специальные техники МРТ

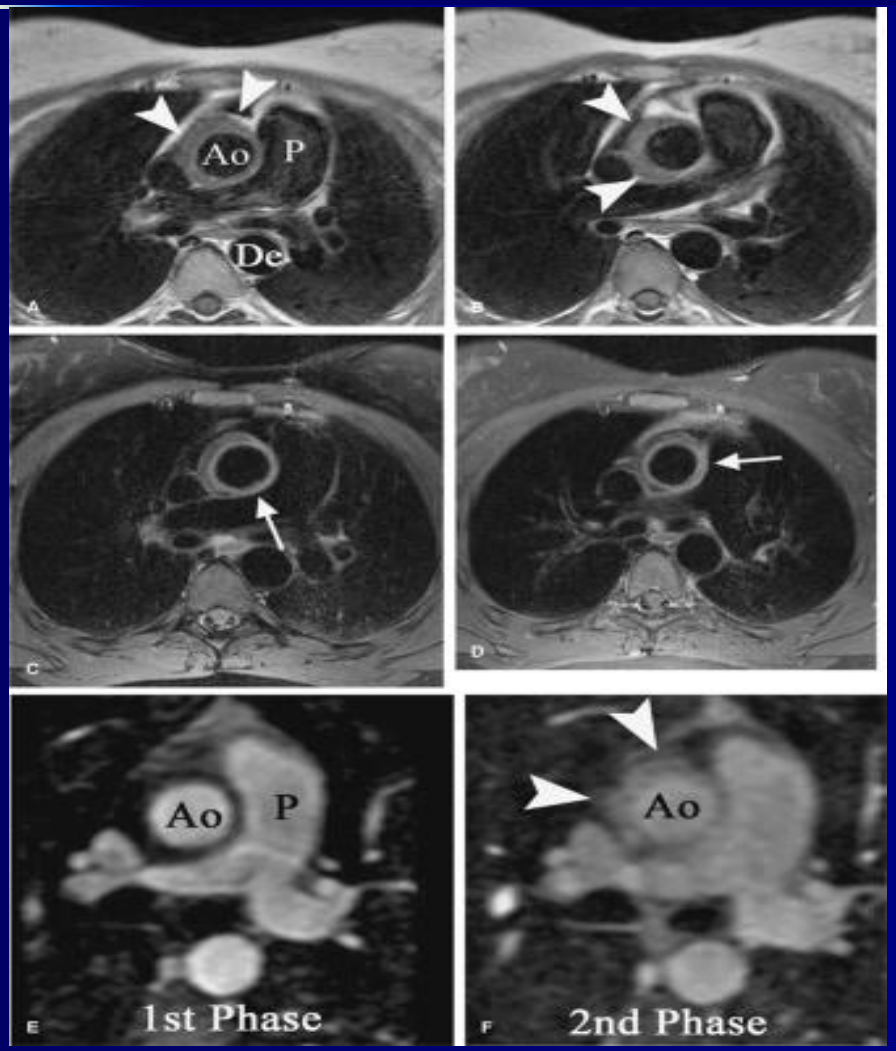

- **Т1- взвешенные** спин-эхо изображения с **ЭКГ-синхронизацией**

ПЭТ

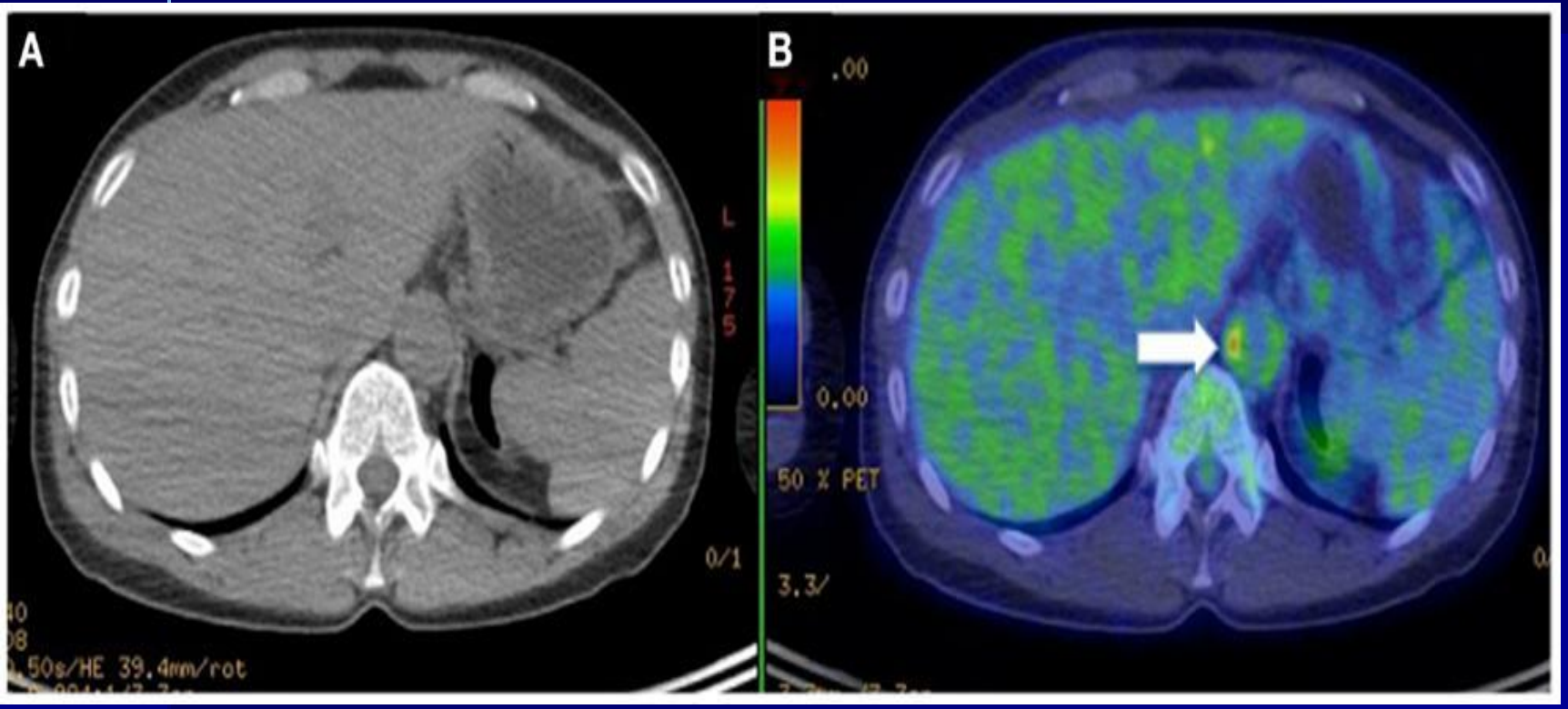

- **Накопление [^{18}F]-флюородеоксиглюкозы (FDG) в области сосудистой стенки брюшной аорты**

Допплерография

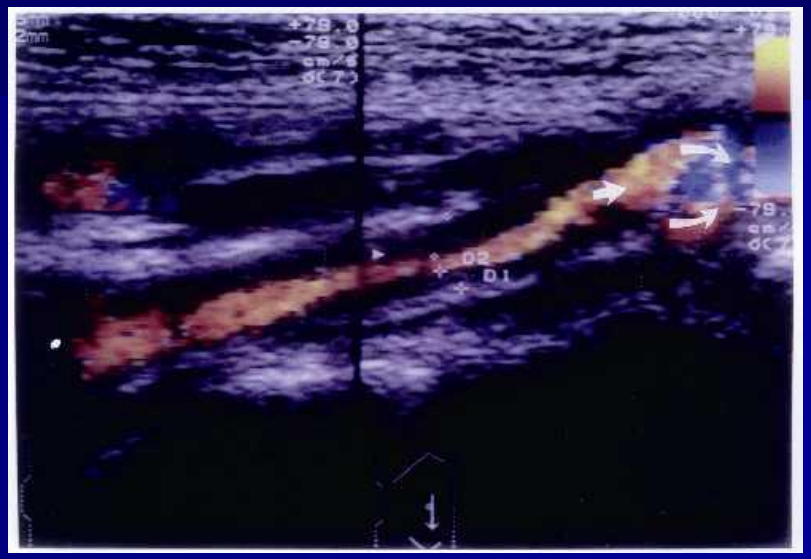

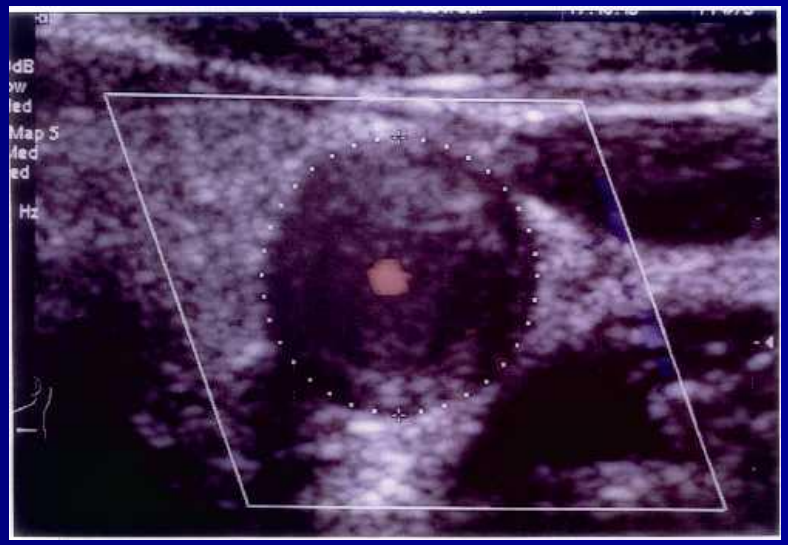

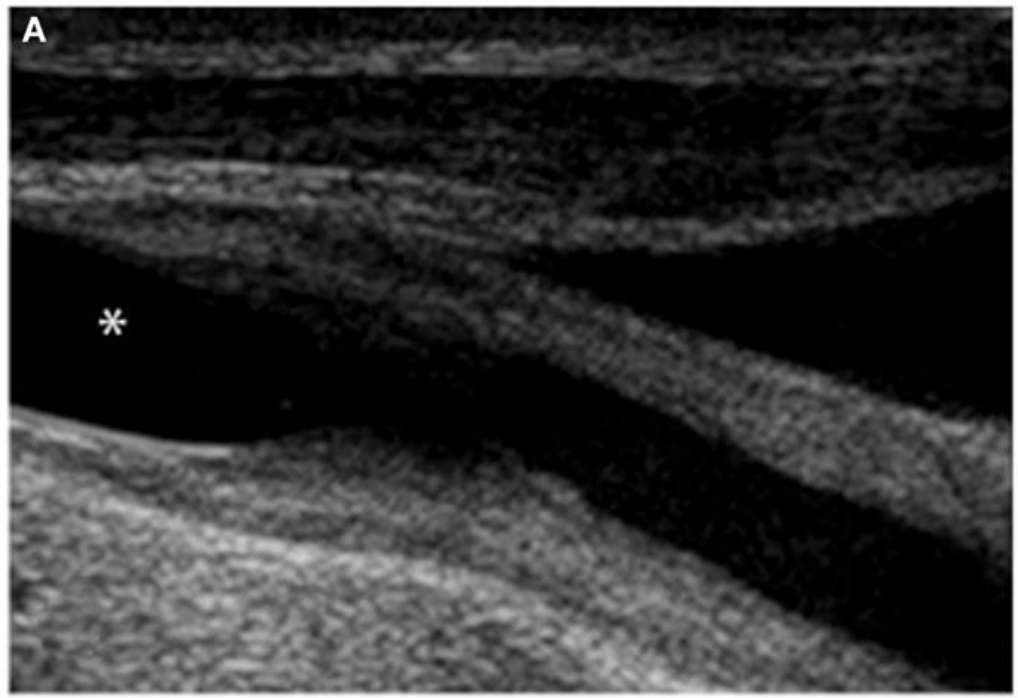
A
*

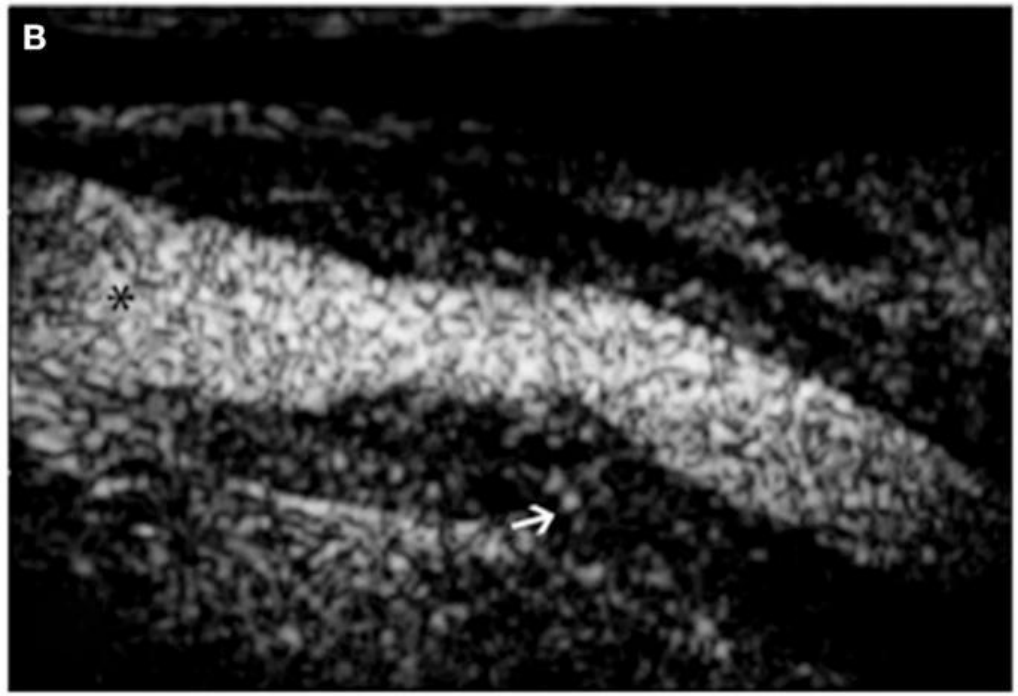
B
*

Ангиография

Лечение: ГКС

- Начальная доза – 1 мг/кг (не более 80 мг) в 2-3 приёма – 1 месяц
- Снижение 5 mg/каждые 2 недели (постепенно- по 1,25 мг) до 20 mg/сутки
- Снижение на 10% каждые 2 недели до 10 mg/сутки
- Поддерживающая доза - 10 мг в сутки длительно
- При рецидивах – присоединение цитостатиков

Дополнительная терапия

- Аспирин 75 mg в день (лечение прекращается за неделю до оперативного вмешательства)
- Профилактика и лечение остеопороза
- В зарубежных клинических рекомендациях обсуждается целесообразность применения триметоприма/сульфаметоксазола для профилактики пневмоцистной пневмонии

Лечение остеопороза

- Наибольшая потеря костной массы – 6-12 месяцев терапии (в том числе за счёт дозы ГКС)
- Бифосфонаты, препараты кальция и витамина D3
- **Алендроновая кислота** 5 мг в сутки однократно (или 35 мг в неделю однократно)

При рефрактерном течении артериита Такаясу

- Пульс-терапия (метилпреднизолон, циклофосфамид)
- *Метилпреднизолон в/в 10 мг/кг (не более 1 г) 1 раз в месяц, 9- 12 месяцев.*
- *+*
- *Циклофосфамид в/в 10- 15 мг/ кг (не более 1 г) 1 раз в месяц, 9- 12 месяцев.*

- *Метотрексат 20- 25 мг/ неделю*
- *Или Азатиоприн 2 мг/кг/сутки* с возможным снижением дозы до 1,5 мг/кг/сут через год

cyclosporine (30%), mycophenolate mofetil (25%)

Хирургическое лечение

- проводить в неактивную фазу болезни и в центрах, имеющих достаточный опыт их проведения.
- 70% больных артериитом Такаясу имеют показания для хирургического лечения

Хирургическое лечение (показания)

- расслаивающая аневризма аорты
- гемодинамически значимые стенозы/ окклюзии сонных артерий,
- АГ сосудистого генеза, стеноз почечной артерии

Эндоваскулярное стентирование

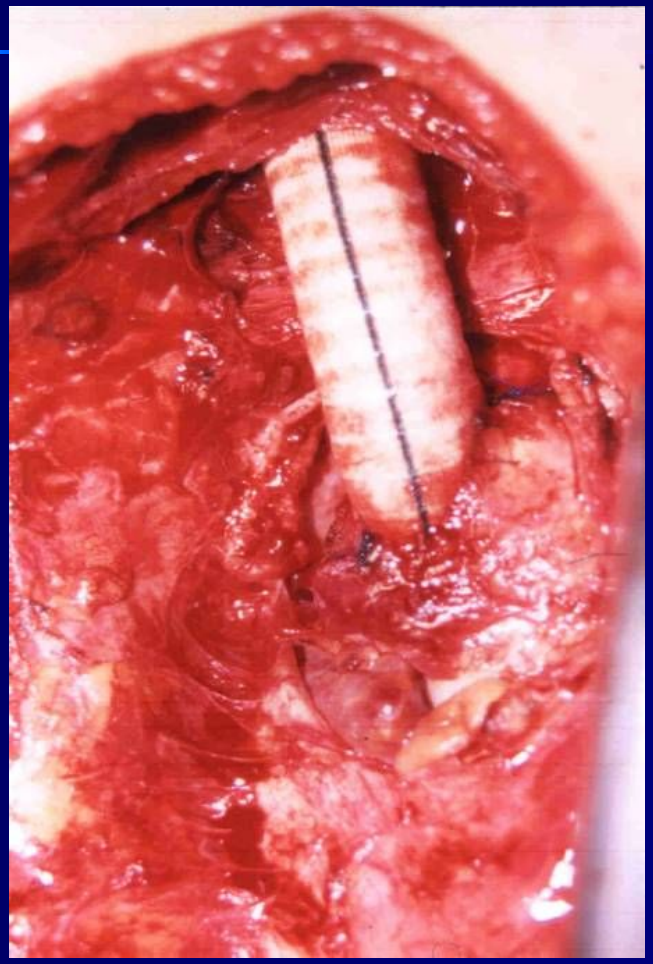

Биологическая терапия

Efficacy of Biological-Targeted Treatments in Takayasu Arteritis

Multicenter, Retrospective Study of 49 Patients

Arsene Mekinian, MD; Cloé Comarmond, MD*; Mathieu Resche-Rigon, MD, PhD*;

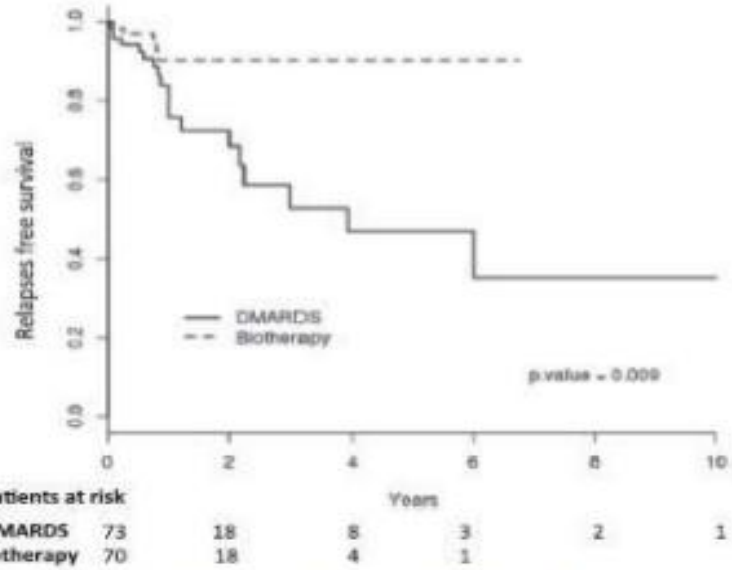

Figure 2. Relapse-free survival in 49 patients with Takayasu arteritis according to disease-modifying antirheumatic drugs (DMARDs; n=73 lines of therapy) and to biological-targeted treatment (n=70 lines of therapy).

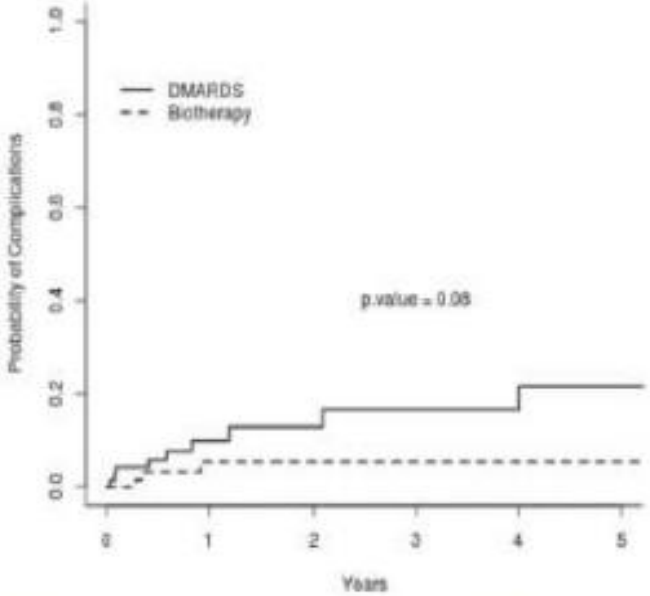

Figure 3. Cumulative incidence of vascular complications in 49

Клинические рекомендации, 2013

- При рефрактерном течении возможно применение генно-инженерных биологических препаратов, в частности, ингибиторов ФНО-α
- Общепринятый протокол лечения артериита Такаясу биологическими препаратами не разработан до настоящего времени.

ФНО-антагонисты

- По данным различных исследований, привели к клиническому улучшению у 85- 93% пациентов с рецидивирующим течением и ремиссии у 37%-67% (2012-2013)
- Нет данных, свидетельствующих о целесообразности прекращения иммуносупрессивной терапии, необходимость её продолжения зависит от клинического случая
- Около 10% пациентов могут не отвечать на терапию (2012 г)
- В исследованиях чаще использовался инфликсимаб в сочетании с иммуносупрессивной терапией и ГКС

Инфликсимаб

- Чаще используется режим 3-5 мг/кг в/в на 0, 2, 6 неделях, в дальнейшем – каждые 4-8 недель

Тоцилизумаб

- Гуманизированные моноклональные антитела к IL-6 рецептору
- По данным исследований (2013-2016 годы) перспективны у больных с рефрактерным к терапии, в том числе антагонистами ФНО
- 4-8 мг/кг каждые 4 недели

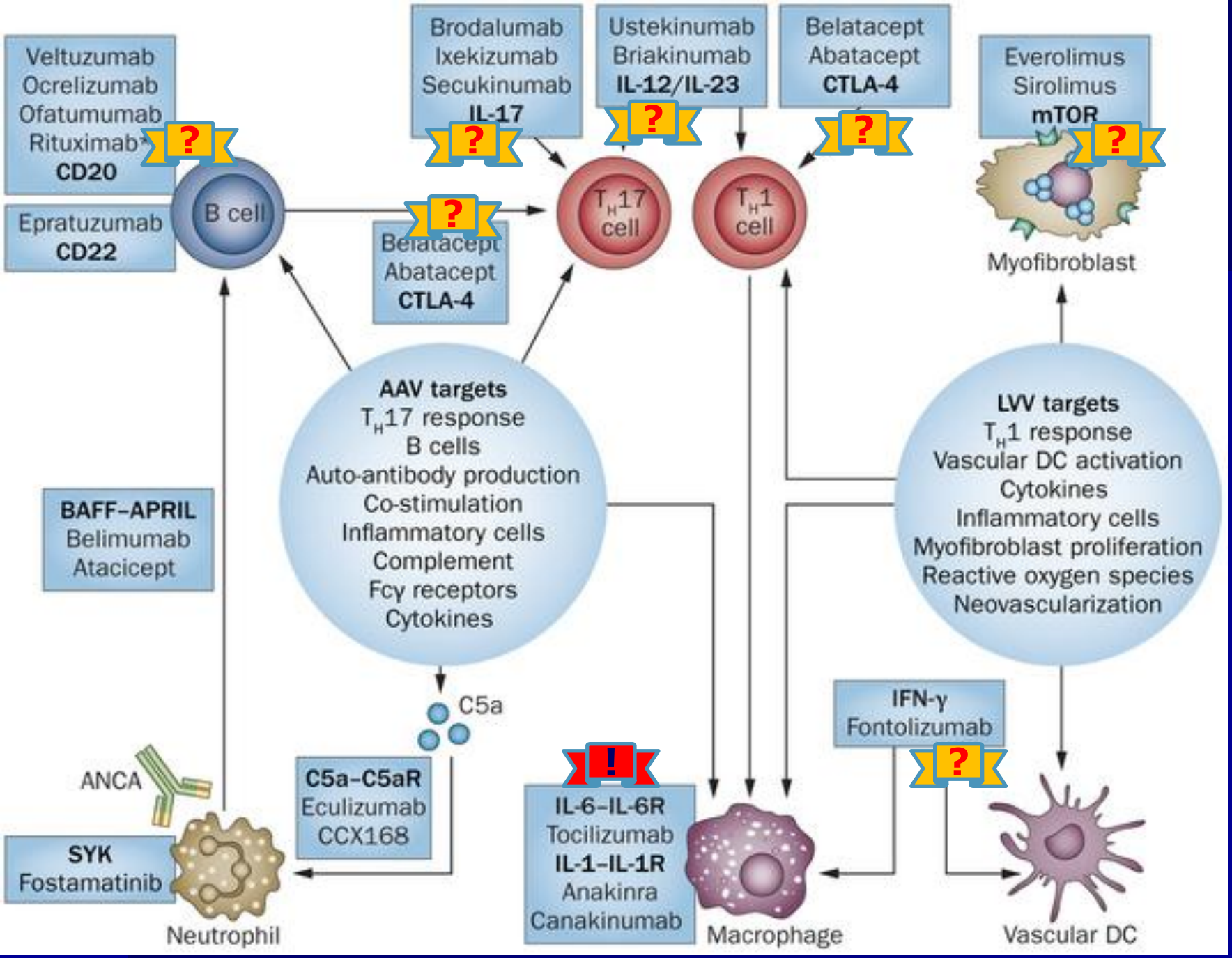
Veltuzumab
Ocrelizumab
Ofatumumab
Rituximab*
CD20
Epratuzumab
CD22
B cell
Brodalumab
Ixekizumab
Secukinumab
IL-17
Ustekinumab
Briakinumab
IL-12/IL-23
Belatacept
Abatacept
CTLA-4
Everolimus
Sirolimus
mTOR
T_H17 cell
T_H1 cell
Belatacept
Abatacept
CTLA-4
Myofibroblast
AAV targets
T_H17 response
B cells
Auto-antibody production
Co-stimulation
Inflammatory cells
Complement
Fcγ receptors
Cytokines
LVV targets
T_H1 response
Vascular DC activation
Cytokines
Inflammatory cells
Myofibroblast proliferation
Reactive oxygen species
Neovascularization
BAFF–APRIL
Belimumab
Atacicept
C5a
IFN-γ
Fontolizumab
ANCA
C5a–C5aR
Eculizumab
CCX168
IL-6–IL-6R
Tocilizumab
IL-1–IL-1R
Anakinra
Canakinumab
SYK
Fostamatinib
Neutrophil
Macrophage
Vascular DC

Перспективы

- Добавление к ГКС терапии Абатацепта (CTLA-4Ig) не уменьшает риск рецидивов (многоцентровое исследование, 2017)
- Ритуксимаб: имеются данные об эффективности (2015-2016), отсутствуют многоцентровые исследования
- Устекинумаб– есть публикации, подтверждающие эффективность лечения (2015-2016)
- Секукинумаб - в исследованиях отмечен возможный терапевтический потенциал (воздействие на не ингибируемый ГКС IL-17-ответ), клинических наблюдений нет
- Сиролимус- в составе лекарственного покрытия для стентов (эффективность обсуждается); 2005-2009
- Фонтолизумаб – использовался в нескольких случаях сочетания болезни Крона и артериита Такаясу (2008)

Гигантоклеточный артериит (ранее – гигантоклеточный височный артериит)



- Артериит, чаще гранулематозный, обычно поражающий аорту и/или её крупные ветви с преимущественным поражением ветвей каротидной и вертебральной артерий и частым вовлечением височной артерии. Начало чаще у пациентов в возрасте старше 50 лет. Часто ассоциируется с ревматической полимиалгией
- 0,5-27/100 000 населения старше 50 лет
- Первые описания: 1890 (Jonathan Hutchinson), 1932 (Bayard Horton, Thomas Magath, George Brown)

Эпидемиология

- **Региональная частота встречаемости**
- в США - 0.5-27/ 100,000 населения в возрасте 50 лет и старше Наиболее часто – в Северной Европе и скандинавских странах (более 20/ 100,000). Южная Европа – менее 12/ 100,000
- Саудовская Аравия – всего 72 подтверждённых биопсией случая за 15 лет
- **Пол:**
- Женщины болеют в 2-4 раза чаще
- **Возраст:**
- В основном – более 50 лет, пик – 70-80 лет. Крайне редко в возрасте до 50 лет.

Этиология

- Семейная предрасположенность
- МНС класс II (HLA-DRB1, DR3, DR4, DR5)
- Другие гены: TNF, NOS3, CCL5, ICAM, IL6, IL10, VEGF, IFN-γ, *MCP1, FCGR3A*)
- Чаще у этнических групп северноевропейских народов (в том числе проживающих в США)
- Инфекции: возможная роль *Mycoplasma pneumoniae, C. pneumoniae и* парвовируса B19
- Другие обсуждаемые факторы: ассоциированное с возрастом и респираторной инфекцией увеличение количества аутореактивных CD8+ CD28– Т клеток с продукцией ими IFN-γ (2003), полиморфизм гена рецепторов к эстрогену (не подтверждено, 2003)

Морофология

- гранулематозный тип воспаления;; в состав гранулёмы входят макрофаги, Т-лимфоциты (чаще CD4+), гигантские многоядерные клетки

Giant-Cell (Temporal) Arteritis: morphology

- Granulomatous inflammation of the blood vessel wall
- Giant cells
- Disruption and fragmentation of internal elastic lamina
- Proliferation of the intima with associated occlusion of the lumen.
- The healed stage reveals collagenous thickening of the vessel wall and the artery is transformed into a fibrous cord

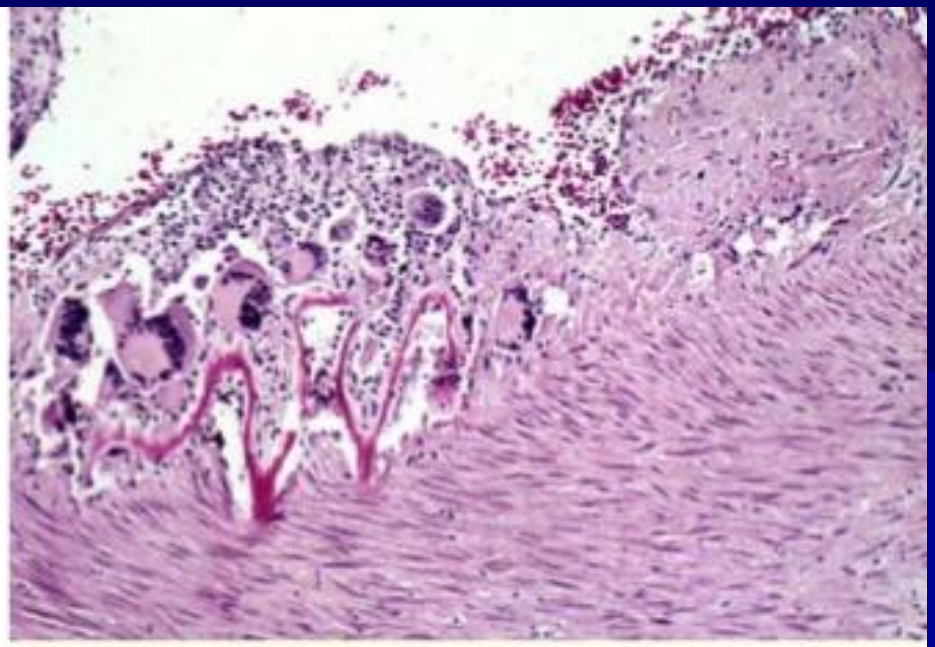

Temporal Arteritis

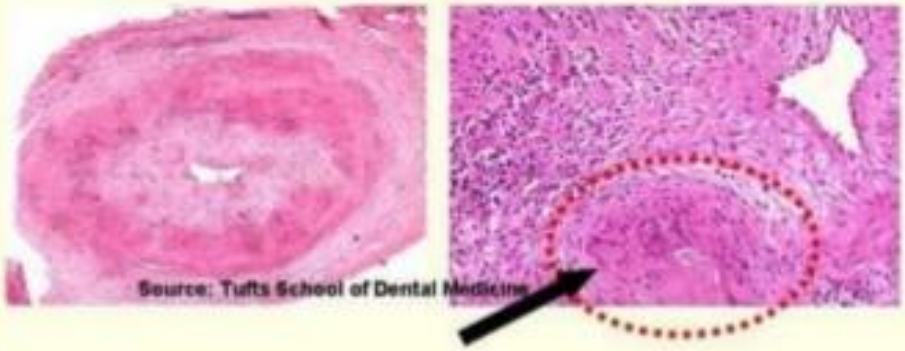

Giant cells (arrow) within a granuloma (circle) of granulomatous inflammation

103

(c) 2007, Michael A. Kahn, DDS & Lynn W. Solomon, DDS

Основные участники процесса

- Дендритные клетки адвентиции: продукция CCL19 и CCL21 в ответ на неизвестный активатор (инфекция?)
- Привлечение Т-клеток и макрофагов
- ! 60–80 % тканевых моноцитов у больных ГА продуцируют IL-1β и IL-6
- Th1-медиированный процесс с повышенной экспрессией IFNγ; продукция макрофагами IL-1, TNFα, IL-6 (отдельные субпопуляции - TGF-β, iNOS, коллагеназа), АФК
- Повышенный уровень локальной экспрессии MMP-9 и MMP-2, повышенная протеолитическая активность
- При персистирующем/рецидивирующем течении: повышенный уровень TNFα, IL-6
- Поражение органа зрения: ассоциируется с повышенным уровнем VEGF

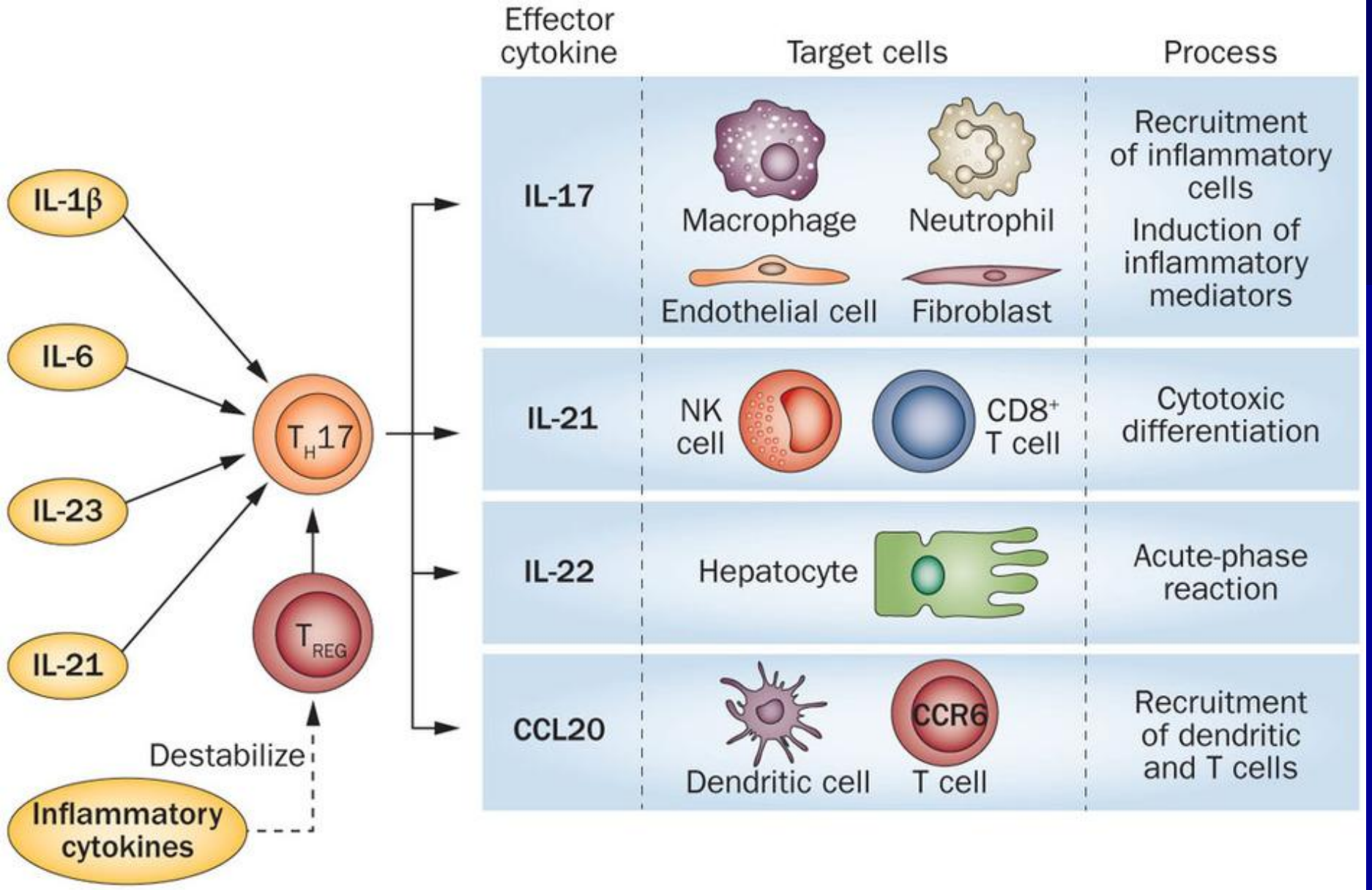
Effector cytokine
Target cells
Process
IL-1β
IL-6
IL-23
IL-21
T_H17
T_{REG}
Destabilize
Inflammatory cytokines
IL-17
Macrophage
Neutrophil
Endothelial cell
Fibroblast
Recruitment of inflammatory cells
Induction of inflammatory mediators
IL-21
NK cell
CD8+ T cell
Cytotoxic differentiation
IL-22
Hepatocyte
Acute-phase reaction
CCL20
Dendritic cell
CCR6
T cell
Recruitment of dendritic and T cells

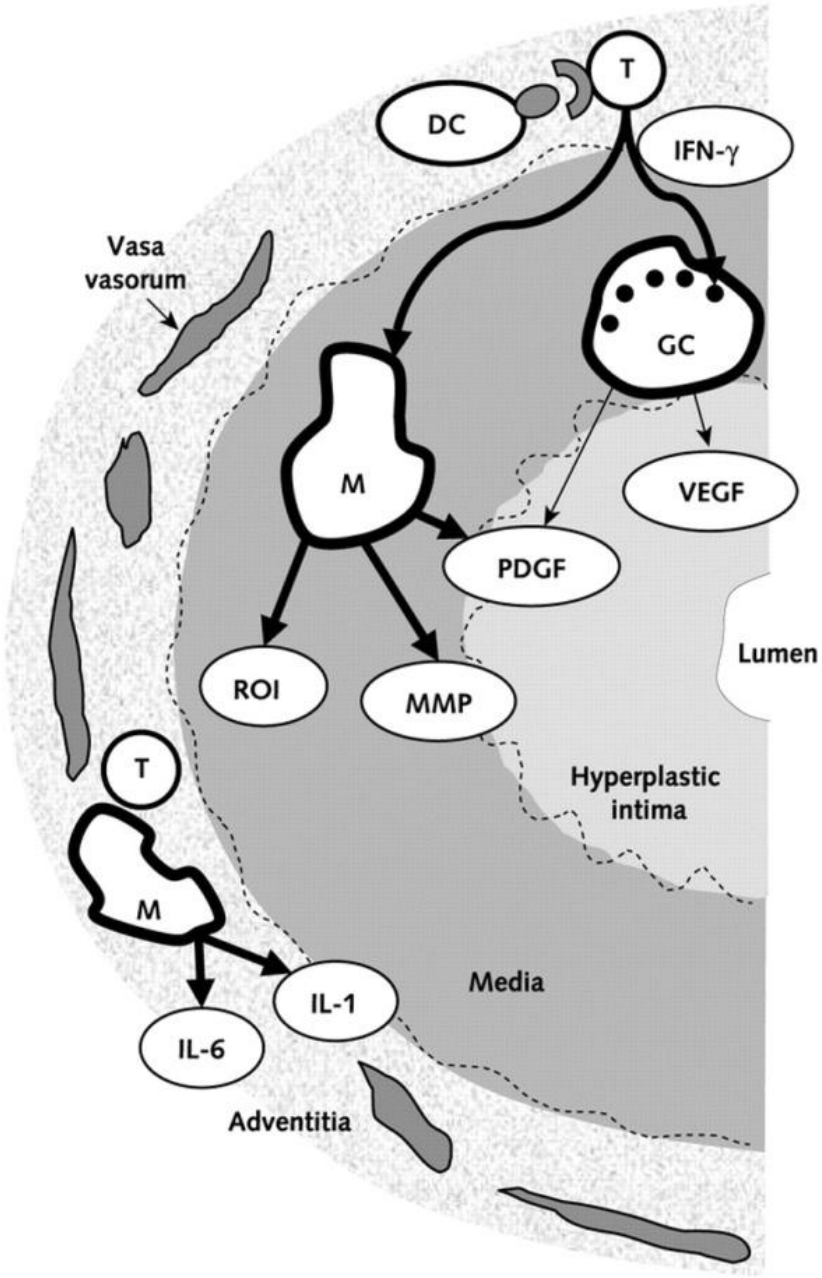

Recruitment of T cells and macrophages

Activation of T cells
- Clonal expansion
- Production of IFN-γ

IFN-γ-driven macrophage effector functions
- Production of IL-1 and IL-6
- Release of MMPs
  - Matrix digestion
- Production of ROIs
  - Oxidative stress
  - Membrane damage
  - Growth induction
- Release of PDGF
  - Myofibroblast growth
- Secretion of VEGF
  - Neoangiogenesis

Lumen-occlusive intimal hyperplasia
- Tissue ischemia

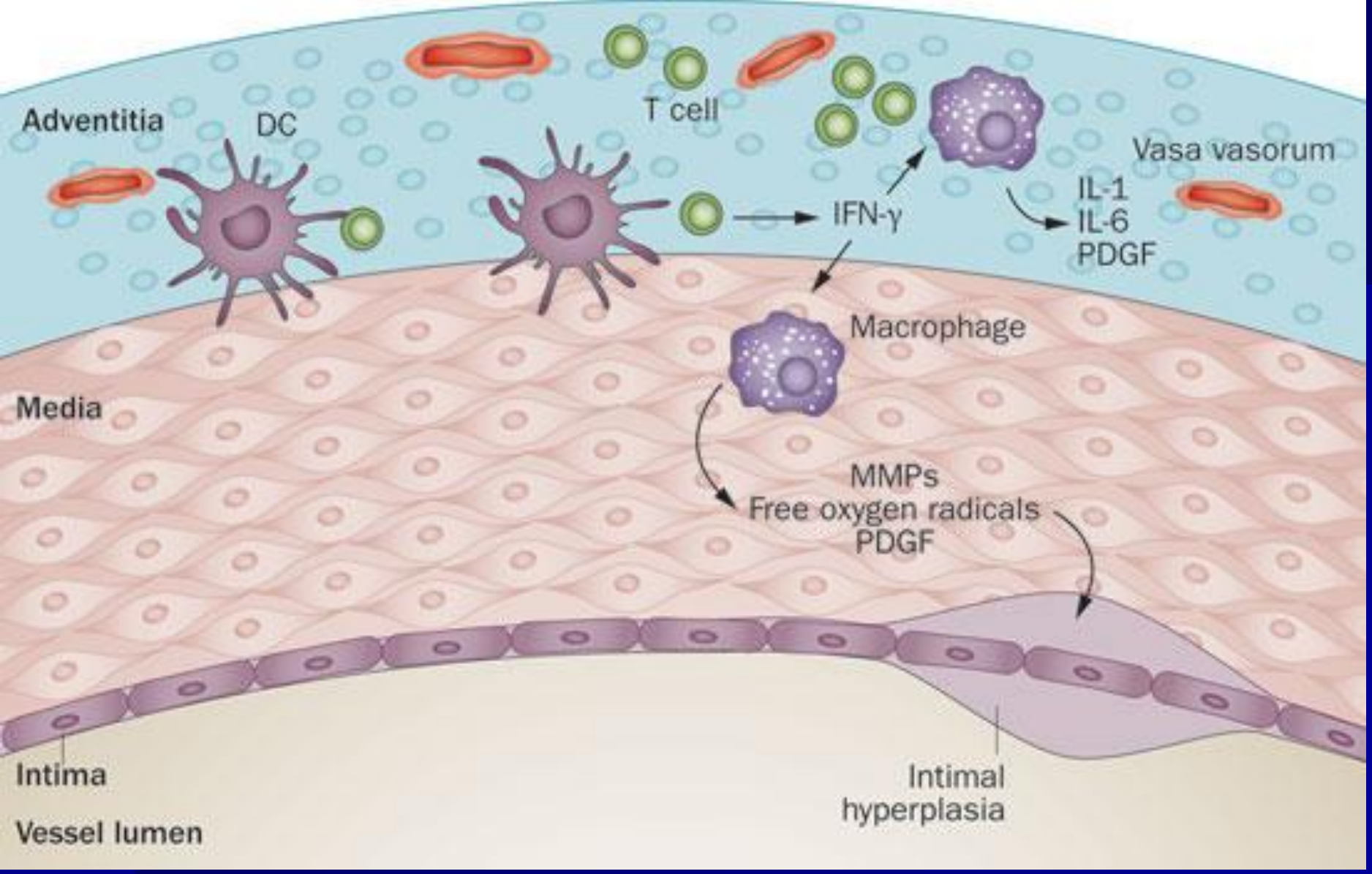
Adventitia
DC
T cell
Vasa vasorum
IFN-γ
IL-1
IL-6
PDGF
Macrophage
Media
MMPs
Free oxygen radicals
PDGF
Intima
Vessel lumen
Intimal
hyperplasia

Интоксикационно-воспалительный синдром

- Фебрильная температура, миалгия, ночные поты, похудание
- Высокий уровень СОЭ (до 50-60 мм/ч)

Синдром местного воспаления

- боль, гиперемия, кожная гиперестезия,
- пальпируемые гранулемы по ходу височной артерии
- пальпируемая височная артерия, отсутствие пульсации височной артерии

Ишемические синдромы

- головокружение, НМК
- снижение и потеря зрения
- боли при жевании, ишемические боли в языке

Поражение аорты и её ветвей (15%)

Ревматическая полимиалгия

Выраженный интоксикационно-воспалительный синдром (лихорадка, повышение СОЭ)

Ревматическая полимиалгия

15% - поражение аорты и её ветвей

Поражение височной артерии: боль, гиперемия, отсутствие пульсации, гиперестезия, гранулёмы

Глазничная артерия: нарушения зрения, передняя ишемическая оптическая нейропатия с потерей зрения

Боль, гиперемия, гиперестезия, гранулёмы

Боли при жевании

Головокружения, НМК

Ишемические боли в языке

Поражение височной артерии: боль, гиперемия, отсутствие пульсации, гиперестезия, гранулёмы

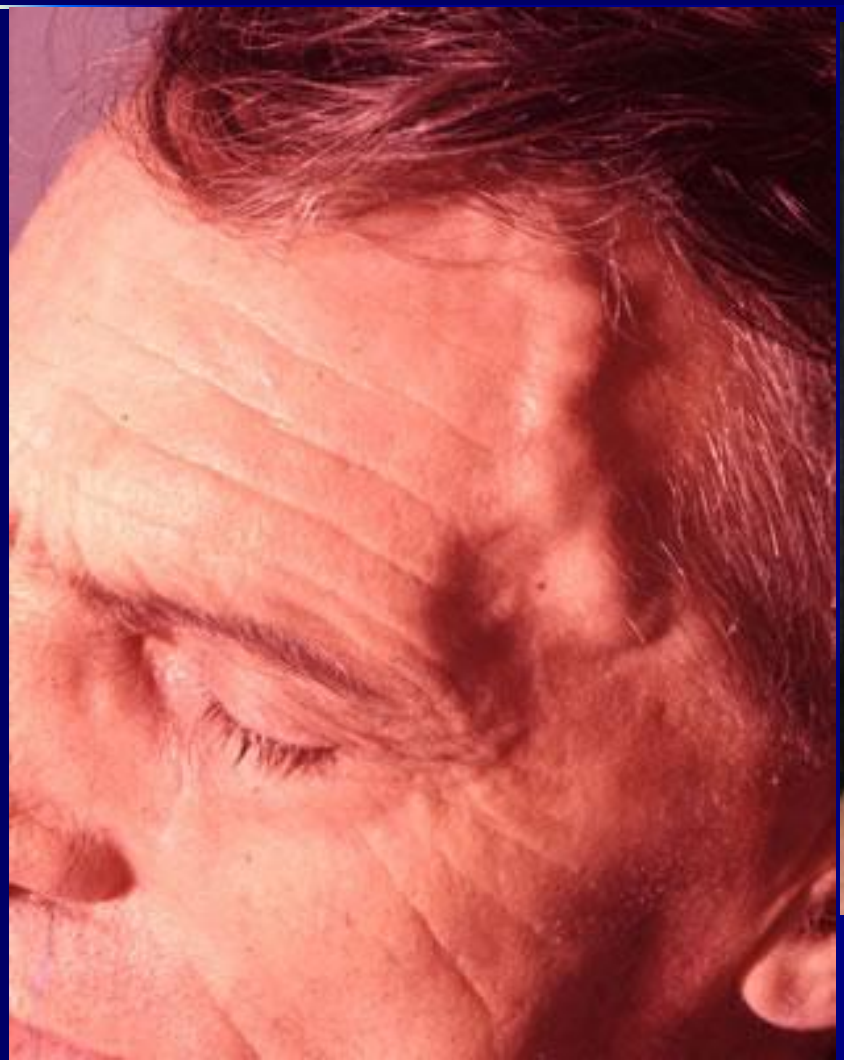

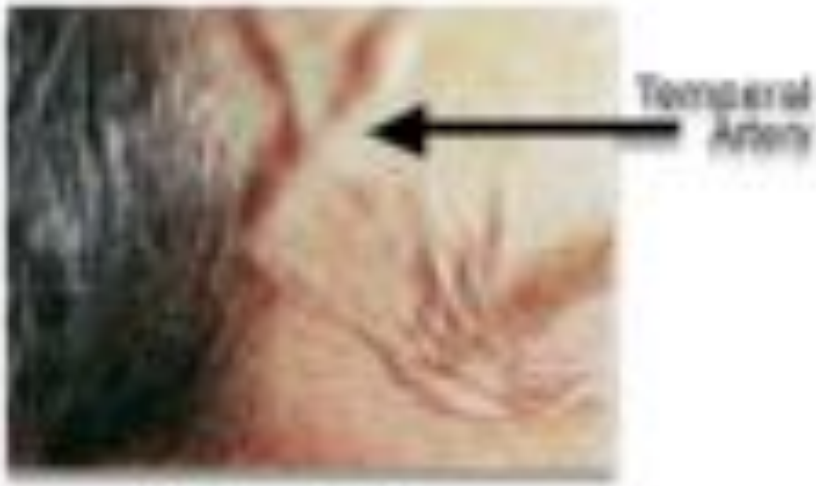

Large Vessel – aorta and branches

Temporal (Giant Cell) Arteritis

Takayasu Arteritis

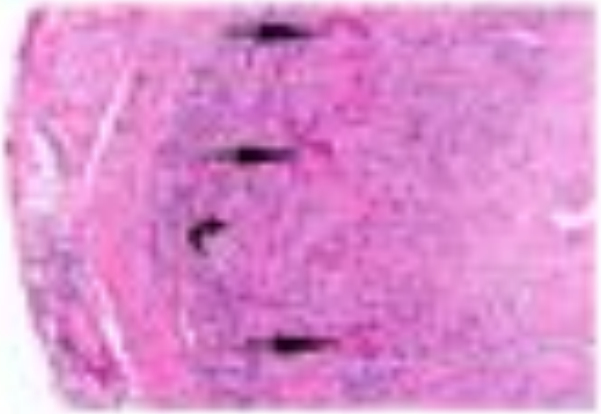

Поражение лёгочной артерии

Поражение паренхимы

Rupp J, Reincke B, Schaaf B, Dalhoff K. **PET-imaging proves giant-cell arteritis as the cause of FUO in a patient with a pulmonary nodule of unknown malignancy** Pneumologie. 2003 Jul;57(7):383-6.[Article in German]
Obstruction of the pulmonary artery by granulomatous vasculitis: a clinical, morphological, and immunological analysis G Schett1, S Winkler2, U Hollenstein *Ann Rheum Dis 2002;61:463-467*

Диагностические критерии

- - Возраст дебюта более 50 лет
- - вновь возникшая головная боль: новый тип локализованной головной боли
- - аномалии височной артерии: чувствительность при пальпации, сниженная пульсация, не связанная с атеросклеротическими изменениями
- - СОЭ более 50 мм/ч
- - морфологические признаки васкулита височной артерии с доминированием в инфильтрате мононуклеаров, гранулематозное воспаление, часто многоядерные гигантские клетки (биопсия должна быть проведена не позднее 14 дней от начала терапии, достаточный размер биоптата)
-
- *Не относится к критериям, но существенно для диф.диагностики:*
- Характерно наличие ревматической полимиалгии – болей и скованности в проксимальных мышцах верхних и нижних конечностей без признаков мышечной слабости или цитолиза

Лабораторная диагностика

- Острофазовые показатели: повышение СОЭ (крайне редко – нормальные значения - 3%. Значительное повышение СОЭ встречается чаще, чем при других ревматологических заболеваниях; повышение СРБ; повышение уровня фибриногена и др. Уровень лейкоцитов, как правило, нормальный
- У большинства пациентов – умеренная нормохромная нормоцитарная анемия.
- Часто – тромбоцитоз
- Повышение уровня печёночных ферментов на 20-30% у 15% пациентов.
- Иммунологические исследования: уровень иммуноглобулинов в норме, повышение ЦИК отсутствует, ревматоидный фактор и антинуклеарный фактор – отсутствуют.

Инструментальные методы

- Ангиография церебральных сосудов и дуги аорты – возможны признаки окклюзии или участки стеноза. Чувствительный, но не специфический метод. Возможно применение при отрицательных результатах биопсии.

- КТ и МРТ головного мозга – в качестве дополнительных методов, применяются для диагностики осложнений – НМК

- Цветовое дуплексное сканирование височной артерии – возможно применение в качестве альтернативы или дополнительно к биопсии. Чувствительность 73%, специфичность 100% (признаки отёка сосудистой стенки)

Допплерография сосудов

МРТ височной артерии (T_1-взвешенное 2D спин-эхо последовательность)

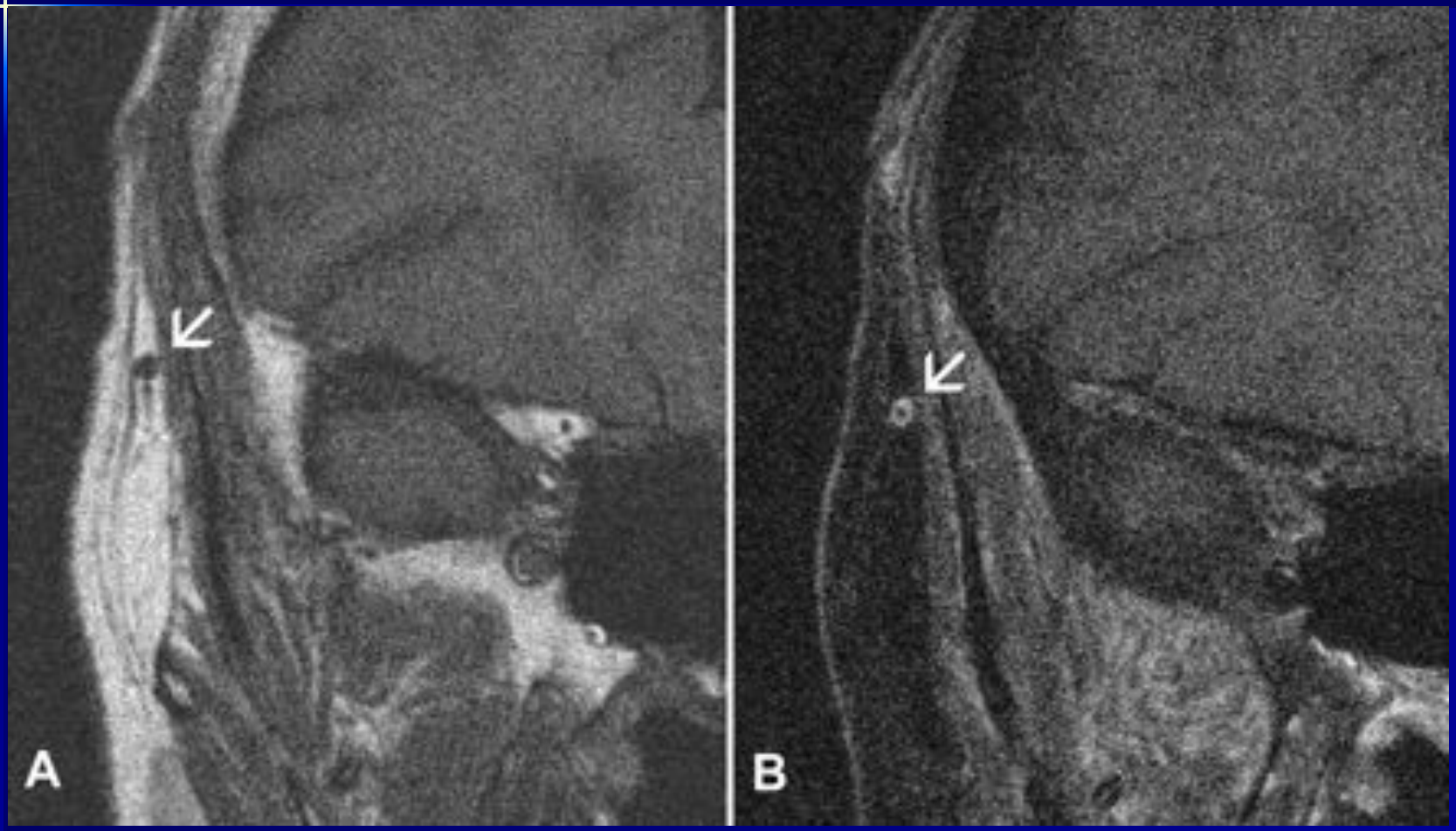

КТ ангиография: поражение крупных сосудов

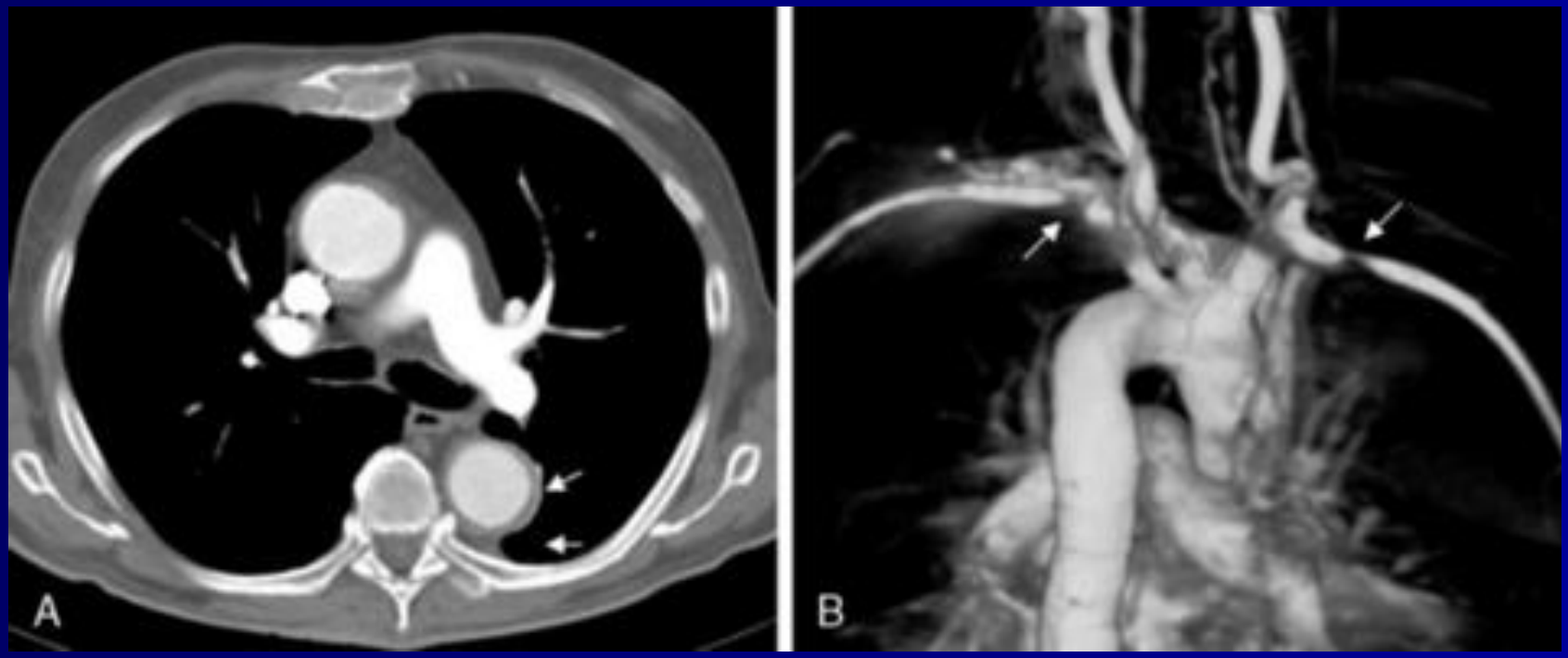

МРТ: подключичной артерии

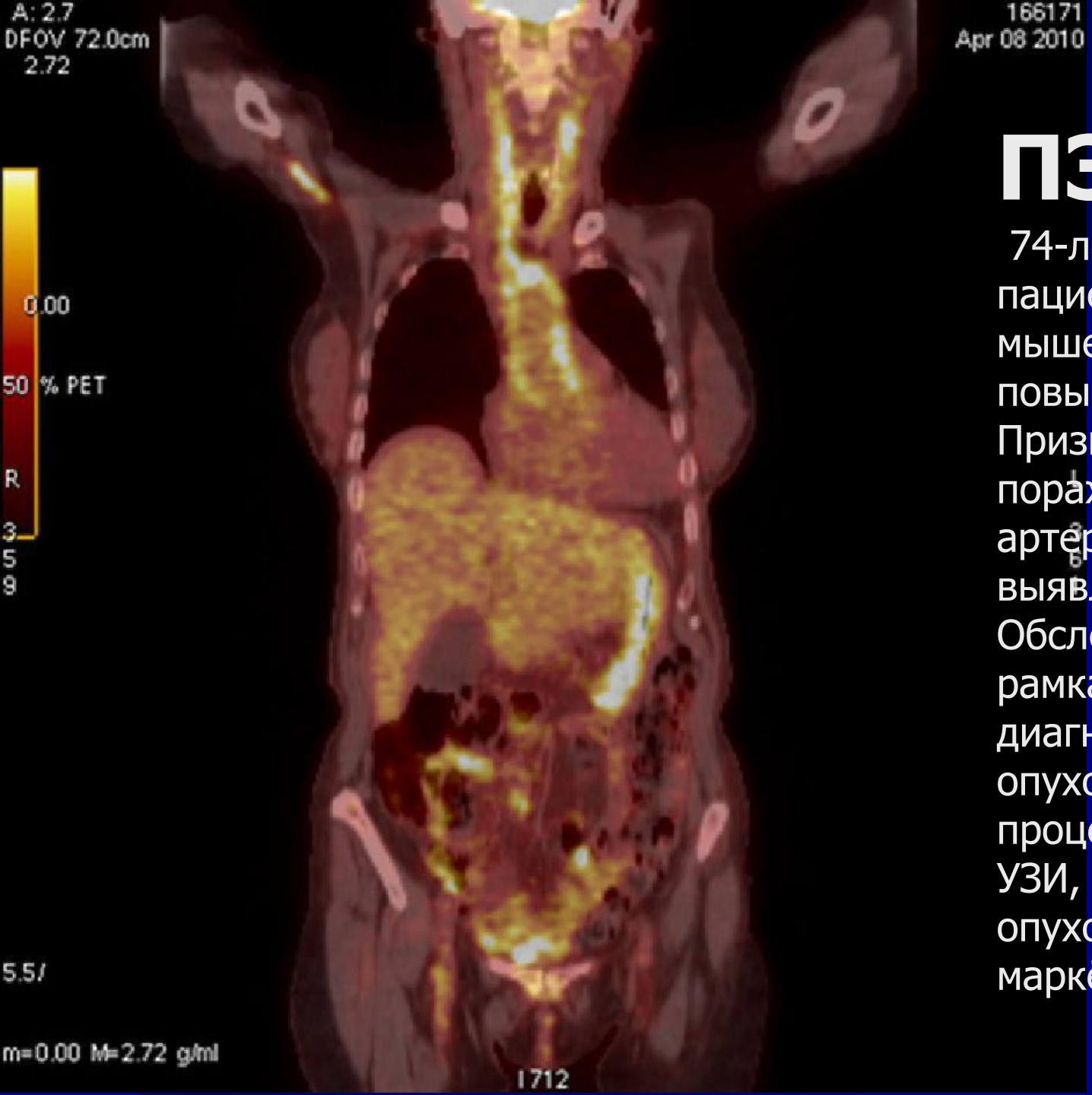

ПЭТ

74-летней пациентки с мышечной болью и повышением СОЭ. Признаков поражения височной артерии не выявлялось. Обследована в рамках диф. диагноза с опухолевым процессом (ФГДС, УЗИ, колоноскопия, опухолевые маркёры, ПЭТ)

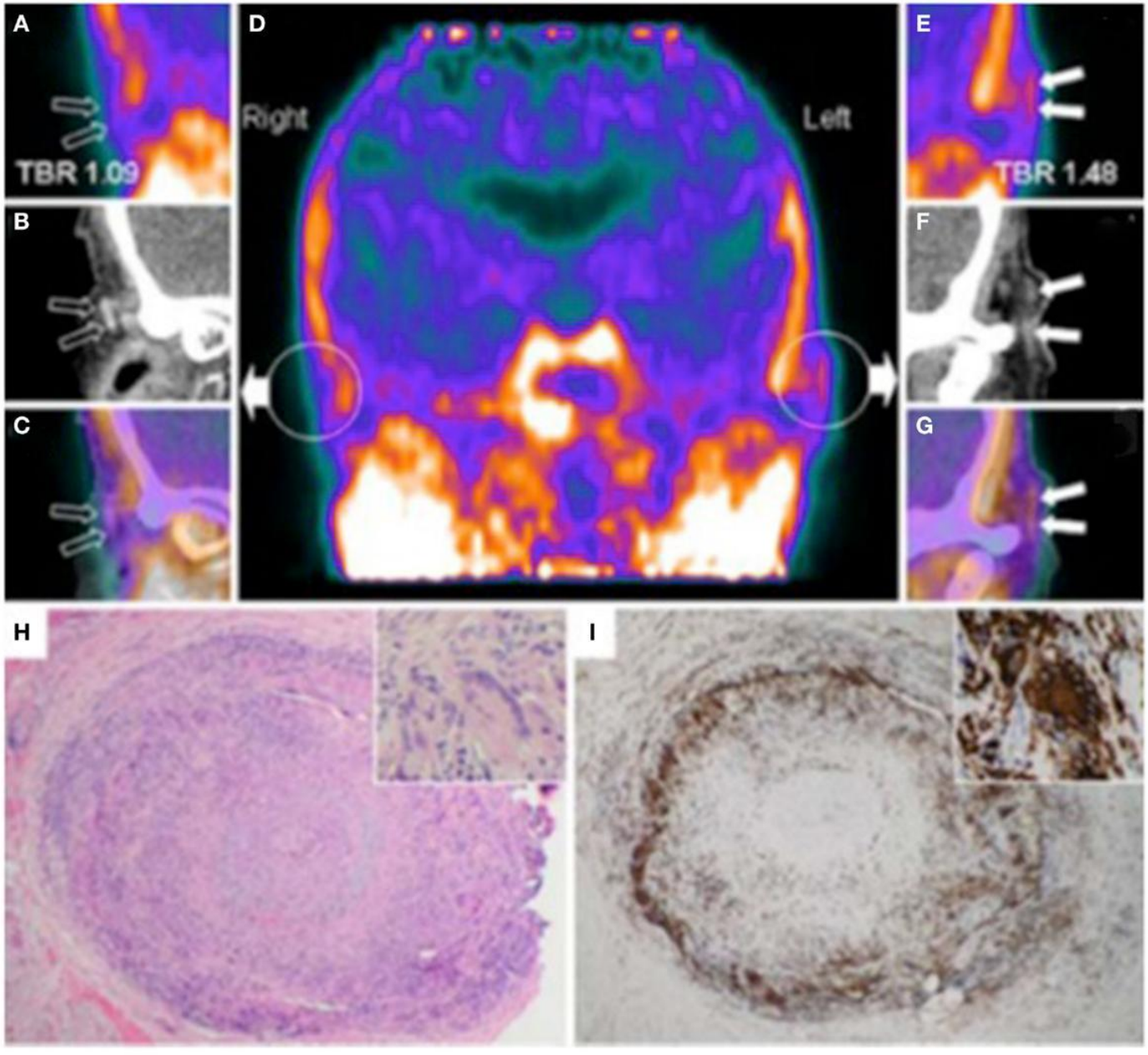

Hybrid PET with PK11195 and CT angiography imaging of an 88-year-old woman presenting with left scalp tenderness, jaw claudication, and night sweats.

МРТ: диагностика осложнений

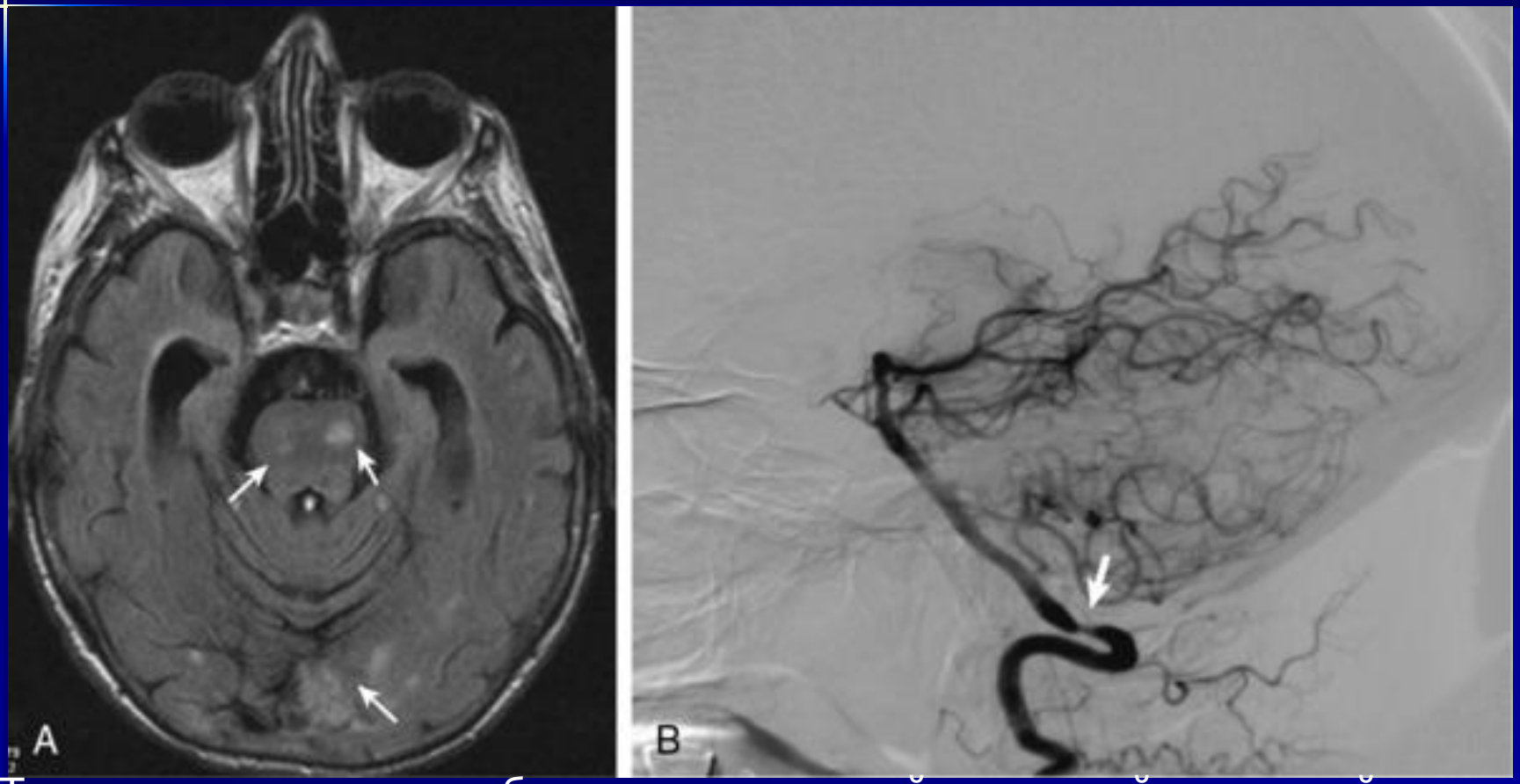

МРТ: очаговые изменения у больного с подострой деменцией и атаксией
Ангиография: стенозы левой позвоночной артерии у пациента с рецидивирующими ТИА

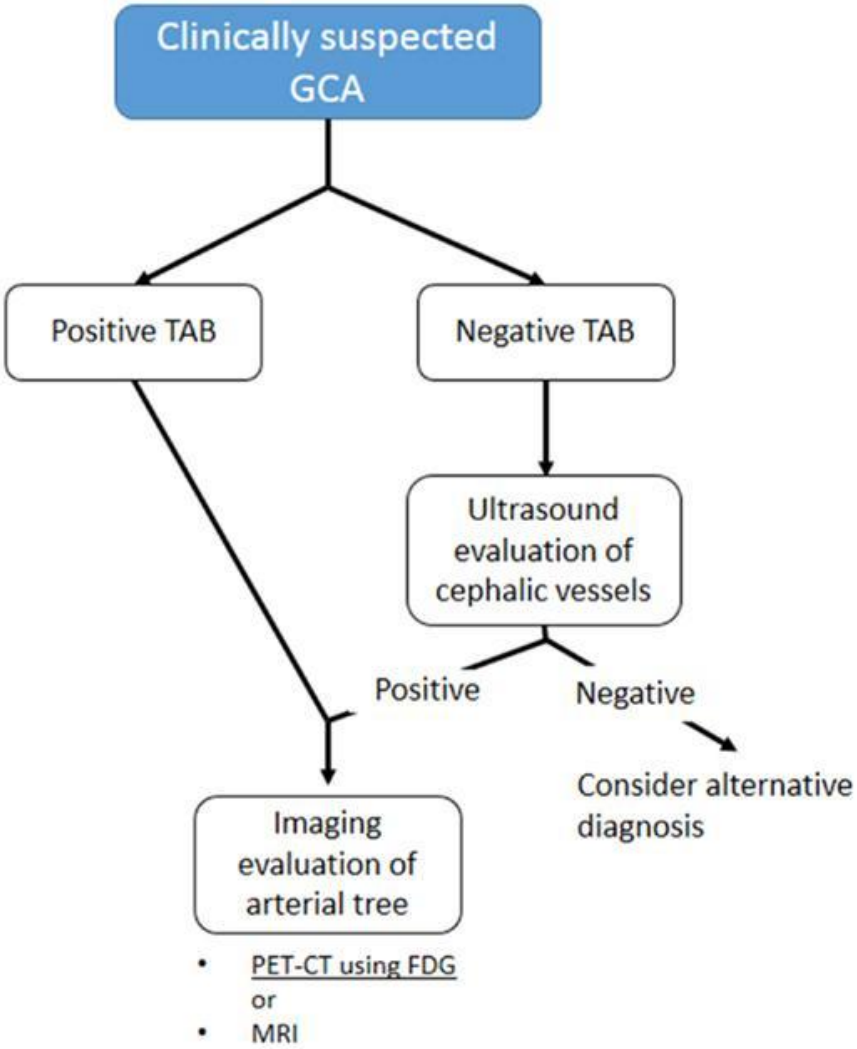
Clinically suspected GCA
Positive TAB
Negative TAB
Ultrasound evaluation of cephalic vessels
Positive
Negative
Consider alternative diagnosis
Imaging evaluation of arterial tree
PET-CT using FDG
or
MRI

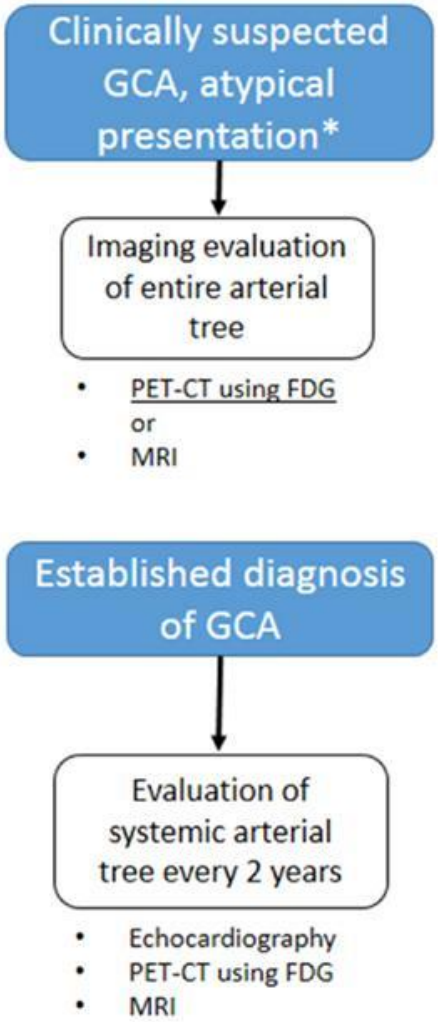
Clinically suspected GCA, atypical presentation*
Imaging evaluation of entire arterial tree
PET-CT using FDG
or
MRI
Established diagnosis of GCA
Evaluation of systemic arterial tree every 2 years
Echocardiography
PET-CT using FDG
MRI


Diagnosis of TAK
Imaging evaluation of entire arterial tree
PET-CT using FDG
or
MRI
or
CT
Clinically suspected reactivation of TAK
PET-CT with FDG

Лечение

- Раннее назначение ГКС (быстрый ответ – диагностический признак)
- Начало терапии в первый день заболевания у больных с нарушениями зрения в 22 раза повышает вероятность полного восстановления зрительной функции
- Зрительные нарушения могут быть необратимыми при отсрочке лечения 48 часов и более

Дозировка: преднизолон

- Per os 40-60 мг/сутки; в случае неврологических или офтальмологических расстройств – 80-100 мг/сутки
- При ограниченном поражении (без вовлечения крупных сосудов, органа зрения и нервной системы) – возможна начальная доза 20-30 мг/сутки с увеличением дозы в течение 2-3 недель при отсутствии эффекта (по мнению некоторых исследователей)

Снижение дозы

- по 1,25 мг на 20- 25% в месяц до достижения дозы 20 мг/сутки
- затем на 10% каждые 2 недели до 10 мг/сутки
- в дальнейшем - на 1,25 мг каждые 4 недели
- НЕ РЕКОМЕНДУЕТСЯ АЛЬТЕРНИРУЮЩИЙ РЕЖИМ (РЕЦИДИВЫ)

Коронарит, поражение ЦНС, нарушения зрения

- *1 мг/кг/сутки (не более 80 мг)* однократно утром (после еды)
- *Или:*
- *Метилпреднизолон в/в 0,5- 1 г/сутки (разовая доза не более 1 г)* - 3 дня подряд с последующим назначением преднизолона однократно утром внутрь 0,5- 1 мг/кг/ сутки (не более 80 мг)

Иммуносупрессивная терапия

- при тяжелом или рефрактерном течении в сочетании с ГКС:
- *Метотрексат 10- 25 мг/ неделю.*
- *Или*
- *Азатиоприн 2 мг/кг/сутки* с возможным снижением дозы до 1,5 мг/кг/ сутки через год. -

Дополнительная терапия

- Аспирин 81 мг/сутки
- Ингибиторы протонной помпы (гастропротекция)
- Кальций D3, бифосфонаты – профилактика остеопороза

Биологическая терапия

- Инфликсимаб: не уменьшал количество рецидивов; его назначение не позволяло снизить дозу ГКС (2007-2008)
- Тоцилизумаб: у 85% - отсутствие рецидивов до 52 недели заболевания (2012; 2016)

Васкулиты сосудов среднего калибра: узелковый полиартериит

- Некротизирующий артериит артерий среднего и мелкого калибра
- без признаков гломерулонефрита или васкулита артериол, капилляров или венул
- и не ассоциированный с антинейтро-фильными цитоплазматическими антителами
- 3-4,5/100 000
- Впервые описан Adolf Kussmaul и A.Maier, 1866.

Эпидемиология

- 4.6 / 1,000,000 Великобритании, 77/ 1,000,000 у эскимосов Аляски, гиперэндемичных в отношении гепатита В
- **Все расовые группы**
- **М:Ж = 1:1**
- **Возраст: чаще** 40-60 лет
- **Летальность**: при нелеченном заболевании 5-летняя выживаемость менее 13%, при применении ГКС и ЦФ – 82%

Этиология

- Мутация гена *CECR1 (аденозиндеаминазы 2* - ADA2); описаны семейные формы с мутациями рецессивного характера и снижением активности ADA2 (тяжёлый УП, дебют в детском возрасте)
- Возможная ассоциация с инфекциями: varicella-zoster virus, parvovirus B-19, cytomegalovirus, human T-cell leukemia virus, стрептококки,*Klebsiella* , *Pseudomonas* , *Yersinia* , *Toxoplasma gondii*, Rickettsiae, trichinosis, sarcosporidiosis
- ВИЧ, возможно также туберкулёз
- Гепатит В (гепатит В-ассоциированный УП)
- Описано развитие УП-подобного васкулита при аутоиммунных заболеваниях (ревматоидный артрит, болезнь Шегрена; HLA-B39 – ассоциированный спондилоартрит, псориатический артрит, семейная средиземноморская лихорадка) и опухолевых заболеваниях крови (волосатоклеточный лейкоз, ангиоиммунобластическая Т-клеточная лимфома)

Патогенез

- ADA2: регуляция пролиферации активированных Т-клеток и макрофагов; дифференциации моноцитов в макрофаги; уменьшение активности ADA2 может привести к нарушению аденозин-зависимого пути воспалительного ответа
- Исследований по патогенезу немного, отмечена роль TNFa, Th 17, MMP9.

Периферическая полинейропатия или mononeuritis multiplex

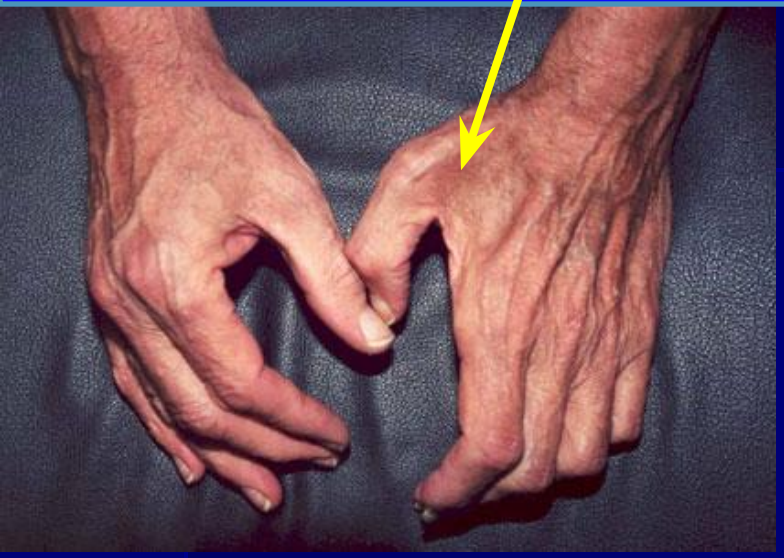

Livedo reticularis

Язвенно-некротические изменения, гангрена, пурпура

Поражение коронарных артерий с ишемическими проявлениями

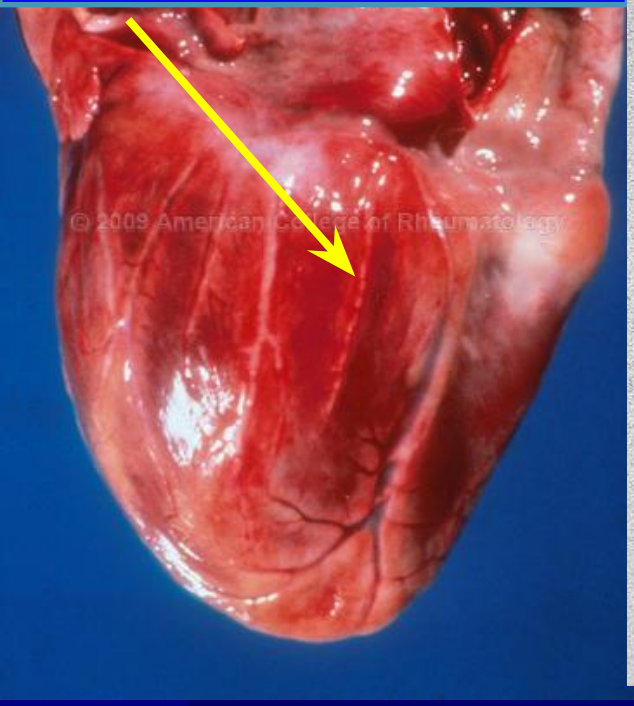

О.некротический артериит, инфаркты, артериальная гипертензия, ХПН

Нарушения мозгового кровообращения

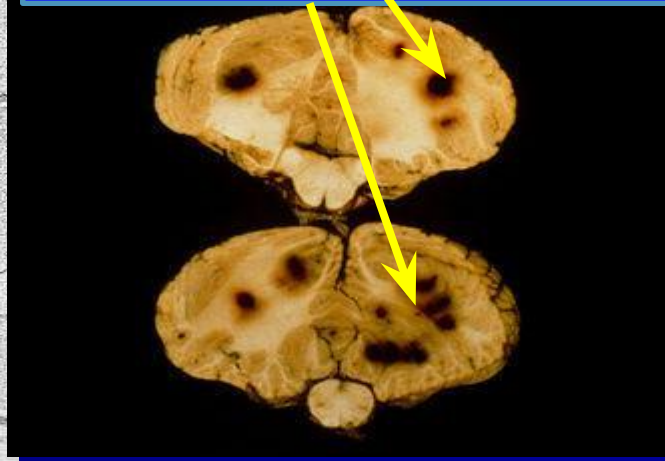

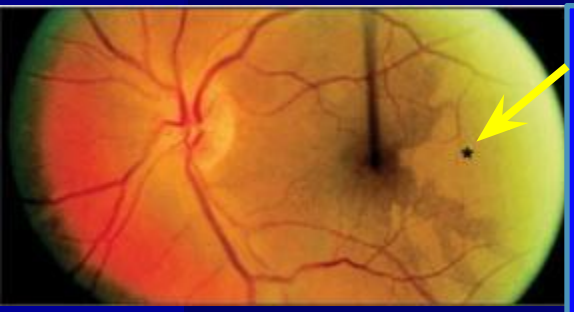

Поражение сетчатки

- Интоксикационно-воспалительный синдром различной выраженности
- Поражение пищеварительной системы (мезентериальные тромбозы, кровотечения)
- Миалгии, артралгии
- Боль, болезненность в яичках

Сравнительная оценка частоты поражений внутренних органов

- Почки - 80-90%
- Сердце ~70%
- Пищеварительная система: 50-70%
- Печень: 50-60%
- Селезёнка: 45%
- Поджелудочная железа: 25-35%
- Центральная нервная система: 20-45%

Ha HK, Lee SH, Rha SE et-al. Radiologic features of vasculitis involving the gastrointestinal tract. Radiographics. 20 (3): 779-94. Radiographics
Provenzale JM, Allen NB. Neuroradiologic findings in polyarteritis nodosa. AJNR Am J Neuroradiol. 17 (6): 1119-26. AJNR Am J Neuroradiol
Jee KN, Ha HK, Lee IJ et-al. Radiologic findings of abdominal polyarteritis nodosa. AJR Am J Roentgenol. 2000;174 (6): 1675-9. AJR Am J

Поражение кожи

Поражение кожи: глубокие изъязвления

Дигитальные некрозы

Ангиограмма почек

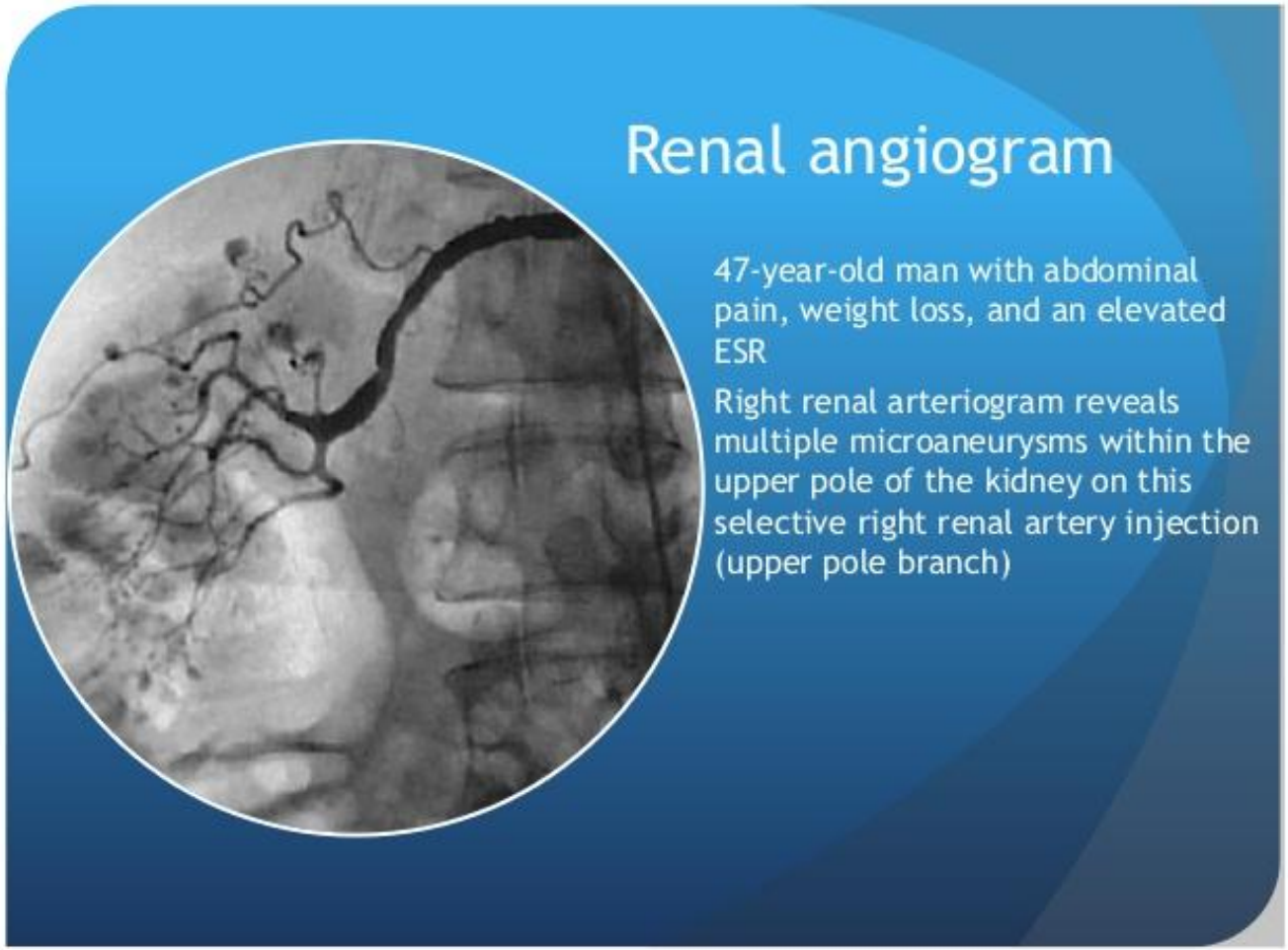

Тяжёлое поражение коронарных артерий у женщины 25 лет

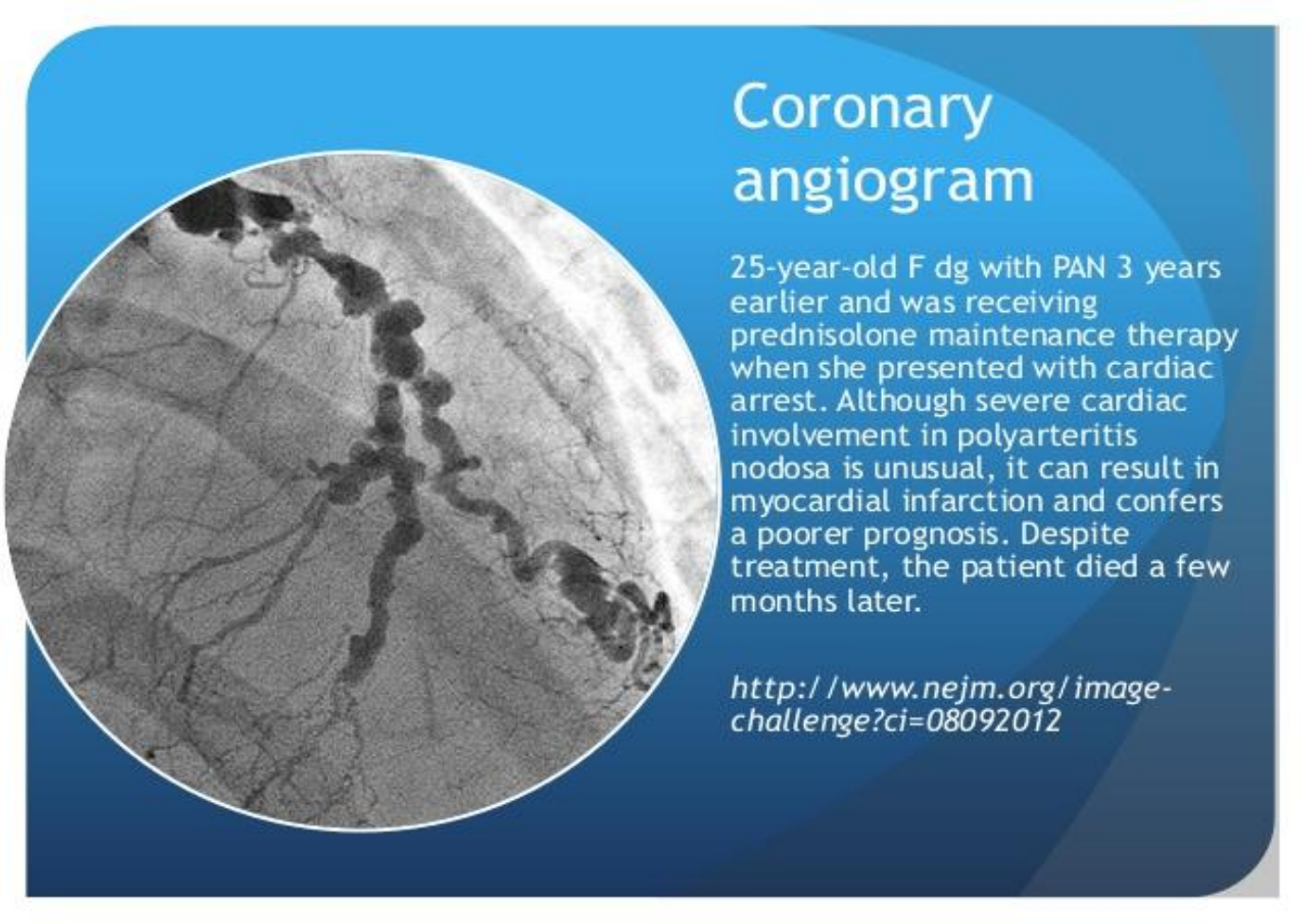

Поражение сосудов

- Редко – лёгочная артерия
- Более часто - бронхиальные артерии
- Наиболее часто – кровохарканье

Поражение паренхимы

- редко – диффузное альвеолярное повреждение, ещё реже – интерстициальный фиброз

Синдромы перекрёста с АНЦА-зависимыми васкулитами

В целом, вовлечение лёгких чаще при гепатит В-зависимом, чем при классическом УП

Критерии

Критерий	Характеристика
1. Снижение массы	Потеря массы тела с начала заболевания на и более, не связанная с особенностями питания.
2. Сетчатое ливедо	Пятнистые, сетчатые изменения рисунка кожи на конечностях и туловище.
3. Боль в яичках	Боль в яичках, не связанная с инфекцией, травмой и т.д.
4. Слабость или боли в голенях	Диффузные миалгии (исключая плечевой пояс или поясничную область), мышечная слабость или болезненность в мышцах нижних конечностей.
5. Нейропатия	Мононейропатия, множественный мононеврит или полинейропатия.
6. Диастолическое АД> рт. ст.	Артериальная гипертензия с уровнем диастолического АД более рт. ст.
7. Повышение в крови уровня мочевины или креатинина	Мочевина более 40 мг/дл или креатинин более 15 мг/дл, не связанное с дегидратацией или нарушением выделения мочи.
8. Инфицирование вирусом гепатита В	Наличие HBsAg или антител к вирусу гепатита В в сыворотке крови.
9. Изменения при артериографии	Выявляемые при ангиографии аневризмы или окклюзии висцеральных артерий, не обусловленные атеросклерозом, фибромускулярной дисплазией и другими невоспалительными заболеваниями.
10. Данные биопсии	Инфильтрация нейтрофилами артерий мелкого или среднего калибра при биопсии.

Наличие 3 и более критериев позволяет поставить диагноз УП с чувствительностью 82,2% и специфичностью 86,6%.

Факторы неблагоприятного прогноза (5-factors score, FFS, Guillevin)

- Креатинин сыворотки >1.58 мг/декалитр)
- Протеинурия (>1 г/сутки)
- Поражение пищеварительной системы (кровотечения, перфорации, инфаркты, панкреатиты)
- Кардиомиопатия
- Поражение центральной нервной системы

Значение индекса FFS и смертность в течение 5 лет

- FFS = 0 - 11.9%
- FFS = 1 - 25.9%
- FFS => 2 - 45.9%

Течение заболевания

- Чаще острое начало
- Варьирует от моноорганного поражения до фульминантной мультиорганной недостаточности

Лабораторные маркёры

Специфические маркёры отсутствуют

В случае HBV-зависимого: возможно наличие криоглобулинов, повышение ЦИК, снижение сывороточных фракций комплемента (С3, С4)

Биопсия кожно-мышечного лоскута

- Основной метод подтверждения диагноза
- Нейтрофильный васкулит с поражением артерий среднего и мелкого калибра

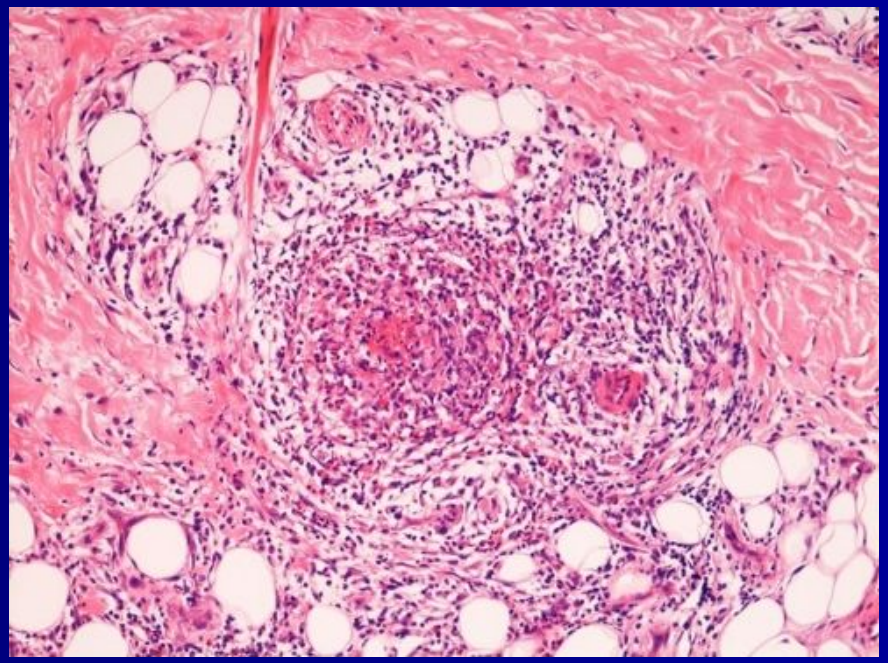

УЗИ, допплер

- В ограниченных случаях в целях диф. диагностики (на фото – УЗИ правого яичка у 25-летнего пациента с изолированным тестикулярным поражением)

КТ, МРТ – оценка осложнений, диф.д-ка

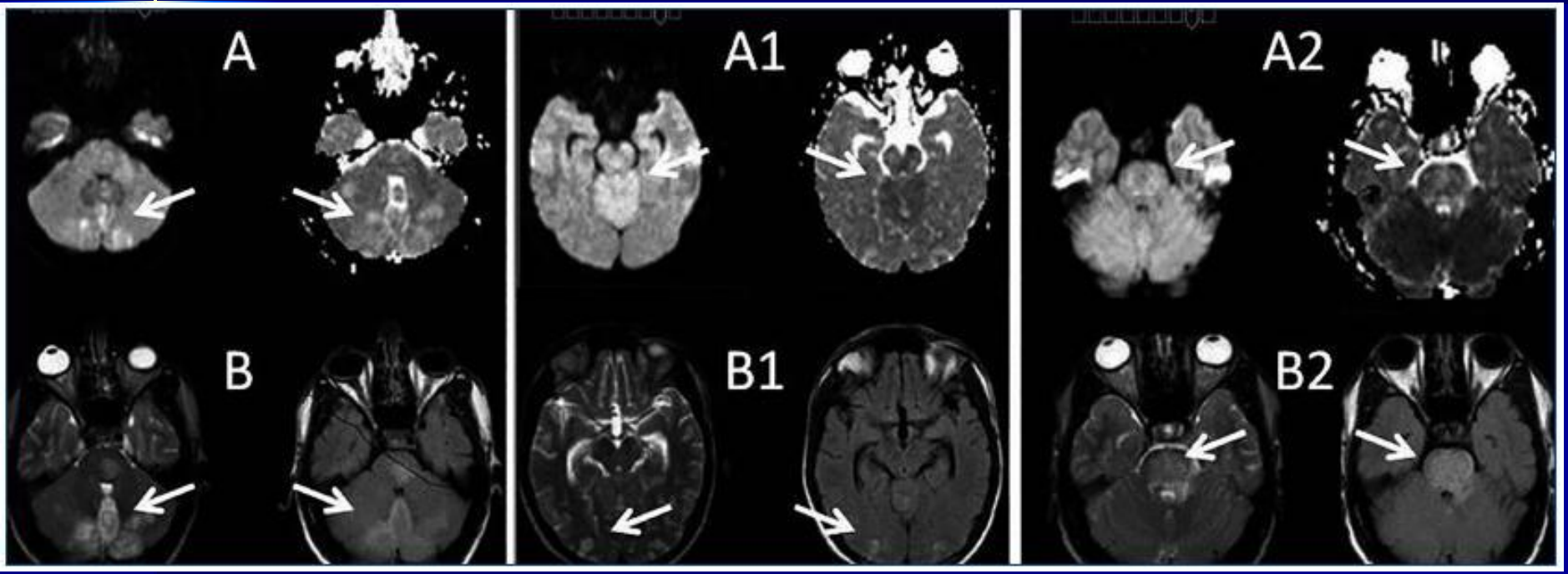

- В данном случае –развитие обратимой энцефалопатии на фоне очаговых изменений по типу вазогенного отёка

МРТ: диагностика осложнений

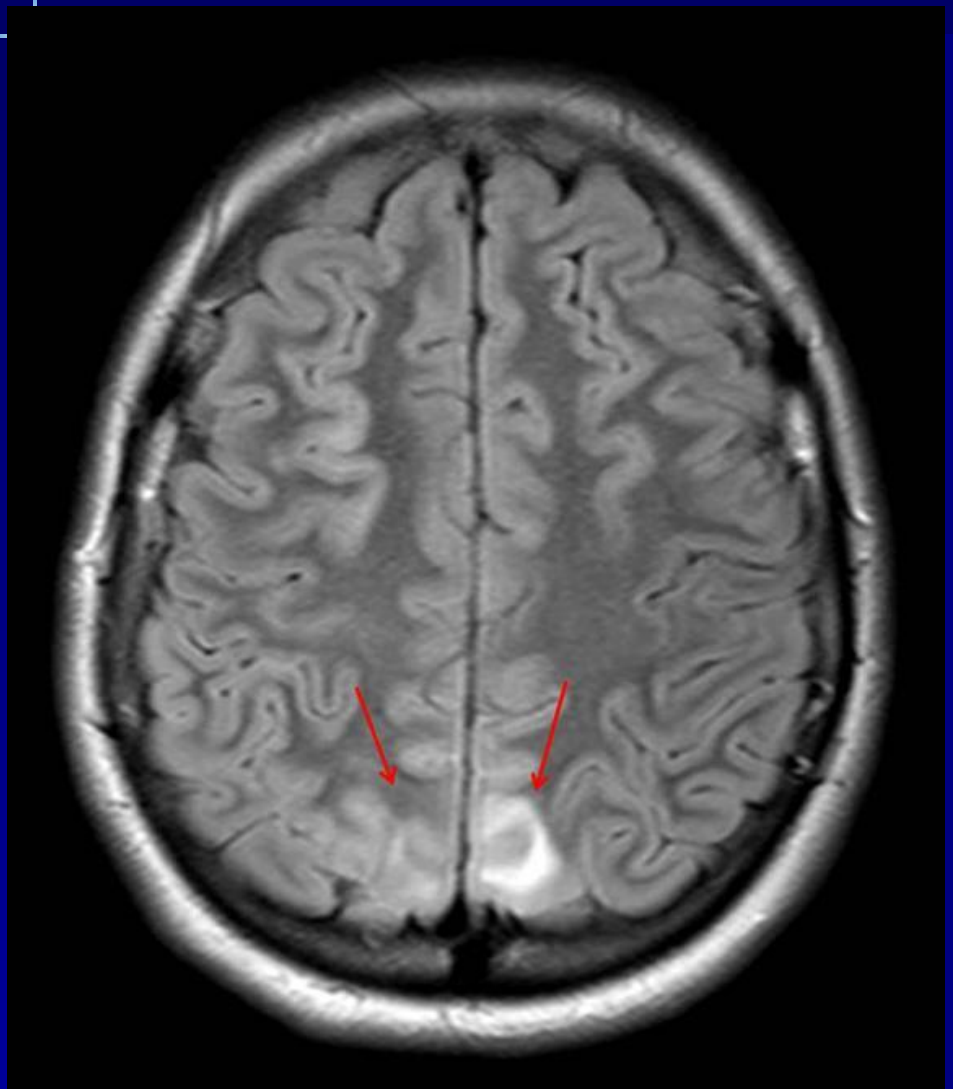

МРТ головного мозга у ребёнка с УП и судорожными припадками

КТ: аневризмы ветвей почечной артерии

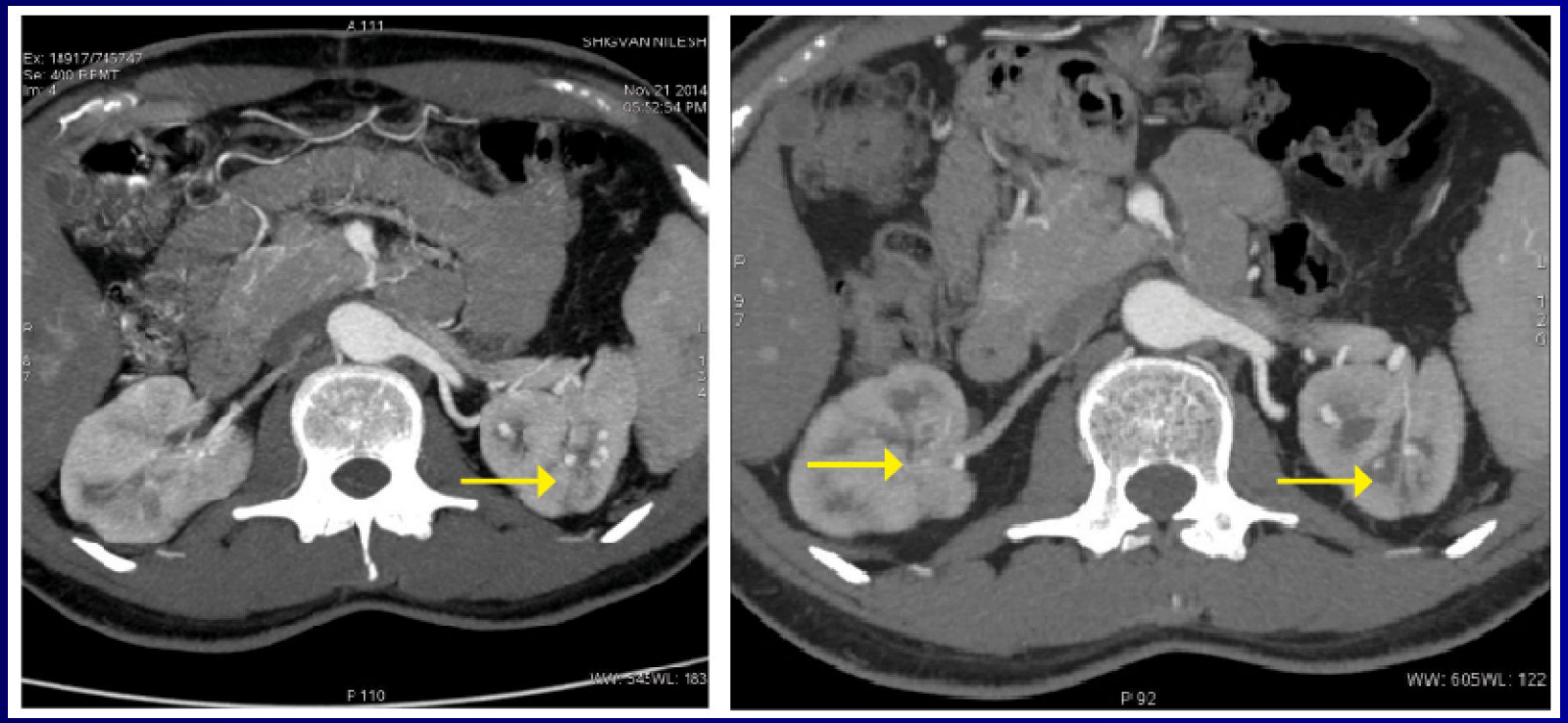

Ангиография

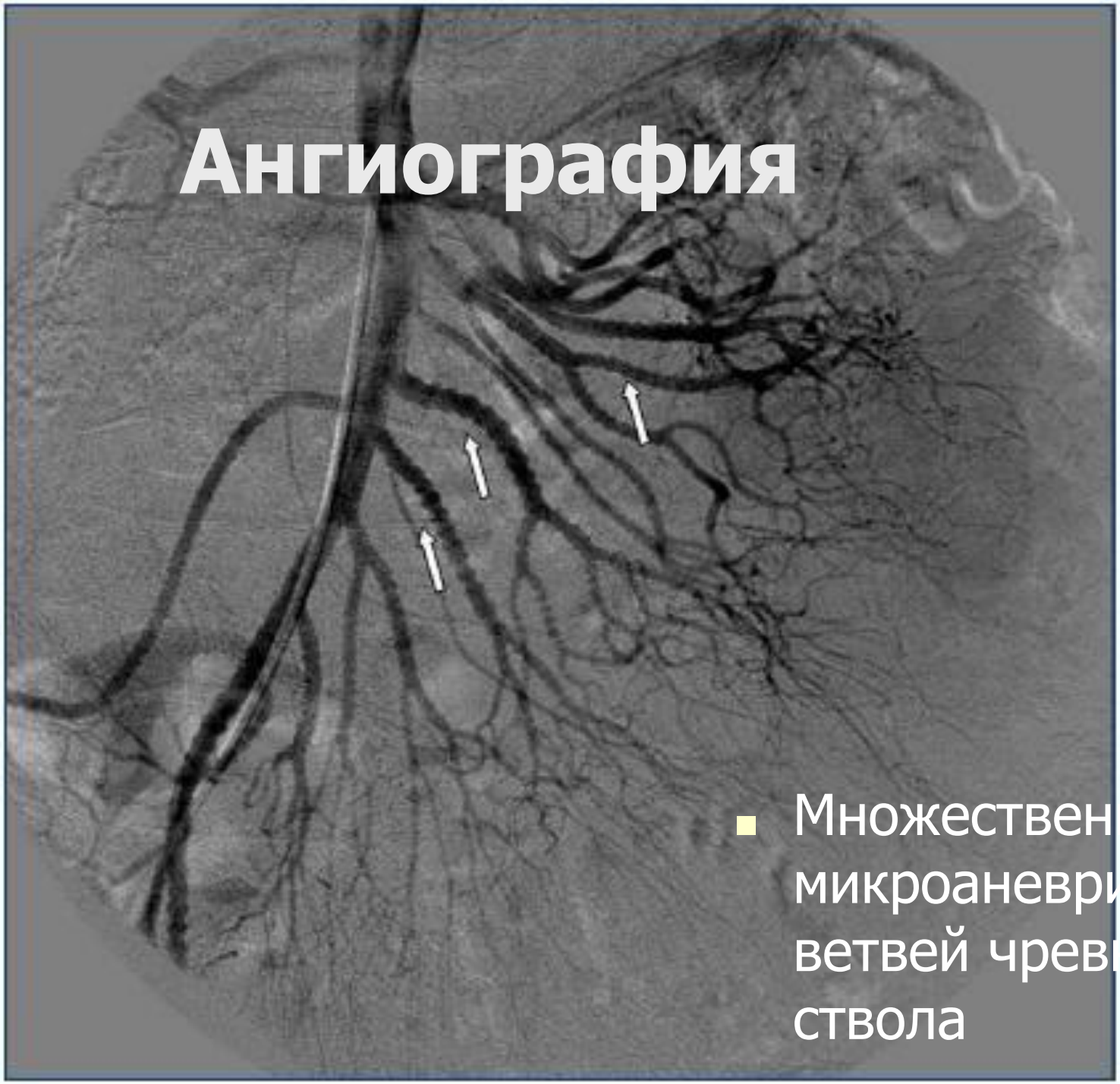

- Множественные микроаневризмы ветвей чревного ствола

Ангиография

- Множественные микроаневризмы ветвей почечной артерии

Ангиография: аневризмы печёночной артерии

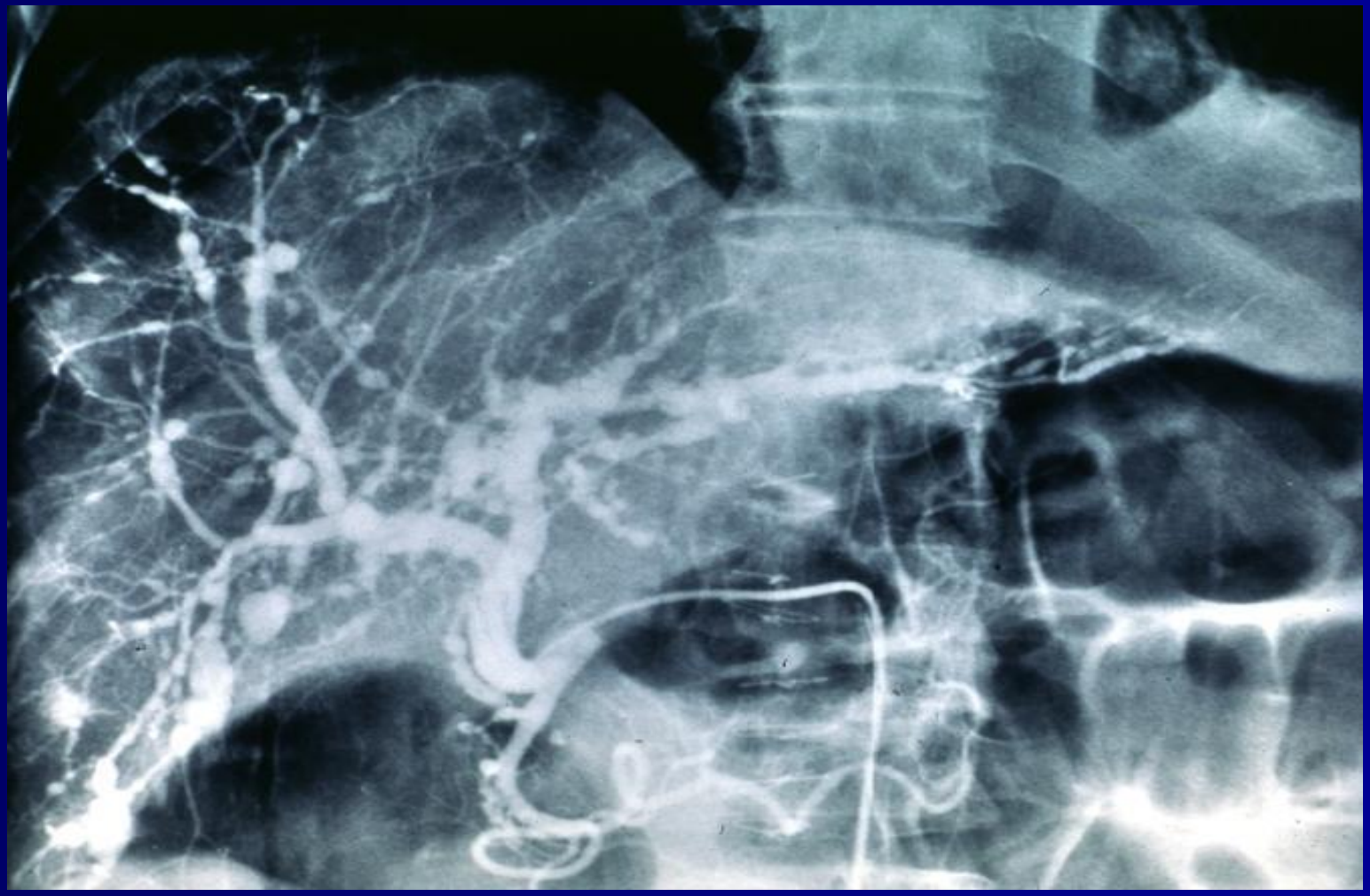

Ангиография: брызжеечная артерия

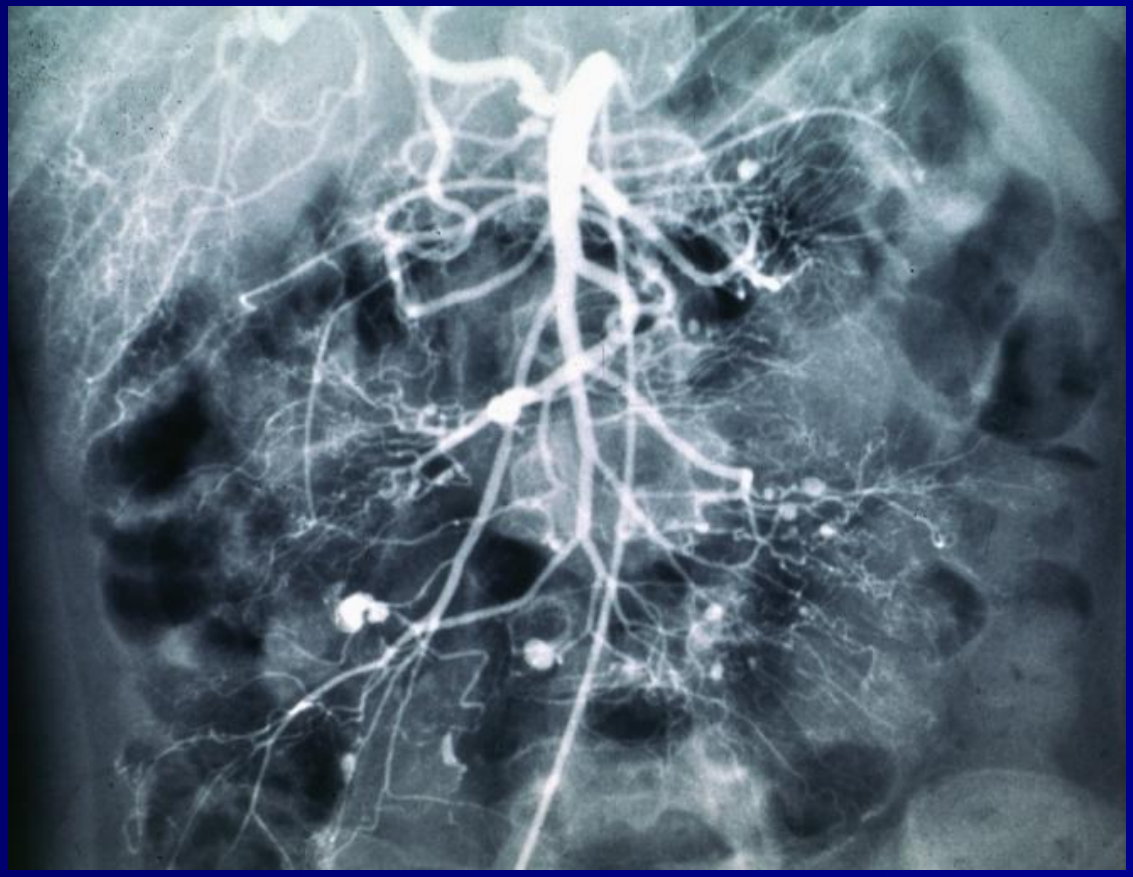

Лечение

- Быстропрогрессирующее течение – пульс-терапия (метипред+циклофосфамид), 1 мг/кг/сутки ГКС + циклофосфамид, плазмаферез, нормальный человеческий иммуноглобулин

Пульс-терапия:

- быстропрогрессирующее течение, почечная недостаточность, периферическая гангрена, полинейропатия, поражение пищеварительной системы
- Циклофосфамид в/в 15 мг/кг через 2 недели № 1-3, затем каждые 3 недели
- Метилпреднизолон в/в 0,5-1 г сутки 3 дня подряд, затем per os 1 мг/кг/сутки (не более 80 мг) – не менее 1 месяца

- Преднизолон 1 мг/кг/сутки
- + Циклофосфамид по схеме:
- 3 дня - 4 *мг/кг/сутки в 2- 3 приема*
- *7 дней - 2 мг/кг/сутки (не более 200 мг/сутки)*
- *Затем - п*остепенное снижение дозы на 25- 50 мг/месяц в течение 2- 3 месяцев (снижение дозы на 25-50% у пожилых и на фоне ХПН)

Плазмаферез, иммуноглобулин

- *Плазмаферез : 7- 10 процедур в течение 14 суток с удалением 60 мл/кг плазмы* и замещением равным объёмом 4,5- 5% альбумина
- *Нормальный иммуноглобулин человека в/в 0,4- 2 г/кг 1 раз/сутки, 3- 5 суток;* повторные курсы 1 раз в месяц на протяжении 6 месяцев.

Ограниченное поражение сосудов, отсутствие признаков прогрессирования

- *Преднизолон 1- 2 мг/кг/сутки* в 2- 3 приема (после еды) - 7- 10 дней;
- в случае положительной динамики – переход на однократный утренний приём в той же дозе не менее месяца
- Контроль СОЭ – в первые 3 мес – ежемесячно, затем каждые 2- 3 мес

Показания к противовирусной терапии при гепатит В-ассоциированном УП

- очевидные признаки активной инфекции (у HBeAg- позитивных больных: HBV DNA > 10 5 копий /мл; при отсутствии HBeAg: HBV DNA > 10 4 копий /мл);
- креатинин сыворотки крови < 300 ммоль/л;
- отсутствие прогрессирующего поражения жизненно- важных органов (сердца, ЦНС), осложненного абдоминального синдрома.
- Краткосрочное введение высоких доз ГКС + плазмаферез до достижения сероконверсии

Дополнительная терапия

- Лечение резистентной гипертензии (сочетанное применение ингибиторов АПФ или сартанов + бета-блокаторы + амлодипин + диуретики
- С учётом поражения почечных сосудов – мониторирование функции почек на фоне ИАПФ и сартанов
- Лечение остеопороза

Биологическая терапия

- Инфликсимаб, этанерцепт, адалимумаб – описаны случаи успешного применения при резистентном к терапии УП
- Ритуксимаб - описаны случаи успешного применения при резистентном к терапии УП

Эффективность Ритуксимаба у больного УП (2015)

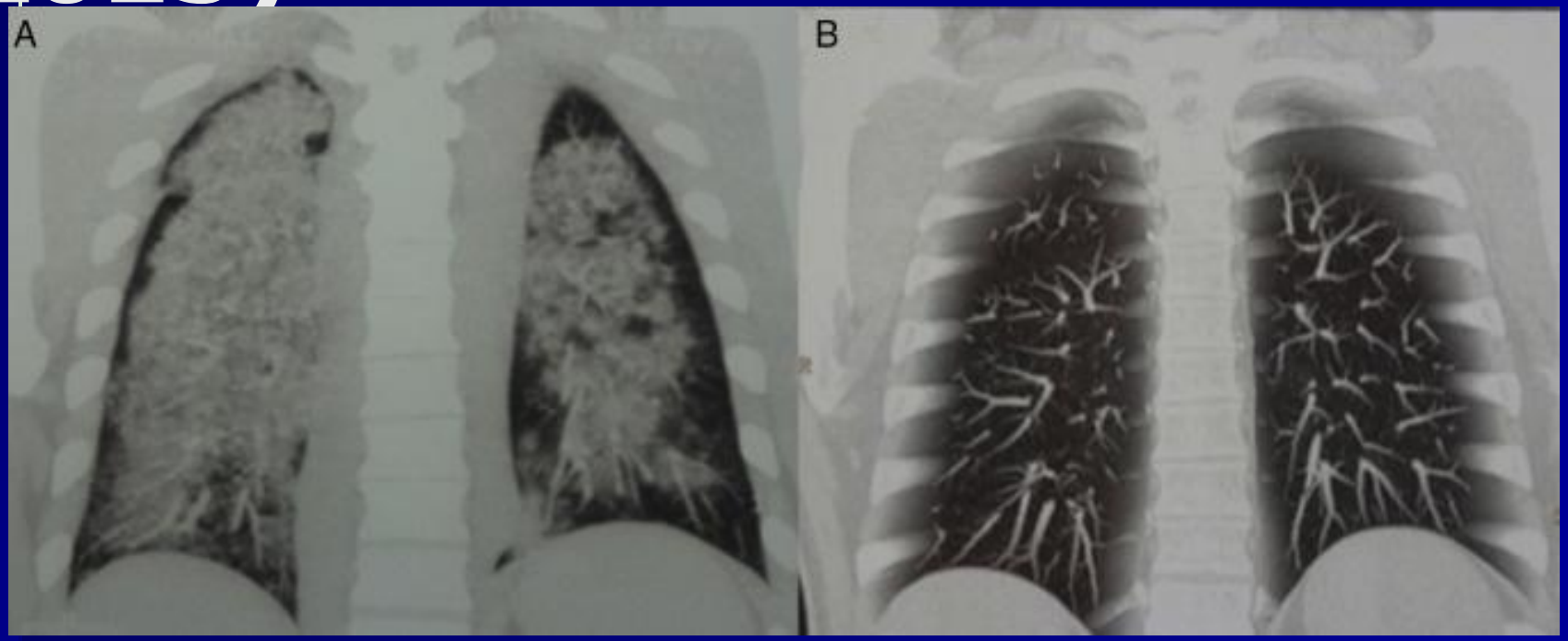

Болезнь Кавасаки

- Артериит, ассоциированный синдромом поражения
- кожи, слизистых оболочек и лимфатических узлов
- с преимущественным поражением артерий среднего и мелкого калибра
- и частым вовлечением коронарных артерий.
- Возможно вовлечение аорты и крупных артерий.
- Обычно встречается у детей младшего возраста
- Впервые описан Tomisaku Kawasaki 1967

Эпидемиология

- 76% пациентов – дети до 5 лет
- М:Ж 1,3-1,7 : 1
- 8,1-14,7/100 000 детей моложе 5 лет
- Чаще в Восточной и Юго-Восточной Азии (Ю.Корея - 133.4/100,000)
- Описаны случаи у взрослых (18-30 лет, преимущественно европейского происхождения)

Этиология

- Обсуждается роль инфекции, но роль инфекционных агентов не подтверждена
- Повышенный риск заболевания ассоциируется с полиморфизмом гена *ITPKC* (фермент инозитол 1,4,5-трифосфат 3-киназа С)

Патогенез

- Инозитол 1,4,5-трифосфат 3-киназа С играет роль в ограничении избыточной активности Т-клеток (воздействие на ядерный фактор Т-клеточной активации NFAT)
- Избыточная продукция ИЛ-2
- Повышение доли Th17, повышенная экспрессия IL-17, IL-6, IL-23, некоторых транскрипционных факторов (IL-17A/F, retinoic acid-related orphan receptor)
- В исследованиях на европейской популяции подтверждено вовлечение TGF-β-пути и полиморфизмов *TGFB-рецетора*
- *Другие* возможные участники патогенеза: В-лимфоидная тирозинкиназа, ген рецептора к IgG (*FCGR2A)*
- *Ассоциация генных полиморфизмов с развитием коронарных аневризм: кальций-активируемые калиевые каналы KCNN2, IL10, CASP3 (апоптоз),* TGF-β

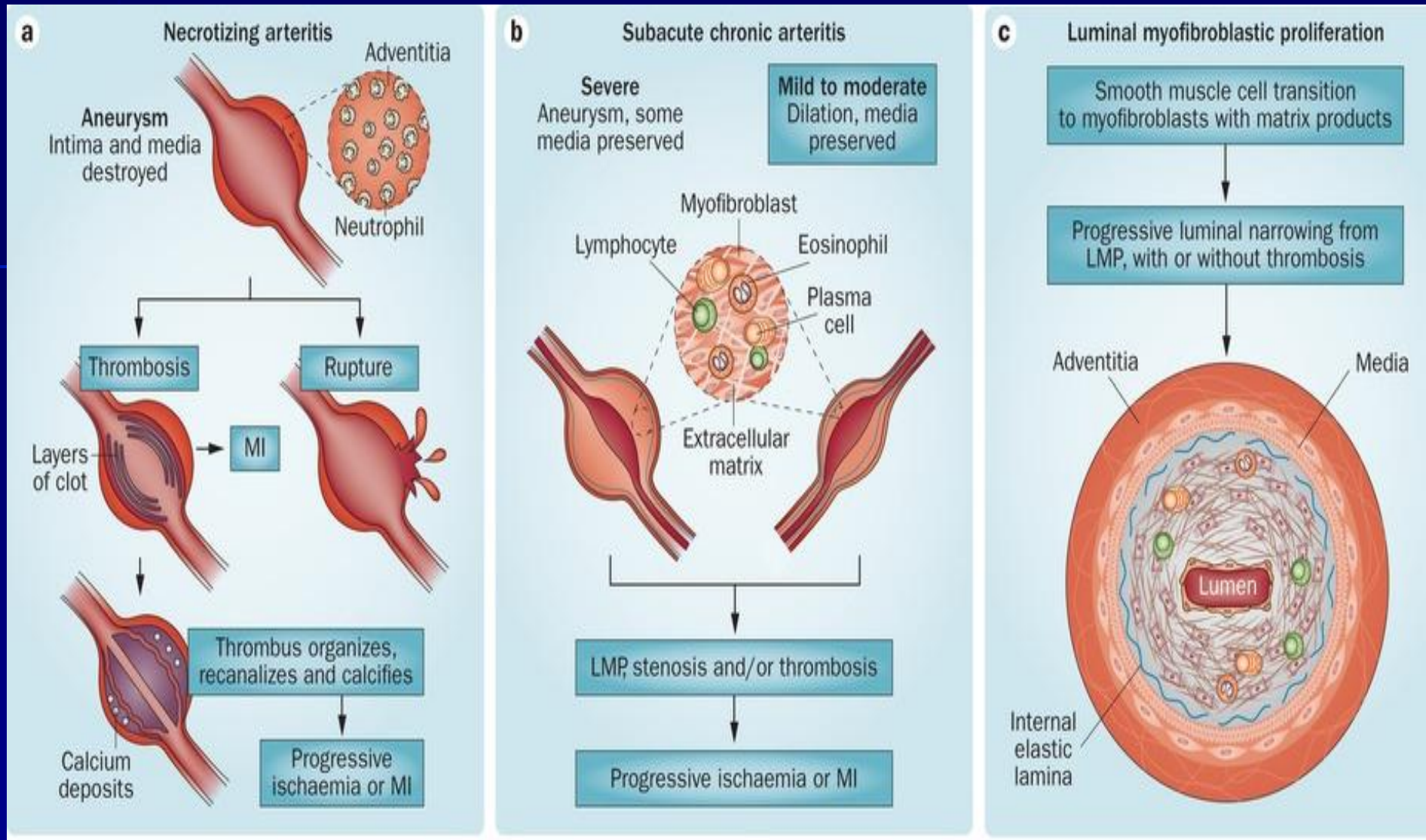

Nature Reviews | Rheumatol

Острая фаза - полиморфная экзантема

Острая фаза
- фебрильная лихорадка в течение 7-14 дней,
-шейная лимфаденопатия
- поражение слизистых (клубничный язык, инъекция слизистой ротоглотки)
- двусторонняя инъекция конъюнктив

Подострая фаза – десквамация кожи пальцев

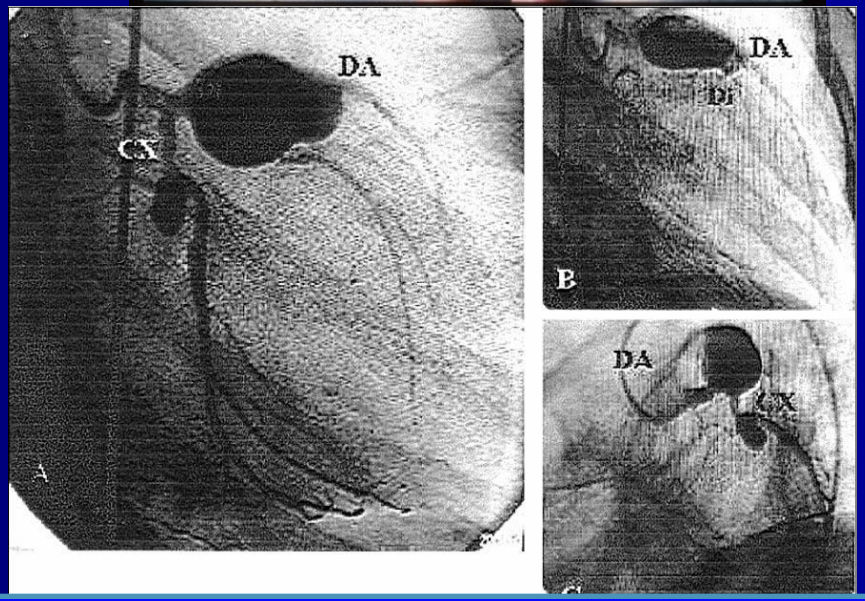

Подострая фаза – аневризмы коронарных артерий, тромбозы, миокардит

Изменения слизистых: острая фаза

Лимфаденопатия и шелушение пальцев

Другие симптомы

- боль в суставах (15 – 50%, чаще колени и голеностопные суставы)
- поражение пищеварительной системы - 40-60% (диарея, рвота, боли в животе, гепатомегалия с/без желтухи, острое акалькулёзное увеличение желчного пузыря)
- симптомы острого респираторного заболевания (ринит, кашель) - 35%,
- Раздражительность - 50%
- Миокардит, дисфункция клапанного аппарата, небольшой перикардиальный выпот – 50%
- признаки поражения мочевыделительной системы (стерильная лейкоцитурия)
- ЦНС (менингит, бессимптомные инфаркты) – редко
- Другие редкие поражения – отёк яичек, лёгочные инфильтраты, плевральный выпот

Поражение некоронарных артерий

- *брюшная аорта*
- *верхняя брыжеечная*
- *подмышечные, подключичные, плечевые, подвздошные и почечные артерии.*

Поражение паренхимы

- не более, чем у 14,7% пациентов
- двусторонние интерстициальные инфильтраты
- пневмониеподобные изменения (у молодых взрослых могут интерпретироваться как «атипичная пневмония»)
- изменения по типу «матового стекла»
- узловые образования в паренхиме и сосудистых стенках) – от субклинических микронодулярных до выраженных
- острый респираторный дистресс-синдром

Поражение плевры

Положительный эффект от терапии аспирином и в/в иммуноглобулином

Диагностические критерии

- **Лихорадка в течение минимум 5 дней и наличие как минимум 4 из 5 признаков:**
- - изменения конечностей – в острую фазу эритема и отёк кистей и стоп, в стадию реконвалесценции – мембранозная десквамация пальцев
- - полиморфная экзантема
- - двусторонняя безболезненная бульбарная инъекция конъюнктив без экссудации
- - изменения губ и языка – эритема и трещины губ, «клубничный» язык, диффузная инъекция слизистой рта и глотки
- - шейная лимфаденопатия (1,5 см в диаметре, обычно односторонняя)
- **В случае наличия лихорадки и менее 4 основных симптомов** диагноз может быть поставлен в случае *обнаружения аномалий коронарной артерии* методами эхокардиографии или коронарной ангиографии и исключении другой патологии

Неполный симптомокомплекс и атипичное течение

- “incomplete” or “atypical” Kawasaki
- Неполный симптомокомплекс – отсутствие необходимых критериев
- Атипичное течение – атипичные органные поражения (например, лёгкие, почки)
- Диагноз, как правило, ставится на основании поражения коронарных артерий

Основные диагностические ошибки

- у детей с лихорадкой и увеличением шейных лимфатических узлов сыпь расценивается как реакция на антибиотики
- Наличие лихорадки, сыпи, плеоцитоза в ликворе ведёт к постановке диагноза «вирусный менингит».
- Боли в животе могут быть расценены как хирургическая патология, диарея – как проявление кишечной инфекции.
- У детей раннего возраста с лихорадкой, интоксикацией, увеличенной СОЭ лейкоцитурия может трактоваться как проявление мочевой инфекции.

Лабораторные тесты

- тромбоцитоз, гиперагрегация тромбоцитов, паракоагуляционные тесты
- Кратковременное повышение АЛАТ, АСАТ (у 40%), билирубина (у 10%)
- Канальцевая протеинурия, стерильная лейкоцитурия
- Признаки асептического менингита в ликворе с преобладанием мононуклеаров
- Возможно повышение тропонинов

ЭКГ – обязательно
(ежедневный мониторинг)

- Выявляются признаки коронарной недостаточности
- депрессия / элевация ST
- заостренный отрицательный зубец Т
- деформация зубца Т (высокий остроконечный или двугорбый).

ЭхоКГ

- систолическая и диастолическая функция
- измерение диаметра корня аорты
- измерение внутреннего диаметра левой и правой коронарных артерий, передней нисходящей и огибающей артерий

ЭхоКГ

- *Проводится сразу при подозрении на болезнь Кавасаки*
- *В неосложнённых случаях также через 2 нед и 6–8 нед*
- *Пациентам с персистирующей лихорадкой, признаками поражения сердца - более часто*

ЭхоКГ

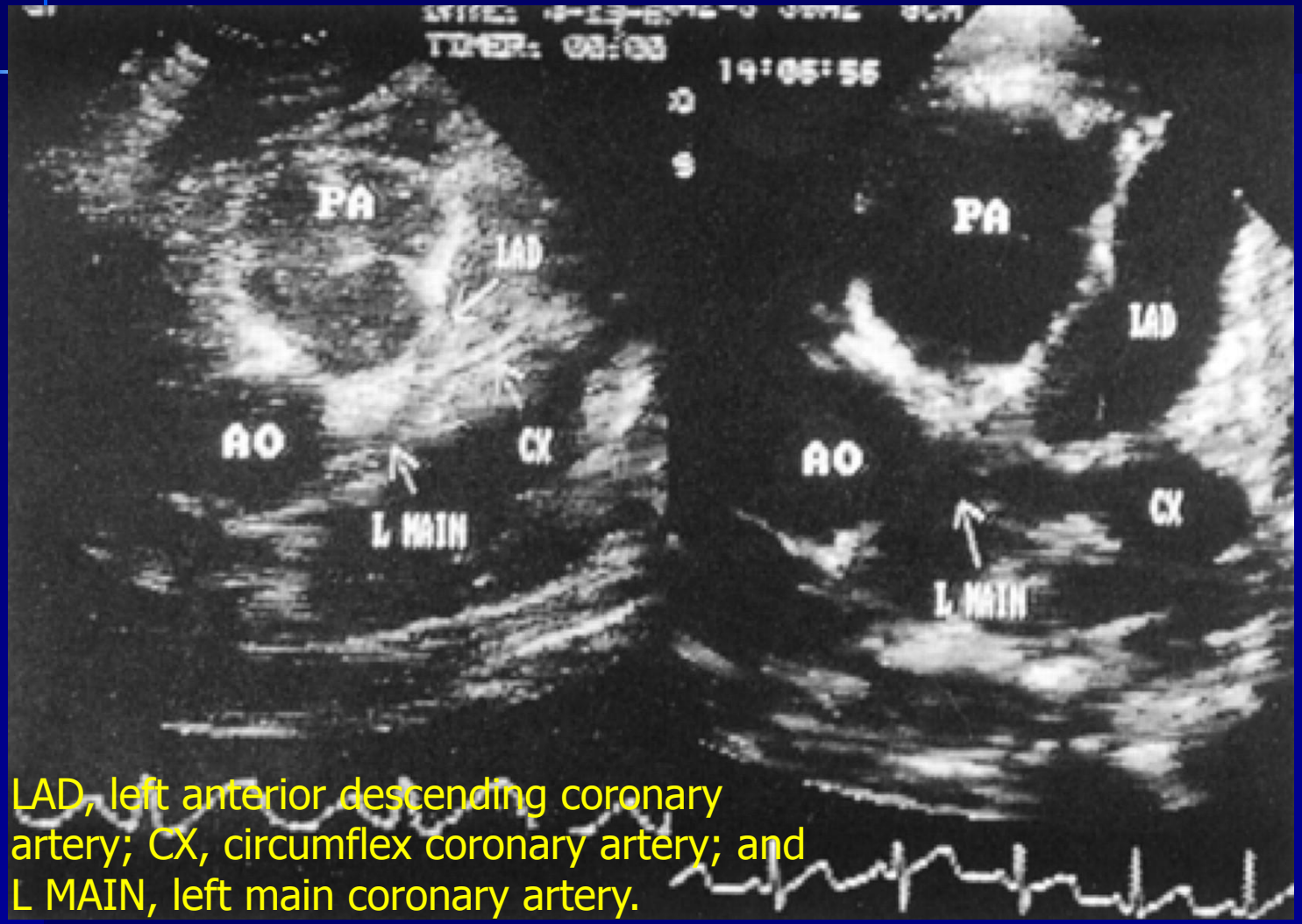

LAD, left anterior descending coronary artery; CX, circumflex coronary artery; and L MAIN, left main coronary artery.

Аневризма передней нисходящей артерии

Гигантская аневризма проксимального сегмента правой КА

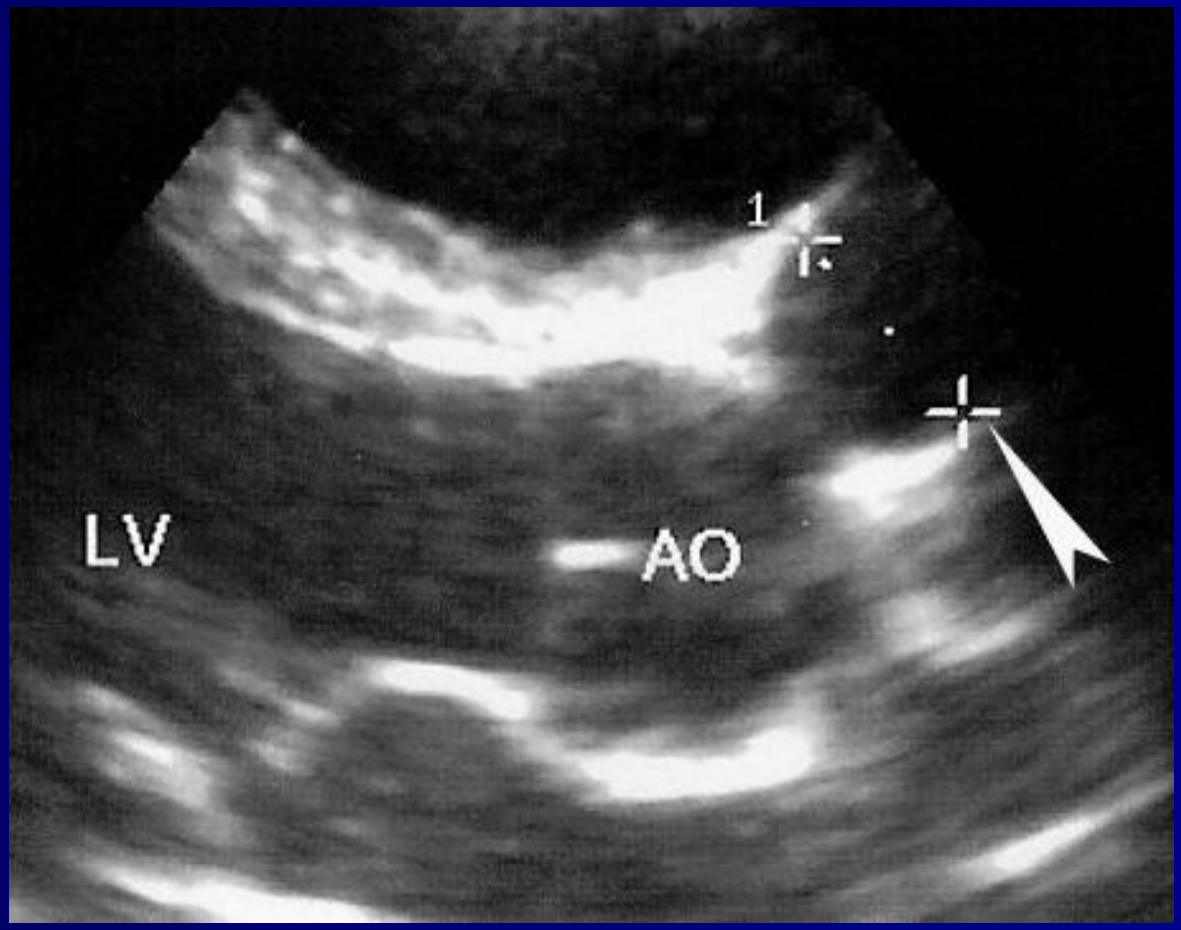

Аневризма среднего сегмента правой КА

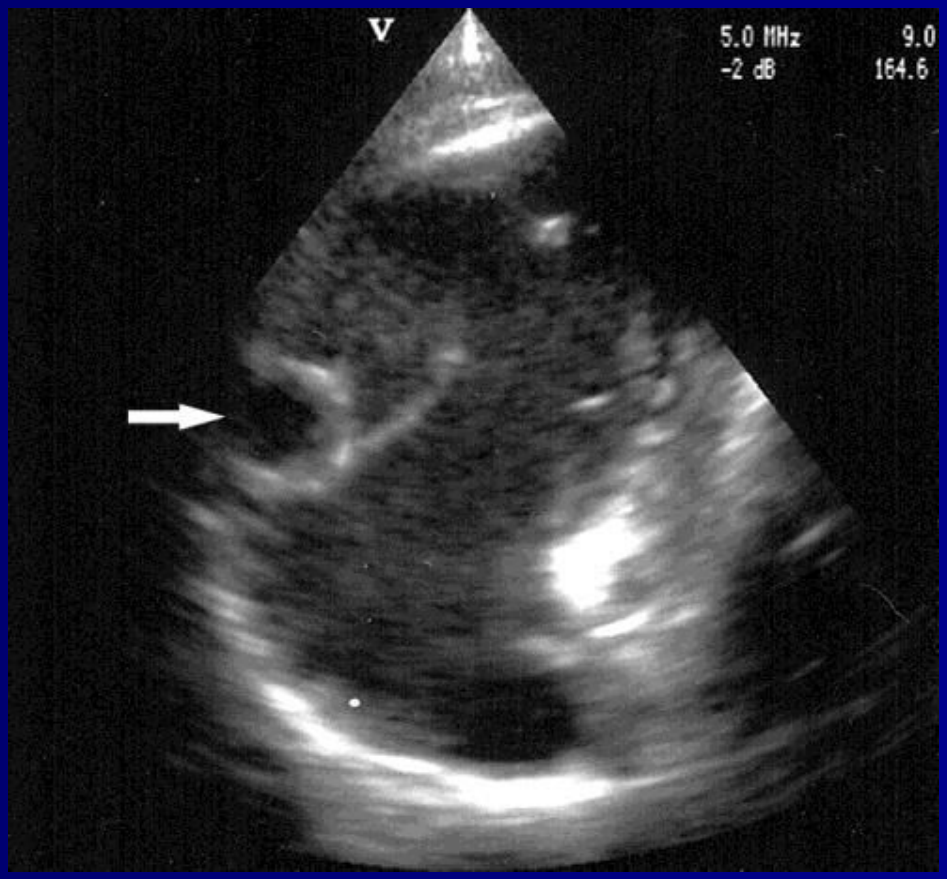

Ангиография

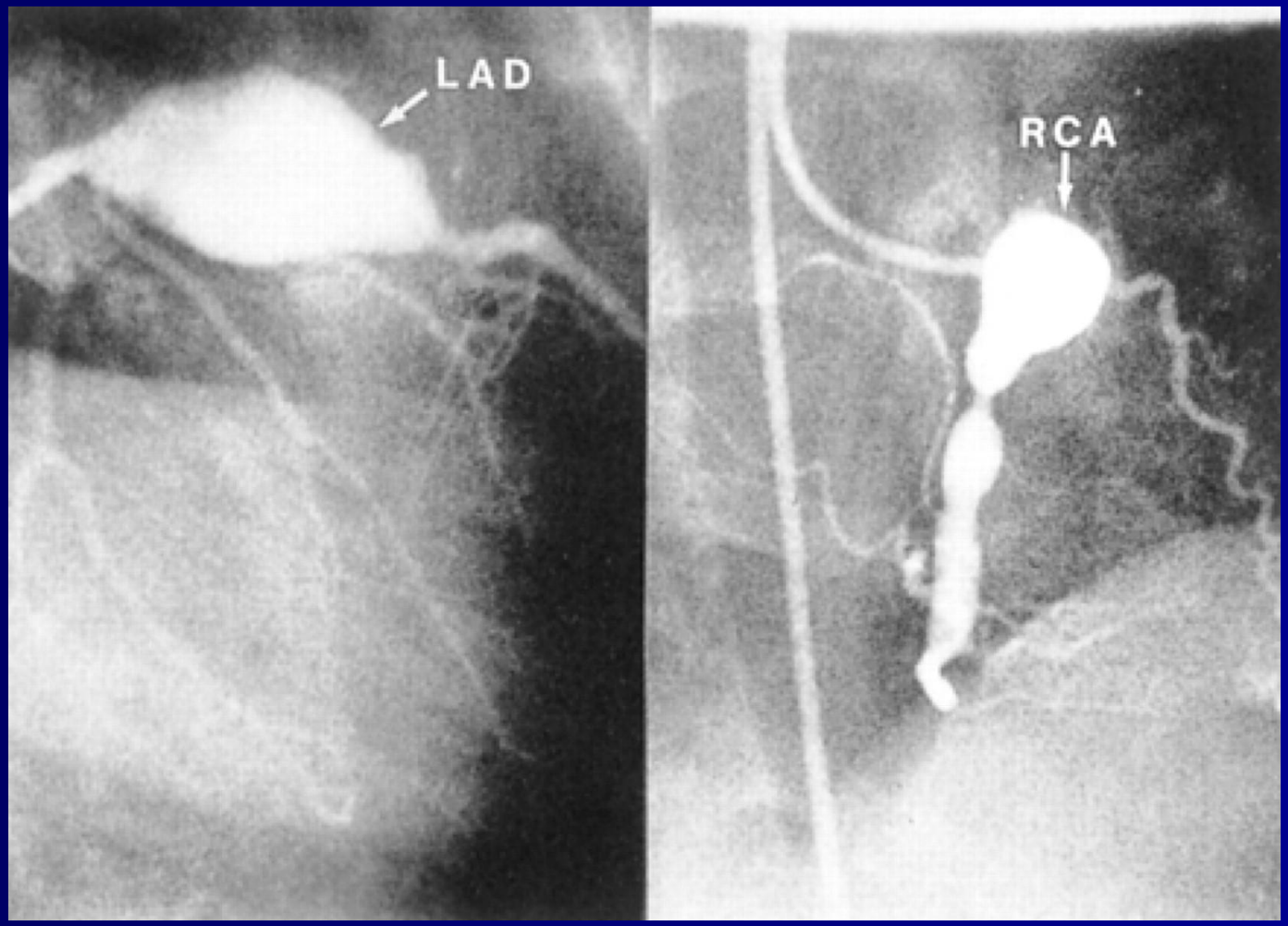

Лечение

- Клинические рекомендации Ассоциации детских кардиологов России
- http://www.rodkb.ru/Klinic_rec/5.pdf

Иммуноглобулин в/в

- связывание IgG Fc – рецепторов
- нейтрализация микробных антигенов или суперантигенов
- при сниженной способности синтеза антител – увеличение их количества
- индукция выведения иммунных комплексов
- подавление секреции иммуноглобулинов В-лимфоцитами
- предотвращение адгезии тромбоцитов на эндотелии

Иммуноглобулин

- 2 г на кг массы тела ребенка *в одной инфузии (желательно в первые 7 - 10 дней болезни)*
- *Если диагноз поставлен после 10 дня заболевания – иммуноглобулин также вводится*
- *Однократная доза 2 г/кг более эффективно предупреждает формирование коронарных аневризм, чем ежедневное введение по 0,4 г/кг в течение 5 дней*
- *Раствор вводится медленно, температура раствора = температуре тела*
- *Побочные эффекты – анафилаксия (единичные случаи), снижение АД*

Аспирин

- Суточная доза 30-100 мг/кг (разделить на 4 приёма)
- В США – 80-100 мг/кг/день, в Японии – 30-50 мг/кг / день

При резистентном течении (10-20% пациентов)

- повторная инфузия иммуноглобулина 2 г/кг
- Изучается эффективность инфликсимаба
- Есть отдельные сообщшения об эффективности пульс-терапии ГКС (но! Есть данные о негативном влиянии на коронарные артерии)

Динамическое наблюдение реконвалесцентов

- Риск 1. Нет изменений КА - прекращение терапии через 8 недель, наблюдение кардиолога
- Риск 2. Транзиторное расширение КА, исчезнувшее через 6 – 8 нед - прекращение терапии через 8 недель, наблюдение кардиолога

- **Риск 3. Одиночная мелкая или средняя аневризма КА - аспирин** 3 – 5 мг/кг до исчезновения аневризмы, ежегодно ЭКГ, ЭхоКГ, 1 раз в 2 года стресс-тест / МСКТ/ МРТ/, при наличии ишемии – коронарография
- **Риск 4. Одна гигантская аневризма или множественные аневризмы любого размера без обструкции -д**лительно аспирин; при гигантских аневризмах – с варфарином (МНО 2,0 – 2,5) или низкомолекулярным гепарином ; первая коронарография (или МСКТ, МРТ) через 6 -12 мес или раньше по клинич.показаниям, повторная при выявлении ишемии неинвазивными методами
- **Риск 5. Обструкция КА** Коронарография для определения тактики лечения, медикаментозное лечение и неинвазивные обследованию соответствует таковым при риске 4.

Васкулиты с поражением сосудов различного калибра (вариабельные васкулиты)

- Васкулиты, при которых возможно поражение сосудов различного калибра (мелкого, среднего, крупного) и типов (артерий, вен, капилляров).

Болезнь Бехчета

- Болезнь Бехчета характеризуется наличием рецидивирующих афтозных язв ротовой полости и /или гениталий и сопровождается развитием воспалительных поражений кожи, глаз, суставов, пищеварительной и центральной нервной системы. Может встречаться поражение сосудов различного калибра, тромбоангиита, тромбозов, артериитов и артериальных аневризм, поражений мелких сосудов.
- 0,66-2,26/100 000, в национальных группах средиземноморского региона – 13-370/100 000
- Впервые описана Hulusi Behçet, 1937 на основании наблюдений с 1924 по 1937 г

Эпидемиология

- США - 0.12-0.33/100,000, Турция – 420/100,000, Иран и Саудовская Аравия - 13.5-22/100,000
- Чаще мужчины 20-30 лет

- Российские клинические рекомендации:
- http://mzur.ru/upload/%D0%91%D0%BE%D0%BB%D0%B5%D0%B7%D0%BD%D1%8C%20%D0%91%D0%B5%D1%85%D1%87%D0%B5%D1%82%D0%B0.pdf

Этиология

- *Принадлежность к средиземноморским этническим группам*
- *Носительство HLA–B51/B5*
- В качестве возможных инфекционных триггеров обсуждаются вирус простого герпеса, стрептококки, стафилококки и эшерихия

Патогенез

- В качестве одного из пусковых механизмов рассматривается избыточное увеличение количества $\gamma\delta^+$ Тклеток в ответ на бактериальные тепловые шоковые протеины HSP-60 and HSP-65 и избыточную экспрессию олигоклонального $V\beta^+$ Т-клеточного рецептора (TCR)
- Преобладает Th1-ответ с повышением в крови как $CD4^+$ так и $CD8^+$ клеток , IL–2 и IFN-γ
- Обсуждается роль матричных металлопротеаз MMP 9 и MMP 2 в генезе тканевого повреждения

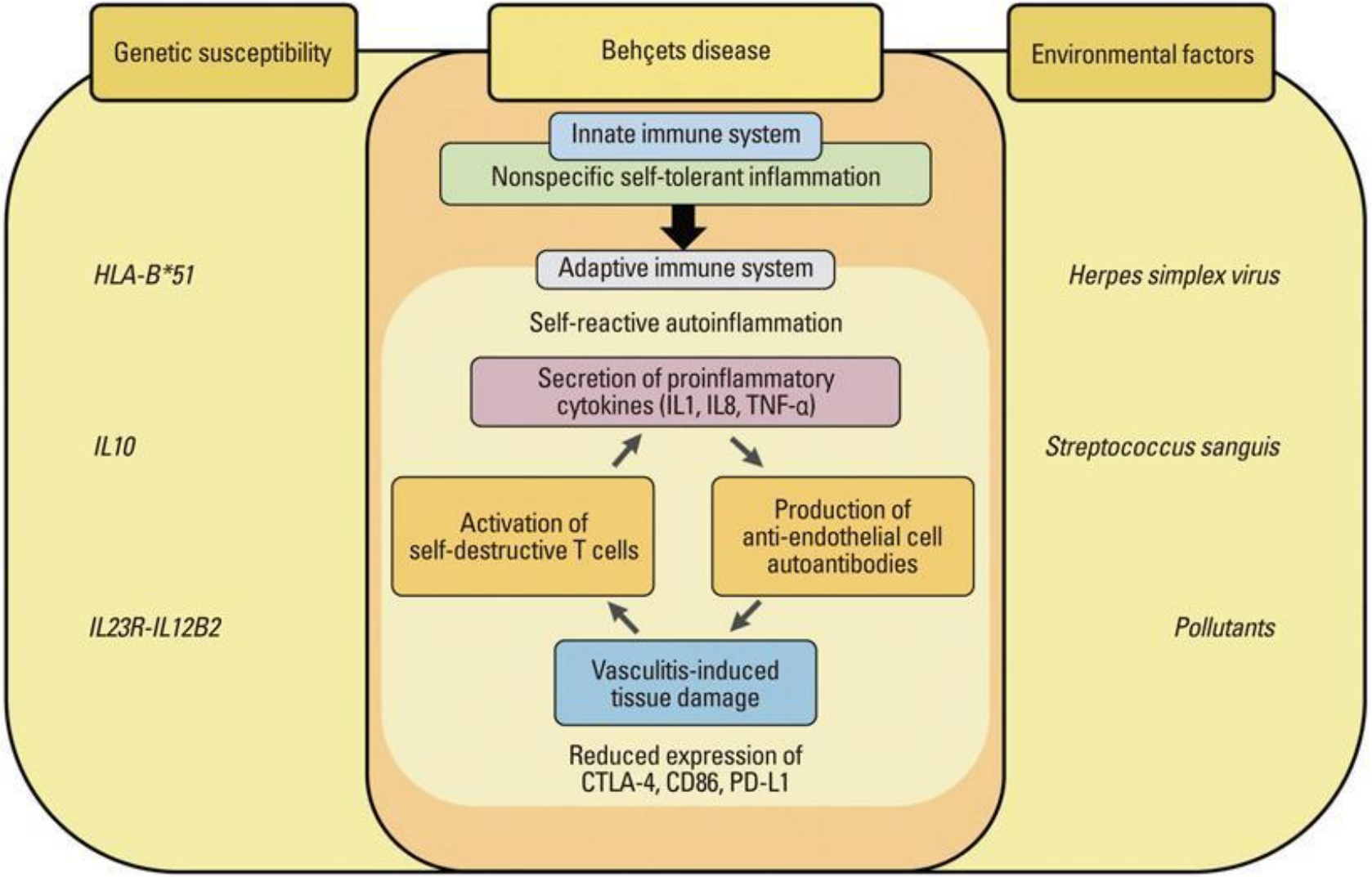
Genetic susceptibility
Behçets disease
Environmental factors
Innate immune system
Nonspecific self-tolerant inflammation
Adaptive immune system
Self-reactive autoinflammation
Secretion of proinflammatory cytokines (IL1, IL8, TNF-α)
Activation of self-destructive T cells
Production of anti-endothelial cell autoantibodies
Vasculitis-induced tissue damage
Reduced expression of CTLA-4, CD86, PD-L1
HLA-B*51
IL10
IL23R-IL12B2
Herpes simplex virus
Streptococcus sanguis
Pollutants

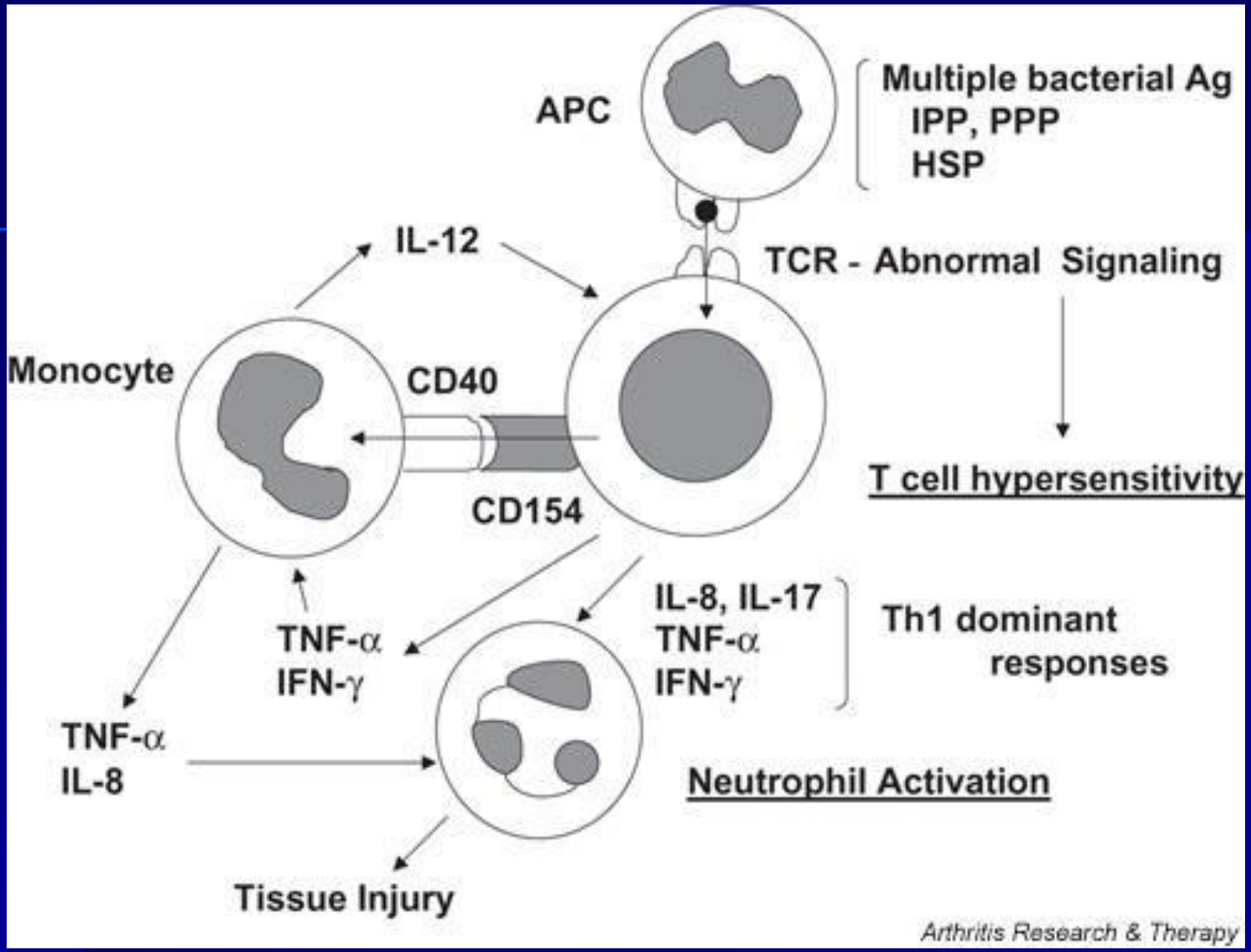
APC
Multiple bacterial Ag
IPP, PPP
HSP
IL-12
TCR - Abnormal Signaling
Monocyte
CD40
CD154
T cell hypersensitivity
IL-8, IL-17
TNF-α
IFN-γ
Th1 dominant
responses
TNF-α
IFN-γ
TNF-α
IL-8
Neutrophil Activation
Tissue Injury
Arthritis Research & Therapy

Оральные герпетиформные или афтозные язвы

Рецидивирующие болезненные генитальные язвы, заживающие с образованием рубца

Передний или задний увеит, гипопион или васкулит сетчатки

Кожные поражения сходные с узловатой эритемой, псевдофолликулит, папулопустулярные или акнеформные

Синдром перекрёста с рецидивирующим полихондритом (MAGIC)

-Кожная патергия (эритематозная папула более 2 мм через 48 часов после внутрикожного введения стерильной иглы на глубину 5 мм) - определение антигена HLA B51 - национальная группа (Средиземноморский регион)

Одиночные язвы, конъюнктивит

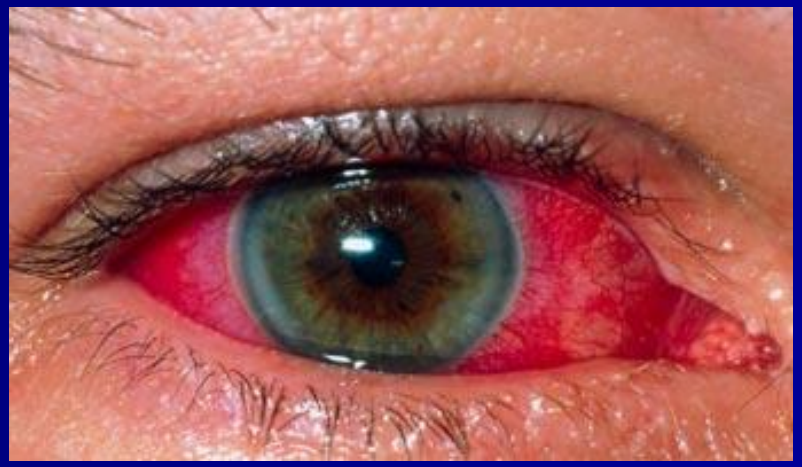

Кожные поражения

Частота выявления при болезни Бехчета

Поражение лёгочной артерии (наиболее часто)

пациентов

Поражение паренхимы

- Как правило, вследствие тромбоэмболических осложнений и геморрагий (фокальная, мультифокальная или диффузная консолидация)
- Возможны иные паренхиматозные изменения– ателектаз, линейные тени, узловые или ретикулярные изменения, частые пневмонии, криптогенная организующая пневмония, эозинофильная пневмония

Поражение плевры

Поражение дыхательных путей

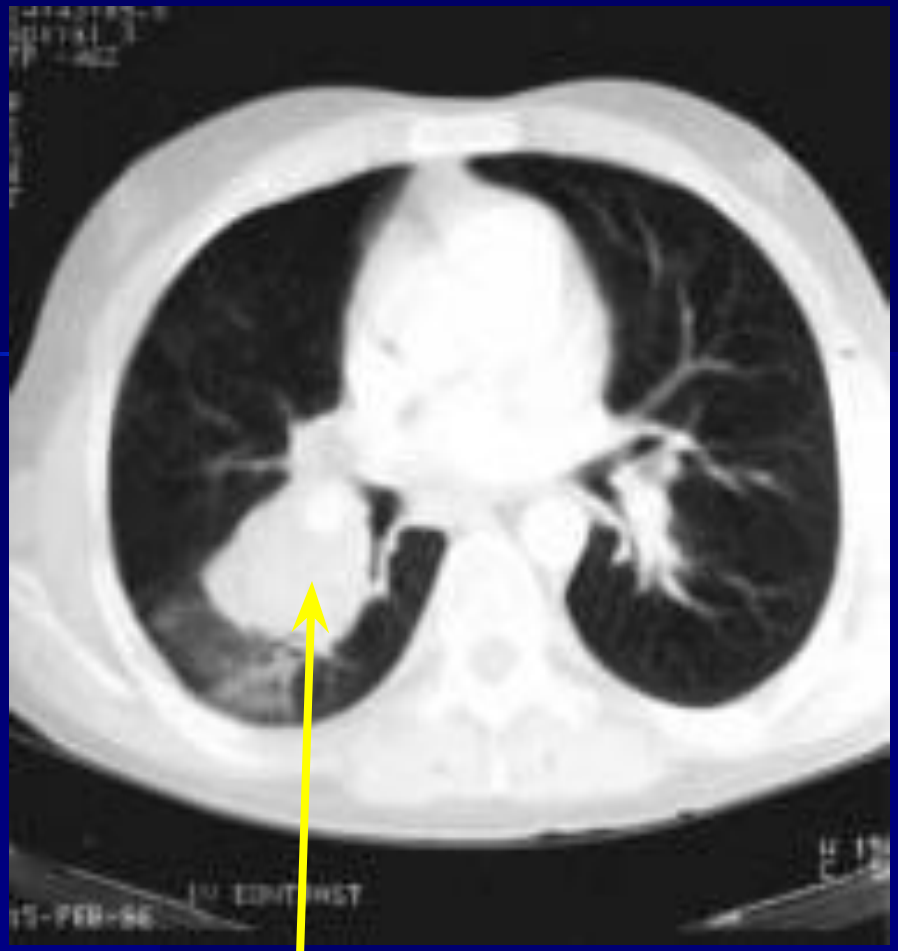

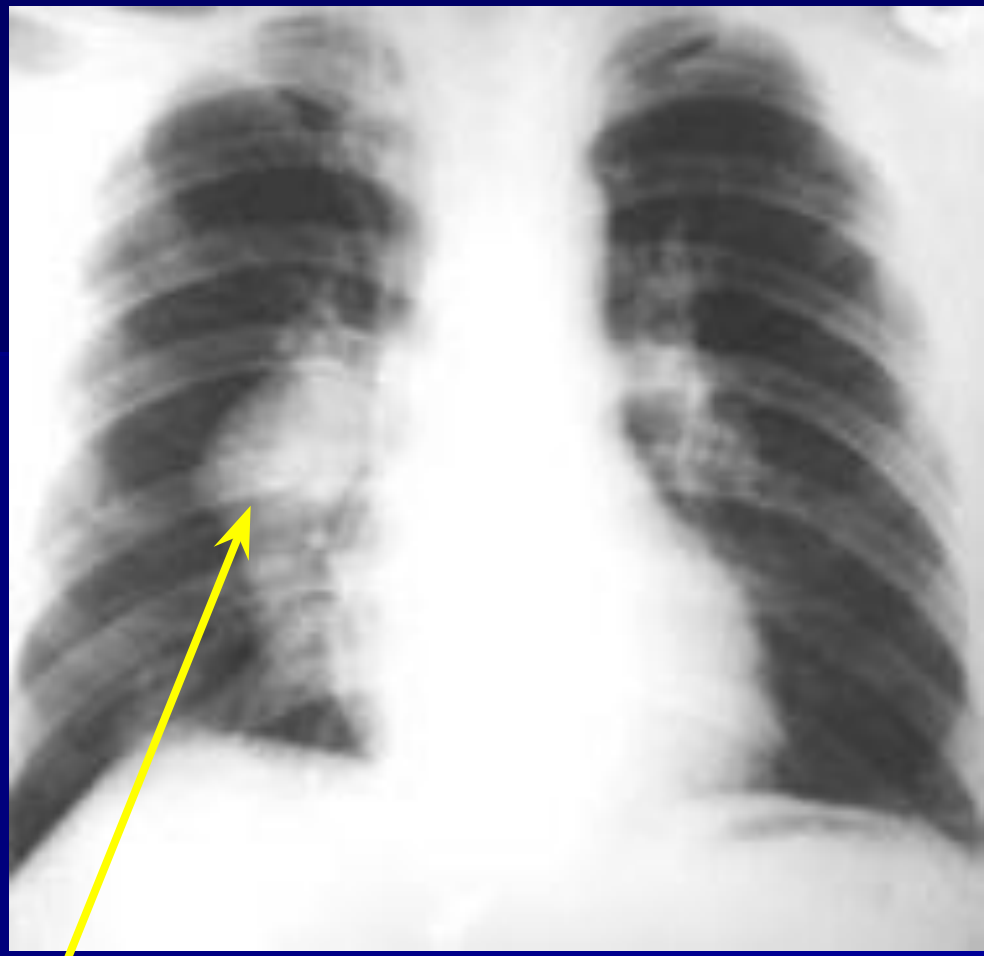

1. Тромбированная аневризма правой лёгочной артерии (признаки консолидации в лёгком обусловлены наличием острого кровотечения
2. Аневризма правой ветви лёгочной артерии
F Erkan, A Gül, E Tasali Pulmonary manifestations of Behçet's disease
Thorax 2001;56:572–578

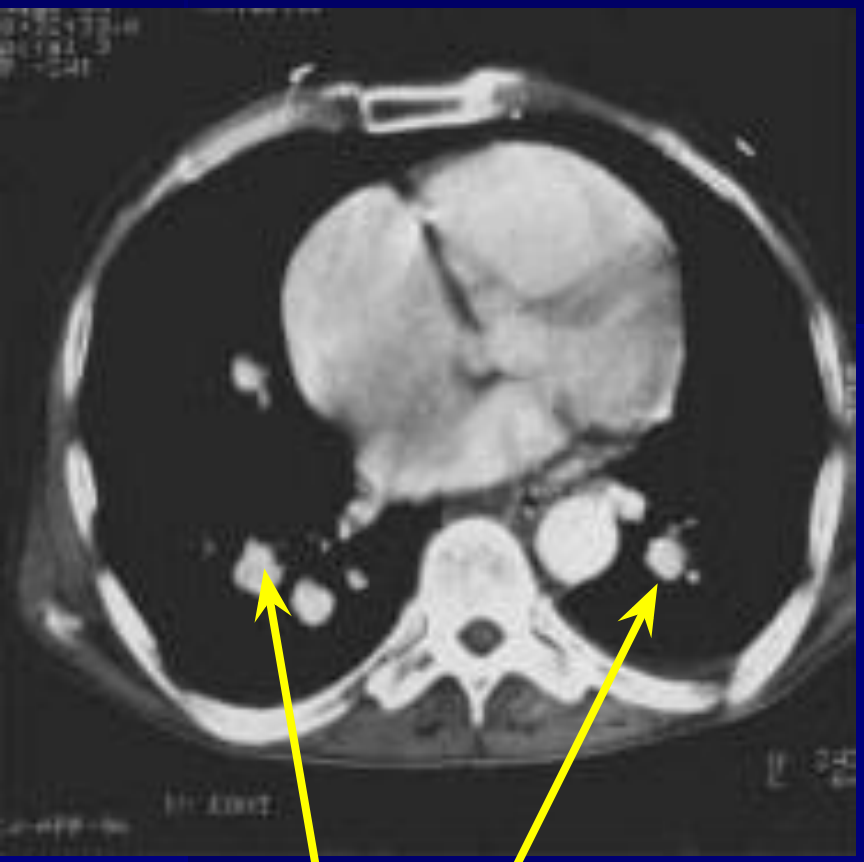

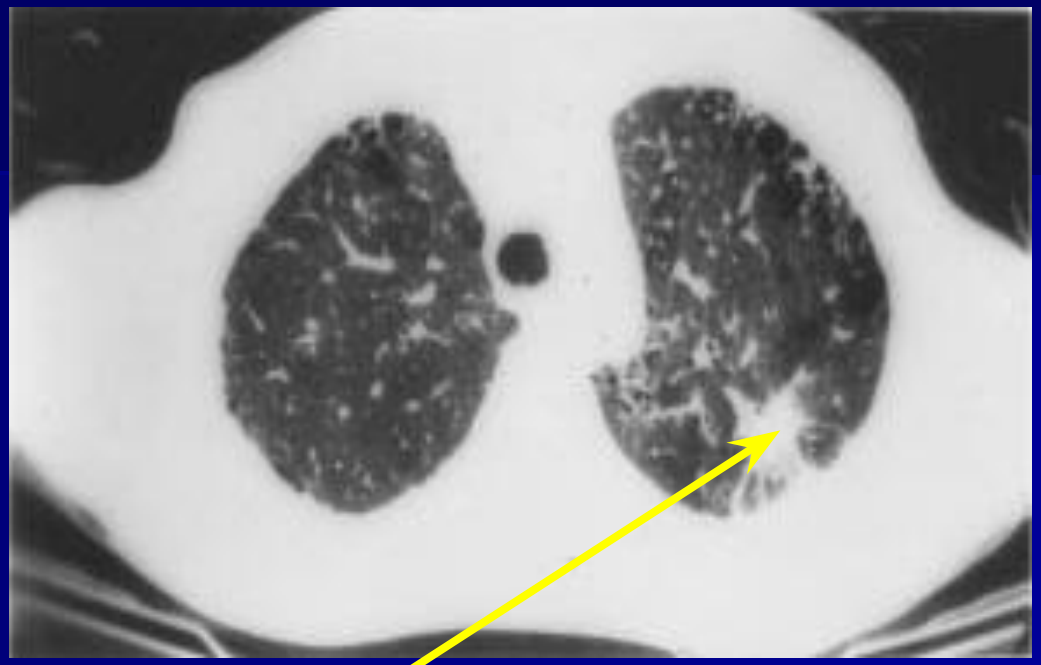

1. Множественные аневризмы ветвей лёгочной артерии

2. Инфильтративные изменения

F Erkan, A Gül, E Tasali Pulmonary manifestations of Behçet's disease *Thorax 2001;56:572–578*

Поражение сосудов головного мозга

Поражение сердца

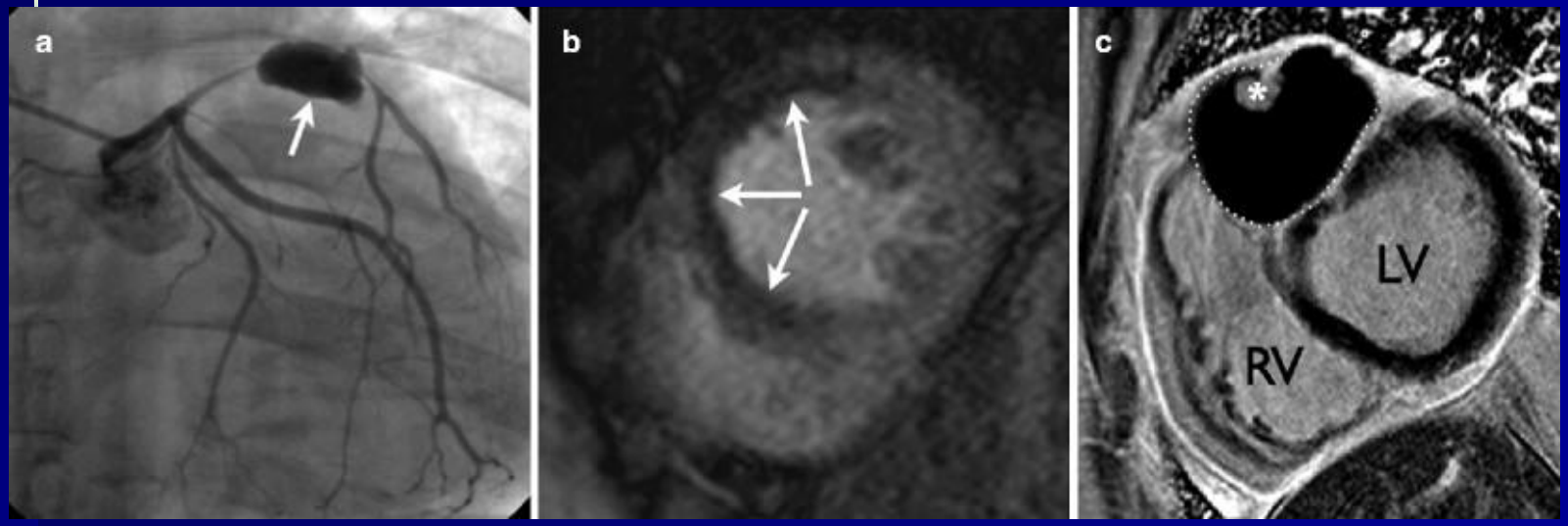

Аневризма левой передней нисходящей коронарной артерии,
Стресс-тест с аденозином (МРТ) – нарушение перфузии в передне-перегородночной области
Наличие тромба в области аневризмы

Критерии

- Рецидивирующие язвы в ротовой полости
- Малые или большие афты или герпетиформные язвочки, обнаруженные врачом или по сведениям больного (рецидивы минимум3 раза в году)

+ещё два критерия

- Рецидивирующие язвы гениталий (афты или рубчики, в осн. у мужчин, обнаруженные врачом или со слов пациента)
- Поражение глаз - передний, задний увеит и клетки в стекловидном теле (при исследовании щелевой лампой), васкулит сетчатки (обнаруженный офтальмологом)
- Поражение кожи - узловатая эритема (обнаруженная врачом или со слов, псевдофолликулит и папулопустулезные высыпания, акнеподобная сыпь (в постпубертатном периоде, пациент не получает ГКС)
- Положительный тест патергии

Другие поражения

- Пищеварительная система: язвы в илеоцекальном отделе кишечника
- Сосудистые нарушения
- Поражение центральной нервной системы (ЦНС)
- Эпидидимит
- Артрит без деформаций и анкилозов

Подозрение на болезнь Бехчета:

- Семейный анамнез
- эпизоды афтозного стоматита (с детского возраста)
- эпизоды внезапного ухудшения зрения («туман» перед глазами)
- Обращения к урологу по поводу отека мошонки
- Расстройства стула (диарея с кровью)
- Эпизоды тромбофлебита, преимущественно вен нижних конечностей (чаще у лиц мужского пола)
- Наличие в анамнезе церебральных симптомов, например эпилептиформных приступов

Диагностика

- Тест кожной патергии
- Выявление HLA51/5
- Оценка органных поражений (КТ, МРТ сердца, головного мозга, лёгких, по показаниям - ангиография)

Тест кожной патергии

- Основан на неспецифической гиперреактивности
- в области предплечья в 4х точках делается укол стерильной иглой
- Через 24-48 часов на месте укола возникает папула или пустула до 2 мм в диаметре, исчезающая через 3-4 дня
- Положительный тест имеет диагностическое значение, отрицательный не опровергает диагноза

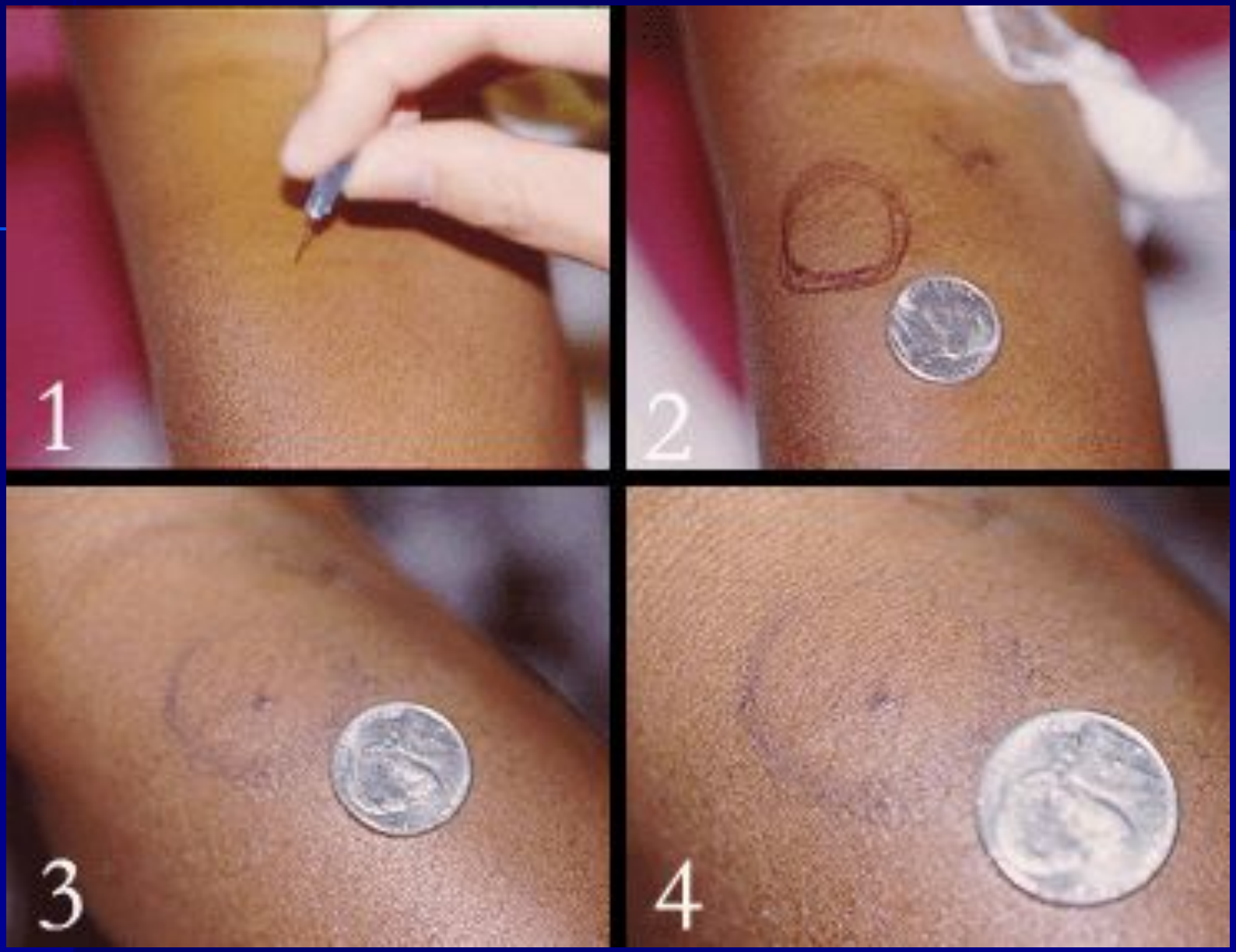
1
2
3
4

Положительный тест патергии

Лечение

- ГКС 1 мг/кг/сутки + Азатиоприн
- При тяжелом поражении глаз со снижением остроты зрения на > 2 строки по шкале 10/10 или поражении сетчатки: Циклоспорин А (2-5мг/кг/сут.) - Инфликсимаб +азатиоприн и ГКС
- Доказательств эффективности антикоагулянтов, дезагрегантов и фибринолитических препаратов при глубоком венозном тромбозе или артериальных повреждениях не существует
- Пилотные исследования: ритуксимаб, алемтузумаб, голимумаб, gevokizumab (антагонист IL-1β), анакинра

Болезнь Хаджеса-Стовина (в классификацию не включена, описано 40 случаев заболевания)

- отсутствуют диагностические критерии
- встречается у мужчин 20-40 лет
- рецидивирующие тромбозы магистральных и периферических вен, в том числе полой вены, церебральных синусов, вен конечностей
- множественные аневризмы ветвей лёгочной и бронхиальных артерий
- клинические симптомы включают лихорадку, боли в грудной клетке, одышку, кровохарканье
- неблагоприятный прогноз

Поражение респираторной системы при болезни Хаджеса-Стовина

Поражение сосудов

Поражение паренхимы

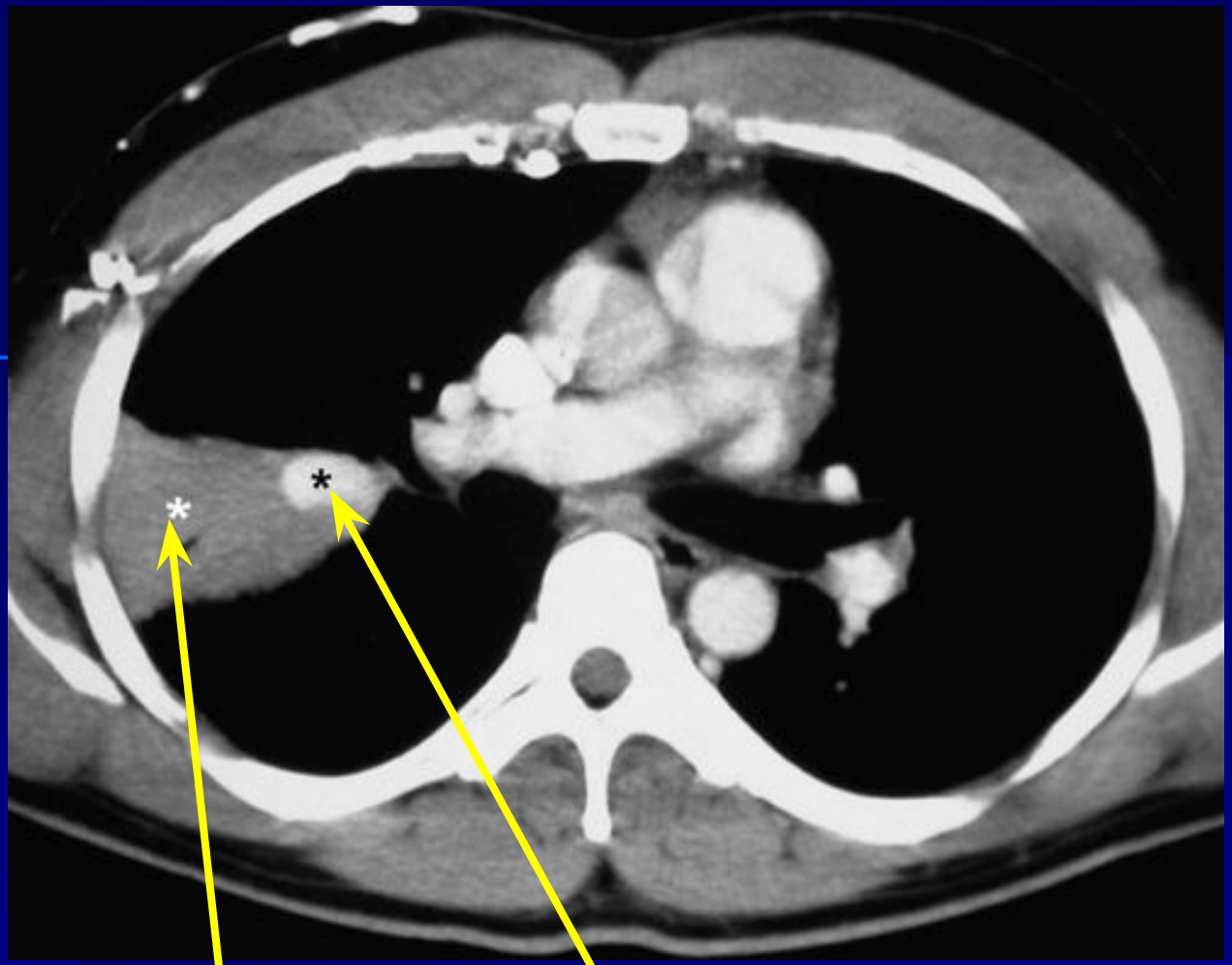

- Больной 54 лет, болезнь Хаджеса-Стовина.
- Аневризмы ветви лёгочной артерии (метка чёрного цвета) и проявления инфаркта лёгкого (метка белого цвета)

Pattern-Based Differential Diagnosis in Pulmonary Vasculitis Using Volumetric CT Katharina Marten[1], Pierre Schnyder American Journal of Roentgenology,March 2005, VOLUME 184 NUMBER 3

Синдром Когана

- Васкулит, встречающийся у больных с синдромом Когана. Синдром Когана характеризуется воспалительными повреждениями глаз (в том числе интерстициальным кератитом, увеитом, эписклеритом), заболеваниями внутреннего уха, включая сенсоневральную потерю слуха и вестибулярные дисфункции. Проявления васкулита могут включать артерииты (включая мелкие, средние и крупные артерии), аортит, аневризмы аорты, поражение аортального и митрального клапана.
- Статистические данные по частоте встречаемости не приводятся

АНЦА-ассоциированные васкулиты мелких сосудов

- Некротизирующие васкулиты с малым количеством иммунных депозитов или без них, поражающие преимущественно мелкие сосуды (капилляры, венулы, артериолы, мелкие артерии), ассоциированные с наличием антинейтрофильных антител к миелопероксидазе (MPO) или протеиназе 3 (PR3). Антинейтрофильные антитела могут определяться не у всех пациентов.
- В диагнозе необходимо отметить наличие реактивности АНЦА (MPO-ANCA, PR3-ANCA, ANCA негативный).

Этиология (общие моменты)

- Повышенная частота заболевания у кровных родственников пока достоверно не подтверждена (2014)
- Протеиназа 3 (цАНЦА) –положительные: *HLA DPB1*0401,* Z (null) аллель серпин А1 гена (α_1-антитрипсин, ингибитор нейтральной сериновой протеиназы); *CD40 ;* А-564G полиморфизм промоутера PRTN3 (протеиназы 3);
- Для миелопероксидаза-положительных АНЦА-васкулитов: ассоциация с наличием SNP в *HLA-DQ; CD18 ; CTLA4 (цитотоксические лимфоциты-ассоциированынй антиген 4)*
- *Отдельные васкулиты: МПА DQB1*0303,*
- *ЭГПА HLA-DRB1*04; HLA-DRB1*07 ; HLA-DRB1*07*

http://www.nejm.org/doi/full/10.1056/NEJMoa1108735#t=article

https://www.ncbi.nlm.nih.gov/pmc/articles/PMC4233908/

Активация нейтрофилов вследствие воздействия провоспалительных цитокинов (инфекция и др)

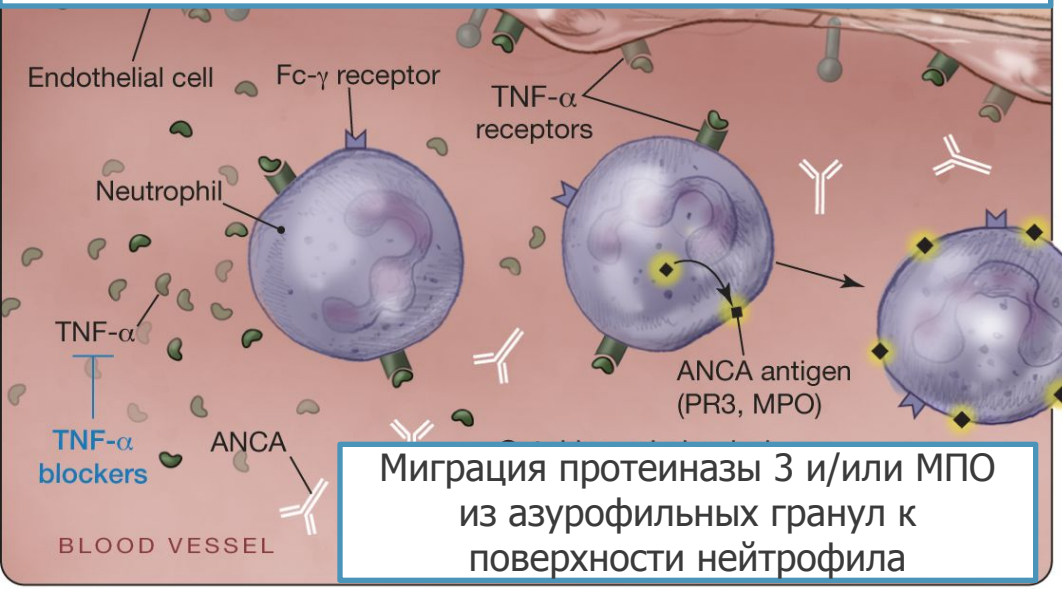

Миграция протеиназы 3 и/или МПО из азурофильных гранул к поверхности нейтрофила

Активация нейтрофилов вследствие возаимодействие АНЦА с антигенами и Fc-гамма рецепторами
Экспрессия молекул адгезии нейтрофилами и клетками эндотелия

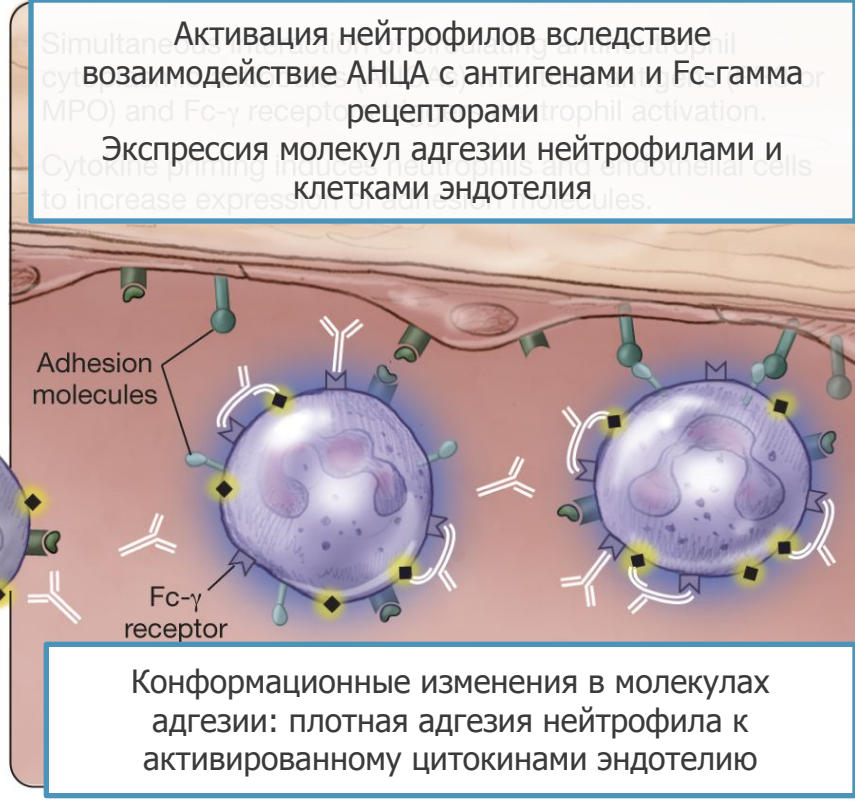

Конформационные изменения в молекулах адгезии: плотная адгезия нейтрофила к активированному цитокинами эндотелию

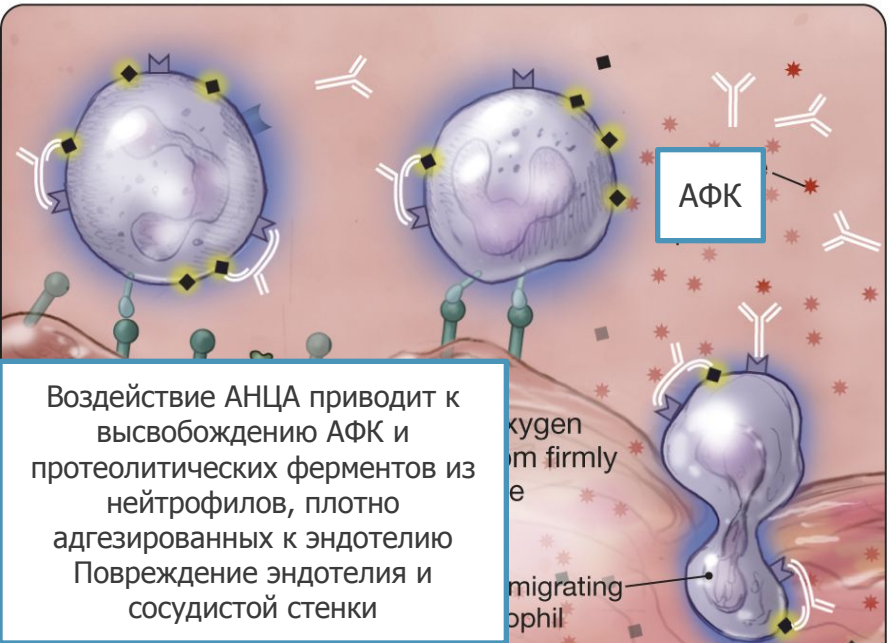

Воздействие АНЦА приводит к высвобождению АФК и протеолитических ферментов из нейтрофилов, плотно адгезированных к эндотелию
Повреждение эндотелия и сосудистой стенки

АНЦА-активированные нейтрофилы секретируют провоспалительные цитокины, в том числе хемоаттрактанты, что приводит к привлечению новых клеток воспаления и прогрессированию процесса

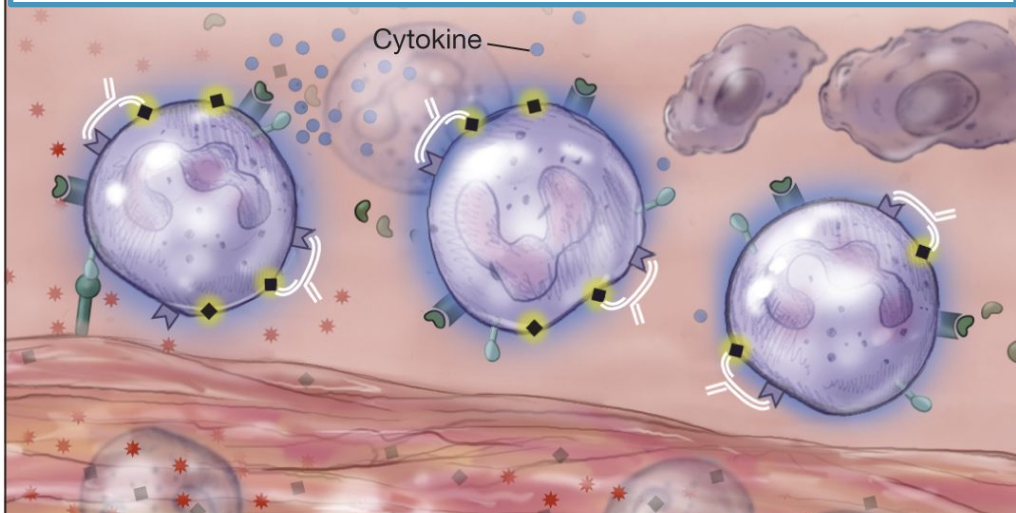

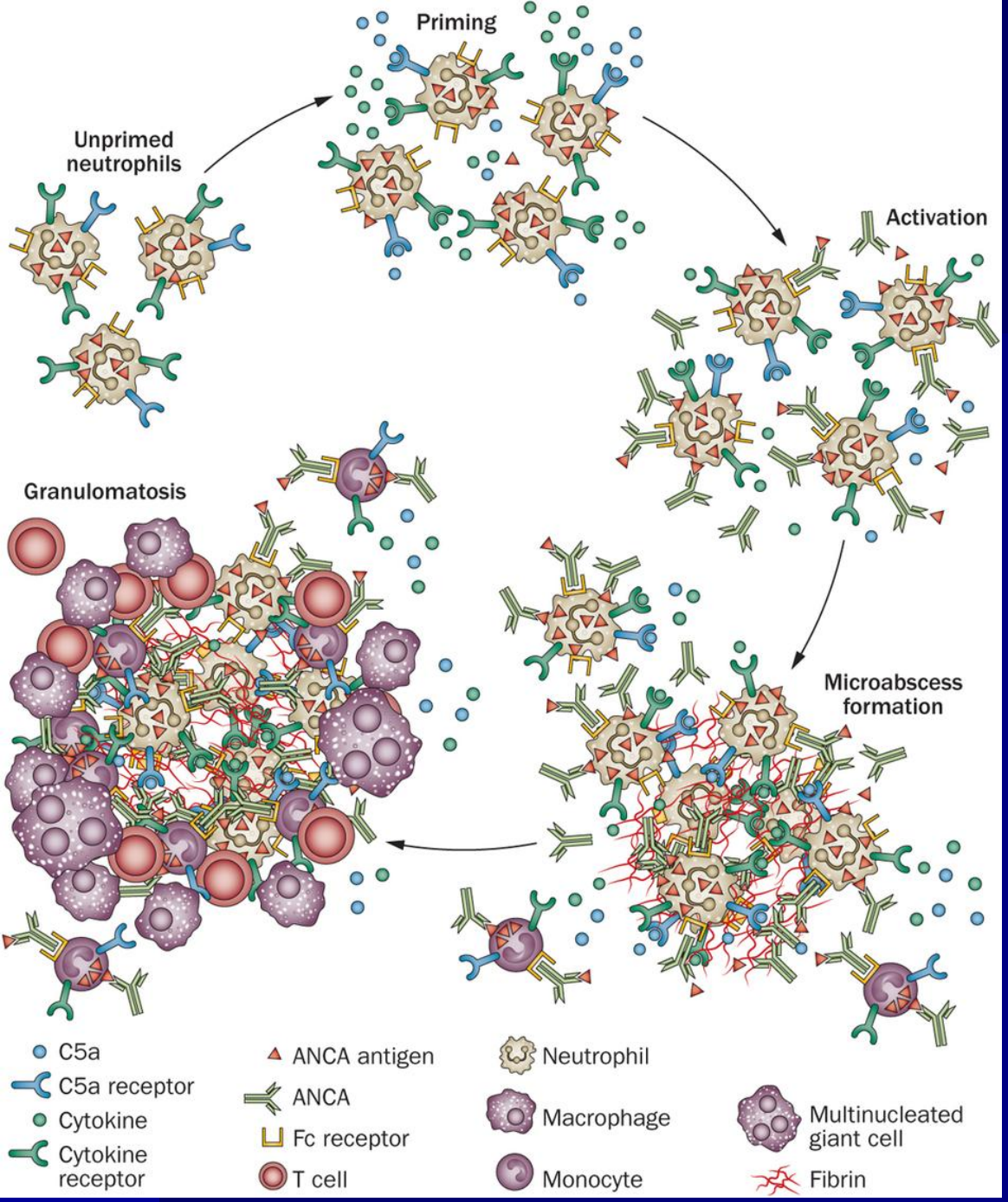
Priming
Unprimed neutrophils
Activation
Granulomatosis
Microabscess formation
C5a
C5a receptor
Cytokine
Cytokine receptor
ANCA antigen
ANCA
Fc receptor
T cell
Neutrophil
Macrophage
Monocyte
Multinucleated giant cell
Fibrin

In Wegener granulomatosis, an inciting antigen (perhaps proteinase 3 [PR3]) activates dendritic cells.[a]

Antigen-loaded activated dendritic cells travel from the lungs to peripheral lymph nodes and present antigen to naive CD4+ T cells, which differentiate into activated antigen-specific T cells.

Interleukin 12 (IL-12) produced by activated dendritic cells skew the T cells to a type 1 helper (T_H1) phenotype.

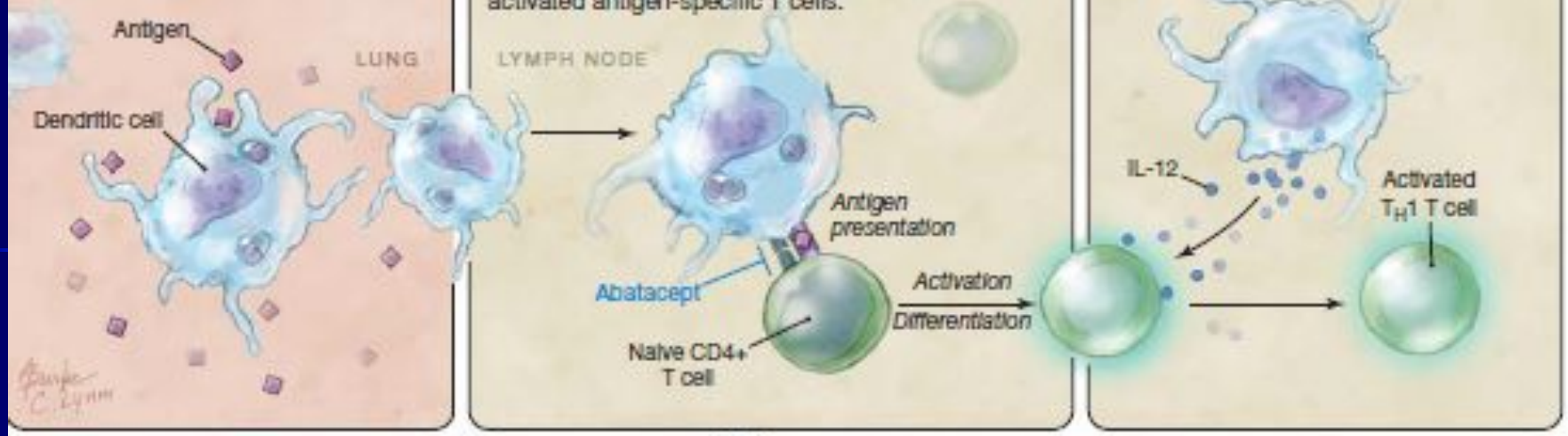

Proliferating activated T_H1 cells return to the lungs where antigen persists. Interferon γ (INF-γ) and tumor necrosis factor α (TNF-α) secreted by T_H1 cells (predominantly CD4+ CD28–) induce macrophage migration and maturation and eventual granuloma formation and tissue destruction.

Chronic T cell activation may promote affinity maturation of autoreactive B cells that results in secretion of PR3–antineutrophil cytoplasmic antibodies (ANCAs) in the granulomas.[b]

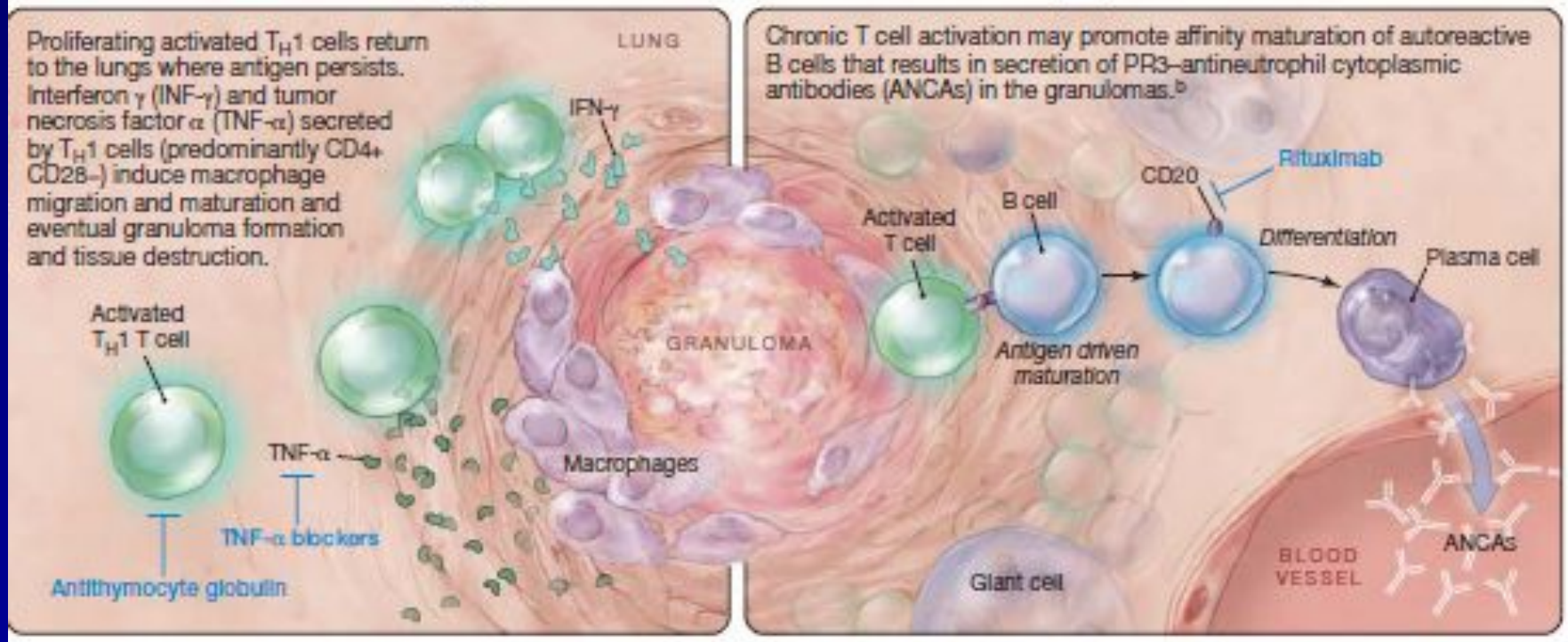

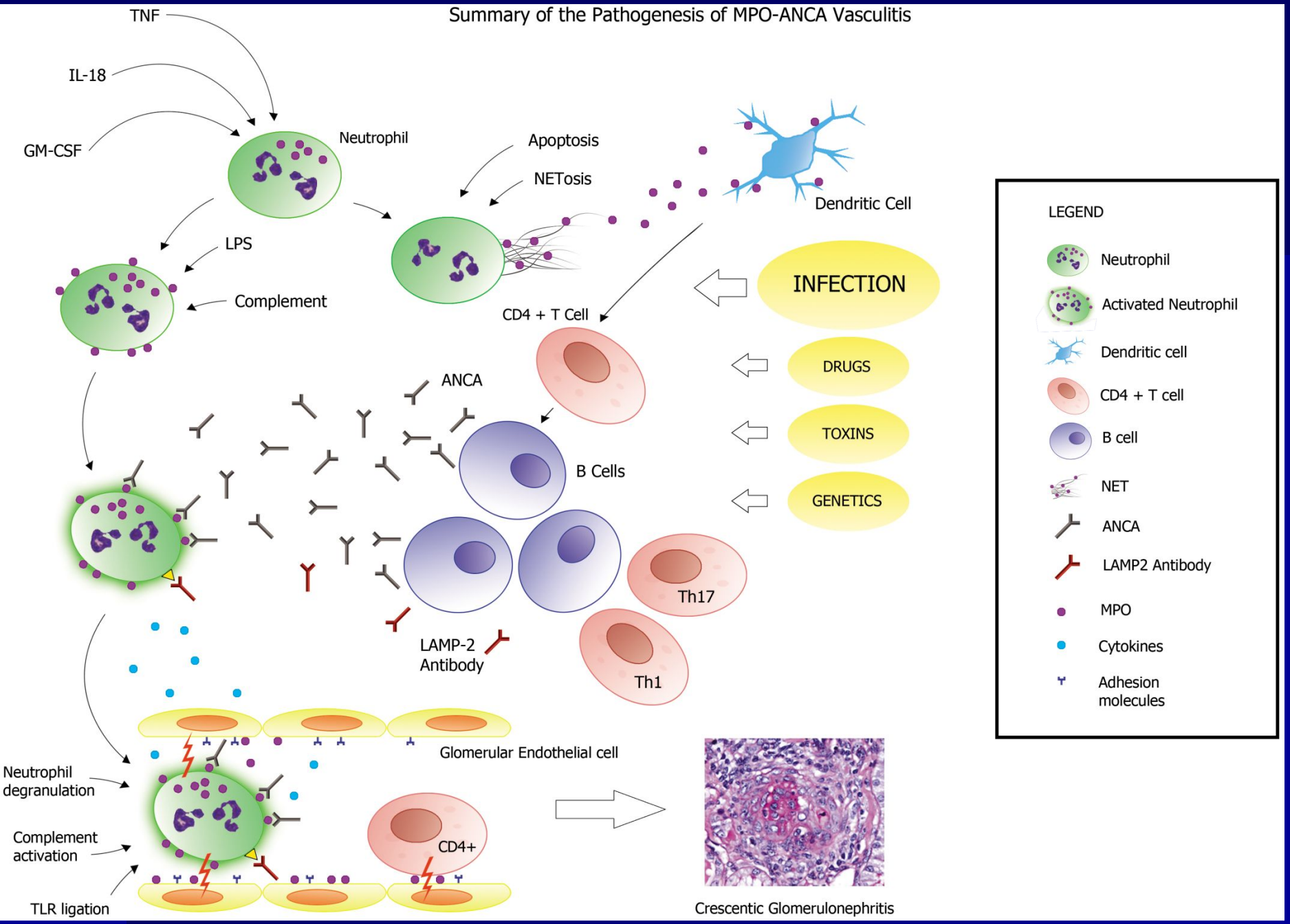
Summary of the Pathogenesis of MPO-ANCA Vasculitis
TNF
IL-18
GM-CSF
Neutrophil
Apoptosis
NETosis
Dendritic Cell
LPS
Complement
INFECTION
CD4 + T Cell
DRUGS
ANCA
TOXINS
B Cells
GENETICS
Th17
LAMP-2
Antibody
Th1
Glomerular Endothelial cell
Neutrophil
degranulation
Complement
activation
CD4+
TLR ligation
Crescentic Glomerulonephritis
LEGEND
Neutrophil
Activated Neutrophil
Dendritic cell
CD4 + T cell
B cell
NET
ANCA
LAMP2 Antibody
MPO
Cytokines
Adhesion
molecules

Микроскопический полиангиит

- Некротизирующий васкулит
- с небольшим количеством или отсутствием иммунных депозитов (=pauci-immune, олигоиммунный)
- в основном поражающий мелкие сосуды (капилляры, венулы, артериолы)
- Возможно наличие некротизирующего артериита с поражением мелких и среднего калибра артерий
- Часто наличие некротизирующего гломерулонефрита.
- Может иметь место лёгочный капиллярит.
- Отсутствуют признаки гранулематозного воспаления.

- 2/100 000 населения
- Первое описание – 1920 г (микроскопическая форма УП или гиперчувствительный васкулит), в качестве отдельной нозологической формы определён в 1994 на Конференции по консенсусу Чапел-Хилл

Эпидемиология

- 1-3 случая/100,000
- Мужчины – несколько чаще
- **Возраст:** обычно около 50 лет и старше

Особенности патогенеза

- Гистологически – олигоиммунный некротизирующий васкулит мелких сосудов без признаков гранулематозного воспаления
- обсуждается ассоциация с HLA-фенотипами, полиморфизмами рецепторов NK-клеток и нарушения экспрессии молекул адгезии
- P-ANCA (перинуклеарные, миелопероксидаза – 58%); цитоплазматические – 26%

Периферическая нейропатия (чаще по типу mononeuritis multiplex, судороги

Кожные проявления (50%) – чаще нижние конечности; пальпируемая пурпура, язвенно-некротические изменения, гангрена, дигитальная ишемия, Livedo reticularis

Поражение менингеальных оболочек

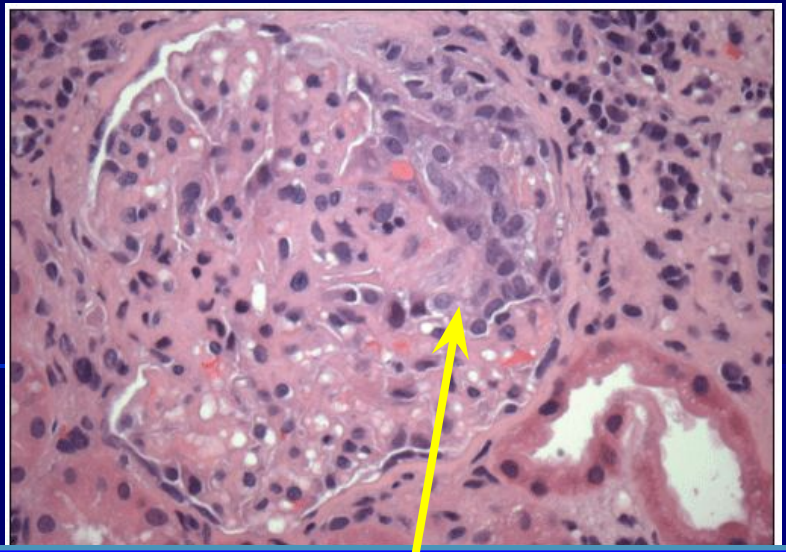

Гломерулонефрит (чаще олигоиммунный быстропрогрессирующий с полулуниями), ХПН

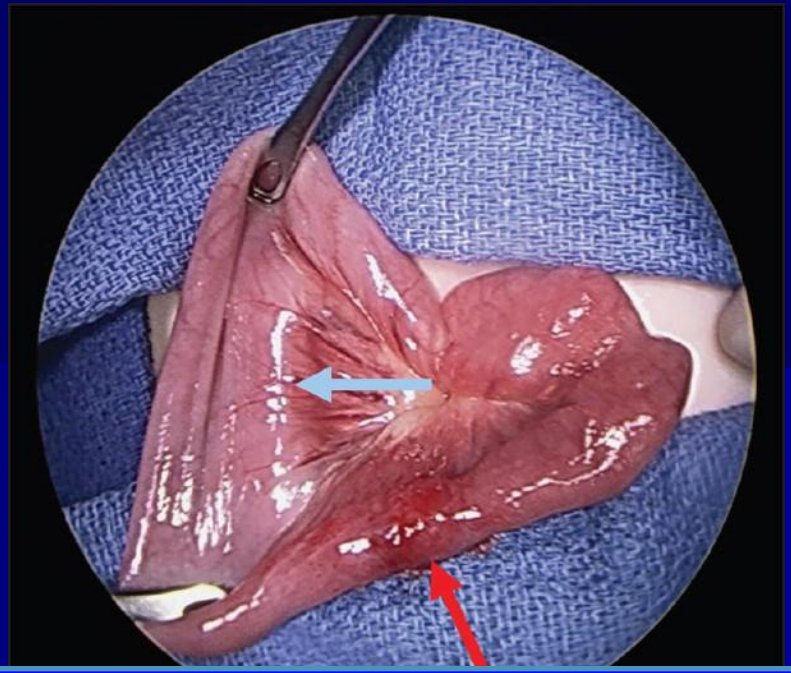

Ишемическое поражение кишечника, кровотечения, поражение поджелудочной железы

- Сердечная недостаточность (17%), реже – боли ишемического типа , поражение перикарда
- Кровоизлияния в сетчатку, увеиты
- артралгии, поражения мышц
- орхиты

Интоксикационно-воспалительный синдром (потеря веса, слабость, миалгии, возможна умеренная лихорадка, воспалительные изменения крови)

Поражение сосудов

Поражение паренхимы

Поражение дыхательных путей

Поражения плевры

- Возможно (в том числе и наличие экссудата)

Изолированное поражение лёгких - редко

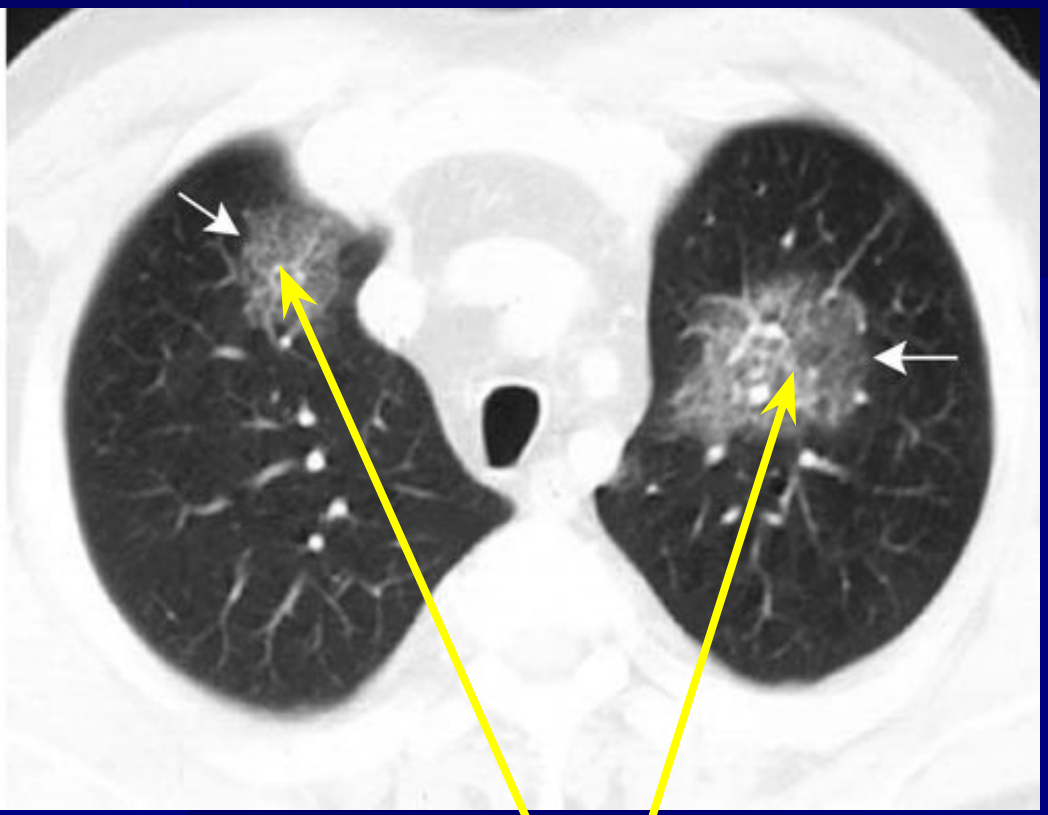

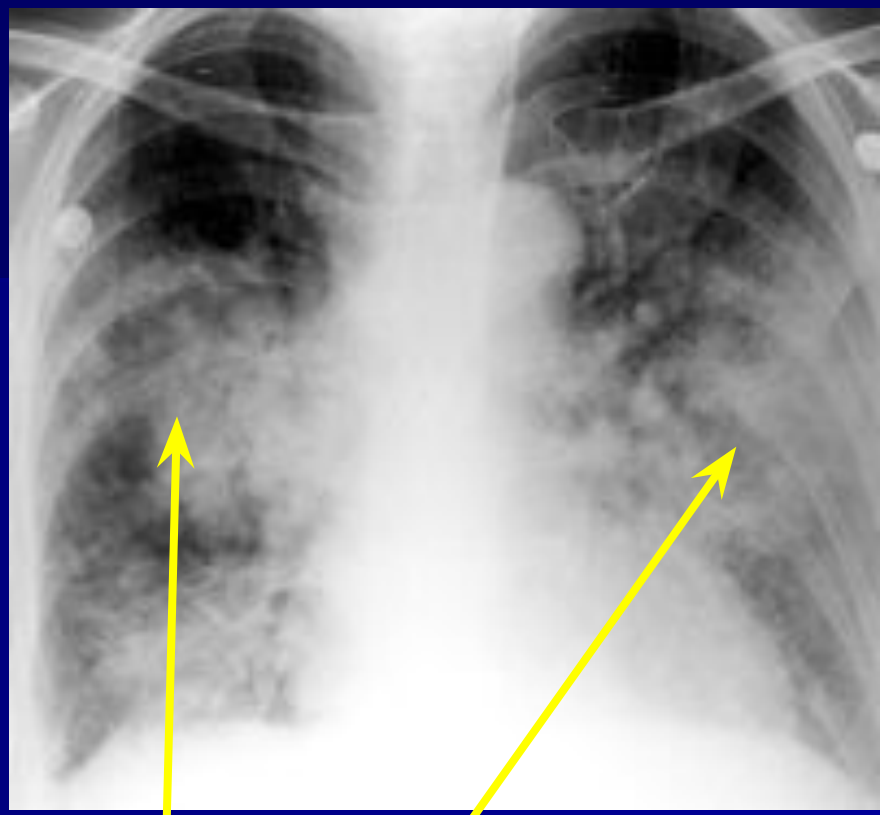

Поражение лёгких у 62-летнего пациента с признаками кровохарканья (1)
Диффузное альвеолярное кровотечение (2)

Pattern-Based Differential Diagnosis in Pulmonary Vasculitis Using Volumetric CT Katharina Marten[1], Pierre Schnyder American Journal of Roentgenology,March 2005, VOLUME 184 NUMBER 3

Гранулематоз с полиангиитом (Вегенера)

- Некротизирующее гранулематозное воспаление с вовлечением верхнего и нижнего респираторного тракта и некротизирующим васкулитом, поражающим в основном сосуды мелкого и среднего калибра (капилляры, венулы, артериолы, артерии и вены). Часто некротизирующий гломерулонефрит
- 3/100 000 населения

Эпидемиология

- М:Ж 1:1-2:1,

У мужчин – чаще поражение почек

- Возраст 35-55 лет
- **1-летняя выживаемость при отсутствии лечения – 18%**

Поражение ЛОР-органов: ринит с изъязвлениями, деструкцией, гнойно-кровянистым отделяемым, формированием седловидного носа, перфорациями

Хронический средний отит с потерей слуха (в т.ч. радикальная операция на ухе)
Подгортанные стенозы

Перфорации твёрдого нёба, свищи, ведущие в черепную ямку

Конъюнктивит, склерит, проптоз за счёт ретробульбарной гранулёмы, потеря зрения, перфорации в черепную ямку

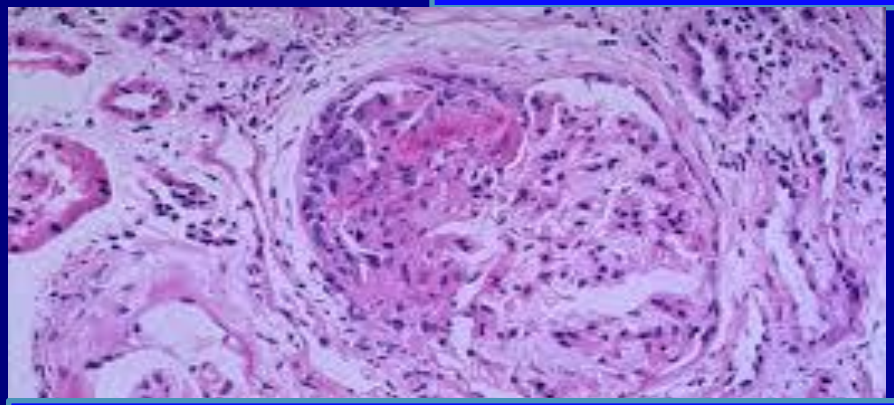

Олигоиммунный быстропрогрессирующий гломерулонефрит с полулуниями

Поражения кожи (чаще – нижних конечностей): язвенно-некротические изменения, геморрагии, пустулы; язвенные дефекты могут напоминать pyoderma gangrenosum, дигитальные некрозы

Интоксикационно-воспалительный синдром различной степени выраженности

В случае нелеченного заболевания – 1-годичная выживаемость – 18%

Верхние дыхательные пути

Трахея, бронхи

Паренхима

Плевра

Сосуды

- Кровохарканье - часто (не только вследствие васкулита, но и поражения бронхов и лёгких)
- Альвеолярное кровотечение (в том числе диффузное) - до 45% пациентов, самая частая причина среди васкулитов
- Лёгочная гипертензия - возможна (чаще не изолированная
- Лёгочная эмболия - возможна

-У 9% пациентов – изолированное поражение лёгких в дебюте
-возможность атипии клеток бронхиального эпителия по типу высокодифференцированной аденокарциномы и атипии альвеолоцитов

Классификационные критерии

1. Воспаление носа и полости рта	Язвы в полости рта; гнойные или кровянистые выделения из носа.
2. Изменения в легких при рентгенологическом исследовании	Узелки, инфильтраты или полости в легких
3. Изменения мочи	Гематурия (> 5 эритроцитов в поле зрения) или эритроцитарные цилиндры в осадке мочи.
4. Данные биопсии	Гранулематозное воспаление в стенке артерии или в периваскулярном и экстраваскулярном пространстве.
Наличие 2 и более критериев позволяет поставить диагноз с чувствительностью 88% и специфичностью 92%.	

Очаговые изменения
Очаговые изменения
с деструкцией

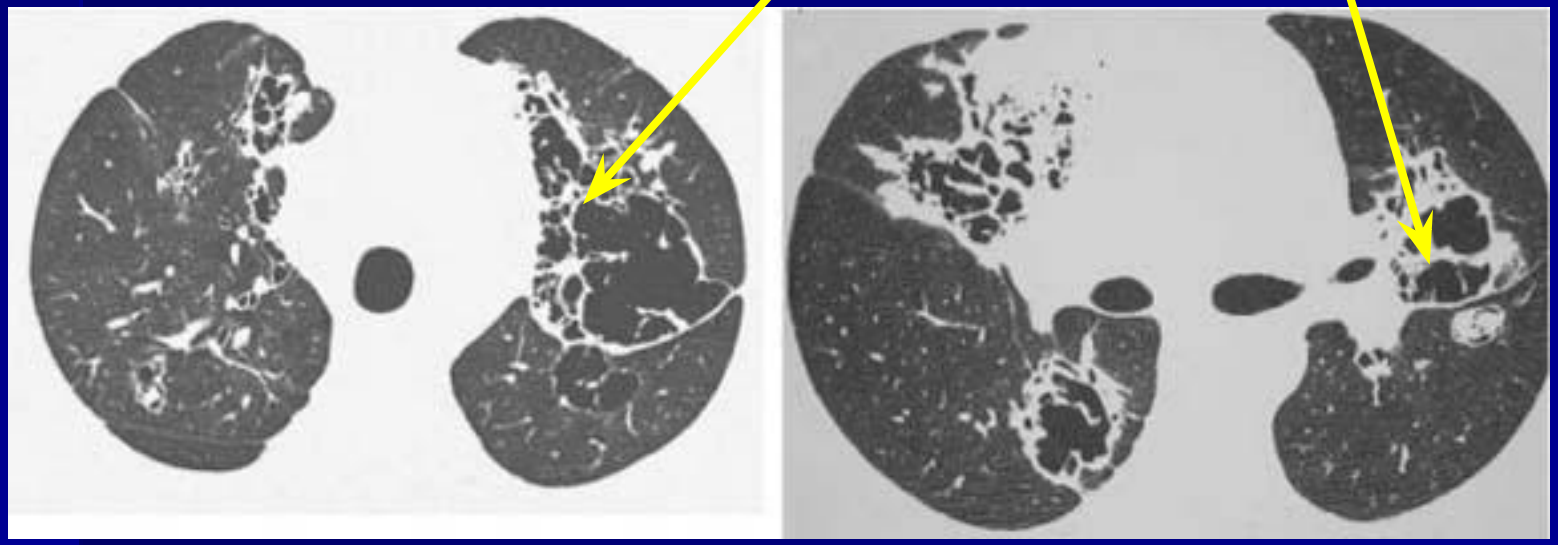

journals.cambridge.org

- Больной 35 лет с жалобами на кровохарканье. Массивные негомогенные консолидации (предположительно – лёгочное кровотечение)

Pattern-Based Differential Diagnosis in Pulmonary Vasculitis Using Volumetric CT
Katharina Marten[1], Pierre Schnyder American Journal of Roentgenology,March 2005, VOLUME 184 NUMBER 3

Лабораторные исследования

- Умеренный лейкоцитоз, повышение СОЭ
- Умеренная анемия
- c-ANCA в 80-95% случаев активного заболевания, уровень АНЦА может использоваться для мониторирования активности
- Ан.мочи: нефритический синдром

Эозинофильный гранулематоз с полиангиитом (Чердж-Штросса)

- Гранулематозное эозинофильное некротизирующее воспаление с частым вовлечением респираторного тракта и некротизирующий васкулит с преимущественным поражением мелких и среднего калибра сосудов, ассоциированный с наличием астмы и эозинофилии. АНЦА чаще определяются при наличии гломерулонефрита.
- 1-3/100 000 взрослых; возраст , 38-50 лет (описан и у педиатрических пациентов)

Livedo reticularis, высыпания по типу крапивницы, подкожные узелки, редко некротические и гангренозные изменения.

Аллергический ринит, рецидивирующие синуситы, полипоз; некротические изменения не характерны

Миокардит, перикардит, в т.ч. констриктивный, вторичный коронарный синдром, ХСН

Бронхообструктивный синдром по типу бронхиальной астмы Мигрирующие лёгочные эозинофильные инфильтраты

Эозинофильный гастрит, колит с абдоминальным болевым синдромом, диаррея, реже кровотечения, перфорации, ишемические симптомы, поражение поджелудочной железы

Олигоиммунный гломерулонефрит, ХПН (реже, чем при других АНЦА-зависимых васкулитах

Периферическая полинейропатия (чаще mononeuritis multiplex), васкулит ЦНС с развитием НМК, поражение сетчатки

Интоксикационно-воспалительный синдром чаще умеренный (умеренная лихорадка, слабость, потеря веса, миалгии)

Верхние дыхательные пути	• Аллергические риниты и риносинуситы, назальный полипоз
Трахея, бронхи	
Паренхима лёгких	
Сосуды лёгких	кровохарканье – нечасто • Диффузное альвеолярное кровотечение - 10% • Лёгочная гипертензия, эмболии - нехарактерны
Плевра	

Аллергический ринит и бронхиальная астма может дебютировать за 10-15 лет до развития системных поражений.Описаны варианты с минимальной респираторной симптоматикой и преобладанием иных локализаций поражения (почки, пищеварительная система, сердце).

Больная К., 1986г.р, легочные проявления эозинофильного гранулематоза с полиангиитом Чардж-Штросса

- Кровоизлияние в паренхиме легких (симптом «матового стекла»)
- Перибронховаскулярные кровоизлияния
- Альвеолярная инфильтрация легочной ткани – эозинофильные инфильтраты
- Очаги (в том числе по типу «матового стекла» и «дерева в почках»)
- Неравномерность вентиляции легочной ткани – проявления бронхиальной обструкции
- Формирование аневризм легочной артерии

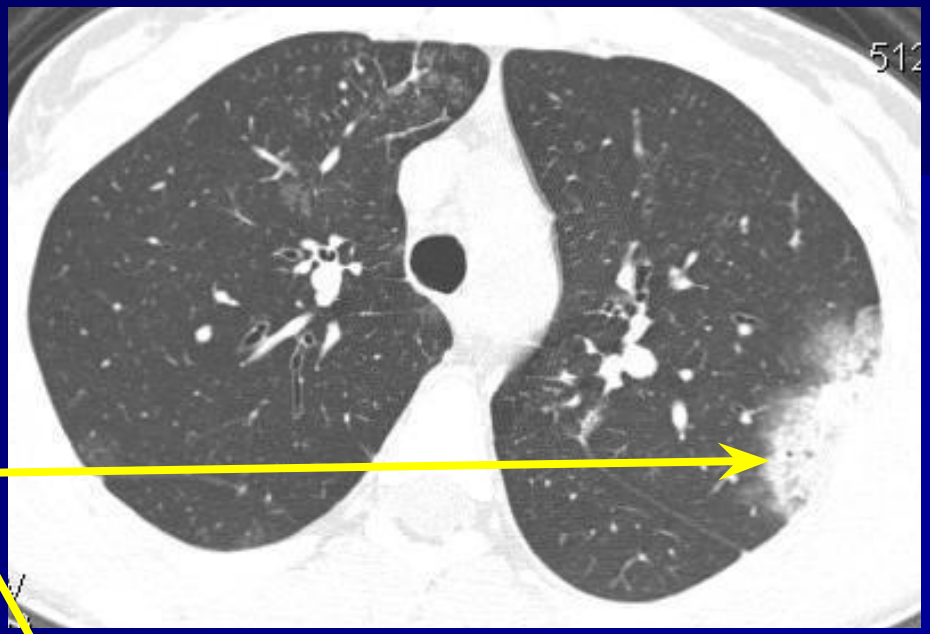

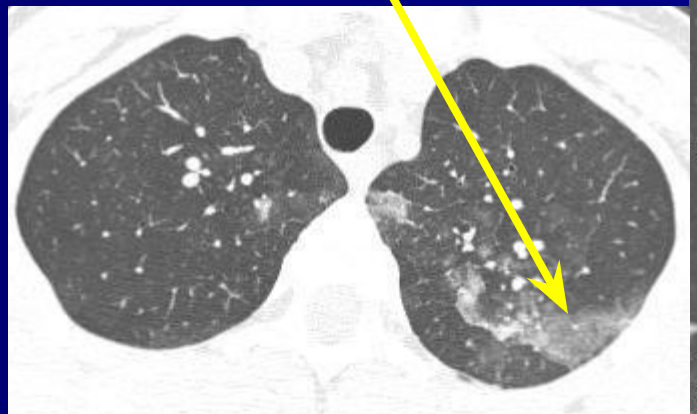

- При типичном течении АНЦА-зависимых васкулитов респираторные симптомы, как правило, ярко выражены и специфичны.
- Дифференциально-диагностические трудности чаще возникают при изолированном поражении лёгких или (в случае эозинофильного гранулематозного васкулита Чардж-Штросса) в случае отсутствия респираторных проявлений.

Классификационные критерии

1. Бронхиальная астма	Затруднение дыхания или диффузные хрипы при вдохе.
2. Эозинофилия	Эозинофилия > 10% от общего количества лейкоцитов.
3. Моно- или полинейропатия	Мононейропатия, множественная мононейропатия или полинейропатия по типу перчаток или чулок.
4. Рентгенологические признаки легочных инфильтратов	Мигрирующие или преходящие легочные инфильтраты, выявляемые при рентгенологическом исследовании.
5. Патология гайморовых пазух	Боль или рентгенологические изменения.
6. Экстраваскулярная эозинофилия по данным биопсии	Скопление эозинофилов во внесосудистом пространстве.
Наличие 4 и более критериев позволяет поставить диагноз с чувствительностью 85% и специфичностью 99%.	

Клинические показания для определения АНЦА

- гломерулонефрит, особенно быстро прогрессирующий
- кровохарканье/легочное кровотечение, особенно в сочетании с гломерулонефритом
- кожный васкулит, сопровождающийся системными проявлениями
- множественные очаги поражения легких при рентгенологическом исследовании
- хроническое деструктивное поражение верхних дыхательных путей
- затяжное течение синусита или отита
- подскладочный стеноз гортани/трахеи
- множественный мононеврит или другая периферическая нейропатия
- псевдотумор орбиты

Показаниями к диагностической биопсии почки

- нефропатия неясного генеза с протеинурией более 1 г/л, постоянной или рецидивирующей клубочковой гематурией;
- острая или подострая почечная недостаточность с симптомами ГН или с системными проявлениями.

Этапы терапии

- индукция ремиссии коротким курсом агрессивной терапии;
- поддержание ремиссии при помощи длительной (0,5-2 года) терапии иммуносупрессантами в дозах, достаточных для достижения стойкой клинико-лабораторной ремиссии;
- лечение рецидивов.
- Лечение коморбидных состояний и осложнений

Показания к пульс-терапии (чаще метилпреднизолон + циклофосфамид)

Микроскопический полиангиит	Гломерулонефрит, альвеолит осложненный кровохарканьем или легочным кровотечением, высокая активность заболевания.
Гранулематоз с полиангиитом (Вегенера)	Гломерулонефрит, поражение легких, формирование подскладочной гранулемы гортани, офтальмологические осложнения, высокая активность заболевания.
Эозинофильный гранулематоз с полиангиитом (Черджа- Строс)	Поражение сердца, полинейропатия, гломерулонефрит, высокая активность заболевания.

Лечение: одинаково для всех АНЦА-зависимых васкулитов

- Индукция ремиссии генерализованного АНЦА-СВ: 1 мг/кг преднизолона (не более 80) + 2 мг/кг циклофосфана (не более 200)
- Пульс-терапия
- Рефрактерное или рецидивирующее течение – Ритуксимаб в сочетании с поддерживающей дозой ГКС, азатиаприном или микофенолат мофетилом
- Возможно применение плазмафереза или в/в иммуноглобулина

Исследования в области биологической терапии

Препарат	Therapeutic Class	Показания	Developmental Stage(s)	Expected U.S. Launch Date
Abatacept (Orencia)	Ко-стимулирующий модулятор (подавляет активность Т-клеток)	Болезнь Бехчета, гранулематоз с полиангитом, микроскопический полиангит	Phase 2 (BD) Phase 3 (GPA)	2020 (GPA)
Apremilast (Otezla)	PDE4 inhibitor	Болезнь Бехчета	Phase 3	2018
Belimumab (Benlysta)	BLyS-specific inhibitor	гранулематоз с полиангитом, микроскопический полиангит	Phase 3	2018 (GPA, MPA)
Infliximab (Remicade)	TNF inhibitor	Болезнь Кавасаки	Phase 3	2016
Mepolizumab (Nucala)	IL-5 antagonist	Эозинофильный гранулематоз с полиангитом	Phase 3	2018

Иммунокомплексные васкулиты

- Васкулиты с наличием в сосудистой стенке умеренного и выраженного количества депозитов иммуноглобулинов и/или компонентов комплемента с преимущественным поражением мелких сосудов. Часто имеет место гломерулонефрит.

Болезнь, ассоциированная с наличием антител к гломерулярной базальной мембране (ранее – болезнь Гудпасчера)

- Васкулит с поражением капилляров почечных клубочков и/или лёгочных капилляров, сопровождающийся отложением антител к базальной мембране клубочков. Вовлечение респираторной системы приводит к лёгочным кровотечениям, а почек – развитию гломерулонефрита с некротическими изменениями и полулуниями
- 1/1000000 населения; пики встречаемости 20-30 лет и 50-70 лет; встречается также в детском возрасте

Анемический синдром (на фоне кровопотери)

- Интоксикационно-воспалительный синдром (слабость – у 38-66% взрослых, реже – умеренная лихорадка)

- Как правило, кровохарканье предшествует развитию почечных проявлений

Рецидивирующее кровохарканье или лёгочное кровотечение (вплоть до фульминантного)

- Быстропрогрессирующий гломерулонефрит; макрогематурия, ХПН, антитела к базальной мембране клубочков

В крови выявляются антитела к базальной мембране клубочков

В доступной литературе данных о наличии каких-либо (в том числе локальных для отдельной страны) диагностических критериев не найдено

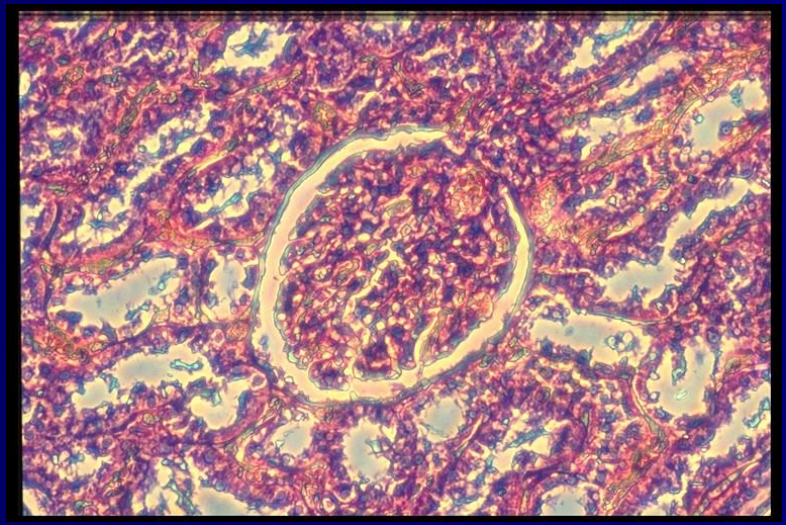

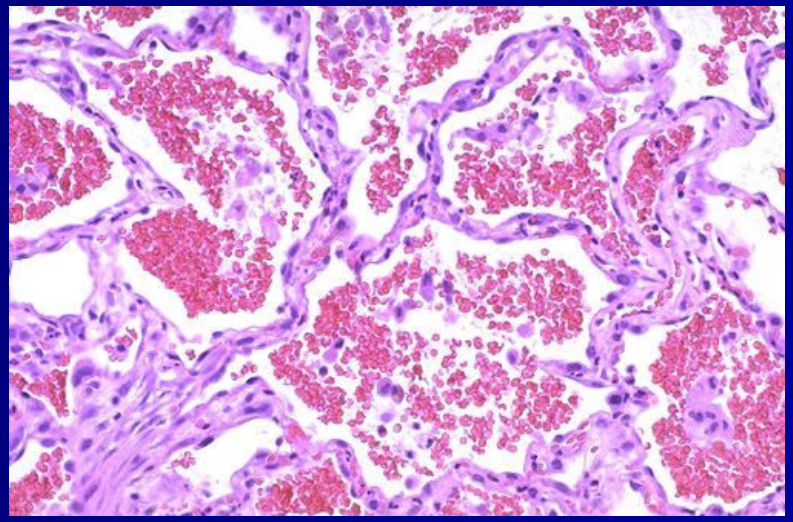

Поражение респираторной системы

Кашель; рецидивирующее кровохарканье – у 82-90%, варьирует от прожилок крови до массивного кровотечения с развитием острой дыхательной недостаточности)

Диффузное альвеолярное кровотечение, как правило, разрешающееся в течение нескольких дней

Возможно наличие изолированной лёгочной симптоматики

Больной Н., 1991г. легочные проявления синдрома Гудпасчера

- Множественные альвеолярные кровоизлияния

23.11.2011г.

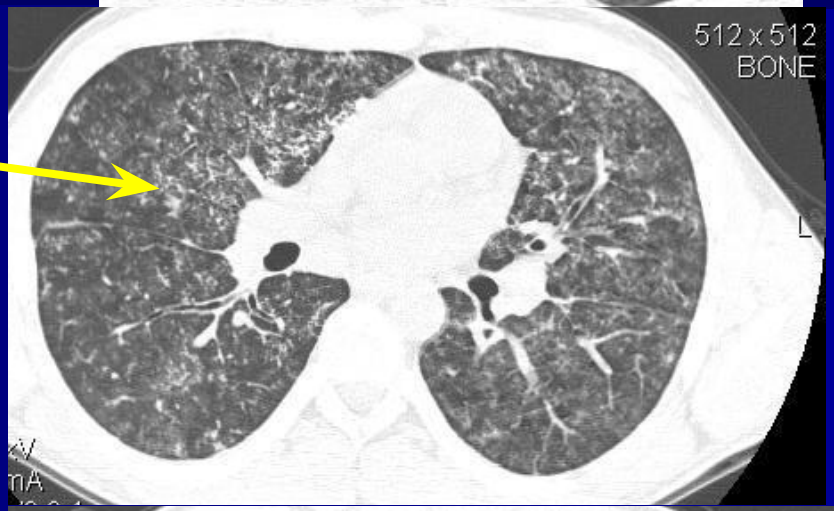

Больной Н., 1991г. легочные проявления синдрома Гудпасчера

- Частичный регресс множественных альвеолярных кровоизлияний.
- Отек клетчаточных пространств
- Жидкость в плевральных полостях

19.12.2011г.

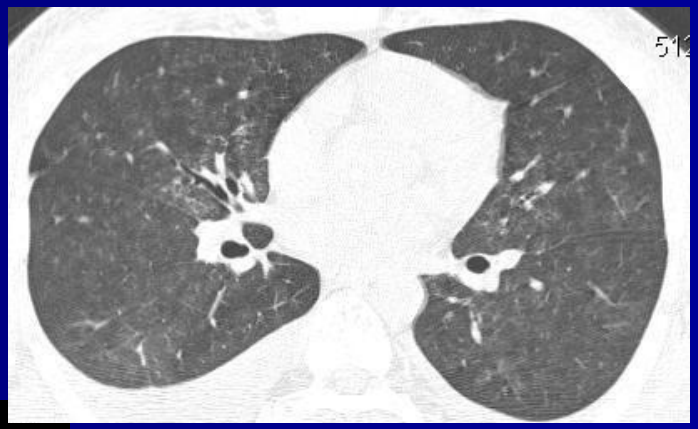

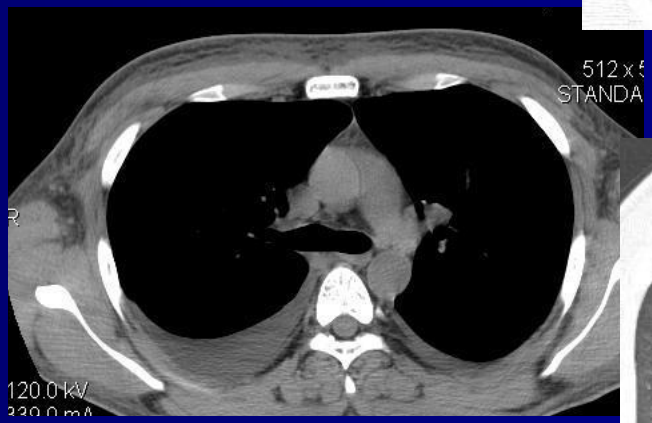

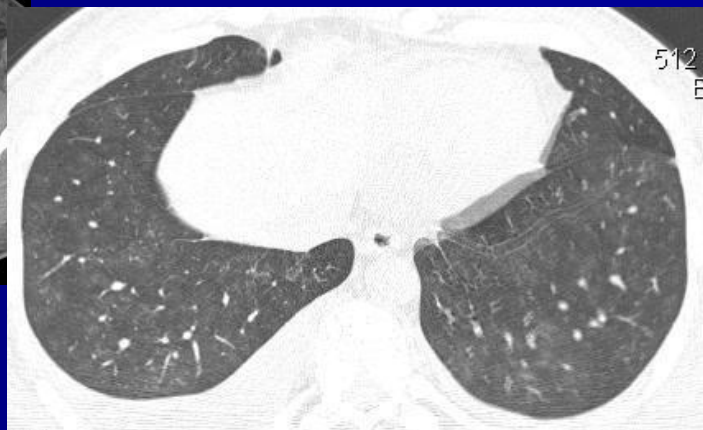

Лечение

- В Клинических рекомендациях (2016) информация о лечении данного васкулита отсутствует
- Принципы терапии приведены в соответствии с рекомендациями Hirayama K, Yamagata K. The anti-GBM disease: treatments and outcomes. OA Nephrology 2013 Apr 01;1(1):1.

- Плазмаферез ежедневно в течение 14 дней; при наличии альвеолярного кровотечения в конце каждого сеанса дополнительно вводится 300–400 мл свежезамороженной плазмы
- ГКС: преднизолон 1 мг/кг (максимум 80) в течение минимум 2 недель с последующим снижением + циклофосфамид 2-3 мг/кг
- Пульс-терапия (500/1000 мг) метилпреднизолоном – при быстром падении функции почек или тяжёлом альвеолярном кровотечении; применение циклофосфана – в особо тяжёлых случаях
- Изолированное применение азатиоприна (без ГКС) не позволяет адекватно поддерживать ремиссию
- При рефрактерном течении возможно применение ритуксимаба, но его эффективность пока не доказана в рамках многоцентровых клинических исследований

Криоглобулинемический васкулит

- Васкулит с криоглобулин-содержащими иммунными депозитами, поражением мелких сосудов и наличием сывороточных криоглобулинов. В основном поражаются кожа, почечные клубочки и периферическая нервная система.
- 1/100 000

Криоглобулинемия I типа

- включает моноклональные иммуноглобулины (чаще IgM)
- имеет место при моноклональных гаммапатиях

Криоглобулинемия II типа

- наличие поликлонального IgG и моноклонального ревматоидного фактора,
- встречается при вирусном гепатите С и аутоиммунных заболеваниях

Криоглобулинемия III типа

- поликлонального IgG и поликлонального ревматоидного фактора
- встречается при вирусном гепатите С и аутоиммунных заболеваниях

При всех трёх типах в тканях выявляются отложения иммунных комплексов, содержащих криоглобулины

Пурпура, лейкокластический васкулит кожные язвы

Гломерулонефрит (чаще мембранопролиферативный)

Периферическая нейропатия

Смешанная криоглобулинемия, низкий уровень С4

Хронический гепатит, HCV (II, III типы)

Клональные В-клеточные инфильтраты (костный мозг, печень) – I тип

Поражение лёгких обусловлено основным заболеванием (в т.ч.в случае наличия аутоиммунной патологии)

Специфическое для криоглобулинемии поражение у 2% пациентов (как правило, диффузное альвеолярное кровотечение, часто фатальное)

Лечение

- Согласованных рекомендаций нет
- Применяется плазмаферез, ГКС, циклофосфамид
- Имеется достаточное количество сообщений об эффективности ритуксимаба (не контролируемые исследования)
- В случаях гепатит-ассоциированных васкулитах иммуносупрессия проводится на фоне противовирусной терапии (интерферон + рибавирин при HCV - ассоциированном; энтекавир, адефовир, ламивудин – при HB-ассоциированном)

IgA – ассоциированный васкулит (Шенлейн-Геноха)

- Васкулит спреобладанием IgA депозитов и поражением мелких сосудов. Часто вовлекается кожа и желудочно-кишечный тракт, часты артриты. Может встречаться гломерулонефрит, неотличимый от IgA нефропатии

Эпидемиология

- Возраст в основном 3-15 лет; 50% случаев – до 5 лет
- США, Канада - 13.5/100,000 детской популяции
- М: Ж 2:1.

Основные моменты патогенеза

- Отложения в мелких сосудов иммунных депозитов,содержащих IgA1
- Обсуждается возможная роль нарушений гликозилирования IgA1, альтернативного пути активации комплемента (пентраксин 3 - PTX3)
- В ряде случаев выявляется повышение ИгЕ, ЕСР, ИЛ-5

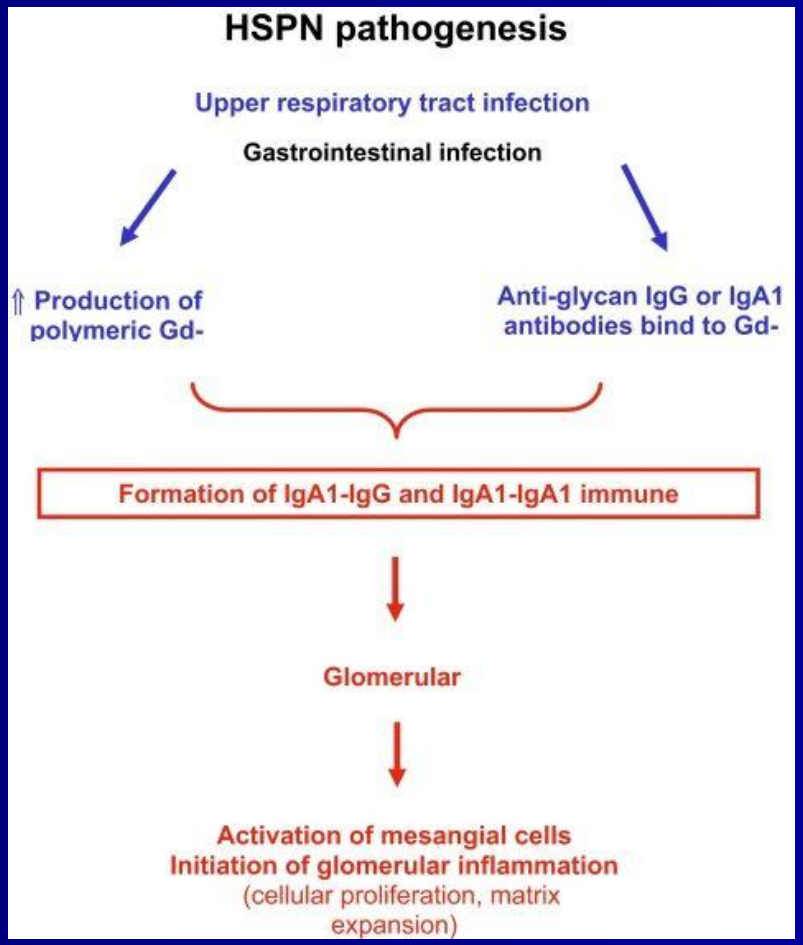

Пальпируемая пурпура, или петехии с преимущественной локализацией на нижних конечностях, в биоптате: гранулоциты в стенке сосудов

Отёчность конечностей, суставной синдром

- Поражение кишечника: абдоминальные боли, кровотечения

поражение почек (IgA-нефрит)

Поражения респираторной системы крайне редко – около 2.4%
В случаях наличия клинических проявлений – как правило, тяжёлое течение (диффузное альвеолярное кровотечение, интерстициальный фиброз)

Диагностические критерии

APA, 1990 (чув.87,1%, спец.87,7%)

- Пальпируемая пурпура
- Возраст в дебюте <20 лет
- Боль в брюшной полости
- Гранулоциты в стенке сосудов при биопсии

EULAR/PRINTO/PRES; Ankara 2008. Part II

- Обязательное наличие пурпуры или петехий с преобладанием локализации на нижних конечностях и как минимум 1 из 4 следующих критериев:
- Боли в животе
- Характерная гистологическая картина
- Артрит/артралгия
- Поражение почек

Лечение

- Санация очагов инфекции
- **При преимущественном поражении кожи:** *сульфасалазин 500- 1000 мг 2 р/д/Колхицин 1- 2 мг/ сутки;*
- *Поражение пищеварительной системы: метилпреднизолон в/в 300- 500 мг/сутки - №* 3; затем 0,5 мг/кг/сутки (2- 3 нед)
- **Тяжёлое поражение почек:** 1 мг/кг + циклофосфамид, плазмоферез, в/в нормальный человеческий иммуноглобулин

Спасибо за внимание!