С.Ж.АСФЕНДИЯРОВ АТЫНДАҒЫ ҚАЗАҚ ҰЛТТЫҚ МЕДИЦИНА УНИВЕРСИТЕТІ

КАЗАХСКИЙ НАЦИОНАЛЬНЫЙ МЕДИЦИНСКИЙ УНИВЕРСИТЕТ ИМЕНИ С.Д.АСФЕНДИЯРОВА

Легочная эмфизема семейная у детей

Орындаған: Баялы С.Қ.
Топ: 601-2к
Қабылдаған:

- Эта болезнь (недостаточность альфа-1-антитрипсина — 1-АТ) является наследственной по аутосомно-рецессивному типу наследования.

Среди детей, больных неспецифическими хроническими заболеваниями легких, гомозиготные носители составляют около 2%, а гетерозиготные — 9,9%. Лица, у которых активность 1-АТ ниже 25% от нормальной — гомозиготы, 25-55% — гетерозиготы. 1-АТ — основной белок, связывающий эластазу.

Рисунок 2. При попадании бактерий в легких появляются нейтрофилы

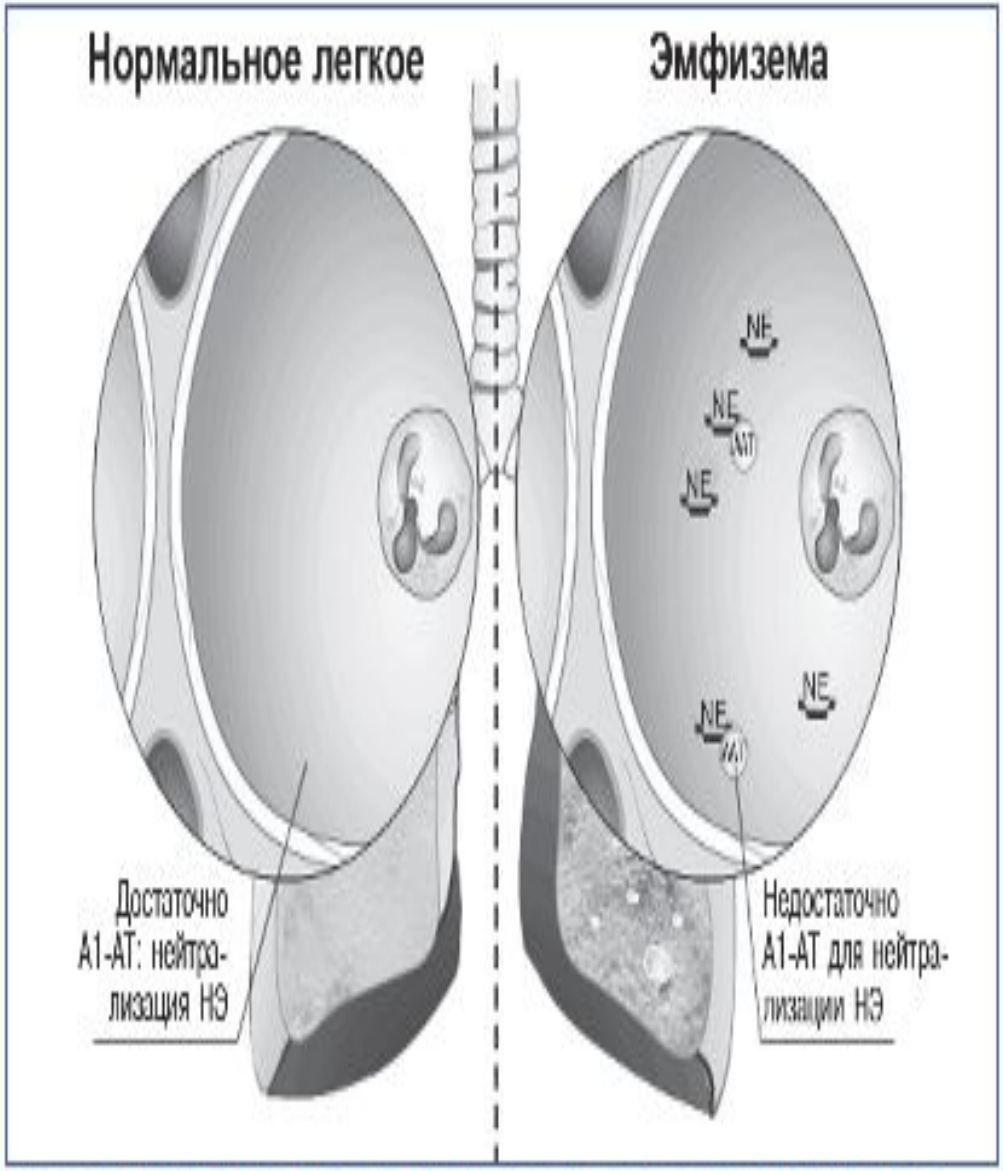

Рисунок 3. Нейтрофилы разрушают бактерии, высвобождая фермент эластазу (НЭ — нейтрофильная эластаза). Избыточные количества фермента НЭ нейтрализуются А1-АТ

- При таком дефиците протеаз (химотрипсин, трипсин, нейтральная протеаза, эластаза) циркулирующие гранулоциты и моноциты разрушают ткань легких, истончают альвеолярные перегородки и приводят к их разрыву, а далее — к выраженной эмфиземе.
- Легочная патология характеризуется рецидивирующими бронхитами с обструкцией, ларингитами, пневмониями. Одышка и кашель у таких больных стойкие, рефрактерные к лечению, сохраняются до следующего рецидива бронхолегочной инфекции. Постепенно развивается эмфизема и легочное сердце.
- Иногда у детей 1-АТ дефицит проявляется в виде сочетанной печеночно-легочной патологии. Вследствие поражения печени возникает холестатическая желтуха и цирроз печени.

- Экзогенные факторы, в частности продукты курения, воздушные полютанты, ксенобиотики и другие оксиданты, способны нарушать про-теафзно-антипротеазное равновесие в сторону подавления последнего, в результате чего умеренный дефицит а-1-ингибиторов протеаз, связанный с гетерозиготным носительством, может приобретать патогенное значение
- Выраженные клинические проявления наблюдаются при гомозиготном носительстве соответствующего гена. Проявления заболевания бывают связаны с развивающейся в относительно молодом возрасте прогрессирующей эмфиземой легких

Клиника, диагностика

- Основной жалобой больных является одышка, возникающая вначале при значительных, а затем при все более уменьшающихся физических нагрузках. Довольно типичным является постепенное снижение массы тела. Кашель чаще всего отсутствует или же выражен незначительно. Обычно он бывает сухим, реже — отделяется скудная слизистая мокрота. У больных снижена масса тела, грудная клетка бочкообразной формы. При перкуссии грудной клетки определяется коробочный звук, уменьшение границ сердечной тупости или же полное ее исчезновение, низкое расположение и уменьшенная подвижность нижних границ легких. При аускультации легких выслушивается ослабленное везикулярное дыхание, иногда с удлиненным выдохом.

- Рентгенологически обнаруживается увеличение прозрачности легочных полей, в типичных случаях более выраженное в нижних отделах легких, где нередко формируются гигантские буллы, и легочный рисунок отсугствует полностью («исчезающее», «сверхпрозрачное» легкое). Диафрагма обычно уплощена, стоит низко, подвижность ее резко ограничена. Сердечная тень — небольших размеров, «каплевидная». Изменения легочной прозрачности во время дыхательного цикла, выявляемые с помощью то-мореспираторной пробы или же денситометри-ческими методами, резко снижены. Очага буллезной эмфиземы или гигантские буллы лучше всего идентифицируются методом компьютерной томографии.
- Решающее значение в установлении диагноза имеет исследование на содержание в сыворотке крови а-1-ингибиторов протеаз. Условно считается, что концентрация а-1 -ингибитора-протеаз 80—25% соответствует гетерозиготному носительству, а ниже 25% — гомозиготному.

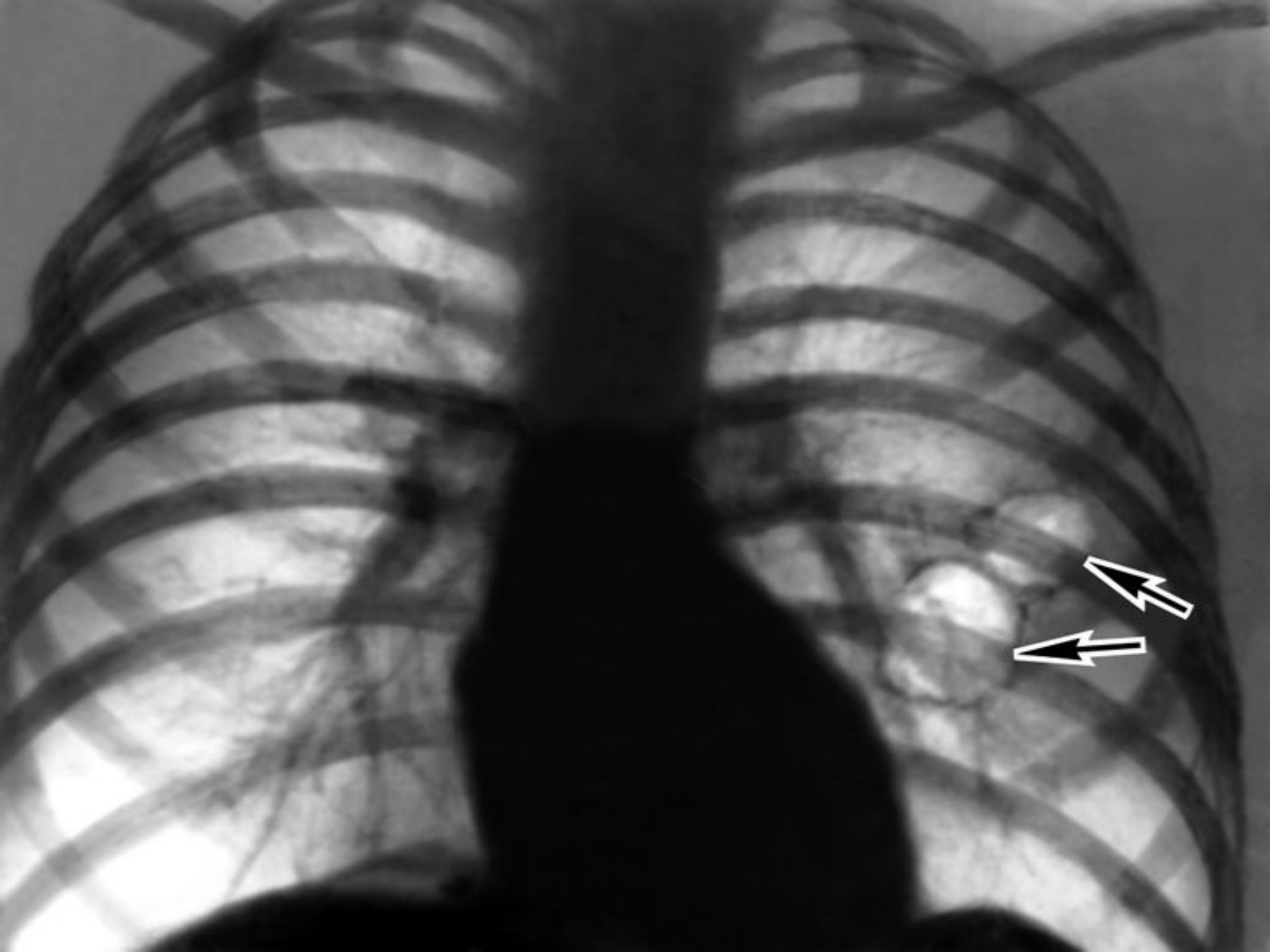

Буллёзная эмфизема

Лечение

- До недавнего времени лечение врожденного дефицита а-1-ингибиторов протеаз считалось малоперспективным. Заместительная терапия может осуществляться с помощью внутривенного введения естественного а-1-ингибитора-протеаз. Значительно менее эффективными, хотя и более доступными, представляются повторные вливания нативной человеческой плазмы.

Прогноз

- Прогноз заболевания достаточно серьезный, так как наиболее эффективные методы терапии до настоящего времени не разработаны. Ранняя диагностика и своевременное проведение мер вторичной профилактики и лечения позволяют рассчитывать на существенное продление жизни больных.

Спасибо за внимание!