Курс травматологии, ортопедии кафедры общей и факультетской хирургии

Энтезопатии

Энтезопатии

- Многие травмы опорно-двигательного аппарата сопровождаются повреждением мягких тканей в месте прикрепления к костям. При постоянных и длительных нагрузках, а также в результате острого воздействия механического фактора возможно развитие воспалительного процесса в соединительнотканных волокнах. Так формируются энтезопатии – распространенная патология околосуставных мягких тканей, протекающая по типу периартрита. При этом в патологический процесс оказываются вовлеченными сухожилия, связки, а также синовиальные сумки и фасции

Энтезис

Anatomy of the Enthesis

Achilles Tendon

Interphalangeal Joint

Enthesis

Blood vessels in subchondral bone

Adapted from: McGonagle D, et al. *Curr Rheumatol Rep.* 2002;4:500-506.

Enthesis organ

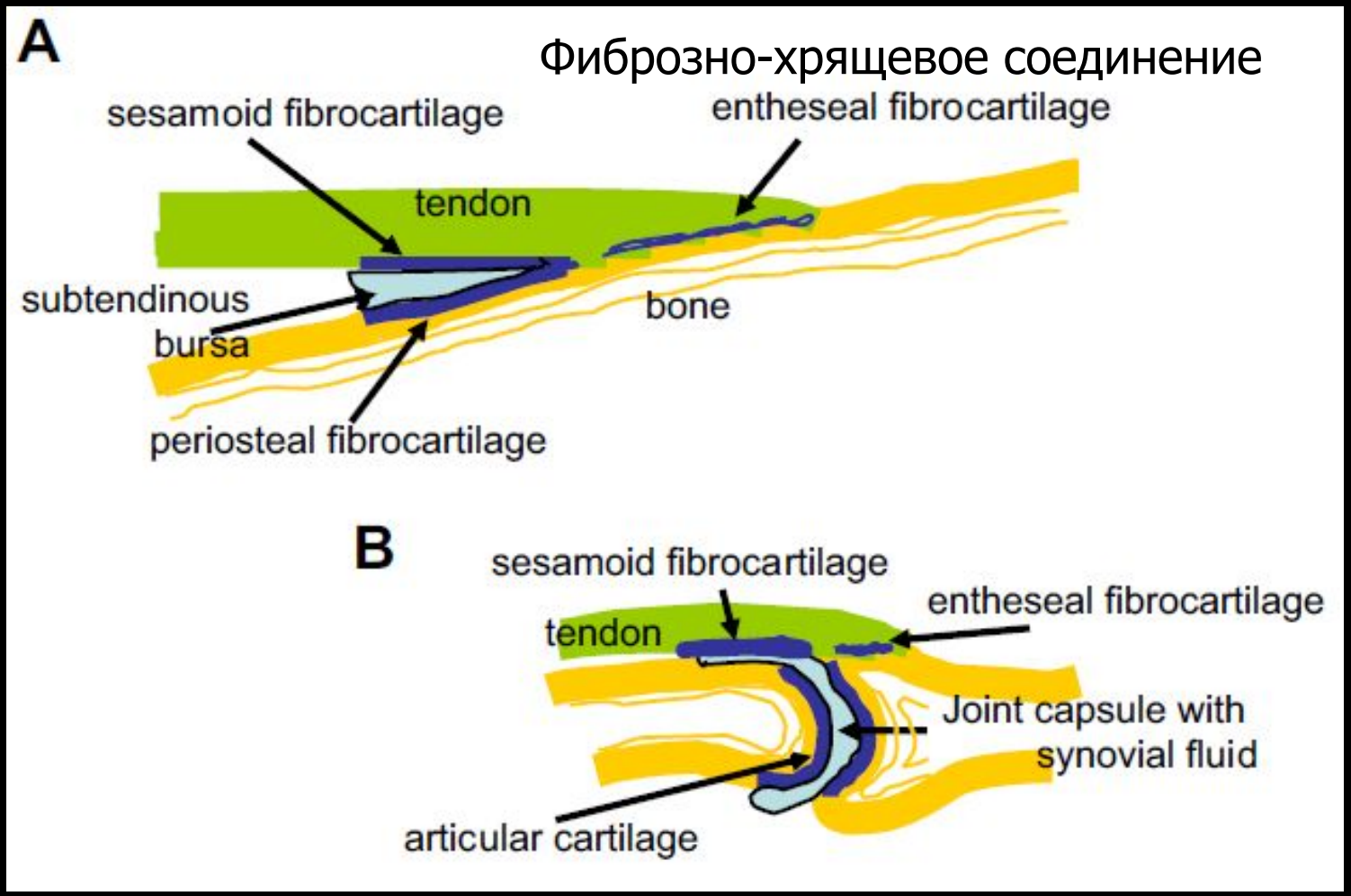

Figure 1 (A) Schematic anatomy of the enthesis organ. (B) Enthesis organ contacting with a joint. Modified from (5).

Заболевания, манифестирующие энтезопатией

Table 1 Various Medical Disorders Manifesting with Enthesopathy

Rheumatic Disorders	Metabolic and Endocrine Disorders	Drug-Induced
Spondyloarthropathies	Hyperparathyroidism	Fluoride and fluoroquinolones
Rheumatoid arthritis	Hypoparathyroidism	Glucocorticosteroids
Chondrocalcinosis	X-linked hypophosphatemia	Retinoids
Osteoarthritis	Hypothyroidism	
DISH	Acromegaly	
SAPHO	Hemochromatosis	
	Ochronosis	
	Familial hypercholesterolemia	
	Diabetes mellitus	
	Chronic renal failure	

Seminars in Arthritis and Rheumatism · November 2007
https://www.researchgate.net/publication/6455729

Виды энтезопатий

- Плечевая (длинной головки двуглавой мышцы, вращательной манжеты плеча = rotator cuff syndrome)
- Локтевая (эпикондилит)
- Тазобедренная (трохантерит, хамстринг-синдром [hamstring-syndrome], АРС-синдром [ARS-syndrome])
- Коленная («гусиной лапки», собственной связки надколенника, сухожильного растяжения квадрицепса)
- Стопы (ахиллобурсит, плантарный фасциит = подпяточный бурсит = «пяточная шпора»)
- И многие другие…

Дифференциальный диагноз

- Бурситы (воспаления синовиальных сумок)
- Миозиты (асептическое воспаление мышц)
- Тендовагиниты (воспаление сухожильных футляров)
- Артрозы
- Импиджмент-синдром (сдавление структур в околосуставных простанствах)
- Лигаментиты
- Туннельные синдромы

Лечение

- Разгрузка мышц и суставов
- Иммобилизация
  - стельки, подушки, шины
- НПВП внутрь и наружно
- Физиотерапия
- Массаж
- Локальная медикаментозная терапия
  - введение глюкокортикостероидов
  - новокаиновые блокады

Эпикондилит

«Пяточная шпора»

Ахиллобурсит

ОТ ПРОСТОГО К СЛОЖНОМУ

Эпикондилит

- «Локоть теннисиста»

- Внутренний (медиальный)
  - Место прикрепления сгибателей кисти
- Наружный (латеральный, внешний)
  - Место прикрепления разгибателей кисти и пальцев

Места прикрепления мышц

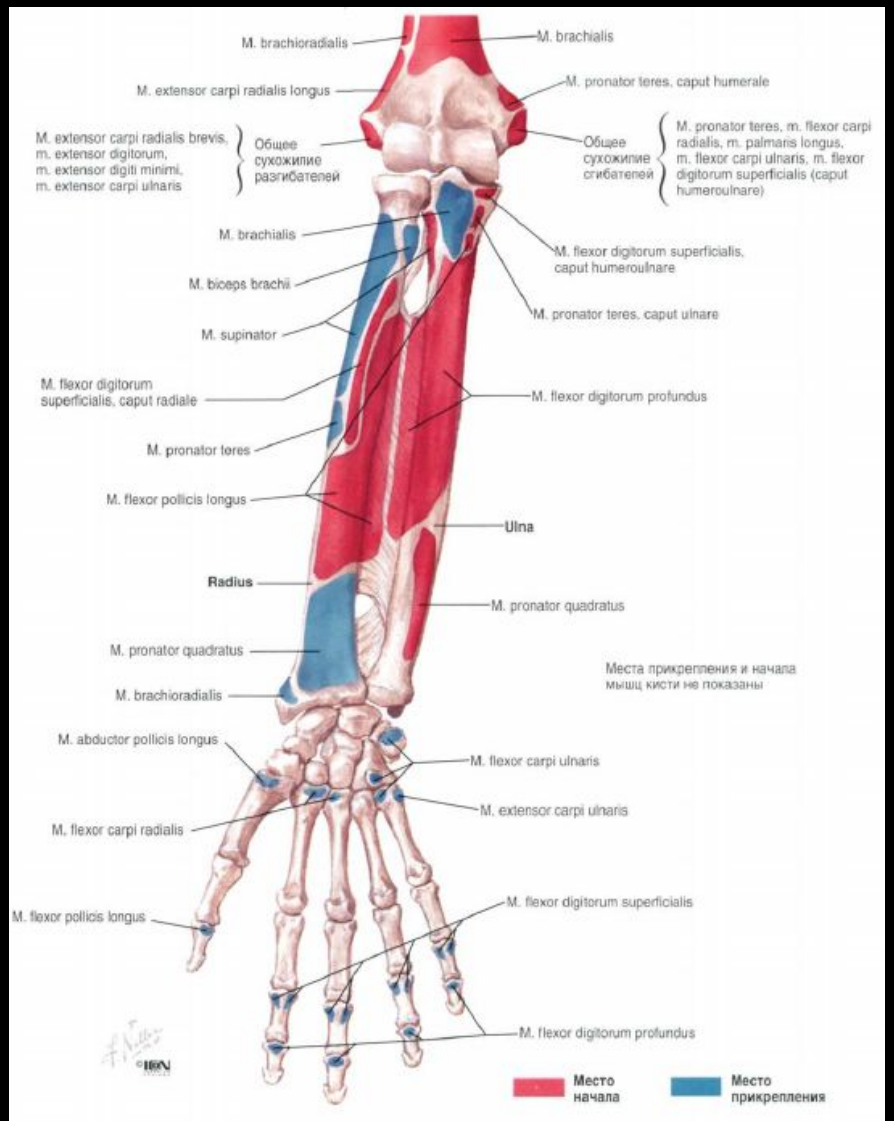

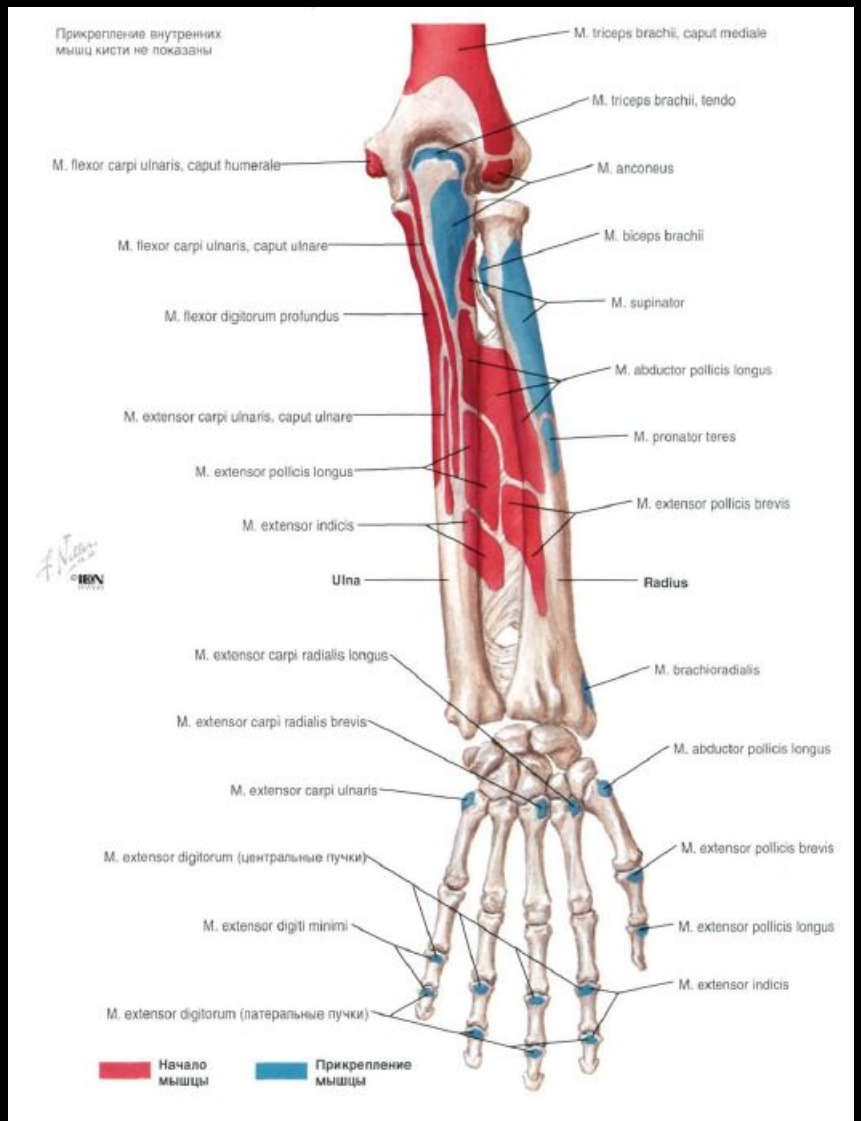

Разгибатели

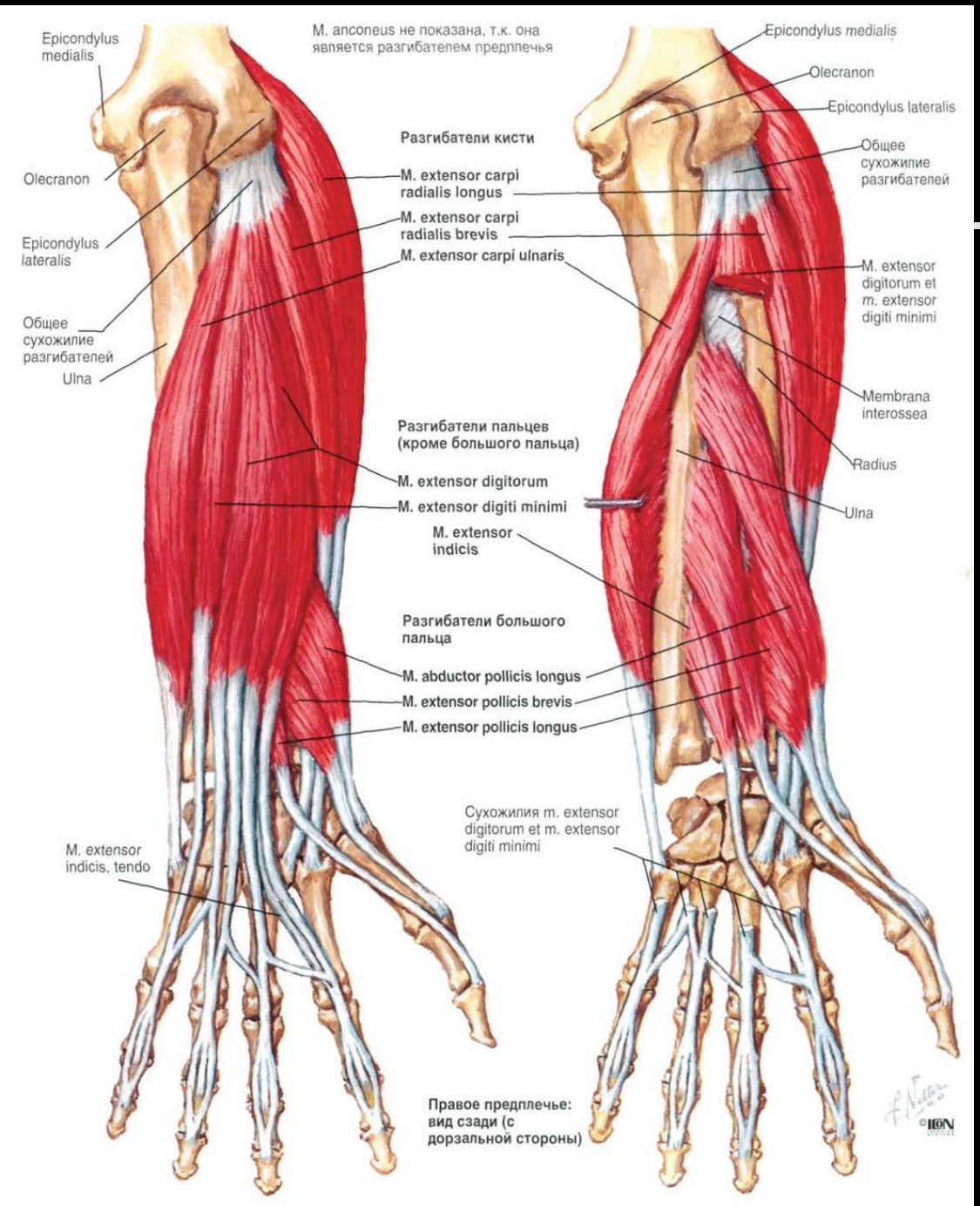

Сгибатели

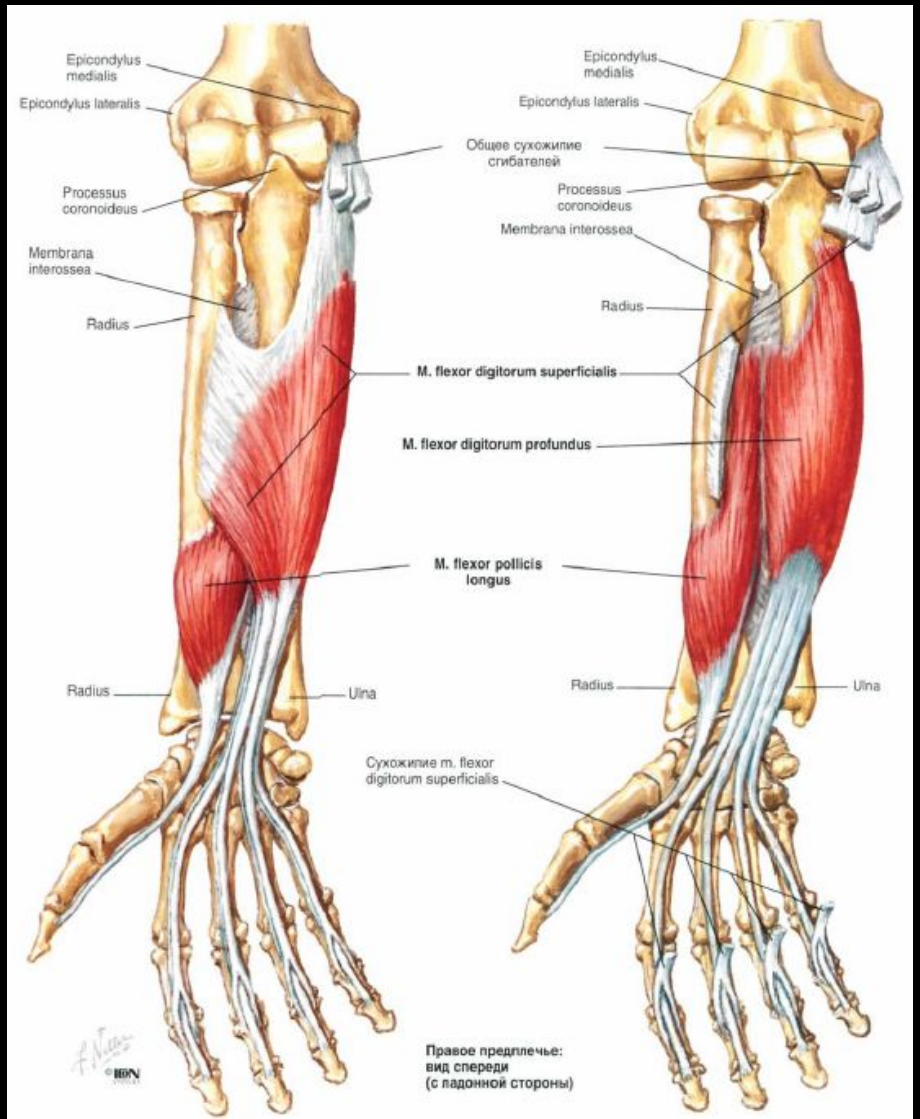
Epicondylus medialis
Epicondylus lateralis
Processus coronoideus
Membrana interossea
Radius
Общее сухожилие сгибателей
M. flexor digitorum superficialis
M. flexor digitorum profundus
M. flexor pollicis longus
Radius
Ulna
Сухожилие m. flexor digitorum superficialis
Правое предплечье: вид спереди (с ладонной стороны)

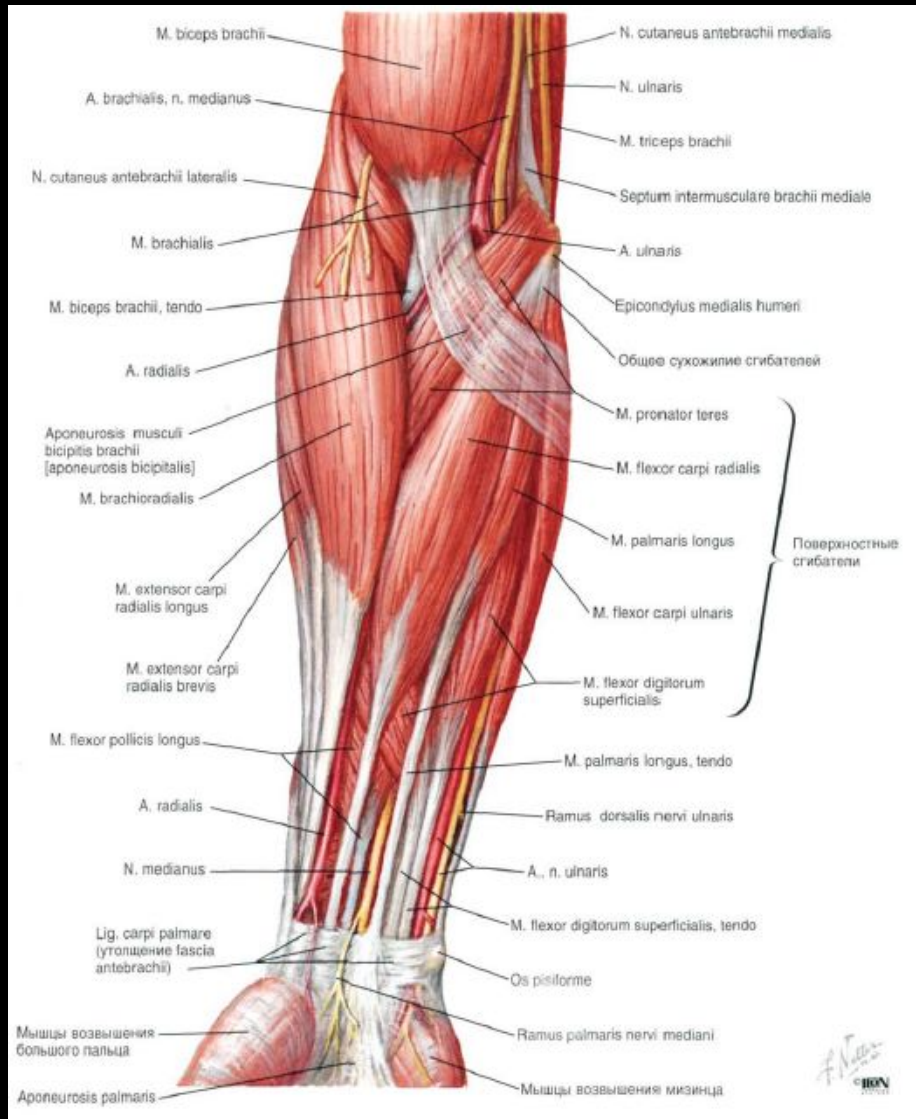
M. biceps brachii
A. brachialis, n. medianus
N. cutaneus antebrachii lateralis
M. brachialis
M. biceps brachii, tendo
A. radialis
Aponeurosis musculi bicipitis brachii [aponeurosis bicipitalis]
M. brachioradialis
M. extensor carpi radialis longus
M. extensor carpi radialis brevis
M. flexor pollicis longus
A. radialis
N. medianus
Lig. carpi palmare (утолщение fascia antebrachii)
Мышцы возвышения большого пальца
Aponeurosis palmaris
N. cutaneus antebrachii medialis
N. ulnaris
M. triceps brachii
Septum intermusculare brachii mediale
A. ulnaris
Epicondylus medialis humeri
Общее сухожилие сгибателей
M. pronator teres
M. flexor carpi radialis
M. palmaris longus
M. flexor carpi ulnaris
M. flexor digitorum superficialis
Поверхностные сгибатели
M. palmaris longus, tendo
Ramus dorsalis nervi ulnaris
A., n. ulnaris
M. flexor digitorum superficialis, tendo
Os pisiforme
Ramus palmaris nervi mediani
Мышцы возвышения мизинца

Лечение эпикондилита

- Разгрузка мышц и суставов
- Иммобилизация
  - Лонгета, фиксатор
- НПВП внутрь и наружно
- Физиотерапия
- Локальная медикаментозная терапия
  - введение глюкокортикостероидов
  - новокаиновые блокады

Ахиллобурсит

- Воспалительный процесс, поражающий синовальную сумку ахиллова сухожилия

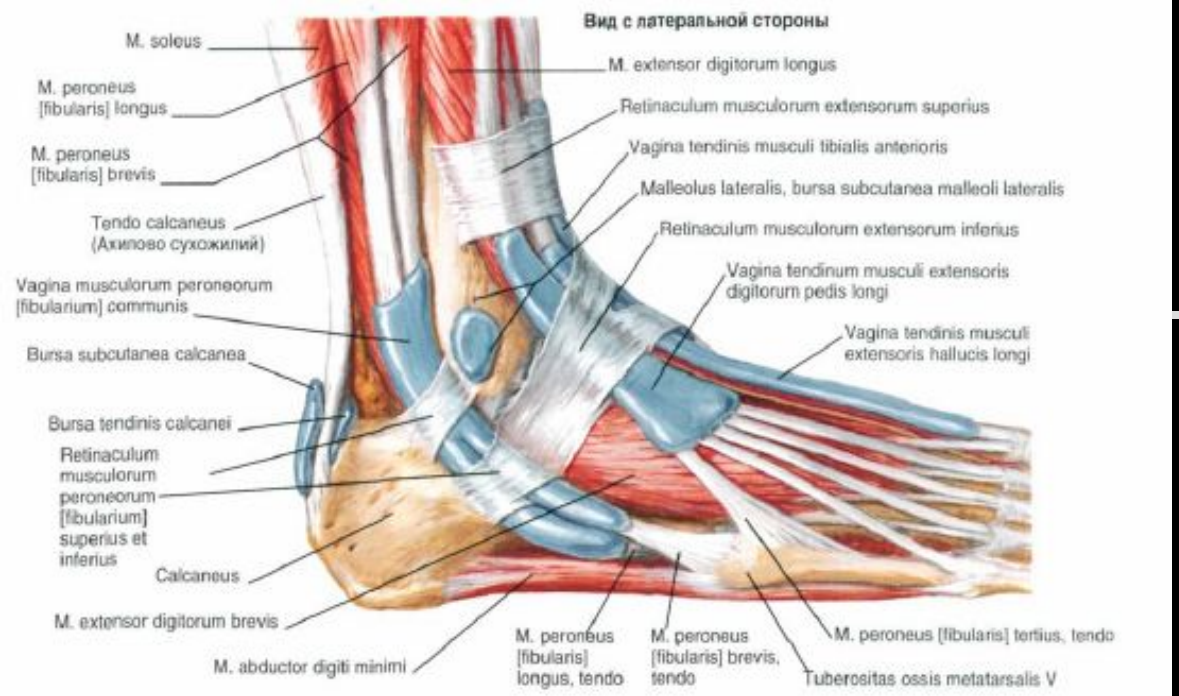
Вид с латеральной стороны
M. soleus
M. peroneus [fibularis] longus
M. peroneus [fibularis] brevis
Tendo calcaneus (Ахилово сухожилий)
Vagina musculorum peroneorum [fibularium] communis
Bursa subcutanea calcanea
Bursa tendinis calcanei
Retinaculum musculorum peroneorum [fibularium] superius et inferius
Calcaneus
M. extensor digitorum brevis
M. abductor digiti minimi
M. peroneus [fibularis] longus, tendo
M. peroneus [fibularis] brevis, tendo
M. peroneus [fibularis] tertius, tendo
Tuberositas ossis metatarsalis V
M. extensor digitorum longus
Retinaculum musculorum extensorum superius
Vagina tendinis musculi tibialis anterioris
Malleolus lateralis, bursa subcutanea malleoli lateralis
Retinaculum musculorum extensorum inferius
Vagina tendinum musculi extensoris digitorum pedis longi
Vagina tendinis musculi extensoris hallucis longi

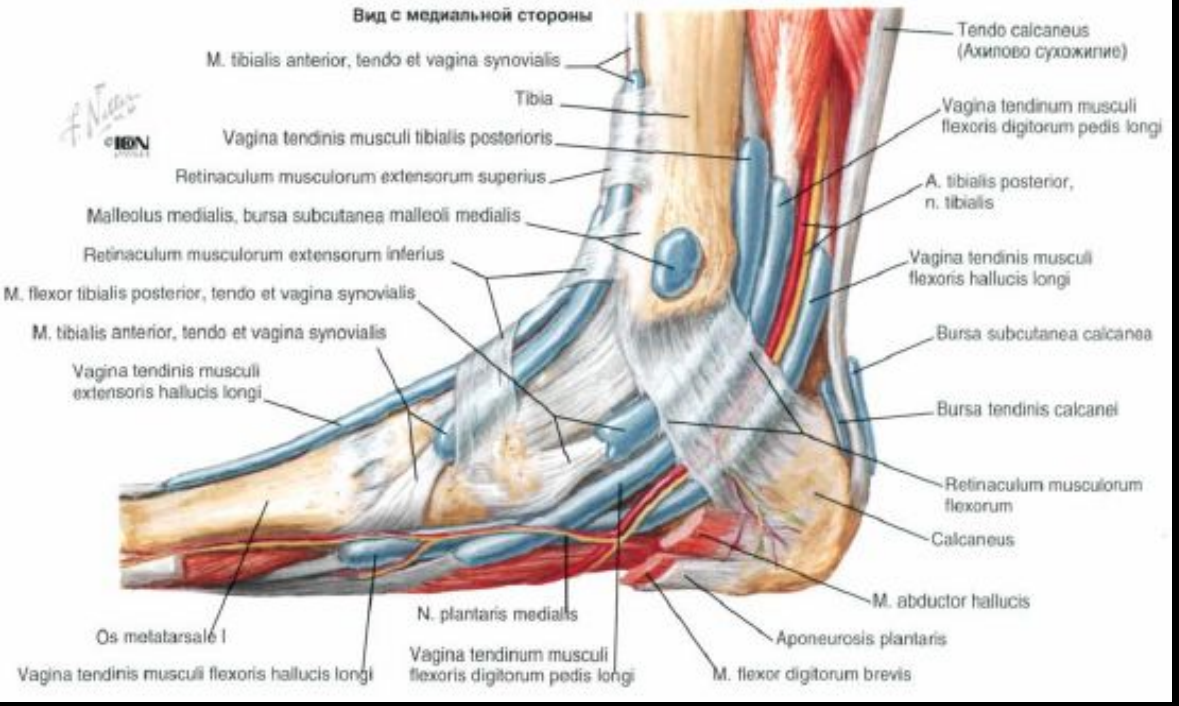
Вид с медиальной стороны
M. tibialis anterior, tendo et vagina synovialis
Tibia
Vagina tendinis musculi tibialis posterioris
Retinaculum musculorum extensorum superius
Malleolus medialis, bursa subcutanea malleoli medialis
Retinaculum musculorum extensorum inferius
M. flexor tibialis posterior, tendo et vagina synovialis
M. tibialis anterior, tendo et vagina synovialis
Vagina tendinis musculi extensoris hallucis longi
Os metatarsale I
Vagina tendinis musculi flexoris hallucis longi
N. plantaris medialis
Vagina tendinum musculi flexoris digitorum pedis longi
M. flexor digitorum brevis
Aponeurosis plantaris
M. abductor hallucis
Calcaneus
Retinaculum musculorum flexorum
Bursa tendinis calcanei
Bursa subcutanea calcanea
Vagina tendinis musculi flexoris hallucis longi
A. tibialis posterior, n. tibialis
Vagina tendinum musculi flexoris digitorum pedis longi
Tendo calcaneus (Ахилово сухожилие)

Лечение ахиллобурсита

- Разгрузка мышц и суставов
- Иммобилизация
  - Лонгета, «подпяточник» = силиконовый «каблук»
- НПВП внутрь и наружно
- Физиотерапия
- Массаж
- Локальная медикаментозная терапия
  - введение глюкокортикостероидов
  - новокаиновые блокады

Плантарный фасциит = подпяточный бурсит

«Пяточная шпора»

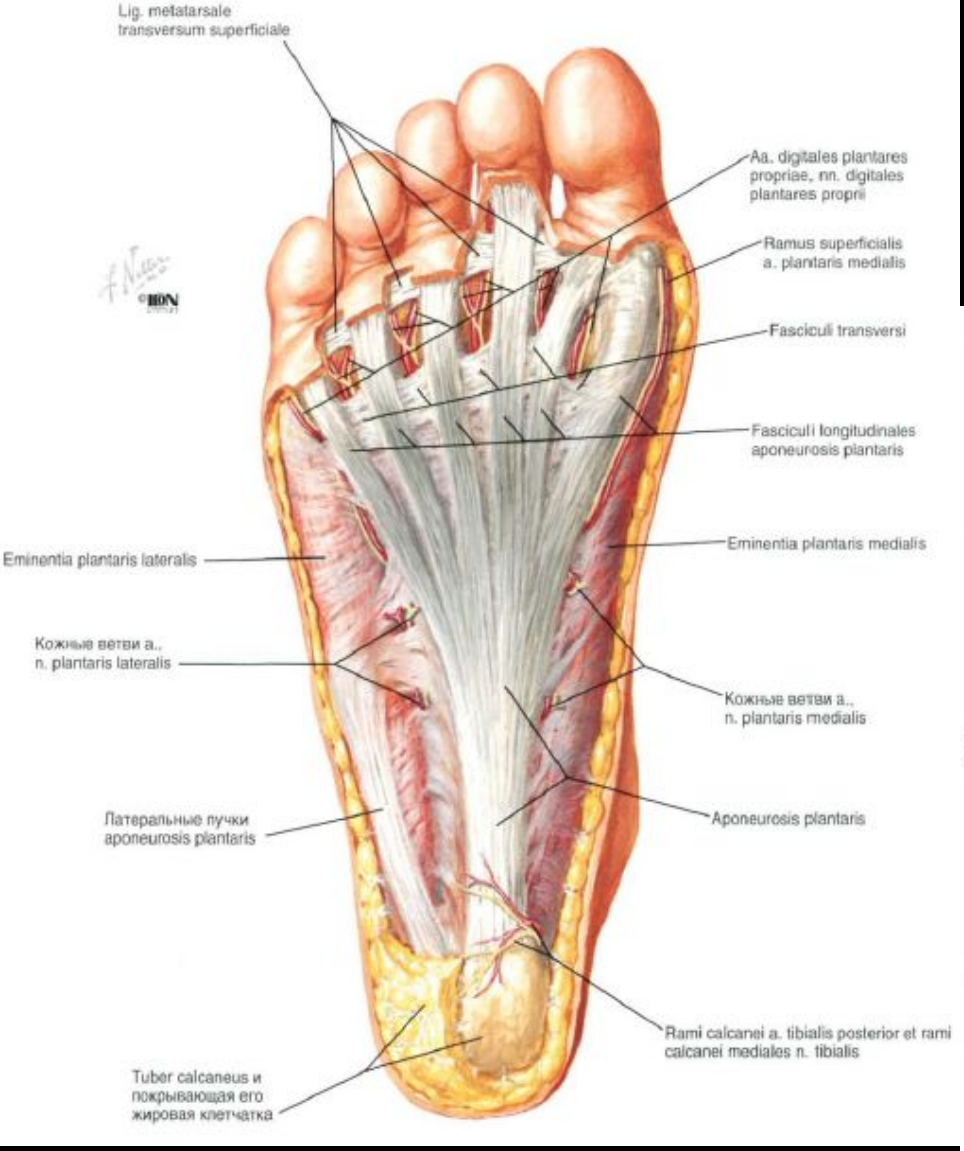
Lig. metatarsale transversum superficiale
Aa. digitales plantares propriae, nn. digitales plantares proprii
Ramus superficialis a. plantaris medialis
Fasciculi transversi
Fasciculi longitudinales aponeurosis plantaris
Eminentia plantaris lateralis
Eminentia plantaris medialis
Кожные ветви a., n. plantaris lateralis
Кожные ветви a., n. plantaris medialis
Латеральные пучки aponeurosis plantaris
Aponeurosis plantaris
Rami calcanei a. tibialis posterior et rami calcanei mediales n. tibialis
Tuber calcaneus и покрывающая его жировая клетчатка

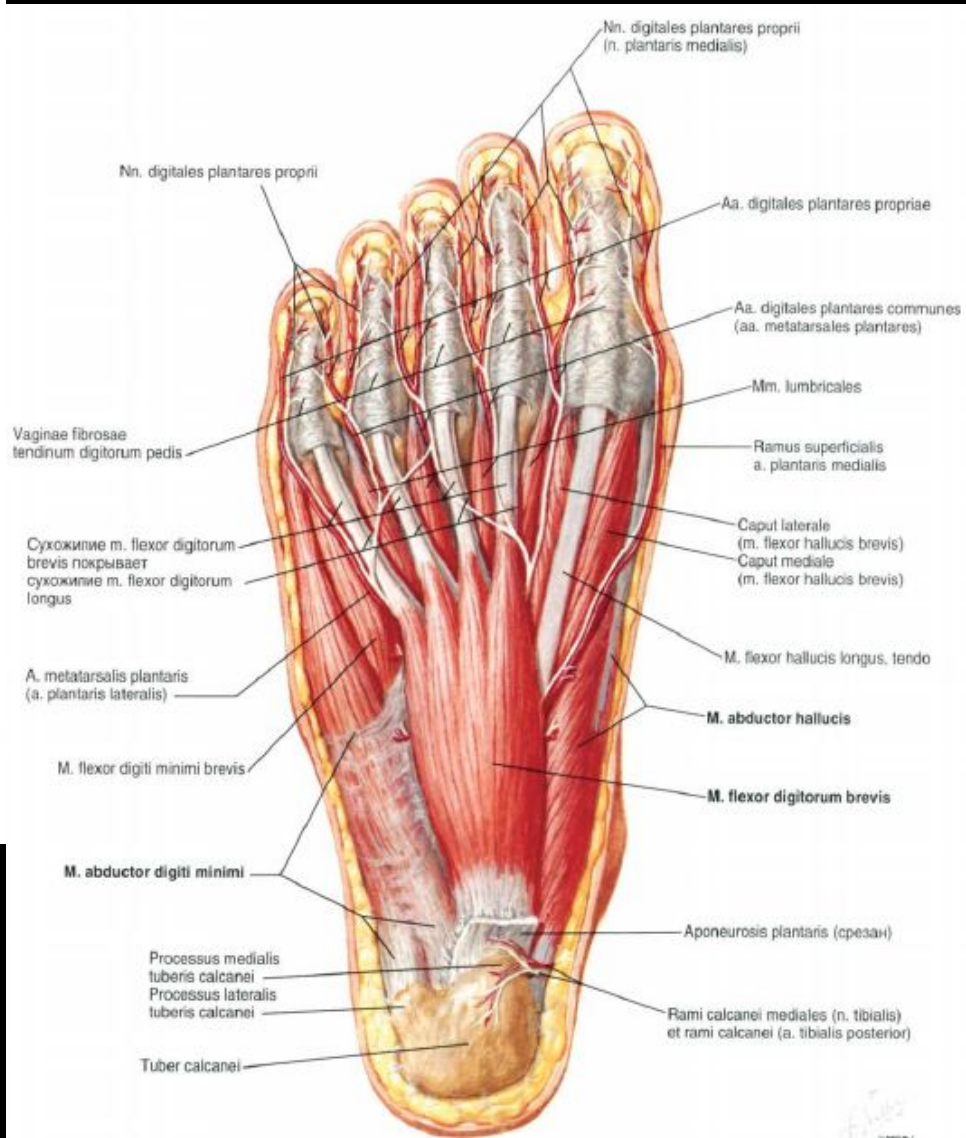
Nn. digitales plantares proprii (n. plantaris medialis)
Nn. digitales plantares proprii
Aa. digitales plantares propriae
Aa. digitales plantares communes (aa. metatarsales plantares)
Mm. lumbricales
Vaginae fibrosae tendinum digitorum pedis
Ramus superficialis a. plantaris medialis
Сухожилие m. flexor digitorum brevis покрывает сухожилие m. flexor digitorum longus
Caput laterale (m. flexor hallucis brevis)
Caput mediale (m. flexor hallucis brevis)
M. flexor hallucis longus, tendo
A. metatarsalis plantaris (a. plantaris lateralis)
M. abductor hallucis
M. flexor digiti minimi brevis
M. flexor digitorum brevis
M. abductor digiti minimi
Aponeurosis plantaris (срезан)
Processus medialis tuberis calcanei
Processus lateralis tuberis calcanei
Rami calcanei mediales (n. tibialis) et rami calcanei (a. tibialis posterior)
Tuber calcanei

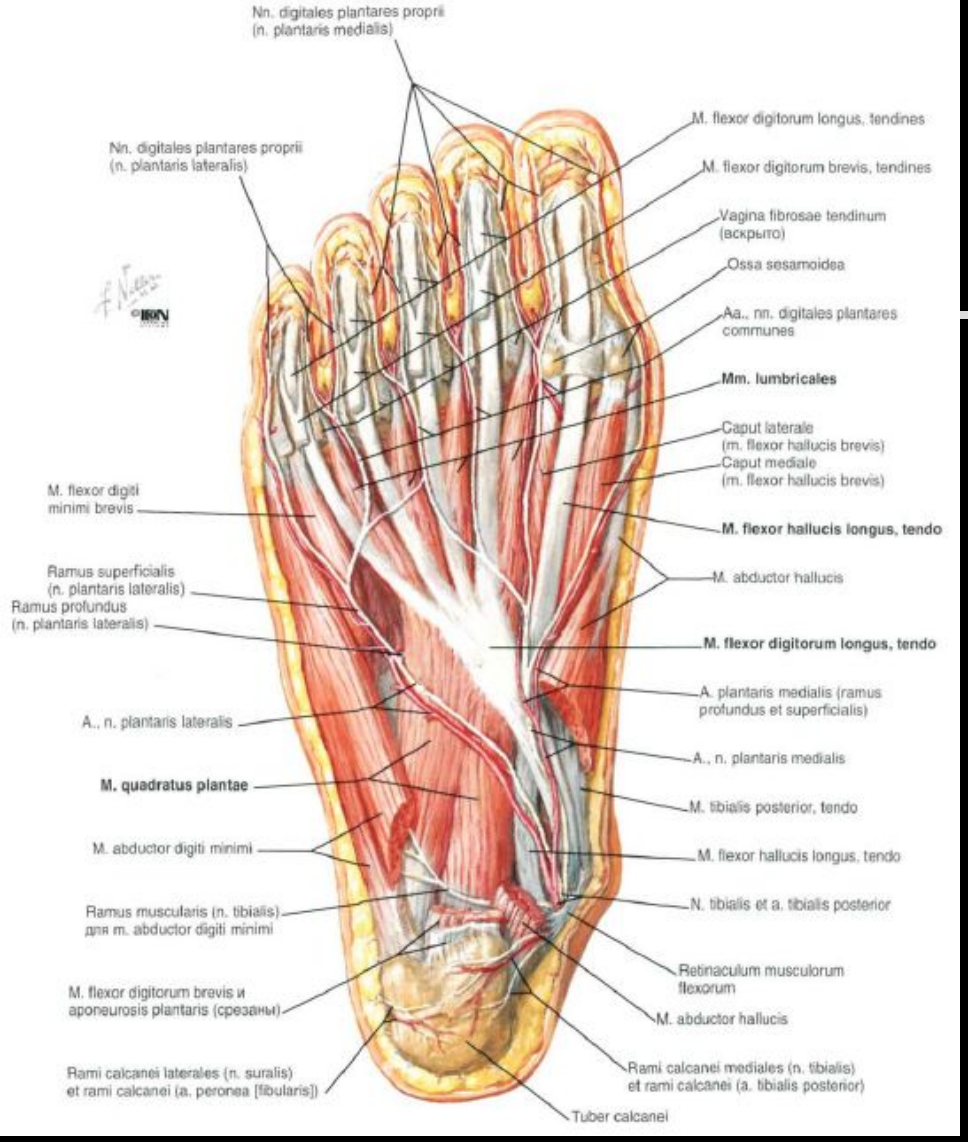
Nn. digitales plantares proprii (n. plantaris medialis)
Nn. digitales plantares proprii (n. plantaris lateralis)
M. flexor digitorum longus, tendines
M. flexor digitorum brevis, tendines
Vagina fibrosae tendinum (вскрыто)
Ossa sesamoidea
Aa., nn. digitales plantares communes
Mm. lumbricales
Caput laterale (m. flexor hallucis brevis)
Caput mediale (m. flexor hallucis brevis)
M. flexor digiti minimi brevis
M. flexor hallucis longus, tendo
Ramus superficialis (n. plantaris lateralis)
Ramus profundus (n. plantaris lateralis)
M. abductor hallucis
M. flexor digitorum longus, tendo
A. plantaris medialis (ramus profundus et superficialis)
A., n. plantaris lateralis
A., n. plantaris medialis
M. quadratus plantae
M. tibialis posterior, tendo
M. abductor digiti minimi
M. flexor hallucis longus, tendo
Ramus muscularis (n. tibialis) для m. abductor digiti minimi
N. tibialis et a. tibialis posterior
Retinaculum musculorum flexorum
M. flexor digitorum brevis и aponeurosis plantaris (срезаны)
M. abductor hallucis
Rami calcanei laterales (n. suralis) et rami calcanei (a. peronea [fibularis])
Rami calcanei mediales (n. tibialis) et rami calcanei (a. tibialis posterior)
Tuber calcanei

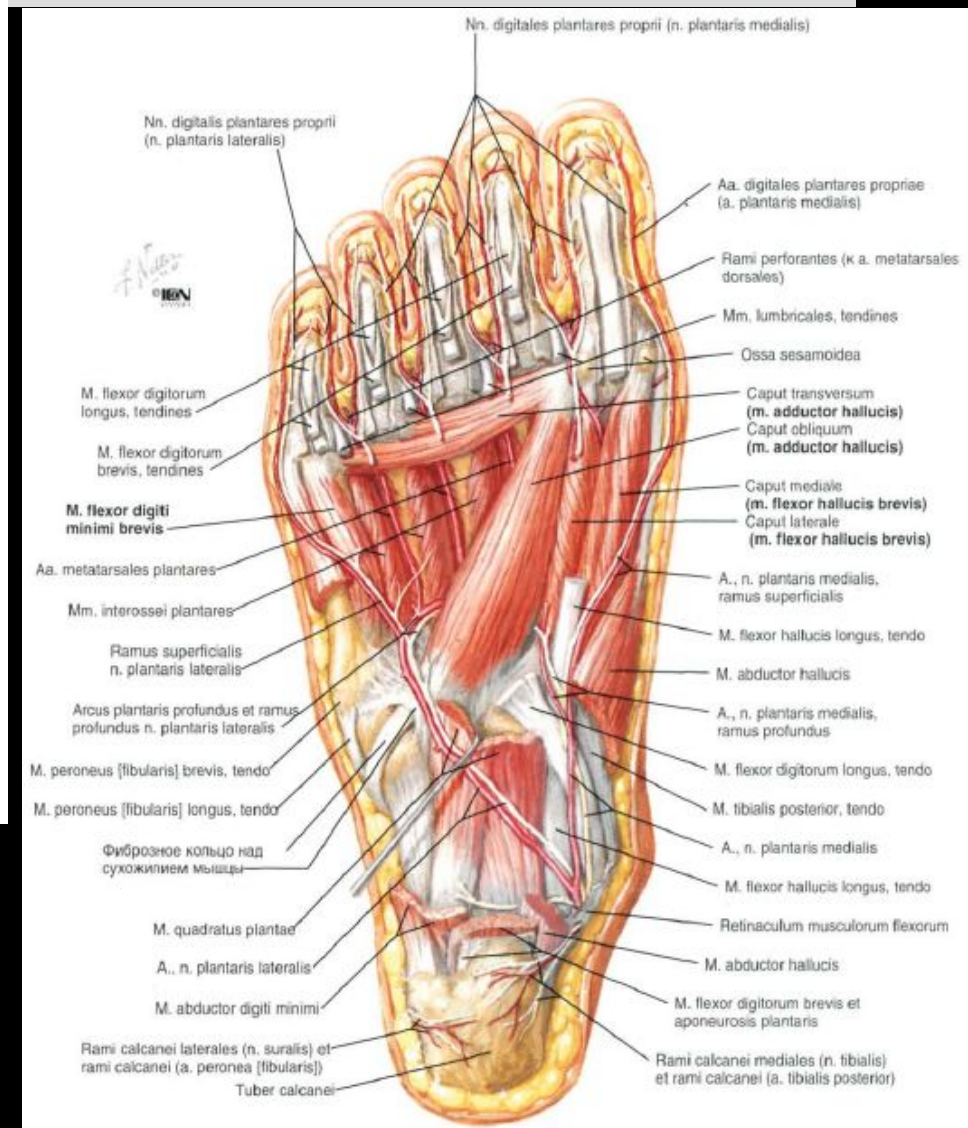
Nn. digitales plantares proprii (n. plantaris medialis)
Nn. digitalis plantares proprii (n. plantaris lateralis)
Aa. digitales plantares propriae (a. plantaris medialis)
Rami perforantes (к a. metatarsales dorsales)
Mm. lumbricales, tendines
Ossa sesamoidea
M. flexor digitorum longus, tendines
Caput transversum (m. adductor hallucis)
Caput obliquum (m. adductor hallucis)
M. flexor digitorum brevis, tendines
Caput mediale (m. flexor hallucis brevis)
M. flexor digiti minimi brevis
Caput laterale (m. flexor hallucis brevis)
Aa. metatarsales plantares
A., n. plantaris medialis, ramus superficialis
Mm. interossei plantares
M. flexor hallucis longus, tendo
Ramus superficialis n. plantaris lateralis
M. abductor hallucis
Arcus plantaris profundus et ramus profundus n. plantaris lateralis
A., n. plantaris medialis, ramus profundus
M. peroneus [fibularis] brevis, tendo
M. flexor digitorum longus, tendo
M. peroneus [fibularis] longus, tendo
M. tibialis posterior, tendo
Фиброзное кольцо над сухожилием мышцы
A., n. plantaris medialis
M. flexor hallucis longus, tendo
M. quadratus plantae
Retinaculum musculorum flexorum
A., n. plantaris lateralis
M. abductor hallucis
M. abductor digiti minimi
M. flexor digitorum brevis et aponeurosis plantaris
Rami calcanei laterales (n. suralis) et rami calcanei (a. peronea [fibularis])
Rami calcanei mediales (n. tibialis) et rami calcanei (a. tibialis posterior)
Tuber calcanei

Лечение

- Разгрузка мышц и суставов
- Иммобилизация
  - Мягкие стельки с супинатором
- НПВП внутрь и наружно
- Физиотерапия
- Массаж
- Локальная медикаментозная терапия
  - введение глюкокортикостероидов
  - новокаиновые блокады

Плечевые энтезопатии

Тазобедренные энтезопатии (hamstring-синдром, трохантерит, симфизит, синдром приводящих мышц , APC-синдром)

«Гусиная лапка»

УСЛОЖНЯЕМ ЗАДАЧУ

Энтезопатия (синдром) вращательной манжеты

- Место прикрепления вращательной манжеты плеча – большой бугорок
  - m. supraspinatus
  - m. infraspinatus
  - m. teres minor
- Внутренняя ротация – m. subscapularis

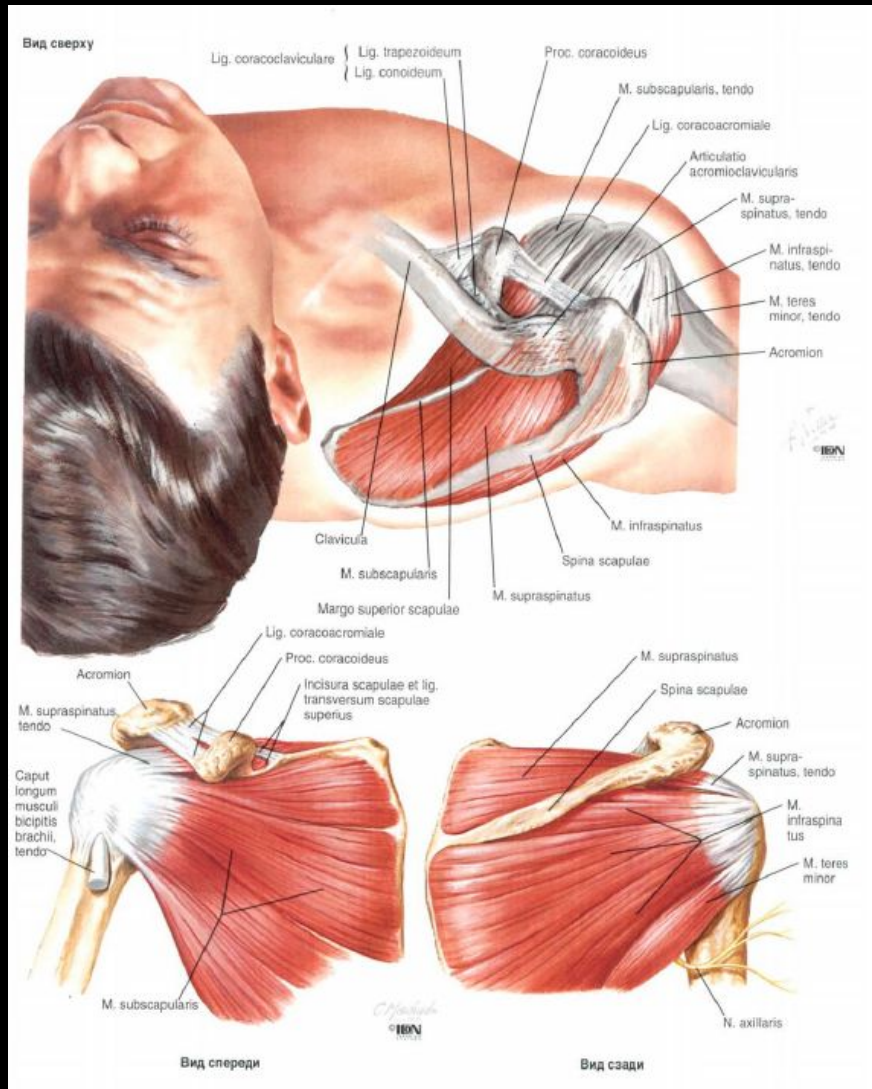

Дифдиагноз

- Повреждение вращательной манжеты
- Импиджмент-синдром
- Артрозы
- Плечелопаточный периартрит
- Тендинит длинной головки бицепса

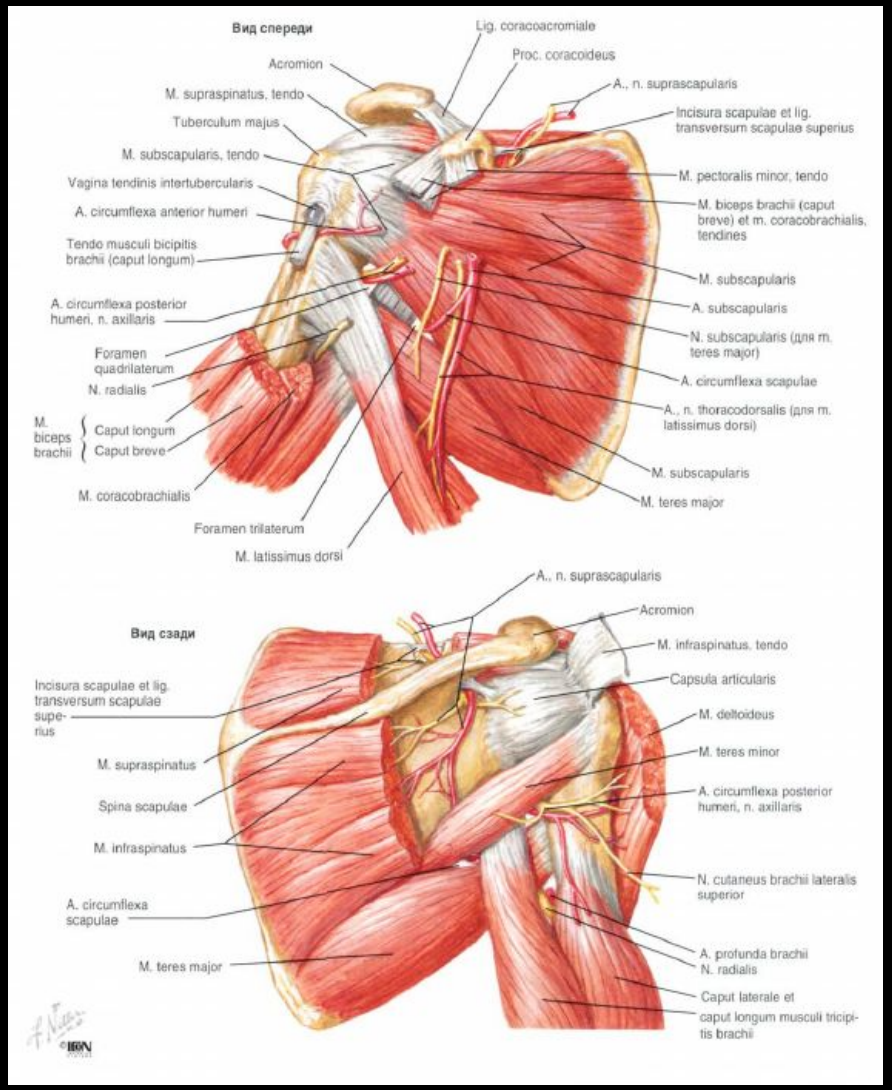

Лечение

- Разгрузка мышц и суставов
- Иммобилизация
  - Косыночная повязка, Дезо
- НПВП внутрь и наружно
- Физиотерапия
- Массаж
- ЛФК (пассивные движения)
- Локальная медикаментозная терапия
  - введение глюкокортикостероидов
  - новокаиновые блокады

Анатомия тазобедренной области

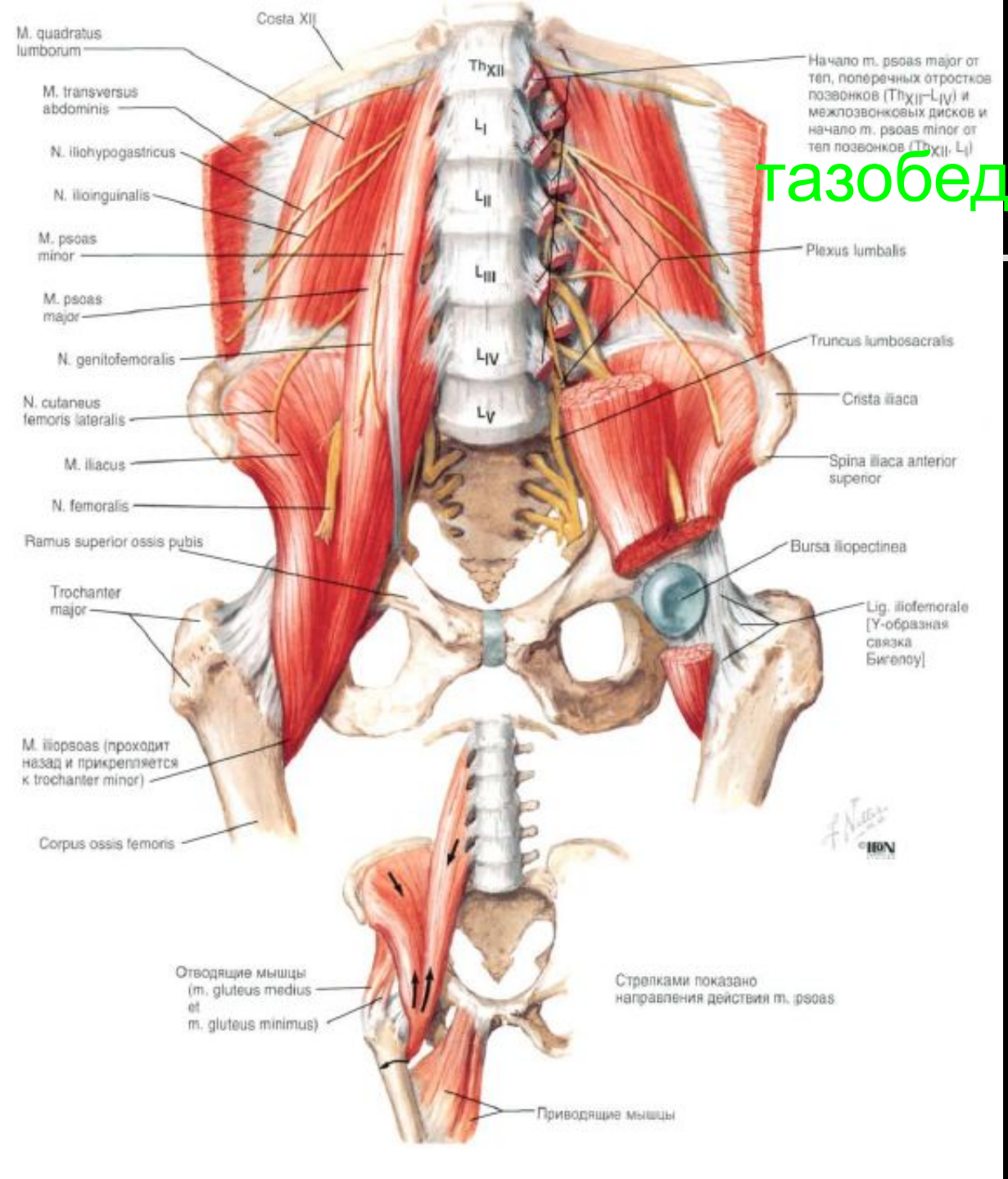

Лонная энтезопатия

- Данный симптомокомплекс, впервые описанный болгарским врачом М.Банковым в 1958 году, следует рассматривать как проявление хронической микронестабильности переднего отдела тазового полукольца. Длительные однотипные нагрузки, связанные с ассиметричным сокращением приводящих мышц бедер, прямых и косых мышц живота приводят к микротравматизации связочного аппарата лонного сочленения с возникновением воспалительных, а затем дегенеративных изменений

Лонная энтезопатия

- Субъективные ощущения пациентов проявляются в виде болей различной интенсивности в нижней части живота и в паховых областях с иррадиацией по ходу мышц
- Отмечается локальная болезненность при пальпации и максимальном отведении бедер и сгибании туловища с сопротивлением в местах прикрепления приводящих мышц бедер и прямой мышцы живота к лонной кости
- Боли, как правило, сопровождают физические нагрузки (бег, удары по мячу) и существенно ограничивают функциональные возможности игроков

M. psoas major начинается от боковых поверхностей, поперечных отростков позвонков (Th_{XII}–L_{IV}) и межпозвонковых дисков

M. iliacus

M. sartorius

M. rectus femoris

M. obturator internus, mm. gemelli superior et inferior

M. piriformis

M. gluteus minimus

M. vastus lateralis

M. iliopsoas

M. vastus medialis

M. vastus intermedius

M. piriformis

M. pectineus

M. adductor longus

M. adductor brevis

M. gracilis

M. obturator externus

M. adductor magnus

M. quadratus femoris

Начало мышц

Прикрепление мышц

M. articularis genus

M. adductor magnus

Tractus iliotibialis

M. biceps femoris

M. quadriceps femoris (через lig. patellae)

M. sartorius

M. gracilis

M. semitendinosus

Pes anserinus

M. gluteus medius

M. gluteus minimus

M. tensor fasciae latae

M. gluteus maximus

M. sartorius

M. rectus femoris

M. gemellus superior

M. obturator externus

M. gemellus inferior

M. gluteus medius

M. quadratus femoris

M. quadratus femoris

M. obturator internus

M. iliopsoas

M. adductor magnus

M. gluteus maximus

M. biceps femoris, caput longum et m. semitendinosus

M. vastus lateralis

M. adductor magnus

M. semimembranosus

M. adductor brevis

M. pectineus

M. vastus intermedius

M. vastus medialis

M. biceps femoris, caput breve

начало

прикрепление

M. adductor longus

M. adductor magnus

M. vastus lateralis

M. adductor magnus

M. plantaris

M. gastrocnemius, caput lateralis

M. gastrocnemius, caput medialis

M. popliteus

M. semimembranosus

M. popliteus

Начало и прикрепление мышц на задней поверхности бедренной кости (linea aspera) может значительно варьировать.

Дифдиагноз

- АРС-синдром (Acetabulum Rim Syndrome) – Фемороацетабулярный импиджмент (ФАИ)
- Симфизит (частичное повреждение симфиза)
- Сакроилеит (крестцово-подвздошный артроз)
- Трохантерит (энтезопатия большого вертела, места прикрепления ягодичных мышц)
- Деформирующий остеоартроз
- Коксит
- Корешковый синдром при остеохондрозе ПОП

Сгибатели бедра и приводящие мышцы

- Проксимальный хамстринг
- Дистальный хамстринг («гусиная лапка» - pes anserinus)

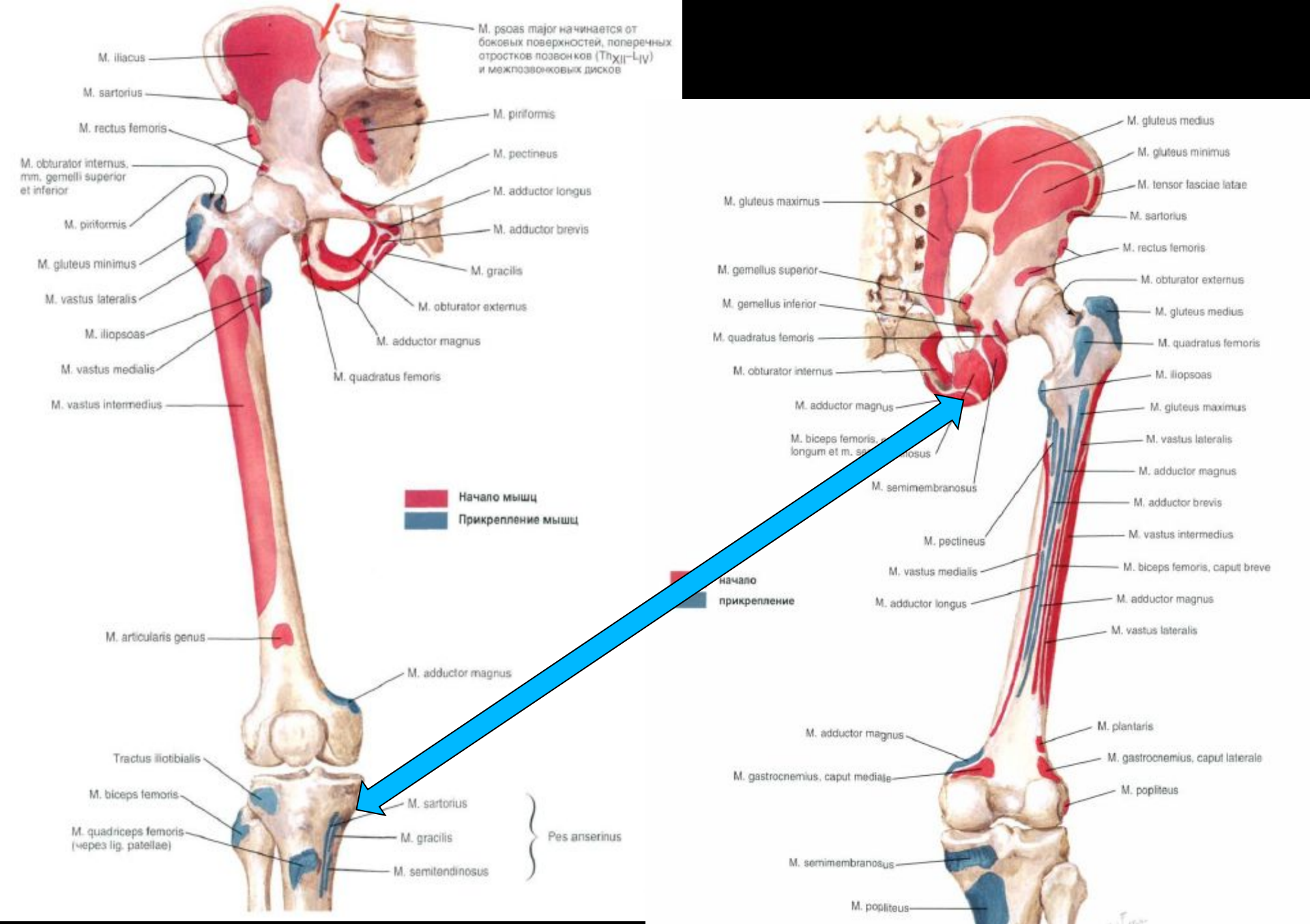

Начало и прикрепление мышц на задней поверхности бедренной кости (linea aspera) может значительно варьировать

Hamstring syndrome

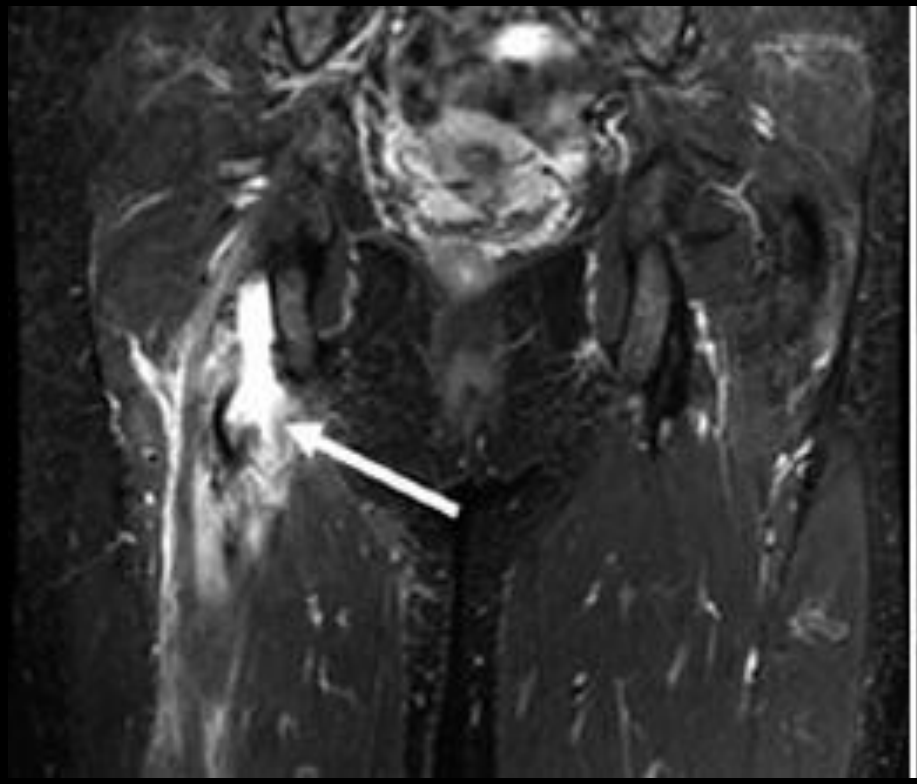

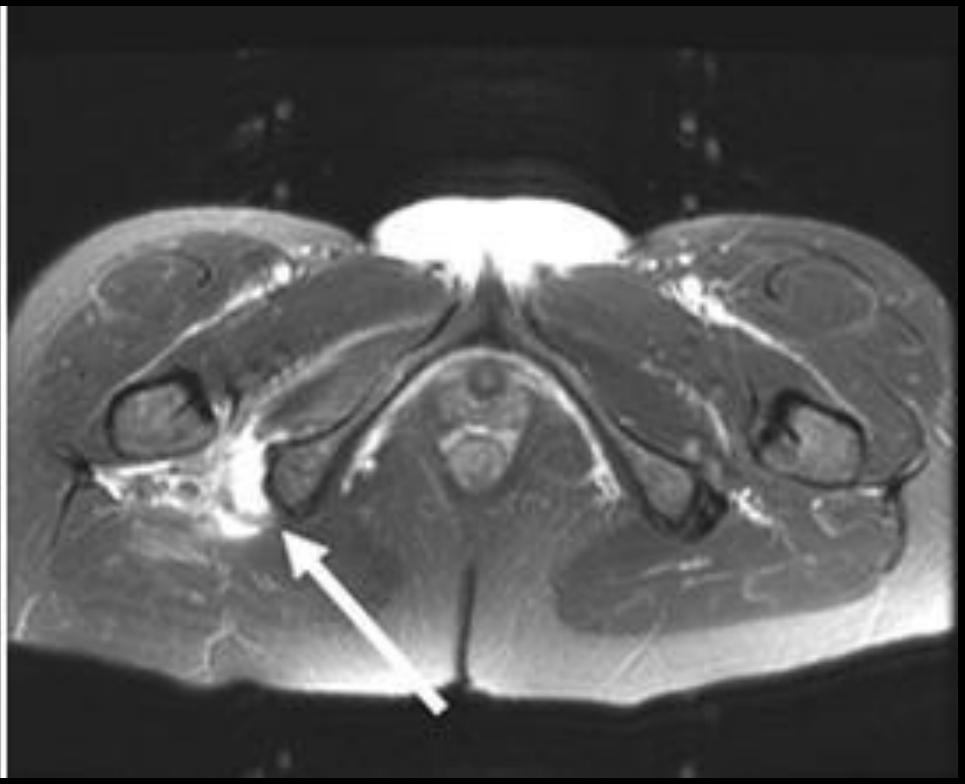

Энтезопатии надколенника

- Сухожильное растяжение квадрицепса
- Энтезопатия собственной связки надколенника

- Феморопателлярный артроз
- Рассекающий остеохондрит (Кёниг)

[redacted]

Правое колено: голень разогнута

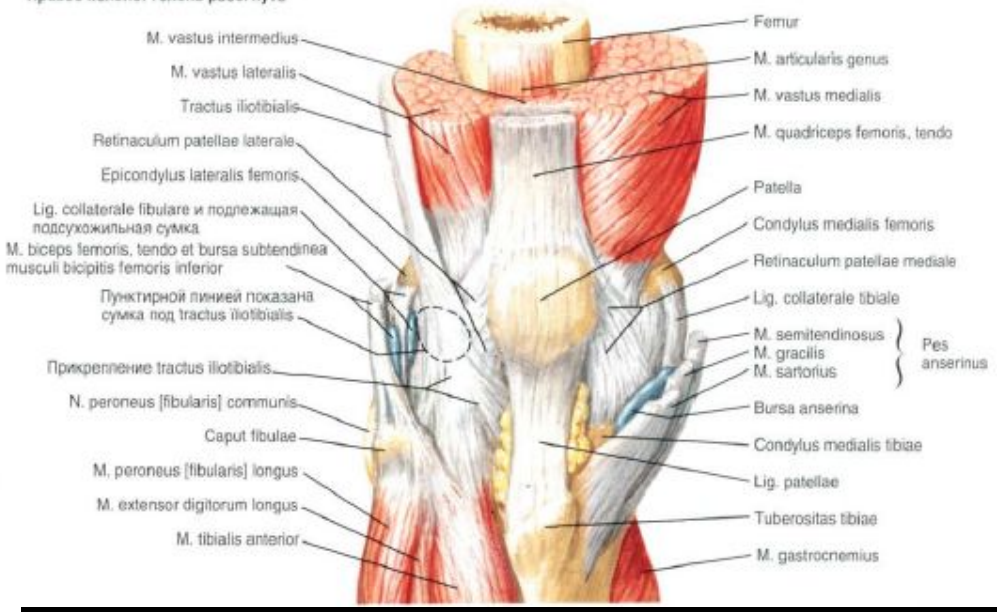

Вид с латеральной стороны

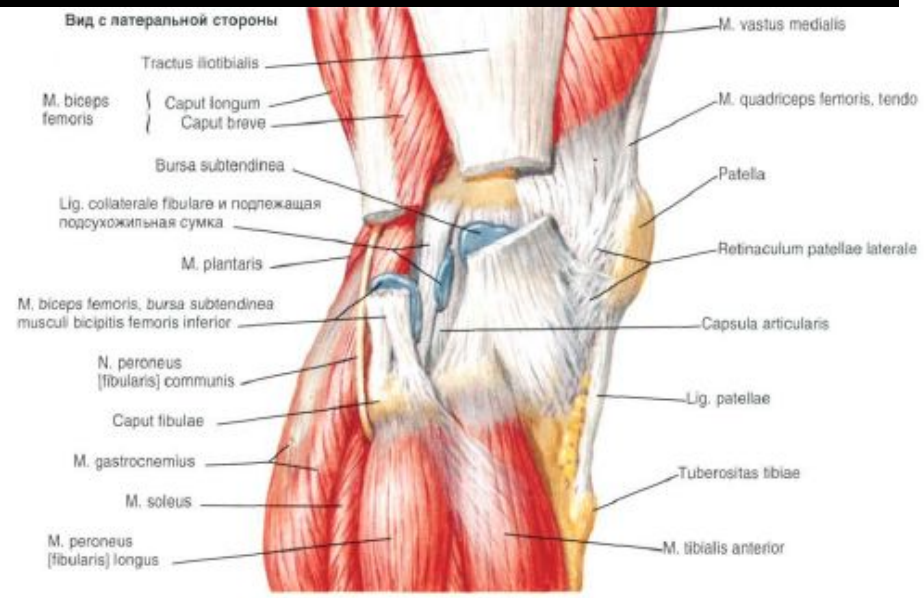

[redacted]

Вид с медиальной стороны

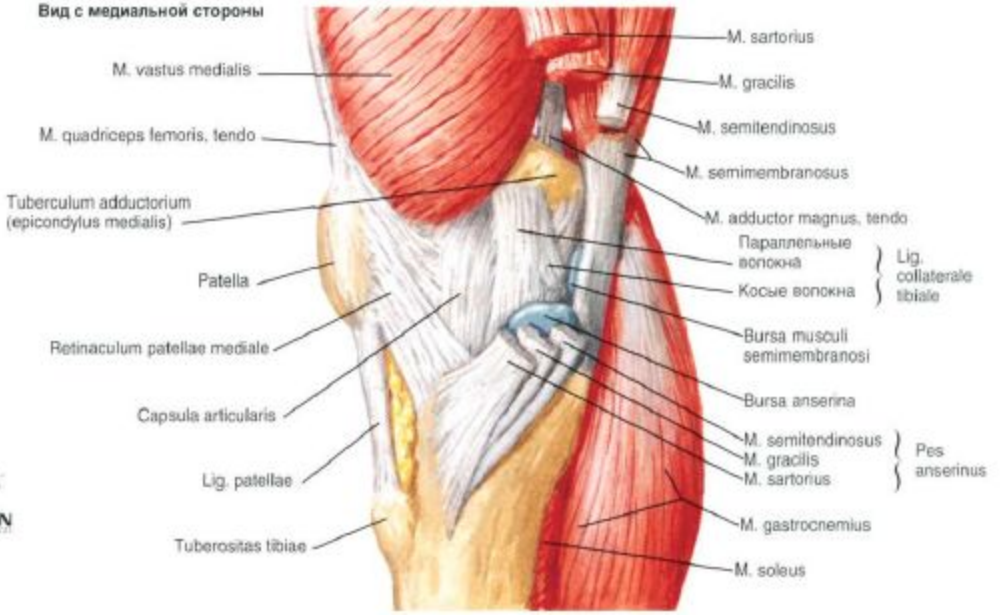

[redacted]

Лечение

- Разгрузка мышц и суставов
- Иммобилизация
  - Тутор, ортез
- НПВП внутрь и наружно
- Физиотерапия
- Массаж
- Локальная медикаментозная терапия
  - введение глюкокортикостероидов
  - новокаиновые блокады

Не было сказано:

- Карпальный канал
- Бурситы
- Тендовагиниты
- Миозиты

СПАСИБО ЗА ВНИМАНИЕ!