ҚР ДЕНСАУЛЫҚ САҚТАУ МИНИСТРЛІГІ
С.Д.АСФЕНДИЯРОВ АТЫНДАҒЫ
ҚАЗАҚ ҰЛТТЫҚ МЕДИЦИНА УНИВЕРСИТЕТІ

МИНИСТЕРСТВО ЗДРАВООХРАНЕНИЯ РК
КАЗАХСКИЙ НАЦИОНАЛЬНЫЙ МЕДИЦИНСКИЙ
УНИВЕРСИТЕТ ИМЕНИ С.Д.АСФЕНДИЯРОВА

КАФЕДРА ХИРУРГИИ №3 С КУРСОМ ЭНДОВАСК. ХИРУРГИИ

Показания к резекции отделов кишки.

Правила определения жизнеспособности кишки .

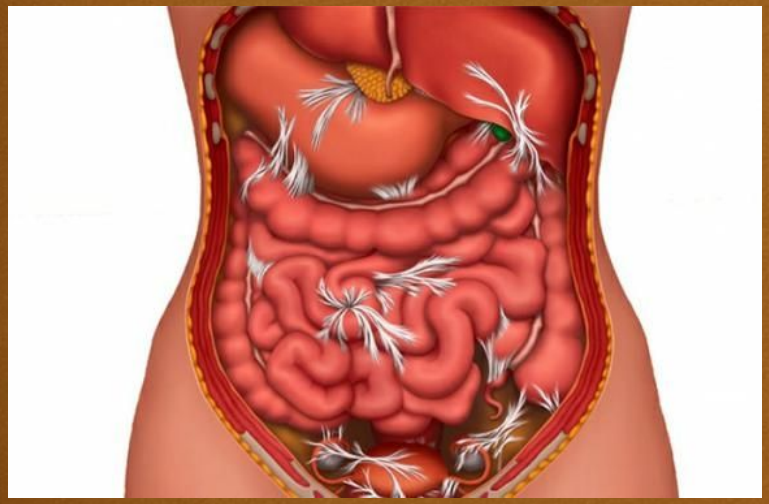

Выполнил: Ермек А.К.
Группа: 601-2
Проверил: д.м.н профессор Рахметов Н.Р.

Алматы
2017

Основными показаниями к резекции какого-либо из отделов кишечника является:

- Странгуляционная непроходимость («заворот»);
- Инвагинация (внедрение одного отдела кишечника в другой);
- Узлообразование между петлями кишечника;
- Рак толстой или тонкой кишки (прямой или подвздошной);
- Некроз отделов кишки.
- Массивное ранение кишки и брыжейки.
- Мезентериальный тромбозПри мезентериальном тромбозе приблизительно в **90%** случаев поражению подвержена **верхняя брыжеечная артерия**, кровоснабжающая большую часть кишечника (всю тонкую кишку, слепую, восходящую ободочную, на 2/3 поперечно-ободочную и печеночный угол),На долю поражений **нижней брыжеечной артерии**, обеспечивающей кровью 1/3 поперечной ободочной кишки (левую), нисходящую ободочную и сигмовидную, приходится около **10%.**
- Болезнь Крона
- Воспаление дивертикула Меккеля.

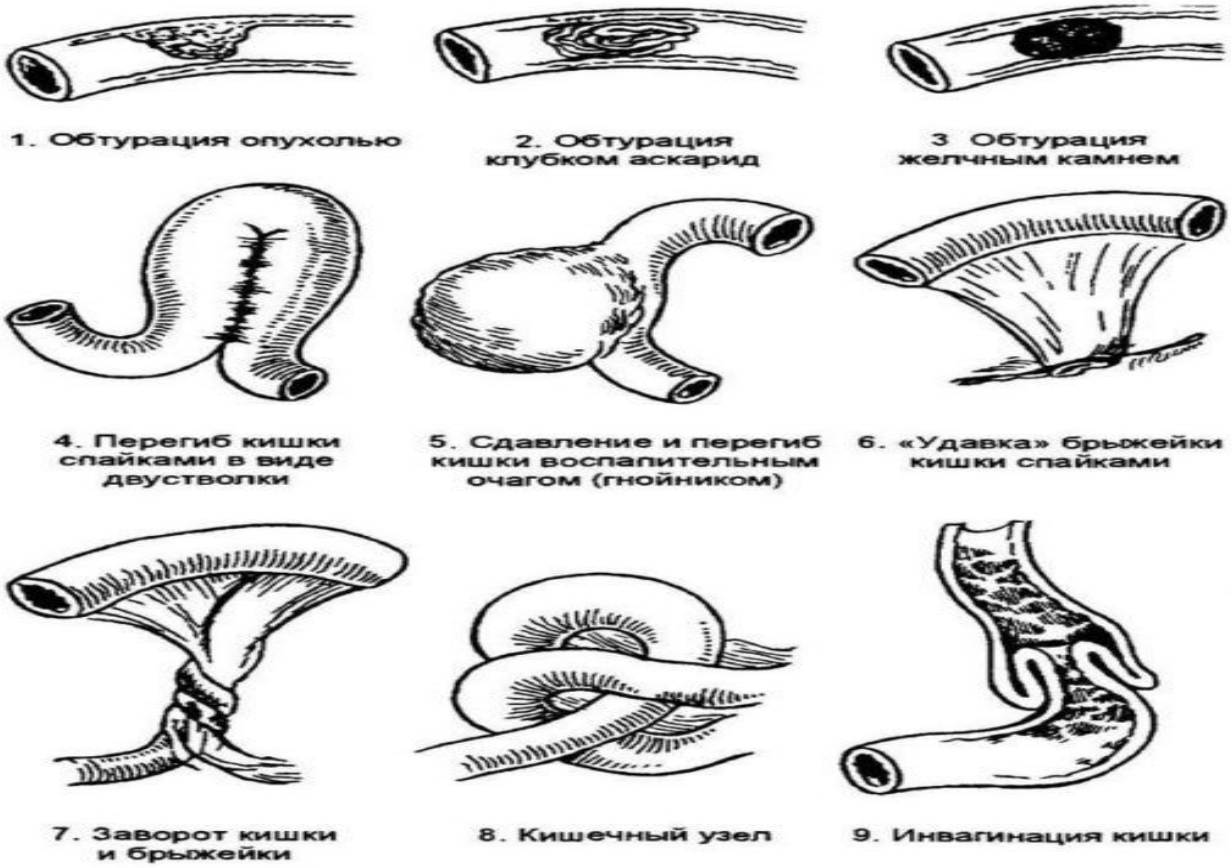
1. Обтурация опухолью
2. Обтурация клубком аскарид
3 Обтурация желчным камнем
4. Перегиб кишки спайками в виде двустволки
5. Сдавление и перегиб кишки воспалительным очагом (гнойником)
6. «Удавка» брыжейки кишки спайками
7. Заворот кишки и брыжейки
8. Кишечный узел
9. Инвагинация кишки

Pediatrino.ru

РАК ТОЛСТОЙ КИШКИ
лимфатический узел
СТАДИЯ I
СТАДИЯ II
СТАДИЯ III

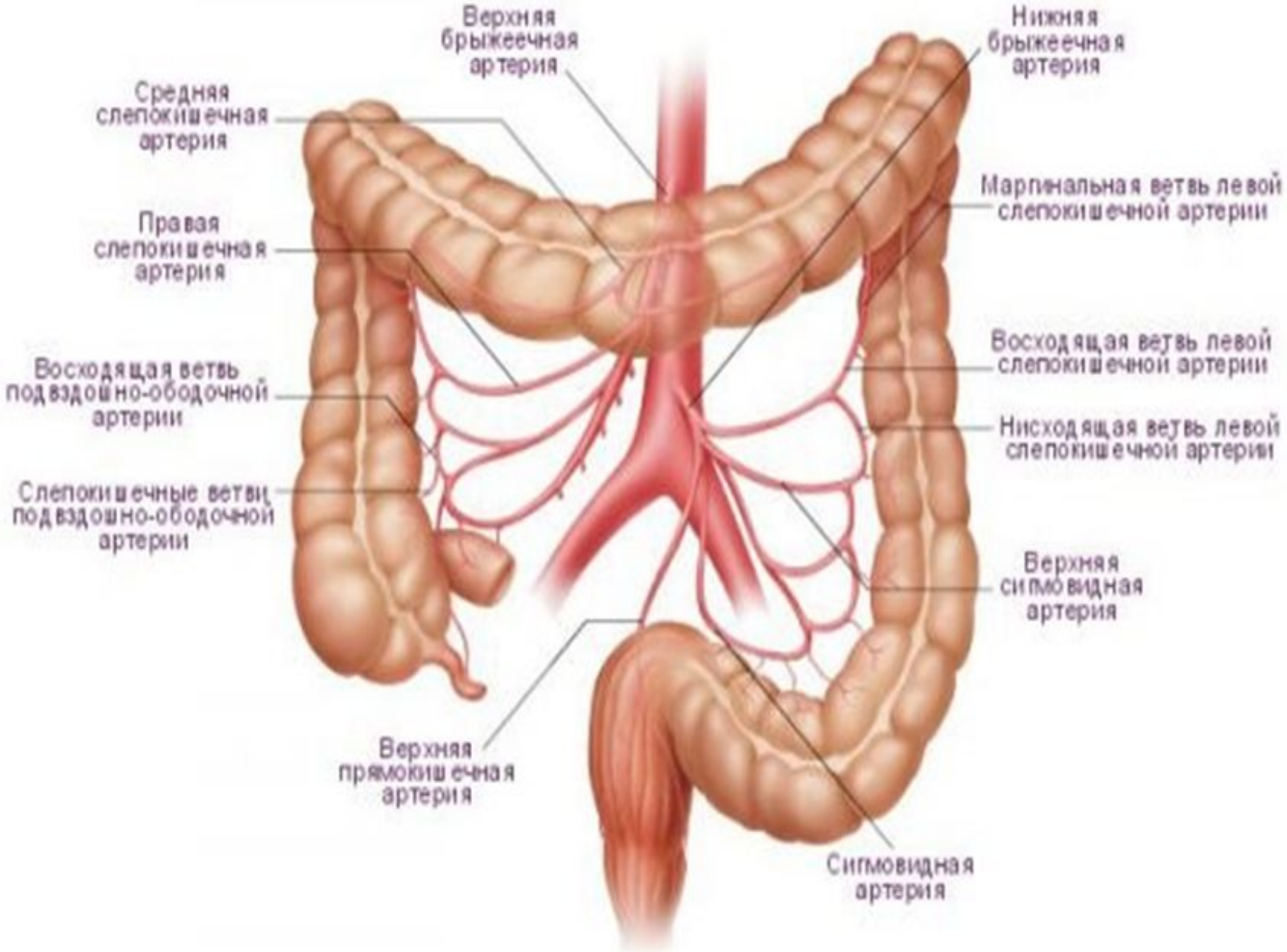
Верхняя брыжеечная артерия
Нижняя брыжеечная артерия
Средняя слепокишечная артерия
Маргинальная ветвь левой слепокишечной артерии
Правая слепокишечная артерия
Восходящая ветвь левой слепокишечной артерии
Восходящая ветвь подвздошно-ободочной артерии
Нисходящая ветвь левой слепокишечной артерии
Слепокишечные ветви подвздошно-ободочной артерии
Верхняя сигмовидная артерия
Верхняя прямокишечная артерия
Сигмовидная артерия

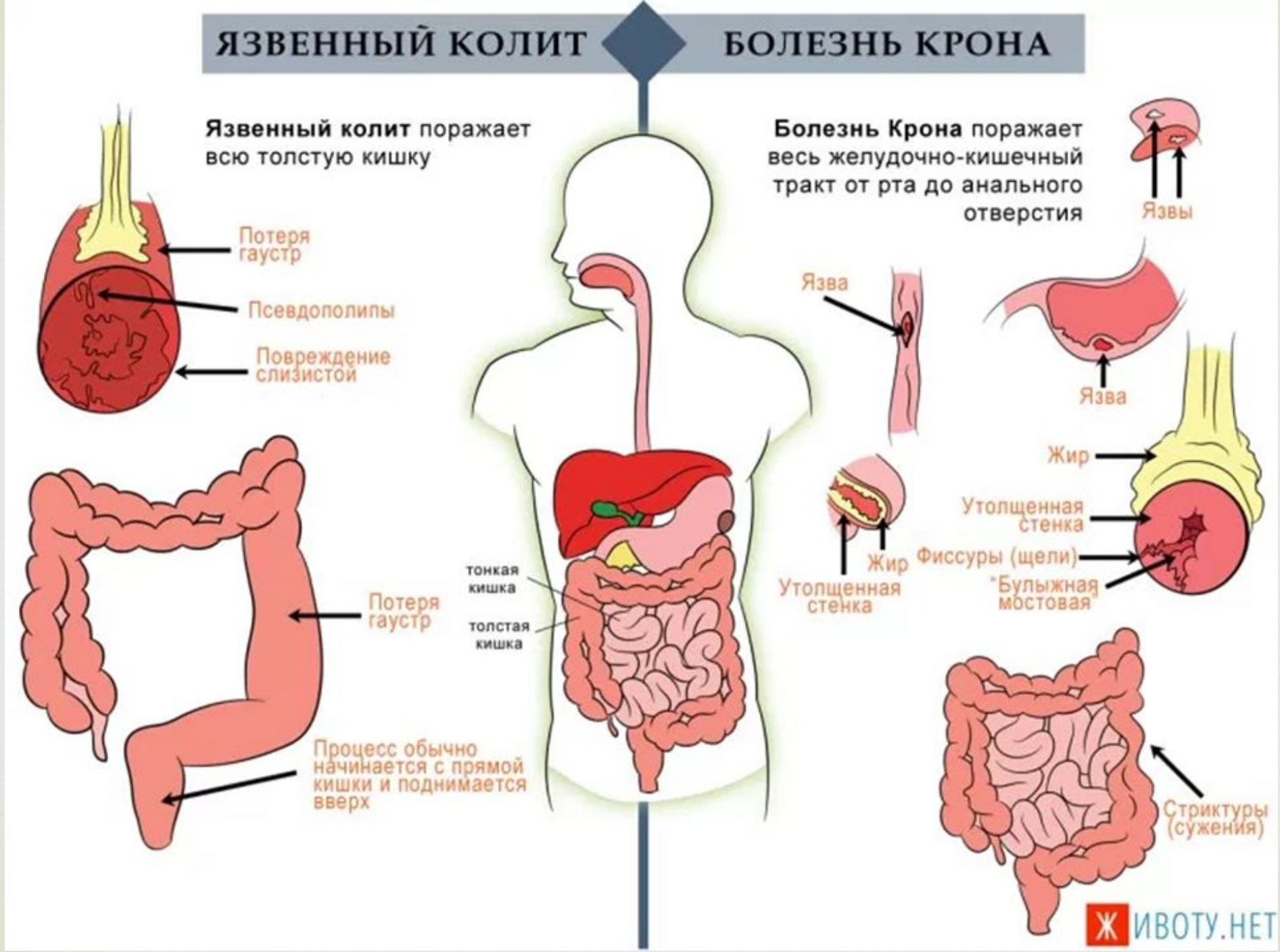
ЯЗВЕННЫЙ КОЛИТ
БОЛЕЗНЬ КРОНА
Язвенный колит поражает всю толстую кишку
Потеря гаустр
Псевдополипы
Повреждение слизистой
Потеря гаустр
Процесс обычно начинается с прямой кишки и поднимается вверх
тонкая кишка
толстая кишка
Болезнь Крона поражает весь желудочно-кишечный тракт от рта до анального отверстия
Язвы
Язва
Язва
Жир
Утолщенная стенка
Жир
Утолщенная стенка
Фиссуры (щели)
"Булыжная мостовая"
Стриктуры (сужения)
ЖИВОТУ.НЕТ

Правила определения жизнеспособности кишки

Для оценки жизнеспособности кишечника применяются методы **клинической** и **функциональной оценки** сохранения адекватного кровотока.

- **Цвет кишки**
- **Состояние серозной оболочки кишки**
- **Состояние перистальтики.**
- **Пульсация артерий брыжейки**

Правила определения жизнеспособности кишки универсальны:

После согревания кишки салфетками, смоченными в «горячем» изотоническом растворе натрия хлорида, в течение 10-15 мин, а также после введения 20-40 мл теплого 0,25 % раствора новокаина в брыжейку:

проверяем **динамику** этих признаков после введения в брыжейку кишки теплого раствора местного анестетика

Трансиллюминационная ангиоскопия.

Трансиллюминационная ангиоскопия. Этот метод, разработанный **М. З. Сигалом,** позволяет определить жизнеспособность кишки как до, так и после сосудистой операции. Принцип ангиоскопии основан на осмотре сосудов кишечной стенки в лучах проходящего света от источника, помещенного позади кишки. При просвечивании обнаруживается детальный рисунок интрамуральных сосудистых сетей, включающий сосуды субсерозного, мышечного, подслизистого слоев и слизистой оболочки.

Для оценки состояния кровотока исследуемый участок кишки растягивают над трансиллюминатором так, что сдавлением прерывается ток крови в сосудах. При этом исчезает теневое изображение артерий и вен. Сохранение изображения свидетельствует об их тромбозе.Затем сдавление постепенно ослабляют. При полноценном кровообращении в артериях появляется пульсирующая струя крови в виде колеблющейся тени. Дальнейшее ослабление давления ведет к восстановлению непрерывного изображения артерии, пульсации ее уже не наблюдается.

Редуцированный кровоток в сосуде выявляется следующим образом. По мере ослабления давления артерии и вены заполняются с обоих концов исследуемого отрезка без видимых пульсирующих толчков. Такое пассивное кровенаполнение

Термометрия.

Как метод определения жизнеспособности кишки термометрия основана на том, что охлаждение участка с нарушенным кровообращением наступает значительно быстрее, чем нормального при тех же условиях.
По вскрытии брюшной полости замеряют температуру заведомо здорового (t1) и исследуемого (T1) участков кишки. Через 5—10 мин производят повторное измерение температуры в тех же точках (t2 и T2).
По формуле определяю $I_v = \frac{t_1 - t_2}{T_1 - T_2}$ «index vitae» (IJ.
При значениях <1 имеет место нарушение кровообращения, >1 — воспалительный процесс (М. Ю. Розенгартен, 1968).

Вопрос о границах резекции

При решении вопроса о границах резекции следует отступать от
видимых границ нарушения кровоснабжения кишечной стенки :

- **сторону приводящего отдела на 35-40 см;**
- **в сторону отводящего отдела 20-25 см .**