Тромбоцитопения беременных. HELLP-синдром. Клинический случай.

Выполнила студентка ИКМ 4 курса 21 группы Дощанова Жанна Реновна

Междисциплинарные проблемы у больных тромбоцитопенией

- Диагностические (причины, клиническое значение ТЦП)
- Хирургические (оперативные вмешательства)
- Акушерские (ТЦП беременных)
- Кардиологические (противотромботическая терапия)
- Неврологические (больные с ОНМК)
- Больные в ОРИТ (ДВС-синдром)
- Терапевтические (тактика ведения в зависимости от ситуации)

Тромбоцитопения - второй по частоте после анемии гематологический синдром при беременности (7-15%, причем у 1% беременных количество тромбоцитов <100 х 10^9/л)

Тромбоцитопения - лабораторный феномен, включающий огромный пласт заболеваний и синдромов с различными причинами, патогенетическими механизмами, многообразными клиническими проявлениями, неодинаковым прогнозом и требующими дифференцированного подхода к лечению.

- Уровень тромбоцитов ниже 150 х 10^9/л
- Геморрагический синдром не проявляется при кол-ве тромбоцитов более 100 х 10^9/л
- Выраженная кровоточивость - при уровне менее 30-50 х 10^9/л

"Малые геморрагии"- петехии и экхимозы, кровоточивость десен, носовое кровотечение и после экстракции зуба.
"Большие геморрагии"- гематурия, желудочно-кишечное кровотечение, кровоизлияние в мозг.

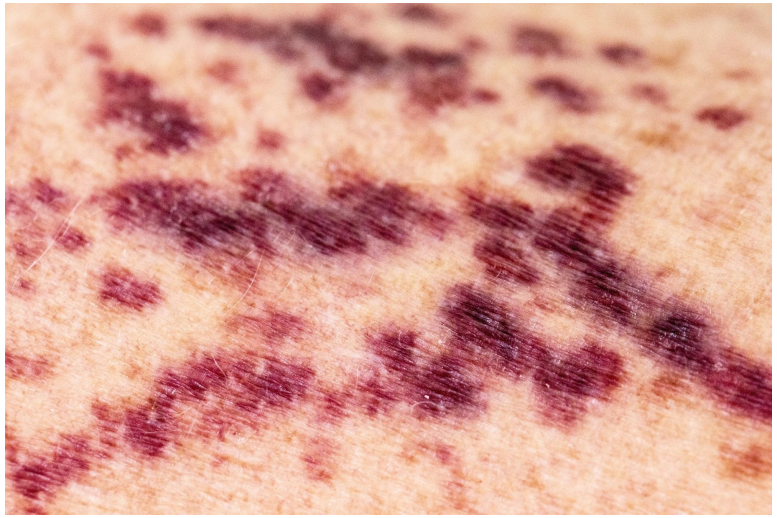

Основные патогенетические варианты тромбоцитопений

-нарушение продукции тромбоцитов в костном мозге
- повышенное разрушение тромбоцитов (иммунное и неиммунное)
- повышенное потребление тромбоцитов
- разведение и перераспределение тромбоцитов

Тромбоцитопении беременных

- Гестационная тромбоцитопения
- Дилюционная тромбоцитопения (20-30% в третьем триместре)
- Преэклампсия
- HELLP-синдром

ТРОМБОЦИТОПЕНИЯ БЕРЕМЕННЫХ

При отсутствии акушерской и соматической патологии (гестационные)

При наличии системной акушерской патологии

- Преэклампсия и HELLP – синдром
- Тромботическая тромбоцитопеническая пурпура
- Гемолитико-уремический синдром
- Острая жировая печень беременных

Как проявление патологии, впервые манифестировавшей во время беременности

- Иммунная тромбоцитопения
- СКВ
- Синдром Ивенса (аутоиммунная гемолитическая анемия и ТЦП)
- Антифосфолипидный синдром

Как проявление имеющейся до беременности соматической патологии

Врожденные::

- Болезнь фон Виллебранда
- Тромбоцитопения, ассоциированная с мутацией в гене MYH9

Приобретенные

- Иммуноопосредованные:

ИТП, СКВ, АФС, лекарственно-индуцированная ТЦП(гепарин), ТТП

- Неиммунноопосредованные: вторичная ассоциированная с ВИЧ, гепатитом В и С, острая лейкемия, дефицит фолатов и В12, гиперспленизм

Сокращения:ТЦП- тромбоцитопения, ТТП-тромботическая тромбоцитопеническая пурпура. ИТП-иммунная тромбоцитопеническая пурпура, АФС-антифосфолипидный синдром

Доброкачественная тромбоцитопения беременных (гестационная)

- Частота – около 5%
- Умеренная и бессимптомная тромбоцитопения (обычно выше 70 $x10^9$/л
- Отсутствие тромбоцитопении в анамнезе
- Наличие тромбоцитопении при последней беременности
- Не сочетается с тромбоцитопенией плода
- Не влияет на течение беременности
- Нормализация числа тромбоцитов после родов

HELLP-синдром

HELLP-синдром - вариант тяжелого течения преэклампсии, характеризуется такими проявлениями как

H - hemolysis (гемолиз)
EL- elevated liver enzymes (повышение активности ферментов печени)
LP- low platelet count (тромбоцитопения)

возникает у 4-12% женщин с тяжелой ПЭ и является потенциально смертельным её осложнением (тяжелая коагулопатия, некроз и разрыв печени, внутримозговая гематома)
В зависимости от набора признаков выделяют полный HELLP-синдром и неполную форму - ELLP-синдром (без гемолиза).

Факторы риска:

Светлая кожа
Возраст > 25 лет
Многоплодная беременность
Выраженные сопутствующие патологии
Наследственная предрасположенность

ПАТОГЕНЕЗ

Симптомы развиваются внезапно:

- ✔ Боли в эпигастрии или в правом подреберье
- ✔ Головная боль, тошнота, рвота
- ✔ Артериальная гипертензия, ДАД выше 110 мм.рт.ст.
- ✔ Массивная протеинурия (>2г/сут)
- ✔ Отеки
- ✔ Иктеричность склер и кожных покровов
- ✔ Кровоизлияния в коже и слизистых

Диагноз ставится на основании клинической картины и наличия всех или нескольких лабораторных показателей:

✔ Гемолиз
Фрагментированные эритроциты (шизоциты) в мазке крови (норма 0-0,27%)
Уровень ЛДГ> 600МЕ/л
Уровень непрямого билирубина > 12г/л
Наличие свободного Hb

✔ Повышение уровня ферментов печени
АСТ АЛТ> 70 МЕ/л

✔ Тромбоцитопения
Количество тромбоцитов < 100 х 10^9/л

Дифференциальный диагноз:

- Жировая дистрофия печени
- Острая патология печени (вирусные гепатиты А,В, С, Е, холангиты)
- Тромбоцитопеническая пурпура
- ЦВМИ и инфекционный мононуклеоз
- Системный липидный эритематоз

Диагностические критерии по степени тяжести

Степень тяжести (класс)	Классификация (Дж. Мартина)	Классификация(Mississippi trial)
1	Концентрация тромбоцитов менее 50 х 109/л АСТ>=70МЕ/л ЛДГ>=600МЕ/л	Тромбоциты <=50 х 10^9/л АСТ или АЛТ>=70МЕ/л ЛДГ>=600МЕ/л
2	Концентрация тромбоцитов 50-100 х 10^9/л	Тромбоциты 50-100 х 10^9/л АСТ или АЛТ>=70МЕ/л ЛДГ>=600МЕ/л
3		Тромбоциты 100-150 х 10^9/л АСТ или АЛТ>=40МЕ/л ЛДГ>=600МЕ/л

ЛЕЧЕНИЕ

- Немедленная госпитализация в палату интенсивной терапии
- Оценка состояния плода
- Инфузионная терапия (кристаллоиды, ГЭК, альбумин, СЗП, криопреципитат)
- Гипотензивная терапия (урапидил, нитропруссид натрия)
- В/в инфузия сульфата магния - предотвращение судорожного синдрома
- Трансфузия тромбоцитарной массы при тромбоцитопении менее 50 х 10^9/л
- При развитии олиго-анурии необходима консультация нефролога для решения вопроса о проведении гемодиализа
- Родоразрешение! Срок беременности:

  ≤34 недель

  Профилактика РДС плода и родоразрешение в течение 48 часов

  ≥34 недель

  Экстренное родоразрешение

<u>Выбор метода родоразрешения:</u>

Кесарево сечение - при малом гестационном периоде и незрелой шейке матки

Влагалищные роды - при готовности родовых путей, стимуляция окситоцином или простагландинами

СКРИНИНГ В 1 ТРИМЕСТРЕ

Анамнез матери (50% генетическая предрасположенность)
+PAPP-A + PLGF 75%
+САД + Допплерографическое исследование кровотока в маточных артериях (90%)
+САД + пульсационный индекс маточной артерии + PAPP-A+PLGF (96%)

Сывороточные маркеры эндотелиальной дисфункции:
- PLGF (ПФР) - плацентарный фактор роста
- PAPP-A - ассоциированный с беременностью протеин А

ПРОФИЛАКТИКА

Снижение потребления соли
Гипотензивная терапия
Приём ацетилсалициловой кислоты до 16 недели
Дополнительное потребление кальция и витамина D

Клинический случай

Пациентка М. 28 лет поступила на 37 неделе беременности по СМП в род.дом.

Жалобы при поступлении: на тяжесть в голове, боли в эпигастральной области, повышение давления до 170/110 мм.рт.ст.

Гинекологический анамнез: Менструации с 12 лет по 5 дней, цикл 30 дней, регулярный. В 2018 году была неразвивающаяся беременность.
Семейный анамнез: у матери инсульт
Вредные привычки: отрицает
Перенесенные заболевания: ОРЗ, ветряная оспа в детстве, холецистэктомия в 2011 году.
Состояние при поступлении: средней тяжести. Сознание ясное. Кожные покровы обычной окраски, нормальной влажности. Отёки голеней и стоп. Дыхание везикулярное, ЧД 16 в минуту. Тоны сердца ясные, ритмичные, ЧСС 80/мин, АД 145/90 мм.рт.ст., пульс 80 в мин
Матка в нормотонусе, возбудима при пальпации, безболезненна. Положение плода продольное, головное предлежание, головка прижата ко входу в малый таз. ЧСС плода 140 уд/мин. Шевеление плода ощущает хорошо.

Клинический анализ крови

Родоразрешение

COVID-19 +

	06.11		07.11		08.11		09.11	10.11	11.11
	утро	вечер	утро	вечер	утро	вечер			
Эритр	4,51	4,4	3,72	3,86	3,61	3,64	3,7		3,2
Hb	131	126	108	110	106	108	102		101
Ht	41,5	40,4	34	35	33	33,1	31		29
Тромбоц	165	157	**101**	**78**	**47**	**54**	109		140
Лейкоц	10,6	9,5	8,6	7,4	8,8	8,3	6,3		5,1

Биохимический анализ крови

Родоразрешение

COVID-19 +

	06.11	07.11	08.11	09.11	11.11	НОРМА
Альбумин	**29,6**	**23,3**	**24**	**27,8**		34-50
Белок общий	**58**	**44**	**45**	**46,2**		66-88
Мочевина	6,7	5,9	4,7	4,4		2,6-7,2
Креатинин	63,9	55,9	56,8	62,5		53-97
Билирубин общий	3,5	12,5	6,1	4,1		1,7-21
Билирубин прямой	1,5	3,8				0-5,1
АСТ	**64,6**	**166**	**62**	**43**	**128**	0-31
АЛТ	**47,2**	**120**	**86**	**63**	**156**	0-32
ЛДГ	**311**	**650**	**458**	**332**		120-246
СРБ			**63,0**	**48,0**	13	0-5,0

Родоразрешение

COVID-19 +

		06.11	07.11		08.11		09.11	10.11	НОРМА
			утро	вечер	утро	вечер			
Общий Анализ мочи	Отн. плотност	1025					1025		
	Белок г/л	3,0	1,0	0,7	-	0,3	-	0,26	0-0.15
Гемостаз	Фибрино ген	4,59				5,0	4,5		2-3,9
	АЧТВ	28					25		21,8-31,0
	МНО	0,77				0,90	0,93		0,95-1,10
	Протром биновое время	11,0					10,1		
	D-димер					2396	831		Не беремен н-0-296, 27-41 нед-0-88 8

Данные инструментальных исследований:
06.11 УЗ допплерография в акушерстве: ЭХО-признаки НМПК 1Б (нарушение маточно-плацентарного кровотока в артериях пуповины)
УЗИ матки и плода - синдром задержки развития плода 1-2 ст, умеренное маловодие, преждевременное созревание плаценты.

Диагноз: Преэклампсия тяжелой степени. HELLP-синдром. Плацентарная недостаточность ЗРП 2 степени. Учитывая преэклампсию тяжелой степени было проведено кесарево сечение в срочном порядке. Первые преждевременные оперативные роды в головном предлежании на сроке 37 недель маловесным плодом. Чревосечение по Джоэл-Кохеру. Извлечена живая доношенная девочка, оценка состояния по шкале Апгар на 1-й минуте - 7 баллов, на 5 минуте- 8 баллов.

Медикаментозная терапия: нифекард, допегит (метилдопа), АНФИБРА (эноксапарин), Магния сульфат 25% (перфузор), кламосар (амоксициллин+ клавулановая к-та)

На следующие сутки (07.11) после родоразрешения у пациентки ухудшилось состояние, появилась сильная слабость.

По данным КТ грудной клетки: КТ-картина двусторонней полисегментарной пневмонии, высокая степень вероятности вирусной пневмонии. Легкая степень(КТ-1) Поражение легочной ткани - правое легкое до 25%, левое легкое - до 25 % (уплотнения по типу матового стекла).Двусторонний минимальный гидроторакс.

Переведена в гинекологическое отделение 09.11.
По данным УЗИ ОБП-умеренная гепатомегалия за счет левой доли. УЗИ почек без патологии.
Мазок/отделяемое из носоглотки и ротоглотки 09.11 ОБНАРУЖЕН COVID-19

Клинический анализ крови

Родоразрешение ↓ COVID-19 + ↓

	06.11		07.11		08.11		09.11	10.11	11.11
	утро	вечер	утро	вечер	утро	вечер			
Эритр	4,51	4,4	3,72	3,86	3,61	3,64	3,7		3,2
Hb	131	126	108	110	106	108	102		101
Ht	41,5	40,4	34	35	33	33,1	31		29
Тромбоц	165	157	**101**	**78**	**47**	**54**	109		140
Лейкоц	10,6	9,5	8,6	7,4	8,8	8,3	6,3		5,1

Биохимический анализ крови

Родоразрешение ↓ COVID-19 + ↓

	06.11	07.11	08.11	09.11	11.11	НОРМА
Альбумин	**29,6**	**23,3**	**24**	**27,8**		34-50
Белок общий	**58**	**44**	**45**	**46,2**		66-88
Мочевина	6,7	5,9	4,7	4,4		2,6-7,2
Креатинин	63,9	55,9	56,8	62,5		53-97
Билирубин общий	3,5	12,5	6,1	4,1		1,7-21
Билирубин прямой	1,5	3,8				0-5,1
АСТ	**64,6**	**166**	**62**	**43**	**128**	0-31
АЛТ	**47,2**	**120**	**86**	**63**	**156**	0-32
ЛДГ	**311**	**650**	**458**	**332**		120-246
СРБ			**63,0**	**48,0**	13	0-5,0

Родоразрешение ↓ COVID-19 + ↓

		06.11	07.11		08.11		09.11	10.11	НОРМА
			утро	вечер	утро	вечер			
Общий Анализ мочи	Отн. плотность	1025					1025		
	Белок г/л	3,0	1,0	0,7	-	0,3	-	0,26	0-0.15
Гемостаз	Фибриноген	4,59				5,0	4,5		2-3,9
	АЧТВ	28					25		21,8-31,0
	МНО	0,77				0,90	0,93		0,95-1,10
	Протромбиновое время	11,0					10,1		
	D-димер					2396	831		Не беремен н-0-296, 27-41 нед-0-88 8

Диагноз при выписке: Коронавирусная инфекция, вызванная вирусом Covid-19, вирус идентифицирован (подтверждён лабораторным тестом), осложнившая беременность в сроке 37 нед.2 сутки после срочных оперативных родов в головном предлежании. Кесарево сечение от 06.11.20. Тяжелая преэклампсия. HELLP-синдром. Двусторонняя пневмония.

Медикаментозное лечение в стационаре

Дексаметазон в/в 8 мг 1р/сут (3 дня)

Бромдигидрохлорфенилбензодиазепин 1 мг.в/м 1 день

Ампициллин+Сульбактам в/в 3 раза в сутки 3 дня

Омепразол 20 мг. внутрь, 1 раз в сутки3 дня

Эноксапарин натрия 4000 анти-ХА МЕ. Подкожно, 2 раза в сутки 10 дней

Парацетамол 100 мл. В/В, 1 раз в сутки утром, 2 дн.

Окситоцин 1 мл. Внутримышечно, 2 раза в сутки 2 дня.

Эналаприл 2.5 мг. Перорально, 2 раза в сутки

Исход госпитализации: улучшение
11.11. Пациентка была выписана домой по причине отказа от дальнейшего лечения в стационаре.

Рекомендации: наблюдение у участкового акушера-гинеколога, терапевта.

Продолжить лекарственную терапию:

- ✔ Эноксапарин натрия 0.4 .п/к. Продолжить Клексан (эниксум) 0.4 х2р п/к под контролем параметров коагулограммы 6 недель.
- ✔ Железа сульфат+Аскорбиновая кислота 100 .перорально. Сорбифер 100мг х2р в сут в течении 1 мес.,
- ✔ Эналаприл 2.5 мг х2р в сут перорально, контроль АДх3 р в сут.
- ✔ Урсосан 500мг 3 р/сут в течении 14 дней, контроль биохимич. анализа крови (АЛТ,АСТ) через 10 дней.
- ✔ Амоксициллин+Клавулановая кислота .перорально. Амоксиклав 100мг х2раза в сут 3 дня, санация влагалища свечи "Гексикон" по 1св х1р в сут -10 дней